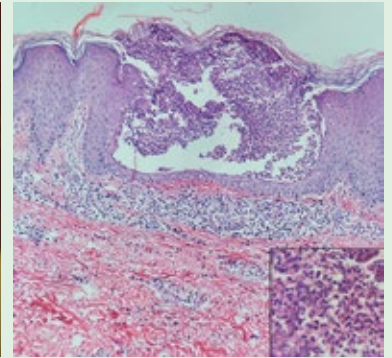
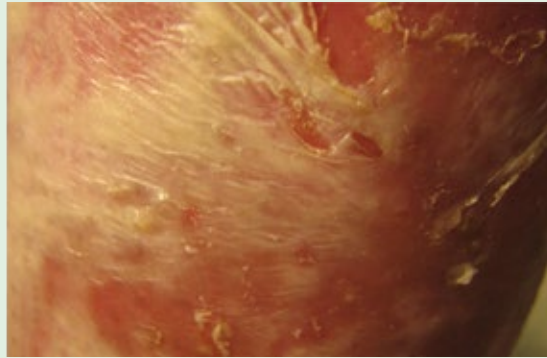
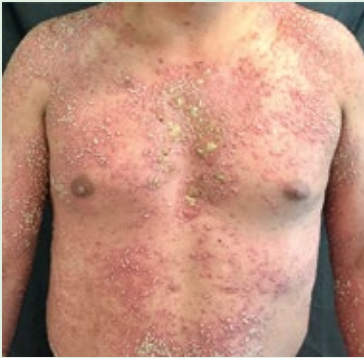

Dermatología

Revista mexicana

ISSN-0185-4038



Psoriasis pustulosa generalizada (ver pág. 825)

EDITORIAL

- 777 **Cada vez más centros de formación de dermatólogos en México**
Roberto Arenas Guzmán

ARTÍCULOS ORIGINALES

- 779 **Niveles de ansiedad en pacientes del occidente de México con enfermedades dermatológicas**
Alejandro Eduardo De Aguinaga Inurriaga, Stephanie Diane Turcios Santizo, José Miguel Astorga Camey
- 787 **Tiña negra. Estudio epidemiológico en la península de Yucatán**
Michelle Alcocer Salas, Jessica Gutiérrez Palomares, Bryanda Amelani Quintero Salazar, Edoardo Torres Guerrero, Marco Romano Quintanilla Cedillo, José Dolores Cerón Espinosa, Nixma Eljure López, Raúl Méndez Bazán, Héctor Francisco Proy Trujillo, Carlos Enrique Atoche Diéguez, Roberto Arenas Guzmán
- 795 **Prevalencia de micosis superficiales y factores de riesgo en ciclistas de un municipio de Boyacá, Colombia**
Danna Valentina Marín Romero, Nadia Catalina Alfonso Vargas, Astrid Maribel Aguilera Becerra
- 804 **Características clínicas y epidemiológicas del vitiligo en edad pediátrica**
Graciela Astrid Acatitla Acevedo, Nabil De Anda Ortiz, María Fernanda Villegas Calzada, María Luisa Peralta Pedrero, Martha Alejandra Morales Sánchez

REVISIONES NARRATIVAS

- 811 **Abordaje y diagnóstico diferencial de la melanoniquia longitudinal***
Cesar Alberto Santoyo Reza, Brenda Hermosillo Cardozo, Luis Enrique Cano Aguilar, Ilse Yolanda Osorio Aragón, María Elisa Vega Memije, Claudia Ileana Saenz Corral
- 825 **Psoriasis pustulosa generalizada***
Simón Guzmán Bucio, Alejandro García Irigoyen, María Elisa Vega Memije

CASOS CLÍNICOS

- 837 **Síndrome de Klippel-Trénaunay, una afección infrecuente**
Alan García Hernández, Elizabeth Citlalli Ramos López, Gabriela del Pilar Morales Frausto, Gloria Guadalupe Serrano, Roberto Arenas Guzmán
- 843 **Respuesta a pembrolizumab de múltiples carcinomas cutáneos en niño con xeroderma pigmentoso**

- Victor H García, Alejandra Toquica, Héctor Pérez C, Leonardo Pulido
- 850 **Larva migrans cutánea**
Luis Carlos Morales Godínez, Suzzette Lorena De León De Saldaña
- 853 **Hamartoma mesenquimal rabiomatoso en un lactante**
Miguel Ángel Cardona Hernández, Alberto Ramos Garibay, Bianca Eunice López Zenteno
- 857 **Endometrioma cutáneo: ¿complicación obstétrica o iatrogenia?**
Luisa F Chang, Julia A Cruz
- 861 **Carcinoma mucoepidermoide de alto grado de malignidad**
Mariana Laríos Cárdenas, Eduardo Corona Rodarte, Ricardo Torres Delgadillo, María Elena Sánchez Castellanos, Guillermo Manuel Amezcua Rosas
- 865 **Manifestaciones cutáneas como clave diagnóstica en amiloidosis sistémica asociada con mieloma múltiple**
Lina Vanessa Gómez Gómez, Andrea Carolina Cadavid López, María Camila Vélez Peláez, Ana Cristina Ruiz Suárez
- 873 **Leiomioma de escroto**
Juan Astigueta Pérez, Milagros Abad Licham, Juan Terrones Deza, Marisabel Huerta Coronel, Kristian Cueva Martel
- 879 **Primer caso de melanoma equino nasal en Bogotá, Colombia**
Carlos Ojeda Trujillo, Elkin Peñaranda Contreras, Carolina Cortés Correa, Karen Villa Méndez, Diana Espitia Hernández, Carolina Herrera Lizarazo

ARTE

- 884 **La familia de Carlos IV (primera parte)**
Pablo Campos Macías
- 888 **La familia de Carlos IV (segunda parte)**
Pablo Campos Macías

RESÚMENES

CARTAS AL EDITOR

- 905 **Inteligencia artificial en Dermatología**
Simón Guzmán Bucio, María Elisa Vega Memije
- 911 **Melanoma nodular con metástasis cerebrales**
Dayana Arellano Navarrete, María Fernanda Corona Rosas
- 917 **Hiperpigmentación macular eruptiva idiopática: a propósito de un caso en un escolar**
María Gabriela Manzanero Arcila, Sandra Carlina Vivas Toro

6

*Con validez para la recertificación ante el Consejo Mexicano de Dermatología A. C.

SEGUNDA ÉPOCA VOLUMEN 67 • Noviembre-Diciembre 2023

Órgano de la Sociedad Mexicana de Dermatología y de la Academia Mexicana de Dermatología
www.nietoeditores.com.mx

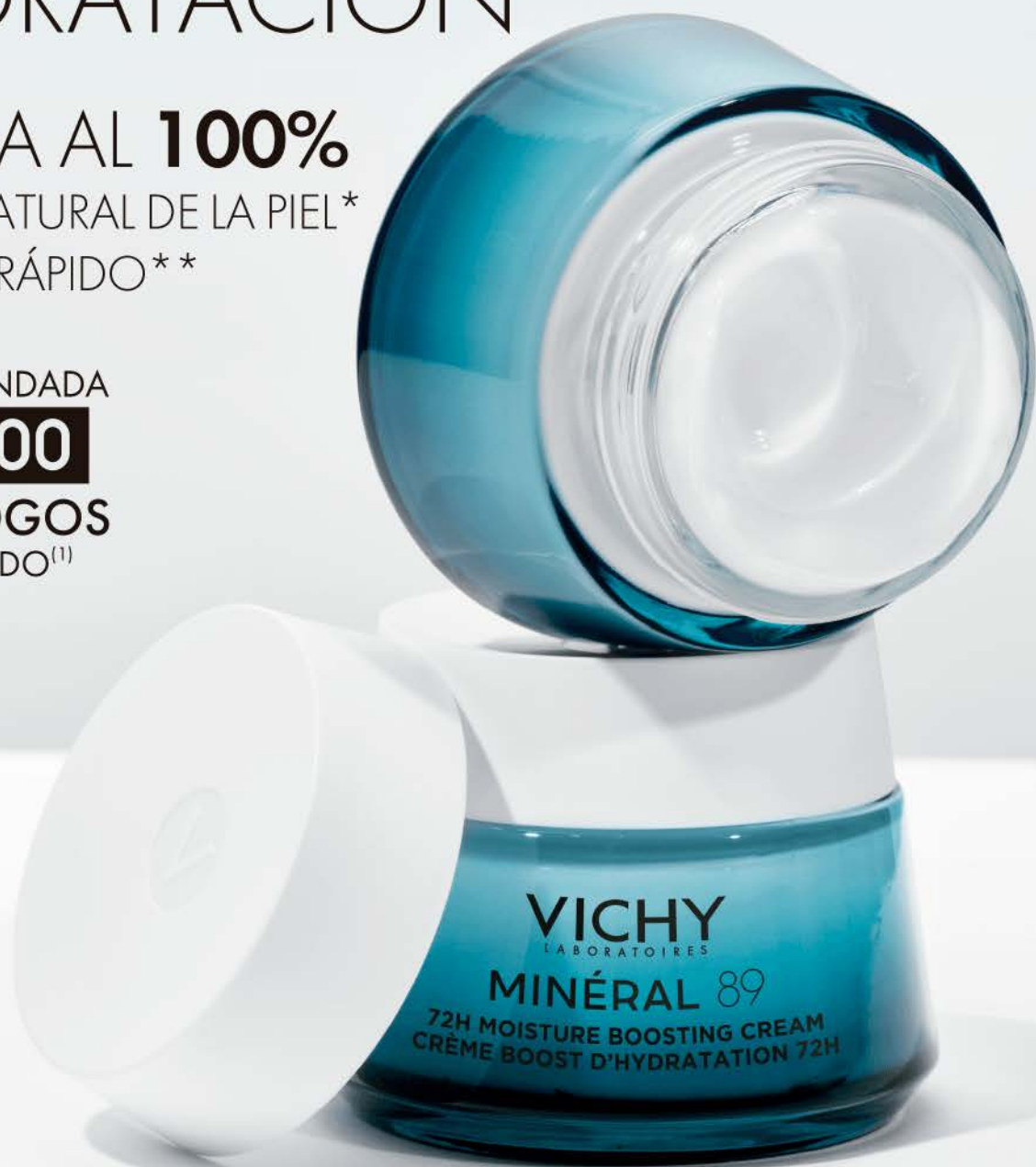VICHY

LABORATOIRES

72 H DE HIDRATACIÓN

RECUPERA AL **100%**
LA BARRERA NATURAL DE LA PIEL*
8 VECES MÁS RÁPIDO**

MARCA RECOMENDADA
POR **+ DE 50 000**
DERMATÓLOGOS
EN TODO EL MUNDO⁽¹⁾



LA BELLEZA ES SALUD No.: 123300EL950584

(1) El uso diario de fotoprotección ayuda a prevenir la aparición de arrugas y manchas inducidas por los rayos UV. (2) Protege contra estrés oxidativo debido a contaminación. (3) Inducido por contaminación y UV. (4) Estudio independiente en 80 mujeres, uso de VICHY- CAPITAL SOLEIL UV AGE DAILY, SPF50+ durante 3 días. (5) Fuente: Encuesta realizada entre el mercado de dermocosméticos realizada por AplusA y otros socios, entre enero de 2022 y mayo de 2022, involucrando a dermatólogos en 32 países, representando más del 80% del PIB mundial.

¡Ya disponible!

MICOLOGÍA

MÉDICA

BÁSICA

Alexandro Bonifaz

Después de un lustro de la última edición, viene con una renovación y actualización en sus 870 páginas y con el apoyo iconográfico de:

Imágenes: 1,004

Esquemas: 126

Cuadros: 168

Dibujos: 132

**Mc
Graw
Hill**

SEXTA EDICIÓN

Dermatología

R e v i s t a m e x i c a n a

Fundada en 1956

Registrada en:

- Index Medicus Latinoamericano (IMLA)
- Consejo Nacional de Humanidades, Ciencias y Tecnologías (Conahcyt)
- Periódica-Índice de Revistas Latinoamericanas en Ciencias-CICH-UNAM

6

SEGUNDA ÉPOCA VOLUMEN 67

NOVIEMBRE-DICIEMBRE 2023

Órgano de la Sociedad Mexicana de Dermatología y de la Academia Mexicana de Dermatología

Resumen del artículo

"Champú de Ketoconazol al 2% en el tratamiento de la pitiriasis versicolor: Un estudio multicéntrico, aleatorizado, doble ciego y controlado con placebo"

Lange D. S. et al., J Am Acad Dermatol 1998;39(6):944-50.

Introducción

El objetivo de este estudio fue evaluar la eficacia y seguridad de una aplicación única (1 día) versus tres aplicaciones diarias (3 días) de champú con ketoconazol al 2% en comparación con champú con placebo en el tratamiento de la pitiriasis versicolor confirmada micológicamente.

Métodos

El estudio involucró a 312 pacientes con diagnóstico micológico de pitiriasis versicolor divididos en tres grupos con características similares. Se utilizó una escala de evaluación global para medir la respuesta a los tratamientos en los días 10 y 31, y se realizaron pruebas con cinta de celofán en el inicio y los días 3, 10 y 31 para confirmar la presencia de *Malassezia furfur*. La eficacia se evaluó mediante la respuesta clínica,

definida como una puntuación de evaluación global de 1 (curado) y una prueba de cinta de celofán negativa en el día 31.

Tipo de Estudio: El estudio fue multicéntrico, aleatorizado, doble ciego y controlado con placebo. Tanto los pacientes como los investigadores desconocían quiénes recibieron el tratamiento activo y quiénes el placebo.

Resultados

Los resultados del estudio mostraron que tanto el tratamiento con ketoconazol al 2% durante un día como durante tres días resultaron significativamente más efectivos que el placebo en términos de la respuesta clínica, las puntuaciones de evaluación global y los resultados de las pruebas micológicas (Ver Tabla). En el día 31, 73% de los pacientes tratados con ketoconazol durante tres días y 69% de los pacientes tratados durante un día

mostraron una respuesta clínica favorable, en comparación con solo 5% de los pacientes que recibieron placebo. No hubo diferencias significativas en la eficacia contra los signos y síntomas cardinales entre los dos regímenes de tratamiento con ketoconazol (Ver Figura). Además, no se observaron diferencias significativas en la incidencia de eventos adversos entre los grupos de tratamiento, y la mayoría de los eventos adversos fueron

Tabla. Evaluación global y prueba de cinta de celofán a los días 10 y 31.

	Número de pacientes (%)		
	Placebo	Ketoconazol	
Punto final		Un día	3 días
Día 10 (Número)	103	102	106
Evaluación global de curación*†	7 (7%)	26 (25%) ‡	30 (28%)
Prueba de cinta de celofán negativa	10 (10%)	44 (43%)	53 (50%)
Día 31 (Número)	103	101	106
Evaluación global de curación*†	7 (7%)	75 (74%) ‡	84 (79%)
Prueba de cinta de celofán negativa	11 (11%)	79 (78%) ‡	89 (84%)

*Las puntuaciones de evaluación global se valoraron de acuerdo con la siguiente escala: (1) curado = desaparecieron todos los indicios visuales de enfermedad micótica a excepción de hipopigmentación/hiperpigmentación; (2) notablemente mejorado = descamación residual leve y posible hipopigmentación y/o hiperpigmentación; (3) isotropías/descamaciones residuales considerables; (4) sin cambios; (5) empeoramiento. †Pseudohomogeneidad chi-cuadrado $P > 0.225$, lo que indica que no hay interacción centro por tratamiento. ‡ $P < 0.001$, comparación por pares frente a placebo.

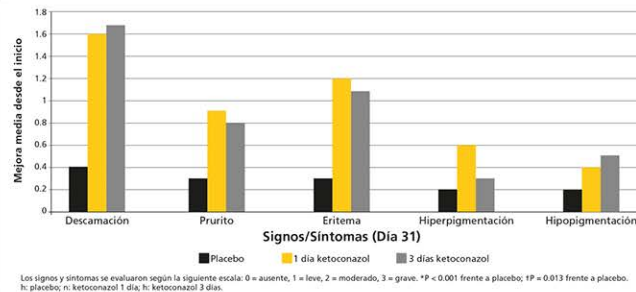


Figura. Mejoras medias desde el inicio en las puntuaciones de los signos y síntomas de la pitiriasis versicolor (descamación, prurito, eritema, hiperpigmentación e hipopigmentación) al día 31.

Conclusiones

En conclusión, el estudio demostró que tanto el tratamiento con ketoconazol al 2% durante un día como durante tres días es altamente efectivo y seguro en el tratamiento de la pitiriasis versicolor. Los resultados sugieren que la terapia tópica con champú de ketoconazol puede aliviar los signos y síntomas de esta afección de la piel. Además, la respuesta clínica se mantuvo durante al menos cuatro sema-

nas después del tratamiento con ketoconazol, lo que indica su durabilidad. Estos hallazgos también plantean la posibilidad de investigar el uso de ketoconazol 2% como tratamiento profiláctico o terapia para pacientes con pitiriasis versicolor crónica o recurrente, lo que podría ser un enfoque valioso para el manejo a largo plazo de esta afección cutánea común.



26TH
World Congress
of Dermatology
GUADALAJARA • MEXICO

June 21 - 26, 2027



Sociedad
Mexicana de
Dermatología
Cosmética
y Láser



Academia
Mexicana de
Dermatología



SOCIEDAD MEXICANA DE DERMATOLOGÍA

Fundada en 1936

Editora Elisa Vega Memije

Mesa directiva del bienio 2023-2024

Presidenta Guadalupe Silvia Mora Ruíz
Vicepresidente Daniel Alcalá Pérez
Secretaria Julieta Ruíz Esmenjau
Tesorera Araceli Alvarado Delgadillo

Vocales en la Ciudad de México

Alicia Lemini López, María Antonieta Domínguez Gómez

Vocales en provincia

Marina Romero Navarrete, David Edoardo Torres Guerrero

Comité Consejo Editorial

María Elisa Vega Memije

Comité de Honor y Justicia

Gisela Navarrete Franco, Esther Guadalupe Guevara Sangines, Roberto Blancas Espinosa

Comité de Educación Médica Continua

Judith Domínguez Cherit, María Ivonne Arellano Mendoza, Roberto Arenas Guzmán, Fermín Jurado Santa Cruz, Jorge Ocampo Candiani

Comité de Finanzas

Araceli Alvarado, Josefina De Peña Ortiz, Claudia Bernabé Del Río

Comité de Admisión

Guadalupe Silvia Mora Ruiz, Daniel Alcalá Pérez, Jesús Manuel Ruiz Rosillo, José Alberto Ramos Garibay, Ricardo Quiñones Venegas

Comisión de Historia, Cultura y Arte

Guadalupe Silvia Mora Ruiz, Rosa María Gutiérrez Vidrio, Pablo Campos Macías, Heriberto Vázquez Flores, Guadalupe Domínguez Ugalde



ACADEMIA MEXICANA DE DERMATOLOGÍA

Fundada en 1952

Editor Patricia Mercadillo Pérez

Coeditor Alexandro Bonifaz Trujillo

Mesa directiva 2023-2024

Presidenta Gabriela Lydia Ortega Gutiérrez
Vicepresidenta Rebeca del Consuelo Rodríguez Cabral
Secretaria Alejandra Rosales Barbosa
Tesorera Susana Canalizo Almeida

Comité de Honor y Justicia

Patricia Mercadillo Pérez, Daniel Asz Sigall, Rosario García Salazar

Comité de Educación Médica Continua

Rosa María Ponce Olivera, Adriana Valencia Herrera, Esther Guadalupe Guevara Sangines

Vocales en provincia

Gustavo Jiménez Brito, Sonia del Carmen Aviña González

Vocales en CDMX

María Teresa Zambrano Díaz, Lucía Achel Nava, Armando Medina Bojórquez

COMITÉ EDITORIAL

Lucía Achel Nava
Adriana Anides Fonseca
Fernando de la Barreda
Angélica Beirana Palencia
Leticia Boeta Ángeles
Blanca Carlos Ortega
Juan Pablo Castanedo
Guadalupe Chávez López
Gabriela Domínguez Cota

Julio Enríquez Merino
Lily Esquivel Pedraza
Lorena Estrada Aguilar
Laura Fernández Cuevas
Leonel Fierro Arias
Alejandro González Silva
Esther Guevara Sangines
Daniela Guzmán Sánchez

Maira Elizabeth Herz Ruelas
Laura Juárez Navarrete
Rosa María Lacy Niebla
Darío Martínez Villarreal
Martha Morales Sánchez
Silvia Méndez Flores
Lourdes Morales Trujillo
Luz Orozco Oropeza
Gabriela L Ortega Gutiérrez

Amelia Peniche Castellanos
María Luisa Peralta Pedrero
Eduardo Poletti
Rosa María Ponce
Ricardo Quiñones Venegas
Rodrigo Roldán Marín
Jesús Ruiz Rosillo
Marcela Saeb Lima

María del Mar Saez de Ocariz
Julio Salas Alanís
José A Seijo Cortés
Alfredo Soto Ortiz
Víctor Tarango Martínez
Adriana Valencia Herrera
Helena Vidaurri de la Cruz
Esperanza Welsh Hernández

CONSEJO EDITORIAL

Abraham B Alfaro Sánchez
Lourdes Alonzo-Romero Pareyón
Ivonne Arellano Mendoza
Roberto Arenas
Esperanza Ávalos
Antonio Barba Borrego
Rosa Elba Benuto Aguilar
Alexandro Bonifaz

Pablo Campos Macías
Josefina Carbajosa Martínez
José Cerón Espinoza
Judith Domínguez Cherit
Carola Durán McKinster
Linda García Hidalgo
Minerva Gómez Flores

Rosa María Gutiérrez Vidrio
María Teresa Hojyo Tomoka
Fermín Jurado Santa Cruz
Olga Labastida Gómez de la Torre
Armando Medina Bojórquez
Patricia Mercadillo Pérez
Charles Meurehg Haik
Clemente Moreno C
Gisela Navarrete Franco

León Neumann Scheffer
Jorge Ocampo Candiani
María C Padilla Desgarenes
Bertha Torres Álvarez
Elisa Vega Memije
Edmundo Velázquez

CONSEJO EDITORIAL EXTRANJERO

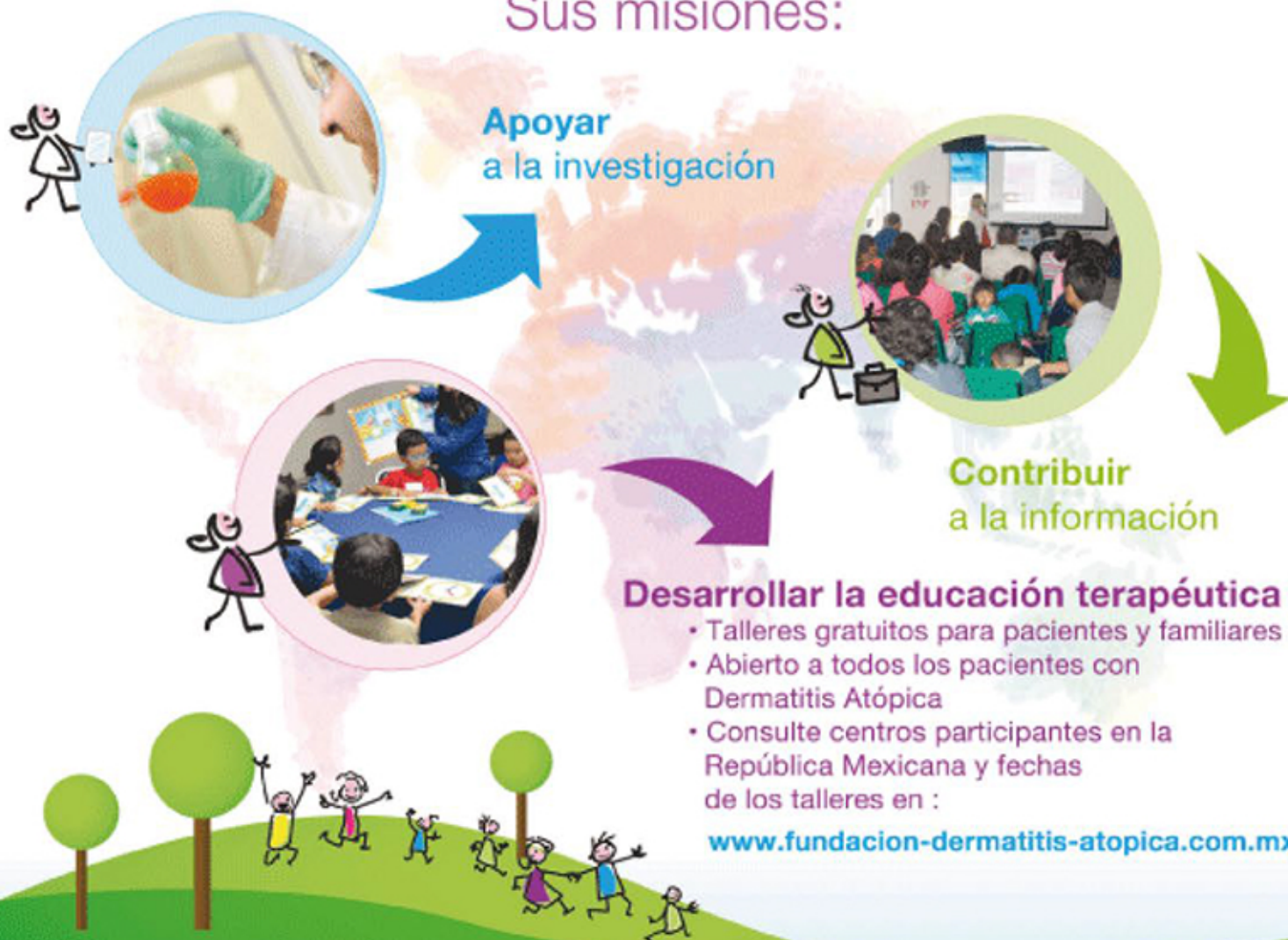Danielle Marcoux (Canadá), Javier Alonso (Estados Unidos), Ricardo Pérez Alfonzo (Venezuela), Elda Giansante (Venezuela), Luis Conde-Salazar (España), Carlos García (Estados Unidos), Juan Carlos López Alvarenga (Estados Unidos), Patricia Chang (Guatemala), Carlos Fernando Gatti (Argentina)



Fundación para la Dermatitits Atópica

- Una fundación para los profesionales de la salud y para los pacientes con **Dermatitits Atópica**
- **Fundada por Pierre Fabre** y dedicada exclusivamente al eczema atópico

Sus misiones:



www.fondation-dermatite-atopique.org



**La Asociación Mexicana de Micología Médica, A.C.
en su 20° Aniversario invita al
XII Congreso Nacional de Micología Médica
en Acapulco, Guerrero, México.
28 de Febrero al 2 de Marzo 2024.**

**INSCRIPCIONES
ABIERTAS**

LOS ESPERAMOS

INFORMES:

ammm2022.2024@gmail.com
contacto@ammmac.org.mx



**El Congreso en Acapulco
sigue en pie**

Contenido temático

- Micosis emergentes y reemergentes
- Micosis fúngicas invasivas
- Nuevas herramientas en el diagnóstico micológico
- Cambio climático y su impacto en infecciones fúngicas
- Nuevos antifúngicos y resistencia
- Concurso de posters y casos clínicos

COMING

SOON!



3rd WORLD CONGRESS OF TRICHOSCOPY

Hair & Nail and Anti-Aging

June 13 to 16, 2024

JW Marriott Cancun

MEXICO



**International
Trichoscopy
Society**

Save the date



XXIV CILAD
CARTAGENA DE INDIAS • COLOMBIA

19 AL 23 DE NOVIEMBRE DE 2024



www.cilad2024.com



XXXI CONGRESO

SOCIEDAD MEXICANA DE DERMATOLOGÍA

VERACRUZ 2024

CONTACTO:

+52 (55) 9000 5551

+52 (55) 9000 5552

Horario de atención: 9 - 17 hrs

email.smdac@gmail.com

www.smdac.com.mx

   **Sociedad Mexicana de Dermatología A.C.**



Miércoles 22 mayo
Pre Congreso
Hotel Galería Plaza



Jueves 23, Viernes 24
y Sábado 25 de Mayo
Congreso
Sede WTC Veracruz

Dermatología

Revista mexicana

Volumen 67, número 6, noviembre-diciembre 2023

CONTENIDO

EDITORIAL

- 777 **Cada vez más centros de formación de dermatólogos en México**
Roberto Arenas Guzmán

ARTÍCULOS ORIGINALES

- 779 **Niveles de ansiedad en pacientes del occidente de México con enfermedades dermatológicas**
Alejandro Eduardo De Aguinaga Inurriaga, Stephanie Diane Turcios Santizo, José Miguel Astorga Camey
- 787 **Tiña negra. Estudio epidemiológico en la península de Yucatán**
Michelle Alcocer Salas, Jessica Gutiérrez Palomares, Bryanda Amelani Quintero Salazar, Edoardo Torres Guerrero, Marco Romano Quintanilla Cedillo, José Dolores Cerón Espinosa, Nixma Eljure López, Raúl Méndez Bazán, Héctor Francisco Proy Trujillo, Carlos Enrique Atoche Diéguez, Roberto Arenas Guzmán
- 795 **Prevalencia de micosis superficiales y factores de riesgo en ciclistas de un municipio de Boyacá, Colombia**
Danna Valentina Marín Romero, Nadia Catalina Alfonso Vargas, Astrid Maribel Aguilera Becerra
- 804 **Características clínicas y epidemiológicas del vitíligo en edad pediátrica**
Graciela Astrid Acatitla Acevedo, Nabil De Anda Ortiz, María Fernanda Villegas Calzada, María Luisa Peralta Pedrero, Martha Alejandra Morales Sánchez

REVISIONES NARRATIVAS

- 811 **Abordaje y diagnóstico diferencial de la melanoni-quia longitudinal**
Cesar Alberto Santoyo Reza, Brenda Hermsillo Cardozo, Luis Enrique Cano Aguilar, Ilse Yolanda Osorio Aragón, María Elisa Vega Memije, Claudia Ileana Saenz Corral
- 825 **Psoriasis pustulosa generalizada**
Simón Guzmán Bucio, Alejandro García Irigoyen, María Elisa Vega Memije

CONTENTS

EDITORIAL

- 777 **More and more training centers for dermatologists in Mexico**
Roberto Arenas Guzmán

ORIGINAL ARTICLES

- 779 **Levels of anxiety in patients from western Mexico with dermatological diseases**
Alejandro Eduardo De Aguinaga Inurriaga, Stephanie Diane Turcios Santizo, José Miguel Astorga Camey
- 787 ***Tinea nigra*. Epidemiological study in the Yucatan peninsula**
Michelle Alcocer Salas, Jessica Gutiérrez Palomares, Bryanda Amelani Quintero Salazar, Edoardo Torres Guerrero, Marco Romano Quintanilla Cedillo, José Dolores Cerón Espinosa, Nixma Eljure López, Raúl Méndez Bazán, Héctor Francisco Proy Trujillo, Carlos Enrique Atoche Diéguez, Roberto Arenas Guzmán
- 795 **Prevalence and risk factors of superficial mycoses among cyclists in a selected municipality within Boyaca's Department, Colombia**
Danna Valentina Marín Romero, Nadia Catalina Alfonso Vargas, Astrid Maribel Aguilera Becerra
- 804 **Epidemiology and clinical features of vitiligo in children**
Graciela Astrid Acatitla Acevedo, Nabil De Anda Ortiz, María Fernanda Villegas Calzada, María Luisa Peralta Pedrero, Martha Alejandra Morales Sánchez

NARRATIVE REVIEWS

- 811 **Longitudinal melanonychia: approach and differential diagnosis**
Cesar Alberto Santoyo Reza, Brenda Hermsillo Cardozo, Luis Enrique Cano Aguilar, Ilse Yolanda Osorio Aragón, María Elisa Vega Memije, Claudia Ileana Saenz Corral
- 825 **Generalized pustular psoriasis**
Simón Guzmán Bucio, Alejandro García Irigoyen, María Elisa Vega Memije

Dermatología Revista Mexicana es el órgano oficial de la Sociedad Mexicana de Dermatología y de la Academia Mexicana de Dermatología. Revista bimestral. Editor responsable: Enrique Nieto R. Reserva de Título número 04-2021-041222132300-203 de la Dirección General del Derecho de Autor (SEP). Certificado de Licitud de Título número 11964 y Certificado de Licitud de Contenido número 8372 de la Comisión Calificadora de Publicaciones y Revistas Ilustradas (SeGob). Publicación realizada, comercializada y distribuida por **Edición y Farmacia SA de CV** (Nieto Editores®). Av. Chamizal 97, Colonia La Trinidad, Texcoco 56130, Estado de México. Correo electrónico: articulos@nietoeditores.com.mx El contenido de los artículos firmados es responsabilidad de sus autores. Todos los derechos están reservados de acuerdo con la Convención Internacional de Derechos de Autor. Ninguna parte de esta revista puede ser reproducida por ningún medio, incluso electrónico, ni traducida a otros idiomas sin autorización escrita de sus editores.

La suscripción de esta revista forma parte de los servicios que la Sociedad Mexicana de Dermatología y la Academia Mexicana de Dermatología otorgan a los miembros que están al corriente del pago de sus correspondientes anualidades.

Consulte el contenido completo en: www.nietoeditores.com.mx

CASOS CLÍNICOS

- 837 **Síndrome de Klippel-Trénaunay, una afección infrecuente**
Alan García Hernández, Elizabeth Citlalli Ramos López, Gabriela del Pilar Morales Frausto, Gloria Guadalupe Serrano, Roberto Arenas Guzmán
- 843 **Respuesta a pembrolizumab de múltiples carcinomas cutáneos en niño con xeroderma pigmentoso**
Víctor H García, Alejandra Toquica, Héctor Pérez C, Leonardo Pulido
- 850 **Larva migrans cutánea**
Luis Carlos Morales Godínez, Suzzette Lorena De León De Saldaña
- 853 **Hamartoma mesenquimal rabdomiomatoso en un lactante**
Miguel Ángel Cardona Hernández, Alberto Ramos Garibay, Bianca Eunice López Zenteno
- 857 **Endometrioma cutáneo: ¿complicación obstétrica o iatrogenia?**
Luisa F Chang, Julia A Cruz
- 861 **Carcinoma mucoepidermoide de alto grado de malignidad**
Mariana Larios Cárdenas, Eduardo Corona Rodarte, Ricardo Torres Delgadillo, María Elena Sánchez Castellanos, Guillermo Manuel Amezcua Rosas
- 865 **Manifestaciones cutáneas como clave diagnóstica en amiloidosis sistémica asociada con mieloma múltiple**
Lina Vanessa Gómez Gómez, Andrea Carolina Cadevid López, María Camila Vélez Peláez, Ana Cristina Ruiz Suárez
- 873 **Leiomyosarcoma de escroto**
Juan Astigueta Pérez, Milagros Abad Licham, Juan Terrones Deza, Marisabel Huerta Coronel, Kristian Cueva Martel
- 879 **Primer caso de melanoma equino nasal en Bogotá, Colombia**
Carlos Ojeda Trujillo, Elkin Peñaranda Contreras, Carolina Cortés Correa, Karen Villa Méndez, Diana Espitia Hernández, Carolina Herrera Lizarazo

ARTE

- 884 **La familia de Carlos IV (primera parte)**
Pablo Campos Macías
- 888 **La familia de Carlos IV (segunda parte)**
Pablo Campos Macías

893 RESÚMENES

CARTAS AL EDITOR

- 905 **Inteligencia artificial en Dermatología**
Simón Guzmán Bucio, María Elisa Vega Memije
- 911 **Melanoma nodular con metástasis cerebrales**
Dayana Arellano Navarrete, María Fernanda Corona Rosas
- 917 **Hiperpigmentación macular eruptiva idiopática: a propósito de un caso en un escolar**
María Gabriela Manzanero Arcila, Sandra Carlina Vivas Toro

CLINICAL CASES

- 837 **Klippel-Trenaunay syndrome, an uncommon disease**
Alan García Hernández, Elizabeth Citlalli Ramos López, Gabriela del Pilar Morales Frausto, Gloria Guadalupe Serrano, Roberto Arenas Guzmán
- 843 **Multiple responding skin carcinomas in a child with xeroderma pigmentosum**
Víctor H García, Alejandra Toquica, Héctor Pérez C, Leonardo Pulido
- 850 **Cutaneous larva migrans**
Luis Carlos Morales Godínez, Suzzette Lorena De León De Saldaña
- 853 **Rhabdomyomatous mesenchymal hamartoma in an infant**
Miguel Ángel Cardona Hernández, Alberto Ramos Garibay, Bianca Eunice López Zenteno
- 857 **Cutaneous endometrioma: Obstetric complication or iatrogenesis?**
Luisa F Chang, Julia A Cruz
- 861 **High-grade of malignancy mucoepidermoid carcinoma**
Mariana Larios Cárdenas, Eduardo Corona Rodarte, Ricardo Torres Delgadillo, María Elena Sánchez Castellanos, Guillermo Manuel Amezcua Rosas
- 865 **Cutaneous manifestations as a diagnostic key in systemic amyloidosis associated with multiple myeloma**
Lina Vanessa Gómez Gómez, Andrea Carolina Cadevid López, María Camila Vélez Peláez, Ana Cristina Ruiz Suárez
- 873 **Leiomyosarcoma of the scrotum**
Juan Astigueta Pérez, Milagros Abad Licham, Juan Terrones Deza, Marisabel Huerta Coronel, Kristian Cueva Martel
- 879 **First case of nasal pigmented epithelioid melanocytoma in Bogota, Colombia**
Carlos Ojeda Trujillo, Elkin Peñaranda Contreras, Carolina Cortés Correa, Karen Villa Méndez, Diana Espitia Hernández, Carolina Herrera Lizarazo

ART

- 884 **The family of Carlos IV (first part)**
Pablo Campos Macías
- 888 **The family of Carlos IV (second part)**
Pablo Campos Macías

893 SUMMARIES

LETTERS TO THE EDITOR

- 905 **Artificial intelligence in Dermatology**
Simón Guzmán Bucio, María Elisa Vega Memije
- 911 **Nodular melanoma with brain metastasis**
Dayana Arellano Navarrete, María Fernanda Corona Rosas
- 917 **Idiopathic eruptive macular hyperpigmentation: clinical presentation in a schoolboy**
María Gabriela Manzanero Arcila, Sandra Carlina Vivas Toro



CONSEJO MEXICANO DE DERMATOLOGIA, A. C.

CONVOCATORIA 2024

- **Certificación Dermatología, Dermatología Pediátrica y Dermatopatología**
- **Certificación Especial**
- **Recertificación Dermatología, Dermatología Pediátrica y Dermatopatología**

El Consejo Mexicano de Dermatología, A.C., convoca a los médicos que hayan terminado la especialidad en Dermatología, Dermatología Pediátrica y Dermatopatología, a presentar el examen de certificación en la convocatoria 2024, el cual se llevará a cabo el día **16 de marzo de 2024 a las 9.00 horas** en las instalaciones de la Universidad del Valle de México Campus Zapopan Edificio D, 2º Piso, ubicado en Periférico Poniente 7900, Zapopan, Jardines de Colli, CP 45010, Jalisco. La aplicación se realizará EXCLUSIVAMENTE a través del Sistema SIGME. Presentarse una hora antes con identificación oficial para su registro.

Al mismo tiempo se convoca a los dermatólogos cuya vigencia termina en marzo de 2024, a enviar su solicitud de recertificación por curriculum.

El sistema SIGME estará abierto del 1 de octubre 2023 al 28 de febrero de 2024. No habrá prórroga.

Para más información ingresar a: www.consejomexicanodermatologia.org.mx

<https://doi.org/10.24245/drm/bmu.v67i6.9308>

Cada vez más centros de formación de dermatólogos en México

More and more training centers for dermatologists in Mexico.

Roberto Arenas Guzmán

En las primeras décadas del siglo XX los médicos especialistas eran autodidactas o tenían que ir al extranjero para mejorar sus conocimientos en dermatología. En 1966 la UNAM estableció formalmente los cursos de especialidad, aunque varias sedes importantes se integraron un decenio después. Antes de este reconocimiento, la formación de dermatólogos se llevaba a cabo en muy pocas instituciones, algunas dedicadas exclusivamente a la dermatología y pocas como servicios de Dermatología en grandes hospitales, localizados en la Ciudad de México y en años posteriores en las grandes ciudades del país.

Como lo ha señalado el Dr. Salvador Gutiérrez (Dermatología CMQ 2022; 20 [4]: 388), en la última mitad del siglo la enseñanza de la dermatología ha sufrido grandes transformaciones, especialmente en el aspecto tecnológico, y han crecido áreas básicas, como la dermatopatología, la inmunología y la cirugía dermatológica. También menciona que se avanza hacia una formación más homogénea, especialmente con el conocimiento de las nuevas herramientas, y de esta manera ha disminuido la brecha de conocimientos que la carencia de recursos ocasionaba en el pasado.

En esta época soportamos otro cambio importante en la enseñanza, pero fue para menos. Nos referimos a la crisis en educación que ocurrió durante los años de la pandemia de COVID-19 (2020-22), ya que los médicos de cualquier especialidad se integraron a las áreas prioritarias y se descuidó la formación de las especialidades, incluida la dermatología, aunque de otra manera se avanzó también con la implementación

Miembro titular de la Academia Nacional de Medicina.

Recibido: septiembre 2023

Aceptado: octubre 2023

Correspondencia

Roberto Arenas Guzmán
rarenas98@hotmail.com

Este artículo debe citarse como:

Arenas-Guzmán R. Cada vez más centros de formación de dermatólogos en México. Dermatol Rev Mex 2023; 67 (6): 777-778.

de plataformas virtuales, que se han quedado de manera permanente.

En el trabajo de Castanedo y colaboradores (Dermatol Rev Mex 2020; 64 [2]: 115-121), sobre la distribución geográfica de los dermatólogos en México, señalan que el número total de dermatólogos en 2020 era de 2062, y que la mitad se localizaba ejerciendo en zonas urbanas y que un 40% de la población mexicana no cuenta con este especialista en su lugar de residencia, sobre todo en las áreas rurales. Este fenómeno insiste en la concentración y distribución inadecuada de dermatólogos en el país y plantea las necesidades inherentes al problema.

En este primer cuarto del siglo XXI estamos viviendo la tan esperada explosión de centros formadores de dermatología y, por tanto, de futuros dermatólogos en preparación, pero siempre nos vienen a la mente algunas inquietantes preguntas: tal vez se ha subsanado una necesidad real, pero ¿hay los maestros suficientes?, ¿tienen

los servicios básicos necesarios?, ¿cuentan con los recursos educativos y la estructura tecnológica necesaria?, ¿todos los profesores están capacitados?, y algo muy importante ¿serán capaces de ofrecer servicios de calidad y calidez? Con el gran desarrollo de los dispositivos médicos y el gran mercado de la industria farmacéutica, conviene preguntarse si el egresado puede entrar en un conflicto al elegir entre una práctica dermatológica integral u otra orientada hacia la cosmética.

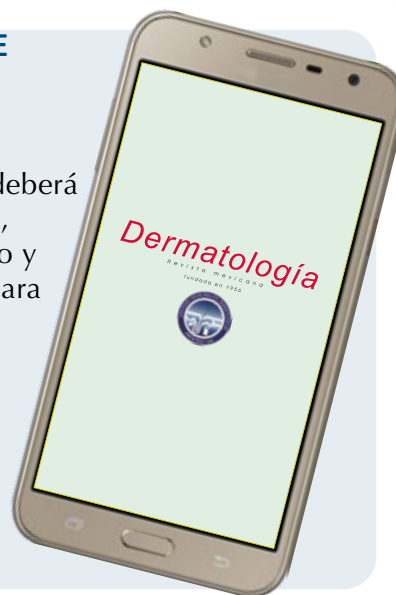Esperamos que tanto los profesores como los alumnos reconozcan sus fortalezas, pero más aún se den cuenta de sus debilidades y vean la necesidad de integrar a sus alumnos a otros servicios especializados o subespecializados para tratar de tener una formación más completa y racional. Anhelamos que esta desconcentración de la enseñanza de la dermatología y la distribución de los nuevos egresados sea más adecuada y abarque más extensión geográfica. Con el firme deseo que sea para bien.

AVISO IMPORTANTE

Ahora puede descargar la aplicación de **Dermatología Revista Mexicana**.

Para consultar el texto completo de los artículos deberá registrarse una sola vez con su correo electrónico, crear una contraseña, indicar su nombre completo y especialidad. Esta información es indispensable para saber qué consulta y cuáles son sus intereses y poder en el futuro inmediato satisfacer sus necesidades de información.

La aplicación está disponible para Android o iPhone.



<https://doi.org/10.24245/drm/bmu.v67i6.9309>

Niveles de ansiedad en pacientes del occidente de México con enfermedades dermatológicas

Levels of anxiety in patients from western Mexico with dermatological diseases.

Alejandro Eduardo De Aguinaga Inurriaga,¹ Stephanie Diane Turcios Santizo,² José Miguel Astorga Camey³

Resumen

OBJETIVO: Asociar los niveles de ansiedad con enfermedades dermatológicas en pacientes del occidente de México que acuden a la consulta del servicio de Dermatología.

MATERIALES Y MÉTODOS: Estudio observacional, transversal y descriptivo con componente analítico efectuado de 2019 a 2021 en el Hospital Civil de Guadalajara Fray Antonio Alcalde, Jalisco, México. Incluyó pacientes de uno y otro sexo de la zona occidente de México que acudieran a atención por alguna enfermedad dermatológica. Los pacientes incluidos en el estudio contestaron antes de la consulta dermatológica el cuestionario de Hamilton para ansiedad respondiendo adecuadamente según la serie de síntomas psicológicos y somáticos que el paciente hubiera tenido en los últimos 6 meses.

RESULTADOS: Entre las enfermedades comunes en la consulta dermatológica se encontraron las siguientes prevalencias de ansiedad: acné 58.5% (con incremento de la incidencia de acuerdo con la gravedad), vitiligo 61%, melasma 72%, enfermedades del pelo 59.6% (con gran valor en efluvio telógeno y alopecia areata), dermatitis y enfermedades inflamatorias 69.2% y pacientes que acudían a un procedimiento estético 8.6%.

CONCLUSIONES: Se corrobora la asociación de la ansiedad como factor importante en las enfermedades dermatológicas, así como la relación de ésta con la severidad del cuadro dermatológico. Existe mayor prevalencia de ansiedad en pacientes mexicanos que acuden a consulta dermatológica que en sujetos incluidos en estudios de otros países.

PALABRAS CLAVE: Ansiedad; trastorno de ansiedad; acné; vitiligo; alopecia.

Abstract

OBJECTIVE: To associate anxiety levels with dermatological diseases in patients from western Mexico who attended the dermatology service.

MATERIALS AND METHODS: Cross-sectional and descriptive observational study with an analytical component carried out from 2019 to 2021 done in the Civil Hospital of Guadalajara Fray Antonio Alcalde, Jalisco, Mexico, including patients of both sexes from the western part of Mexico who attended care for a dermatological disease. The patients included in the study answered the Hamilton questionnaire for anxiety before the dermatological consultation, answering appropriately according to the series of psychological and somatic symptoms that the patient has had within the last 6 months.

RESULTS: Among the common disease in the dermatological consultation, the following prevalence of anxiety was found: acne 58.5% (increasing incidence according to

¹ Dermatólogo, práctica privada. Servicio de Dermatología, Hospital Civil de Guadalajara Fray Antonio Alcalde; Guadalajara, Jalisco, México.

² Dermatóloga, práctica privada. Guatemala, Guatemala.

³ Psiquiatra, práctica privada. Guatemala, Guatemala.

Recibido: febrero 2023

Aceptado: junio 2023

Correspondencia

Alejandro Eduardo De Aguinaga Inurriaga
alexdeaguinaga@hotmail.com

Este artículo debe citarse como: De Aguinaga-Inurriaga AE, Turcios-Santizo SD, Astorga-Camey JM. Niveles de ansiedad en pacientes del occidente de México con enfermedades dermatológicas. Dermatol Rev Mex 2023; 67 (6): 779-786.

severity), vitiligo 61%, melasma 72%, hair diseases 59.6% (with great value in telogen effluvium and alopecia areata), dermatitis and inflammatory diseases 69.2% and patients who attended an aesthetic procedure 8.6%.

CONCLUSIONS: The association of anxiety as an important factor in dermatological diseases is corroborated, as well as its relationship with the severity of the dermatological condition. There is a higher prevalence of anxiety in Mexican patients who attend a dermatological consultation than in patients from other countries.

KEYWORDS: Anxiety, Anxiety disorder; Acne; Vitiligo; Alopecia.

ANTECEDENTES

A lo largo de la historia de la dermatología, surge la relación con la psiquiatría; es interesante porque ambos órganos tienen un mismo origen embrionario, esto explicaría la asociación y estudio de enfermedades dermatológicas con la aparición de enfermedades psiquiátricas o enfermedades psiquiátricas con manifestaciones dermatológicas. Surge de esta forma la psicodermatología, por lo que es difícil su distinción entre la normalidad y los síntomas psicológicos detonantes o acompañantes de la enfermedad.^{1,2,3}

Según el estudio de Gupta y su grupo los pacientes dermatológicos tienen un 20% más alteraciones psíquicas que la población general y los pacientes dermatológicos hospitalizados manifiestan 20-30% más alteraciones que el resto de los pacientes ingresados.⁴ Esto conlleva a que en más de un tercio de los pacientes dermatológicos el tratamiento dependa de los factores emocionales o psicológicos.

A través de instrumentos o cuestionarios auto-administrados por el paciente se ha corroborado la asociación de enfermedades psiquiátricas en pacientes dermatológicos y la relación en la fisiopatología de algunas afecciones, como: psoriasis,

alopecia areata, vitiligo, acné y otras más, así como el aumento de suicidio y la relación con la depresión que puede evitarse detectándola a tiempo.^{1,2}

También se ha investigado acerca de las características de personalidad, estrés, ansiedad y depresión en trastornos específicos en dermatología, como la alopecia areata.⁵ Se ha encontrado que la ansiedad y la depresión son factores acompañantes y detonantes de la psoriasis; incluso se integran a escalas de valoración médica.⁶ Al igual que diversos tipos de dermatitis y su posible respuesta a tratamientos cognitivo-conductuales.⁷

Una de las dermatosis más estudiadas es la dermatitis atópica por su relación con enfermedades psiquiátricas. En un estudio de 51 pacientes con dermatitis atópica se encontraron mayores niveles de ansiedad en las dermatitis más severas y a igualdad de severidad de la atopia se observaron mayores niveles de ansiedad (medida por *self-rating anxiety scale* [SAS]) y de depresión (medida por el inventario de Beck [BDI]) en el grupo con concentraciones de inmunoglobulinas (IgE) disminuidas. Todos ellos mostraron niveles aumentados y estadísticamente significativos de depresión y ansiedad frente al grupo control.⁸

Por lo general, las enfermedades inflamatorias más estudiadas son las que muestran más evidencia de esta relación; sin embargo, hay investigaciones en otras enfermedades de la piel, como el acné, el liquen plano, la rosácea o las verrugas sin encontrar una relación estadísticamente significativa, aunque sí elevada.⁹

Hasta el momento no existen estudios que evalúen esta situación en pacientes mexicanos. El paciente debe ser adecuadamente abordado como un todo y como un ente con aspectos psicósomáticos a tratar a sabiendas de que muchas de las enfermedades que el dermatólogo trata manifiestan alteraciones psicodermatológicas primarias y secundarias.

El objetivo de este estudio es describir los niveles de ansiedad evaluados a través de un instrumento autoaplicable en pacientes con enfermedades dermatológicas que acuden a la consulta del servicio de dermatología en un centro del occidente de México.

MATERIALES Y MÉTODOS

Estudio observacional, transversal y descriptivo con componente analítico efectuado de 2019 a 2021 en el Hospital Civil de Guadalajara Fray Antonio Alcalde, Jalisco, México. Incluyó pacientes de uno y otro sexo de la zona occidente de México que acudieran a recibir atención por alguna enfermedad dermatológica. Participaron hombres y mujeres de 12 a 87 años. Los pacientes incluidos en el estudio contestaron antes de la consulta dermatológica el cuestionario de Hamilton para ansiedad, contestando adecuadamente según la serie de síntomas psicológicos y somáticos que el paciente hubiera tenido en los últimos 6 meses. Se excluyeron los participantes que no contestaron adecuadamente el cuestionario o que hubieran rechazado participar en el estudio.

RESULTADOS

Se evaluaron 507 pacientes del Servicio de Dermatología del Antiguo Hospital Civil de Guadalajara que acudieron a consulta dermatológica de 2019 a 2021. Se excluyeron 7 pacientes debido a irregularidades en la contestación del cuestionario.

La edad promedio fue de 36.7 años, con intervalo de 12 a 87 años y predominio del sexo femenino con 345 mujeres (69%) y 155 hombres (31%).

El nivel de ansiedad general en pacientes dermatológicos se distribuyó así: un 31% de los pacientes sin ansiedad, el 48% con ansiedad leve y el 21% con ansiedad severa, de los cuales sólo el 3% (18 pacientes) tenían diagnóstico previo de alguna enfermedad psiquiátrica.

Hubo 111 pacientes con diagnóstico de acné, de los que 49 pacientes tenían acné leve, 53 acné moderado y 9 acné severo. **Figura 1**

De los pacientes descritos, se capturaron datos de acuerdo con los niveles de ansiedad obtenidos en cada uno de los grupos. Se encontró así una escala general de ansiedad de acuerdo con la manifestación clínica del acné mostrada en la **Figura 2**.

Asimismo, también se valoraron las secuelas del acné y el papel que juega en la ansiedad en los pacientes que acuden a la consulta dermatológica en busca de una solución para ello. Se obtuvieron 10 pacientes con ansiedad leve y 11 pacientes sin ansiedad de un total de 21 pacientes en busca de tratamientos contra las secuelas. En este grupo de padecimientos no se encontraron pacientes con ansiedad severa.

Los pacientes con diagnóstico de rosácea se clasificaron, al igual que el acné, según su

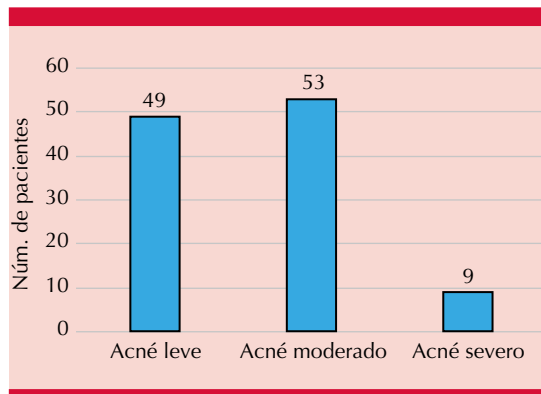


Figura 1. Total de pacientes con diagnóstico de acné clasificados de acuerdo con su manifestación clínica.

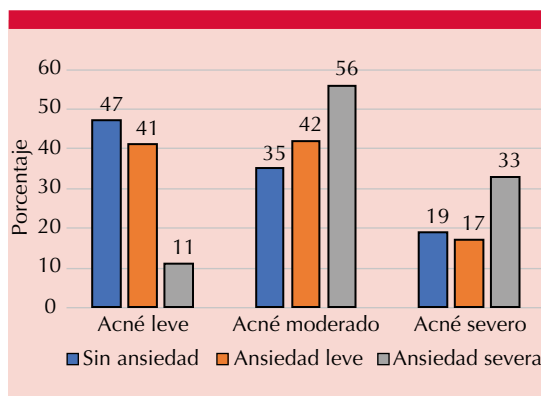


Figura 2. Comparación y distribución en porcentajes del nivel de ansiedad en pacientes con acné en sus diferentes manifestaciones clínicas.

manifestación clínica, se obtuvo un total de 4 pacientes con manifestación eritematotelangiectásica y 8 con papulopustulosa.

Todos los pacientes con rosácea eritematotelangiectásica tenían niveles de ansiedad leve. En cambio, en la rosácea papulopustulosa hubo 4 pacientes con ansiedad leve y 3 con ansiedad severa.

Entre las alteraciones del pigmento, el melasma y el vitíligo encabezaron en la consulta derma-

tológica; 35 pacientes padecían melasma, de los que 10 no manifestaron ansiedad en los últimos 6 meses, 16 pacientes tenían ansiedad leve y 9 pacientes ansiedad severa.

En cuanto al vitíligo, se encontraron 3 sin ansiedad, uno con ansiedad leve y 4 con ansiedad severa de un total de 8 pacientes dentro de la muestra.

De las manifestaciones tricológicas las más comunes en el estudio fueron: alopecia androgénica, alopecia de patrón femenino, efluvio telógeno y alopecia areata.

De los 19 pacientes con alopecia androgénica, 8 no manifestaron ansiedad, 8 tenían ansiedad leve y 3 ansiedad severa. De las 8 pacientes con alopecia de patrón femenino, encontramos 2 pacientes sin ansiedad, 2 pacientes con ansiedad leve y 4 pacientes con ansiedad severa. **Figura 3**

Los pacientes con diagnóstico de efluvio telógeno se clasificaron de acuerdo con sus manifestaciones clínicas por duración (menor o mayor de 6 meses): a) efluvio telógeno agudo y

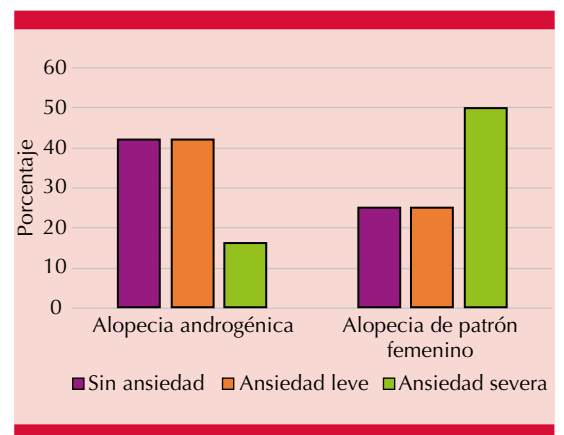


Figura 3. Comparación y distribución del nivel de ansiedad en pacientes que acuden a la consulta dermatológica con diagnósticos de alopecia androgénica y alopecia de patrón femenino.

b) efluvio telógeno crónico. Una vez clasificados se obtuvieron los siguientes resultados (**Figura 4**):

- Efluvio telógeno agudo: el 25% no manifestó datos de ansiedad en los últimos 6 meses, el 50% tenía ansiedad leve y un 25% ansiedad severa.
- Efluvio telógeno crónico: el 46% no manifestó ansiedad, el 36% ansiedad leve y el 18% ansiedad severa.

Con alopecia areata se encontraron 16 pacientes con los siguientes resultados: 6 pacientes sin ansiedad, 7 con ansiedad leve y 3 con ansiedad severa.

Las afecciones micológicas se dividieron de acuerdo con la topografía. **Cuadro 1**

Dentro del parámetro de la dermocosmética, se obtuvieron 24 pacientes que acudieron a recibir rellenos y toxina botulínica como los procedimientos más frecuentes.

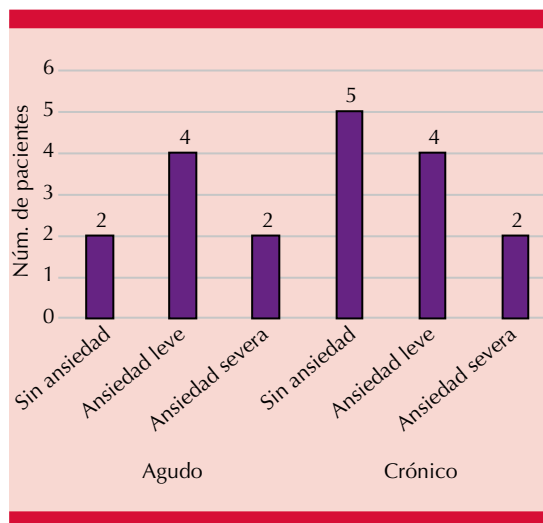


Figura 4. Distribución y comparación de los porcentajes de los niveles de ansiedad en pacientes con diagnóstico de efluvio telógeno agudo y crónico.

Cuadro 1. Niveles de ansiedad en pacientes con enfermedades dermatológicas micológicas

	Pacientes sin ansiedad	Pacientes con ansiedad
Onicomicosis	6 (24%)	16 (76%)
Tiña inguinal	0 (0%)	4 (100%)
Tiña del cuerpo	1 (12%)	7 (88%)

De los 11 pacientes que acudieron para relleno de ácido hialurónico, 7 no tenían ansiedad, 4 ansiedad leve y ningún paciente mostró ansiedad severa.

De los 13 pacientes que acudieron a la aplicación de toxina botulínica, 9 no tenían ansiedad, 3 ansiedad leve y uno ansiedad severa. **Figura 5**

En cuanto a los tumores de piel, las enfermedades más comunes fueron: cáncer de piel, queratosis actínicas, lentigos solares y queratosis seborreicas.

Con cáncer de piel había 4 pacientes de los que, sin saber su diagnóstico, 3 ya mostraban ansiedad desde hacía 6 meses. Las queratosis actínicas afectaron a 9 pacientes de los que 5 tenían ansiedad leve y 3 ansiedad severa.

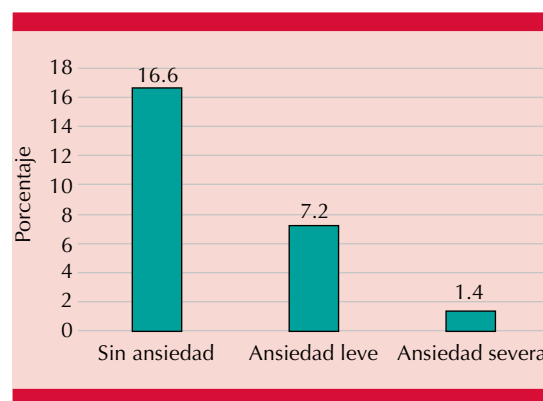


Figura 5. Nivel de ansiedad en pacientes que acuden a procedimientos dermocosméticos: toxina botulínica y rellenos.

Los pacientes con diagnóstico de lentigos solares fueron 15 pacientes, de los que 6 tenían ansiedad leve y 4 ansiedad severa.

En queratosis seborreicas, de 16 pacientes, 3 tenían ansiedad leve y 4 ansiedad severa.

Estas enfermedades se muestran en el **Cuadro 2**.

Los padecimientos inflamatorios comunes dentro de la consulta fueron: dermatitis atópica, dermatitis seborreica, dermatitis por contacto, urticaria y psoriasis.

En los 11 pacientes con dermatitis atópica, 5 no tenían ansiedad, 4 ansiedad leve y 2 ansiedad severa, con un 54% de los pacientes viviendo con ansiedad desde hacía 6 meses.

Los pacientes con dermatitis seborreica se distribuyeron como sigue: un 35% sin ansiedad, el 55% con ansiedad leve y el 10% con ansiedad severa.

De los pacientes con dermatitis por contacto, el 56% mostró ansiedad. En cambio, en la urticaria, un 79% de los pacientes tenía ansiedad y sólo un 21% no mostró ansiedad.

En cuanto a la psoriasis, en la que la totalidad de su población se clasificó como psoriasis leve por su superficie corporal, se encontró que todos los pacientes tenían ansiedad severa.

Cuadro 2. Cuantificación y porcentaje de pacientes con tumores de piel y ansiedad

	Pacientes sin ansiedad	Pacientes con ansiedad
Cáncer de piel	1 (25%)	3 (75%)
Queratosis actínicas	1 (11%)	8 (89%)
Lentigos solares	5 (33%)	10 (67%)
Queratosis seborreicas	9 (56%)	7 (44%)

El conjunto de estas enfermedades inflamatorias se reúne en el **Cuadro 3**.

DISCUSIÓN

La importancia de los trastornos mentales en las enfermedades cutáneas como la ansiedad reside en el empeoramiento de una enfermedad dermatológica o detonante de la aparición de ésta; desde algún tiempo se conoce la conexión entre ambas. Los pacientes dermatológicos son incluidos dentro de la población general y también participan en el porcentaje de los trastornos mentales diagnosticados; sin embargo, la repercusión es mayor a lo esperado en estas afecciones.¹

Según Guerra y colaboradores, hasta un 30% de los pacientes con enfermedades en la piel tienen alguna alteración psicológica o psiquiátrica.¹ Según el estudio de Gupta y su grupo, los pacientes dermatológicos tienen un 20% más alteraciones psíquicas que la población general y los pacientes dermatológicos hospitalizados muestran un 20-30% más alteraciones que el resto de los pacientes ingresados.⁴

El estrés o la ansiedad podrían afectar al individuo directamente alterando el sistema inmunitario (cambios neuroendocrinos) o indirectamente mediante malas conductas (dormir mal, consumo de drogas, etc.).¹⁰

La mayor parte de los estudios terminan relacionando la ansiedad con la disfunción cutánea que muestra cada uno de los pacientes en la consulta dermatológica. Garg y su grupo encontraron en pacientes de educación de nivel superior que la piel reaccionaba mostrando mayor permeabilidad y vulnerabilidad en los periodos de estrés.¹¹

Vale la pena considerar el papel de la psiconeuroinmunología, que sugiere la relación entre trastornos mentales o afectivos y el sistema inmunitario, de manera que la depresión y la

Cuadro 3. Relación de la ansiedad en pacientes que acuden con diagnóstico de enfermedades inflamatorias dérmicas

	Pacientes sin ansiedad	Pacientes con ansiedad leve	Pacientes con ansiedad severa
Dermatitis atópica	5 (46%)	4 (36%)	2 (18%)
Dermatitis seborreica	7 (35%)	11 (55%)	2 (10%)
Dermatitis por contacto	4 (44%)	5 (56%)	0
Urticaria	4 (21%)	9 (47%)	6 (32%)
Psoriasis	0	0	6 (100%)

ansiedad pueden aumentar la producción de citocinas proinflamatorias, como la interleucina 6, así como la disminución de linfocitos CD8.¹² Y es así como también explicaría las elevadas tasas de ansiedad en algunas enfermedades infecciosas que encontramos en nuestro estudio, como las producidas por hongos, como en la onicomicosis, encontrando un 56% de la población con esa enfermedad con niveles de ansiedad significativos, los 4 pacientes con tiña inguinal se encontraban con ansiedad y 7 de 8 sujetos con tiña del cuerpo padecían ansiedad.

La dermatitis atópica es el patrón de referencia en padecimientos cutáneos arraigados al estado psicoemocional. Un estudio demostró que mayores niveles de ansiedad aumentaban las concentraciones de interleucina 4 e interferón 8 junto con la actividad disminuida de las células *natural killer*.¹³ Los sujetos con dermatitis atópica tienen los niveles más altos de ansiedad; sin embargo, los estudios no concluyen si la ansiedad es una consecuencia de la propia enfermedad o una causa.¹⁰

En un estudio de 51 pacientes se relacionaron los niveles de ansiedad con las dermatitis más severas y a igualdad de severidad de la atopía se observaron mayores niveles de ansiedad y de depresión en el grupo que tenía concentraciones aumentadas de inmunoglobulina E frente al grupo control.⁸

Todos los pacientes con psoriasis de nuestro estudio tenían ansiedad severa. Ambas enfermedades

se han relacionado hasta en un 40-80%, pero en este estudio resultó elevado.¹ Este hallazgo iguala al mencionado por Capoore, con una prevalencia de hasta un 48.2% de sus pacientes con psoriasis.¹⁴ Incluso, la guía de práctica clínica del paciente con psoriasis en España propone un algoritmo para el manejo de la ansiedad y depresión desde la primera consulta dermatológica, lo que señala la importancia del inicio temprano del tratamiento.²

De los pacientes con urticaria, el 79% tenía ansiedad, un 47% ansiedad leve y el 32% ansiedad severa, a pesar de tener una clasificación de urticaria leve por su manifestación clínica. En el estudio de Vargas se encontró que un 38.6% de los pacientes con urticaria tenía ansiedad.¹⁰ Asimismo, Capoore había informado un 38.8% de prevalencia de ansiedad en pacientes con urticaria, siendo casi exacto el porcentaje comentado por Vargas. Esto quiere decir que, a pesar de que no lo dividen en ansiedad leve o severa, sí se observa un porcentaje mayor o similar al encontrado.¹⁴

CONCLUSIONES

Se corrobora la coexistencia de ansiedad como factor importante en las enfermedades dermatológicas, así como la relación con la severidad del cuadro dermatológico.

Este estudio no evaluó si la ansiedad es un factor detonante o sobrevino luego del inicio de la enfermedad cutánea. Sin embargo, claramente hay

mayor ansiedad relacionada con padecimientos cutáneos en pacientes mexicanos a diferencia de estudios realizados en otros países.

A pesar de que es el estudio con más población en este ámbito (en comparación con lo descrito en referencias anteriores), una limitante de nuestro estudio es la poca cantidad de pacientes con cada una de las dermatosis al realizarlo de forma generalizada.

REFERENCIAS

1. Guerra A, Asensio A, García J. El impacto emocional de la enfermedad dermatológica. *Actas Dermosifiliogr* 2015; 106 (9): 699-702. DOI: 10.1016/j.ad.2015.06.002.
2. García J. Detección precoz de la enfermedad psicoemocional en dermatología. *Actas Dermosifiliogr* 2015; 106 (9): 699-702. DOI: 10.1016/j.ad.2015.09.015.
3. Picardi A, Pasquín P, Cattaruzza M, Gaetano P, et al. Psychosomatic factors in first-onset alopecia areata. *Psychosomatics* 2003; 44: 374-381. DOI: 10.1176/appi.psy.44.5.374.
4. Gupta M, Gupta A. Psychiatric and psychological co-morbidity in patients with dermatologic disorders: Epidemiology and management. *Am J Clin Dermatol* 2003; 4: 833-42. DOI: 10.2165/00128071-200304120-00003.
5. Gupta M, Gupta A, Watteel G. Stress and alopecia areata: a psychodermatologic study. *Acta Dermatol Venereol* 1997; 77 (4): 296-298. DOI: 10.2340/0001555577296298.
6. Rubino I, Sonnino A, Pezzarossa B. Personality disorders and psychiatric symptoms in psoriasis. *Psychological Reports* 1995; 77 (2): 547-553. DOI: 10.2466/pr0.1995.77.2.547.
7. Honre D, White A, Varigos G. A preliminary study of psychological therapy in the management of atopic eczema. *Br J Med Psychol* 1989; 62 (3): 241-248. DOI:10.1111/j.20448341.1989.tb02832.x.
8. Arima M, Shimizu Y, Sowa J, Narita T, et al. Psychosomatic analysis of atopic dermatitis using a psychological test. *J Dermatol* 2005; 32: 160-8. DOI: 10.1111/j.1346-8138.2005.tb00738.x.
9. Antuña S, García E, Gonzalez A, Secades R, et al. Perfil psicológico y calidad de vida pacientes con enfermedades dermatológicas. *Psicothema* 2000; 12 (2): 30-4.
10. Vargas E, Peña ML, Vargas A. Influencia de la ansiedad en diversas patologías dermatológicas. *Actas Dermosifiliogr* 2006; 97 (10): 637-43. DOI: 10.1016/S0001-7310(06)73484-6.
11. Garg A, Chren MM, Sands LP, Matsui MS, et al. Psychological stress perturbs epidermal permeability barrier homeostasis: Implications for the pathogenesis of stress associated skin disorders. *Arch Dermatol* 2001; 137: 78-82. DOI: 10.1001/archderm.137.1.53.
12. Urpe M, Buggiani G, Lotti T. Stress and psychoneuroimmunologic factors in Dermatology. *Dermatol Clin* 2005; 23: 609-17. DOI: 10.1016/j.det.2005.05.017.
13. Pallanti S, Lotti T, Urpe M. Psychoneuroimmunodermatology of atopic dermatitis from empiric data to the evolutionary hypothesis. *Dermatol Clin* 2005; 23: 695-701. DOI: 10.1016/j.det.2005.05.019.
14. Capoore H, Payne Ch, Goldin D. Does psychological intervention help chronic skin conditions? *Postgrad Med J* 1998; 74: 662-4. DOI: 10.1136/pgmj.74.877.662.

<https://doi.org/10.24245/drm/bmu.v67i6.9310>

Tiña negra. Estudio epidemiológico en la península de Yucatán

Tinea nigra. Epidemiological study in the Yucatan peninsula.

Michelle Alcocer Salas,¹ Jessica Gutiérrez Palomares,² Bryanda Amelani Quintero Salazar,³ Edoardo Torres Guerrero,⁴ Marco Romano Quintanilla Cedillo,⁵ José Dolores Cerón Espinosa,⁴ Nixma Eljure López,⁴ Raúl Méndez Bazán,⁶ Héctor Francisco Proy Trujillo,⁴ Carlos Enrique Atoche Diéguez,⁴ Roberto Arenas Guzmán⁷

Resumen

OBJETIVO: Describir las características clínicas, epidemiológicas y micológicas de los casos de tiña negra atendidos en el Centro Dermatológico de Yucatán.

MATERIALES Y MÉTODOS: Estudio observacional, descriptivo y retrospectivo, en el que se analizó la base de datos del Centro Dermatológico de Yucatán y se incluyeron todos los pacientes con el diagnóstico de tiña negra atendidos entre 2001 y 2022.

RESULTADOS: Se incluyeron 17 pacientes, 10 del sexo femenino, con edad promedio de 13 años y 14 eran estudiantes. En 8 casos se identificó como agente causal a *Hortaea werneckii*.

CONCLUSIONES: La mayoría de los pacientes del estudio se encontraba en edad pediátrica. El total de pacientes registrados sólo en la península de Yucatán es un claro reflejo de la endemia en la región, haciendo de nuestra casuística la más grande para una zona geográfica relativamente restringida.

PALABRAS CLAVE: Tiña negra; Yucatán; México; *Hortaea werneckii*.

Abstract

OBJECTIVE: To describe the clinical, epidemiological and mycological characteristics of the cases of tinea nigra treated at the Yucatan Dermatological Center.

MATERIALS AND METHODS: An observational, descriptive, retrospective study was carried out, in which the database of the Yucatan Dermatological Center was analyzed and included all patients with a diagnosis of tinea nigra treated since 2001 to 2022.

RESULTS: Seventeen patients were counted, 10 female; the average age was 13 years old, and 14 of them were students. *Hortaea werneckii* was identified as the causative agent in 8 cases.

CONCLUSIONS: Most of the patients were in the pediatric age group. The total number of patients registered only in the Yucatan Peninsula is a clear reflection of the endemic in the region, making our casuistry the largest for a relatively restricted geographical area.

KEYWORDS: Tinea nigra; Yucatan; Mexico; *Hortaea werneckii*.

¹ Centro Dermatológico de Jalisco Dr. José Barba Rubio, Zapopan, Jalisco, México.

² Práctica privada, Clínica Skin Clinic, Oaxaca de Juárez, México.

³ Hospital Regional Lic. Adolfo López Mateos, ISSSTE, Ciudad de México.

⁴ Centro Dermatológico de Yucatán Dr. Fernando Latapí, Mérida, Yucatán, México.

⁵ Clínica Carranza, Chetumal, Quintana Roo, México.

⁶ Hospital General Dr. Agustín O'Horán, Mérida, Yucatán, México.

⁷ Jefe de Micología, Hospital General Dr. Manuel Gea González, SS, Ciudad de México.

Recibido: mayo 2023

Aceptado: junio 2023

Correspondencia

Edoardo Torres Guerrero
dr1alo2005@hotmail.com

Este artículo debe citarse como:

Alcocer-Salas M, Gutiérrez-Palomares J, Quintero-Salazar BA, Torres-Guerrero E, Quintanilla-Cedillo MR, Cerón-Espinosa JD, Eljure-López N, Méndez-Bazán R, Proy-Trujillo HF, Atoche-Diéguez CE, Arenas-Guzmán R. Tiña negra. Estudio epidemiológico en la península de Yucatán. Dermatol Rev Mex 2023; 67 (6): 787-794.

ANTECEDENTES

La tiña negra es una feohifomicosis superficial causada por *Hortaea werneckii* (conocido con anterioridad como *Phaeoannellomyces werneckii* o *Exophiala werneckii*), hongo dematiáceo saprófito que predomina en lugares tropicales y que afecta la capa córnea de las palmas y pocas veces las plantas. Se caracteriza por manchas hiperpigmentadas de colores que varían del marrón oscuro al negro, con contornos policíclicos y más pigmentados que el resto de la lesión. Es de evolución indefinida y asintomática.

Su distribución es mundial, aunque poco común, y se observa con mayor frecuencia en regiones tropicales y subtropicales donde la temperatura media es de por lo menos 20°C, como Latinoamérica, Asia, el Caribe, Estados Unidos y África, mientras que en Europa se considera una enfermedad importada.¹

Los casos se han relacionado con residencia en lugares costeros, en donde el clima es caluroso y húmedo, y exposición al agente causal, *Hortaea werneckii*, cuyo nicho está conformado por el suelo, vegetales y alimentos; es un microorganismo halófilico con gran capacidad osmótica, es decir, apto para crecer a altas concentraciones de cloruro de sodio (NaCl), mismas que, en publicaciones recientes, se han establecido de 0.8 a 1.7 M de NaCl.^{2,3}

La adhesión a la piel por parte de este patógeno parece depender de inoculación traumática, con interacción hidrofóbica o por la producción de polisacáridos extracelulares, mientras que su permanencia puede ser resultado de su capacidad de asimilar productos lipídicos.^{2,4}

MATERIALES Y MÉTODOS

Estudio observacional, descriptivo, retrospectivo, en el que se analizó la base de datos del Centro Dermatológico de Yucatán y se incluyeron to-

dos los pacientes con diagnóstico de tiña negra atendidos de 2001 a 2022.

RESULTADOS

Se registraron 17 pacientes, de los que 10 eran mujeres y 7 hombres, con intervalo de edad de 2 a 47 años y edad promedio de 13 años, moda de 9 años y desviación estándar de 12.26 años. El grupo de edad más frecuente fue el de los menores de 10 años (11/17), seguido de los pacientes de 11 a 20 años (3/17). **Figuras 1 y 2**

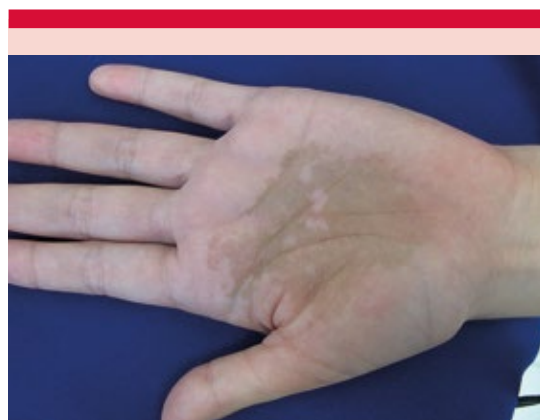

Figura 1. Tiña negra. Afección palmar.

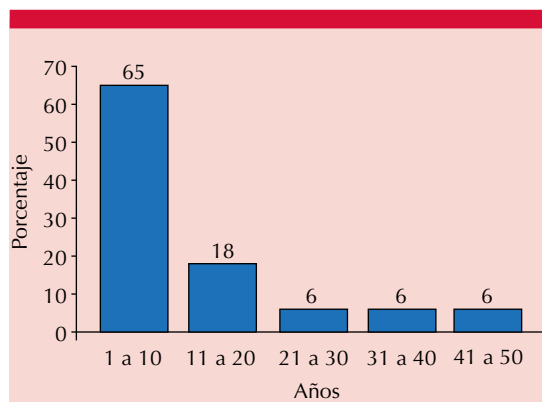


Figura 2. Distribución de casos de tiña negra por grupo de edad.

Asimismo, 14 pacientes eran estudiantes y 3 profesionistas; 13/17 pacientes eran residentes de Mérida, Yucatán, mientras que el resto provenía de otras localizaciones dentro del estado de Yucatán, como Izamal (n = 1) y Temax (n = 1), o de otros sitios como Chetumal, Quintana Roo (n = 1) y una paciente era extranjera (Buenos Aires).

El miembro superior derecho fue la topografía afectada con más frecuencia (9/17), seguido del miembro superior izquierdo en 6 pacientes (contrario a lo comúnmente descrito). La lesión clínica característica fueron máculas únicas hiperpigmentadas de color pardo oscuro, con tamaños variables y formas irregulares en la palma, los dedos y las plantas. Sólo un paciente tuvo afección de ambas manos. **Figuras 3 a 5**

El tiempo de evolución promedio fue de 17 meses, con mediana de 6 y desviación estándar de 27.83 meses. Once pacientes tenían evolución menor a un año y 6 pacientes tenían evolución mayor a un año.

Se realizó examen directo de las lesiones con hidróxido de potasio (KOH) al 20%, el cual resultó positivo en todos los casos, observándose hifas cortas, tabicadas, gruesas, pigmentadas

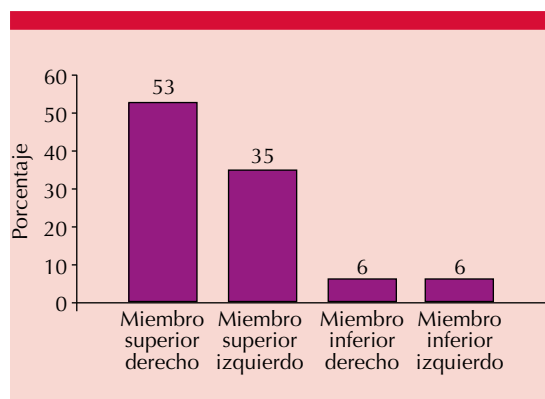


Figura 3. Distribución de casos de tiña negra por topografía.

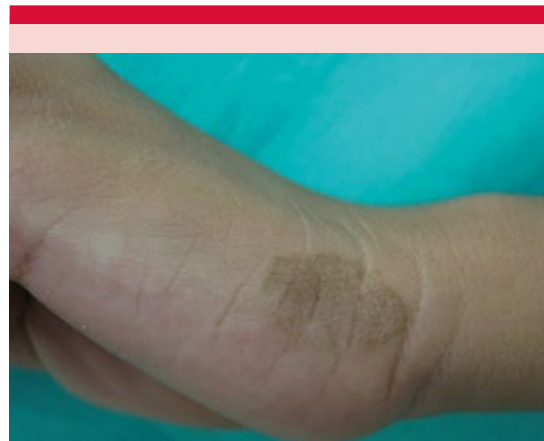

Figura 4. Afección de la cara lateral de la mano.

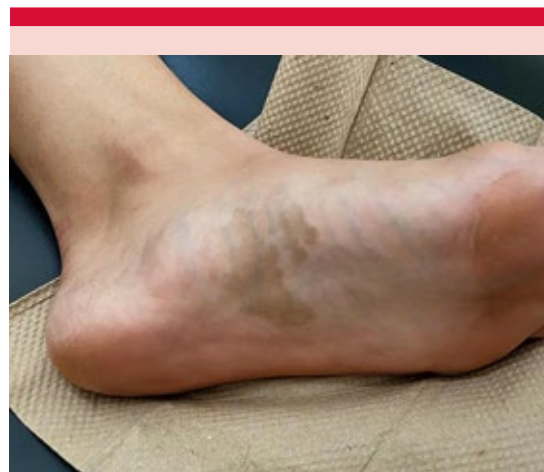

Figura 5. Lesión pigmentada plantar.

color verde olivo (**Figuras 6 y 7**). Además, se realizó cultivo en medio de Sabouraud, aislando al agente causal en 8/17 casos, en los que se observó macroscópicamente el crecimiento de células levaduriformes color negro brillante que posteriormente se tornaron verdosas-grises (**Figura 8**). El resto de las siembras fue negativo. En el **Cuadro 1** se resumen las variables analizadas.

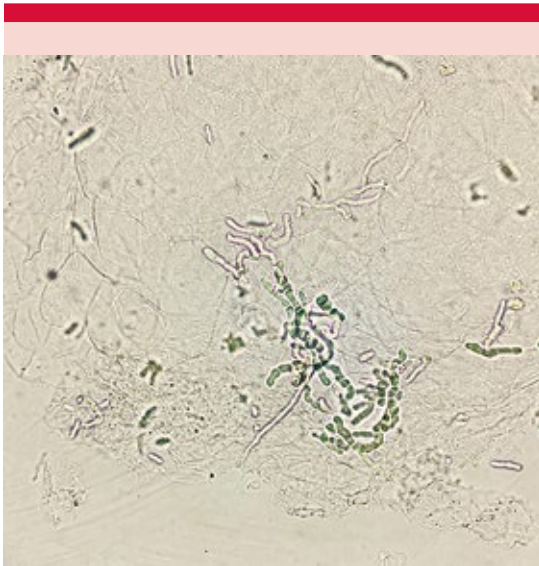


Figura 6. Examen directo que muestra elementos fúngicos (KOH 20X).

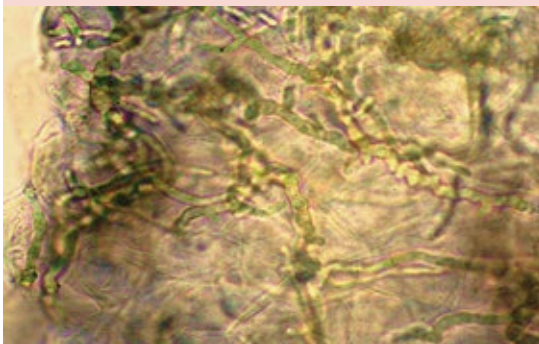


Figura 7. Filamentos pigmentados de color verde oliva y tortuosos (KOH 40X).

DISCUSIÓN

La tiña negra fue descrita por primera vez en 1872 por Patrick Manson;⁵ es una infección fúngica que pertenece al grupo de micosis superficiales, causada por el hongo dematiáceo,



Figura 8. Colonia de *H. werneckii*, fase levaduriforme.

halofílico y halotérmico *Hortaea werneckii*, previamente clasificado (de manera superflua) como *Cladosporium*, *Exophiala* y en 1985 como *Phaeoannelomyces* por McGinnis y colaboradores.^{1,4} Su nicho ecológico comprende suelos salinos, piedras, plantas, material vegetal en descomposición, troncos y madera inmersos en agua salada, arena, polvo casero, aguas residuales, salineras, agua de mar, moluscos de mar, tierra, duchas y alimentos con alto contenido de sales, aunque en años recientes, se ha aislado en muestras de cangrejos y sedimentos amarillos y negruzcos cerca de los sistemas de ventilación hidrotermal en Taiwán, y sólo en un reporte se documentó su presencia en la madriguera de un cobayo que padecía la enfermedad.^{6,7,8}

Su distribución es mundial; sin embargo, no es muy frecuente y su aparición se limita a zonas con clima tropical y subtropical, con temperaturas promedio de 20°C, y mayor incidencia en Centro y Sudamérica (México, Venezuela, Colombia, Costa Rica, Panamá, Brasil, Uruguay, Perú y Chile) y costas de África y Asia (India, Birmania, Ceilán y Japón),⁵ por lo que las personas que habitan en lugares con estas características tienen mayor probabilidad de padecer la enfer-

Cuadro 1. Variables categóricas analizadas (n = 17)

	Núm.
Sexo	
Femenino	10
Masculino	7
Grupo de edad	
1 a 10 años	11
11 a 20 años	3
21 a 30 años	1
31 a 40 años	1
41 a 50 años	1
Ocupación	
Estudiante	14
Profesionista	3
Localidad	
Mérida	13
Buenos Aires	1
Chetumal	1
Izamal	1
Temax	1
Topografía	
Miembro superior derecho	9
Miembro superior izquierdo	6
Miembro inferior derecho	1
Miembro inferior izquierdo	1
Evolución	
Menor a un año	11
Mayor a un año	6
Cultivo	
Negativo	9
<i>Hortea werneckii</i>	8

medad; asimismo, los individuos que padecen hiperhidrosis están en mayor riesgo de contraer esta infección. En otros casos, los pacientes no tenían ninguno de los antecedentes descritos, pero se dedicaban a actividades con constante contacto con plantas y agua, siendo en estos casos considerada una enfermedad ocupacional.⁷ Incluso, puede haber microepidemias familiares, cuando existe exposición común al hongo y

su entorno.^{6,9} Sin embargo, se ha visto que los pacientes que no viven en áreas tropicales tenían el antecedente de viaje a lugares con estas condiciones ambientales, siendo entonces una enfermedad importada.⁵

Al respecto de México, Bonifaz y colaboradores⁴ en un estudio retrospectivo, recopilaron 22 casos, provenientes de diferentes regiones de México, como Baja California Sur, Tamaulipas, Guerrero, Ciudad de México y zona conurbada, Veracruz, Tabasco, Oaxaca y Chiapas, en cuyos antecedentes de importancia se encontraba el hecho de habitar cerca de zonas costeras o estuarios y el contacto frecuente con agua y pastos.

Por su parte, Romero y colaboradores¹⁰ recopilaron información histórica de casos publicados en México, observando 11 casos más, adicionales a los 22 ya descritos en líneas arriba, de los cuales 6 eran originarios de la Ciudad de México, 3 de Jalisco, uno de Veracruz y uno de Yucatán (diagnosticado en 1997).¹⁰

La península de Yucatán se encuentra geográficamente al sureste de la República Mexicana y abarca los estados de Campeche, Yucatán y Quintana Roo. La extensión total de este territorio es de 1560 kilómetros de costa, de los que 400 km corresponden a Campeche, 360 km a Yucatán y 800 km a Quintana Roo. En este estudio, y de acuerdo con estos antecedentes pero contrastando geográficamente con los datos mencionados, todos los pacientes provenían de esta zona geográfica y sólo una persona era extranjera, de origen argentino, quien pasó una temporada viajando por playas de Sudamérica y del estado de Yucatán, lo cual reafirma el precepto de la residencia o visita a zonas tropicales como factor de riesgo de adquirir la enfermedad, ya que la ciudad de Mérida se encuentra muy cerca de la costa y la línea litoral (constituida por arena calcárea) penetra hasta 20 km tierra adentro, lo cual también ocurre en el estado de Quintana Roo. Además, el resto del suelo penin-

sular está constituido por humedales, es decir, pantanos, ciénagas, rías, esteros, manglares, bahías someras y sabanas, entre otros.¹¹

El principal grupo de edad lo constituyeron los pacientes pediátricos menores de 10 años, seguidos de aquéllos entre 11 y 20 años, lo cual contrasta de forma muy acentuada con lo referido por Bonifaz, quien mencionó predominio de personas adultas, seguidas de adolescentes y, por otro lado, se asemeja un poco más a lo descrito por Pérez, quien refiere una mayoría de pacientes en edad adolescente, e igualmente se acerca a lo recopilado por Romero, quien señala predominio de preadolescentes, seguidos de adultos mayores de 30 años.^{9,12}

En cuanto a la distribución por sexo, nuestros resultados revelan mayor frecuencia en pacientes del sexo femenino, lo que contrasta con lo reportado por Bonifaz, quien identificó un ligero predominio en varones, sin que esto resultara significativo, pero que se ajusta a lo clásicamente reportado en la bibliografía^{2,12} y a lo comunicado por Pérez y colaboradores en Venezuela,⁹ en donde hubo el mismo predominio, incluso mayor, siendo a razón de 6:1 de acuerdo con estos autores, o como lo señalan Romero y su grupo, quienes identificaron una franca mayoría, muy superior a éstas, con sólo con dos varones afectados.¹⁰

En términos clínicos, la tiña negra se caracteriza por manchas únicas e hiperpigmentadas, de color verde, marrón oscuro o negro, con límites bien definidos y policíclicos y con escasa escama fina en su superficie. De manera habitual, se refiere la palma izquierda como la topografía predominante,^{2,5} tal como lo señalan Romero y colaboradores,¹⁰ quienes encontraron un ligero predominio de esta topografía (60%), seguida de la topografía plantar;¹⁰ sin embargo, los resultados obtenidos en nuestro estudio mostraron una marcada predilección por la mano derecha; no obstante, la mayoría de los autores no especifican

este dato y sólo se limitan a referir la dermatosis como predominante en las palmas y, por lo general, de manera unilateral. Aunque en algunos casos, sí se menciona cuando la afección es bilateral o fuera de las topografías habituales, lo que ocurrió en uno de los pacientes de este estudio, quien tuvo afección de ambas palmas, lo que ya es muy infrecuente,² tal como lo menciona Bonifaz, quien también documentó sólo un caso en su casuística, y Romero, quien comunicó un caso con afección en ambas plantas.^{1,5,13} Incluso, hay autores que han reportado otras topografías aún más atípicas, como el tronco, por lo que, cualquier región topográfica de la superficie corporal puede ser afectada.^{5,14}

Es sabido que la ocupación juega un papel importante como factor de riesgo en los individuos que, por sus ocupaciones o profesiones, están expuestos de manera constante o repetitiva al agua, suelos arenosos, ambientes hipersalinos y plantas, por lo que se considera una enfermedad ocupacional.^{4,7} Sin embargo, en nuestro estudio, el principal grupo de edad afectado estaba conformado hasta en un 82% por pacientes de 1 a 10 años, lo que contrasta con el resto de la bibliografía, como lo detallado por Bonifaz y colaboradores,⁴ quienes comunicaron predominio del padecimiento en adultos, seguidos de adolescentes, lo que también constituye un hallazgo importante y que puede llevar a intuir que tanto el tipo de suelos propios de la península de Yucatán (mencionados anteriormente), como el hecho de que en Mérida se acostumbra los viajes frecuentes a las playas del estado en los días de descanso (al encontrarse éstas muy cercanas a la ciudad) y el uso común de areneros en los parques públicos, éstos pudieran considerarse fuentes de contagio en este grupo de edad, sin que esto sea concluyente.

El diagnóstico se establece con base en el examen clínico y los hallazgos en los estudios micológicos; tanto el examen directo como el cultivo, que permiten la identificación morfológi-

ca del agente causal. En el examen directo suelen visualizarse hifas septadas pigmentadas, hallazgo que se ha reportado con alta frecuencia en la bibliografía y que no difiere de lo encontrado en esta serie de casos.^{7,9,15} En el cultivo, en términos macroscópicos se observan colonias negras de superficie brillante y con aspecto húmedo que, con el paso del tiempo, se tornan vellosas y en el examen microscópico pueden observarse células levaduriformes ovoides parcialmente hialinas con un septo único que se producen a los lados o al final del filamento y, en las formas maduras, hifas tortuosas color verde oscuro.² Concordando con lo reportado de manera regular en bibliografía,¹⁶ el análisis morfológico de las colonias que lograron desarrollarse en nuestro laboratorio tras la siembra en el medio de cultivo correspondió, por examen directo y cultivo, a *H. werneckii*, asilándose en 8 de los casos, mientras que en el resto no hubo crecimiento.

Los diagnósticos diferenciales a tomar en cuenta son: los nevos pigmentados, hiperpigmentación posinflamatoria, eritema fijo pigmentado, pigmentación por nitrato de plata u otros agentes externos, tiña de la mano y melanoma maligno (el cual, aunque no sea el más frecuente, es el más importante a descartar), por lo que la confirmación de la sospecha mediante el estudio micológico es obligatoria. Otra herramienta de descripción más reciente es la dermatoscopia, cuyos patrones pigmentarios sugerentes de esta enfermedad (hebras tenues y espículas pigmentadas y ausencia del patrón en paralelo a los surcos o crestas de los relieves) resultan orientadores. Por lo anterior, es imprescindible realizar el diagnóstico diferencial para evitar someter al paciente a procesos más invasivos como una biopsia.¹⁷

CONCLUSIONES

La tiña negra palmar es una infección micótica de la piel, causada por hongos halofílicos y halotolerantes, por lo que el nicho de estos or-

ganismos se relaciona con entornos en los que prevalecen altas concentraciones de sal y humedad. Puede aceptarse como una enfermedad laboral de quienes trabajan en costas o plantas salineras, pero también es posible considerarla una enfermedad importada que se adquiere después de un viaje a la playa con fines recreativos. En nuestro estudio, y contrario a lo reportado por otros autores, la mayoría de los pacientes estaba en edad pediátrica, lo cual puede sustentar lo anterior. Asimismo, hubo predominio de lesiones en la palma derecha (53%), lo que contraviene a lo típicamente publicado con respecto al predominio en la mano contralateral; además, el total de pacientes registrados sólo en la península de Yucatán (n = 17) para el periodo comprendido es un reflejo de la endemia de esta enfermedad en el sureste, haciendo de nuestra casuística la más grande para una zona geográfica relativamente restringida dentro de México y de la que poco se documenta, como la bibliografía existente lo demuestra, en donde es muy probable que las condiciones ambientales y de humedad propias sean favorables para el contagio, revistiendo de importancia a esta dermatomycosis para la región.

Agradecimientos

A la Dra. Brenda A Hermosillo, médico adscrito al Centro Dermatológico de Yucatán, por la aportación iconográfica correspondiente a los aspectos clínicos de la enfermedad.

REFERENCIAS

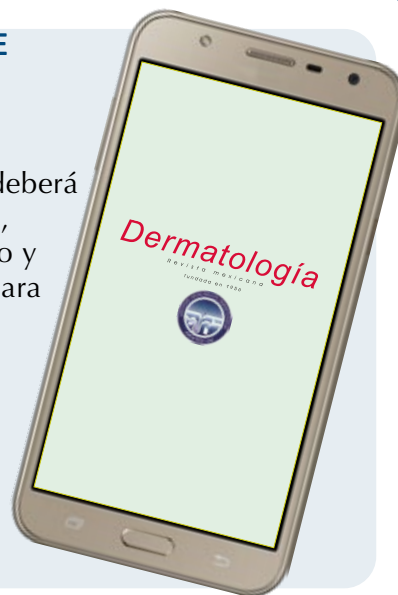1. Rezusta A, Gilaberte Y, Betran A, Gene J, et al. *Tinea nigra*: a rare imported infection. *J Eur Acad Dermatol Venereol* 2010; 24 (1): 89-91. doi: 10.1111/j.1468-3083.2009.03300.x.
2. Arenas R. *Micología Médica Ilustrada*. 6e. AccessMedicina. McGraw-Hill Medical. <https://accessmedicina.mhmedical.com/book.aspx?bookID=2791>.
3. Plemenitaš A, Lenassi M, Konte T, Kejzar A, et al. Adaptation to high salt concentrations in halotolerant/halophilic fungi: a molecular perspective. *Front Microbiol* 2014; 5: 199. doi:10.3389/fmicb.2014.00199.

4. Bonifaz A, Badali H, de Hoog GS, Cruz M, Araiza J, Cruz MA, et al. Tinea nigra by *Hortaea werneckii*, a report of 22 cases from Mexico. *Stud Mycol* 2008; 61: 77-82. doi:10.3114/sim.2008.61.07.
5. Arenas R, Giordano MC, De la Fuente LA, Lorca MB, Kramer D. *Tinea nigra*: Report of three pediatrics cases. *Tiña negra: reporte de tres casos pediátricos*. *Rev Chil Pediatr* 2018; 89 (4): 506-510.
6. Liao YC, Hsieh MI, Chao SC, Wu CJ. Tinea nigra due to *Hortaea werneckii* in Taiwan. *J Microbiol Immunol Infect* 2022; 55 (3): 558-560. doi.org/10.1016/j.jmii.2021.12.003.
7. Solak B, Unus Z. Tinea nigra on the fingers. *BMJ Case Rep* 2015; 2015: bcr2015211124. doi:10.1136/bcr-2015-211124.
8. Pegas JR, Criado PR, Lucena SK, de Oliveira MA. Tinea nigra: report of two cases in infants. *Pediatr Dermatol* 2003; 20 (4): 315-317. doi: 10.1046/j.1525-1470.2003.20408.x.
9. Perez C, Colella MT, Olaizola C, Hartung de Capriles C, Magaldi S, Mata-Essayag S. Tinea nigra: report of twelve cases in Venezuela. *Mycopathologia* 2005; 160 (3): 235-238.
10. Navarrete MR, Castillo A, Sánchez AF, Arenas R, Marina D, Navarrete R. Tiña negra. Revisión de la literatura internacional y énfasis de casos publicados en México. *Dermatología CMQ* 2012; 10 (3): 205-211.
11. Morales Barbosa JJ. La Península que surgió del Mar. 1ª ed. Biblioteca Básica de Yucatán, Gobierno del Estado de Yucatán. 2009; 10-16. <http://unidadeditorial.yucatan.gob.mx/peninsula.php>.
12. Van Velsor H, Singletary H. *Tinea nigra palmaris*. A report of 15 cases from coastal North Carolina. *Arch Dermatol* 1964; 90 (1): 59-61. doi:10.1001/archderm.1964.01600010065013.
13. Piliouras P, Allison S, Rosendahl C, Buettner PG, Weedon D. Dermoscopy improves diagnosis of tinea nigra: a study of 50 cases. *Australas J Dermatol* 2011; 52 (3): 191-194. doi: 10.1111/j.1440-0960.2011.00790.x.
14. He Y, Zheng HL, Mei H, Lv GX, Liu WD, Li XF. Phaeohyphomycosis in China. *Front Cell Infect Microbiol* 2022; 12: 895329. doi:10.3389/fcimb.2022.895329.
15. Chávez-López MG, Estrada-Chávez G, Estrada R, Bonifaz A. Tiña negra. Comunicación de cinco casos en Acapulco. *Dermatol Rev Mex* 2013; 57: 473-478.
16. Maia-Abinader MV, Carvalho-Maron SM, Araújo LO, Silva-Ado A. Tinea nigra dermoscopy: A useful assessment. *J Am Acad Dermatol* 2016; 74 (6): e121-e122. doi:10.1016/j.jaad.2015.12.016.

AVISO IMPORTANTE

Ahora puede descargar la aplicación de **Dermatología Revista Mexicana**. Para consultar el texto completo de los artículos deberá registrarse una sola vez con su correo electrónico, crear una contraseña, indicar su nombre completo y especialidad. Esta información es indispensable para saber qué consulta y cuáles son sus intereses y poder en el futuro inmediato satisfacer sus necesidades de información.

La aplicación está disponible para Android o iPhone.



<https://doi.org/10.24245/drm/bmu.v67i6.9311>

Prevalencia de micosis superficiales y factores de riesgo en ciclistas de un municipio de Boyacá, Colombia

Prevalence and risk factors of superficial mycoses among cyclists in a selected municipality within Boyaca's Department, Colombia.

Danna Valentina Marín Romero,¹ Nadia Catalina Alfonso Vargas,² Astrid Maribel Aguilera Becerra²

Resumen

OBJETIVO: Determinar la prevalencia de las micosis superficiales y factores de riesgo en ciclistas de un municipio de Boyacá, Colombia.

MATERIALES Y MÉTODOS: Estudio descriptivo de corte transversal, realizado en deportistas pertenecientes al club de ciclismo Evolución Tutense, de noviembre de 2022 a enero de 2023, en Boyacá, Colombia. Las muestras de piel y uñas se sometieron a diferentes concentraciones de KOH (10-40%) y se sembraron en agar PDA suplementado con cloranfenicol, observando las estructuras morfológicas al microscopio en objetivo 40X, teñidas en azul de lactofenol y en tinción de Gram en objetivo 100X.

RESULTADOS: Se analizaron muestras de uñas y escamas provenientes de 28 pacientes, 18 de éstos mostraron algún tipo de micosis, de los que 6 fueron diagnosticados con pitiriasis capitis, 4 con distintos tipos de onicomicosis, 2 tenían tinea pedis vesiculosa y 8 tinea pedis interdigital. En algunos de estos pacientes se observaron uno a cinco agentes etiológicos.

CONCLUSIONES: Las micosis superficiales son muy frecuentes en los deportistas debido a diferentes factores predisponentes, como la sudoración, el ambiente y las precipitaciones a las que se exponen en sus competencias, lo que puede provocar que el casco, los zapatos, el uniforme y otros elementos de protección se conviertan en fómites o reservorios de gran variedad de microorganismos.

PALABRAS CLAVE: Micosis; onicomicosis; tiña del pie; hongos; dermatomicosis; humedad; sudoración; *Trichophyton interdigitale*.

Abstract

OBJECTIVE: To determine the prevalence of superficial mycoses and the related risk factors among cyclists in a selected municipality of Boyaca's department, Colombia.

MATERIALS AND METHODS: A descriptive cross-sectional study was carried in out from November 2022 to January 2023 on athletes of the "Evolution cycling club" of Tuta, Boyacá, Colombia. A collection of samples was taken from different affected anatomical areas (skin, hair and nails). The skin and nail samples were subjected to different concentrations of KOH (10-40%) and cultured on PDA agar which was supplemented with chloramphenicol. In order to finally observe the morphological structures Gram stain and lactophenol blue were performed, and then the samples were placed under a microscope in a 40X objective for the lactophenol blue stained ones and under the 100X objective for the Gram-stained sample.

¹ Estudiante de Bacteriología y Laboratorio Clínico.

² Bacterióloga y laboratorista clínica, docente investigadora. Grupo de Investigación en Bacteriología y Laboratorio Clínico (GRIBAC). Universidad de Boyacá, Colombia.

Recibido: junio 2023

Aceptado: junio 2023

Correspondencia

Astrid Maribel Aguilera Becerra
amaguilera@uniboyaca.edu.co

Este artículo debe citarse como: Marín-Romero DV, Alfonso-Vargas NC, Aguilera-Becerra AM. Prevalencia de micosis superficiales y factores de riesgo en ciclistas de un municipio de Boyacá, Colombia. Dermatol Rev Mex 2023; 67 (6): 795-803.

RESULTS: Samples of nails/scales from 28 patients were analyzed, 18 of these showed some type of mycosis, of which 6 were diagnosed with pityriasis capitis, 4 with different types of onychomycosis, two presented tinea pedis vesiculosa and 8 interdigital tinea pedis. In some of these patients, one to five etiological agents were observed.

CONCLUSIONS: Superficial mycoses are very frequent in athletes due to different predisposing factors such as sweating, environmental factors and factors related to the gear and equipment used during competitions such as helmets, shoes, uniforms and other protective elements that can turn into fomites and reservoirs that can increase the development and growth of a wide variety of different microorganisms.

KEYWORDS: Mycoses; Onychomycosis; Tinea pedis; Fungi; Dermatomycoses; Humidity; Sweating; Trichophyton interdigitale.

ANTECEDENTES

Las micosis superficiales son la forma más frecuente de infección en los humanos, teniendo así una afectación del 20 al 25% de la población mundial y su incidencia está constantemente en incremento;¹ estas enfermedades micóticas comúnmente son variables en los pacientes, según la región geográfica y sus diferentes factores influyentes, como el tipo de población, clima, estilo de vida, cultura, actividad física, entre otros.²

Las micosis son enfermedades causadas por diferentes hongos dermatofitos, no dermatofitos y levaduriformes. Las dermatomicosis son causadas por hongos que invaden las capas superficiales de la epidermis (piel), el pelo y las uñas.³ Además, estas enfermedades han demostrado un aumento por diferentes factores predisponentes como el calor, la humedad y la sudoración, que son los principales motivos de incremento en la susceptibilidad del huésped y enriquecimiento del medio donde se va a alojar el hongo,⁴ múltiples traumatismos, uso de fómites de contagio y una higiene inapropiada del huésped, siendo así causante de un número

elevado de consultas médicas y farmacéuticas, las cuales pueden evitarse mediante una buena y adecuada educación socio-sanitaria.⁵

Las dermatofitomicosis son padecimientos causados por hongos filamentosos queratinofílicos constituidos por tres géneros (*Trichophyton* spp, *Microsporum* spp y *Epidermophyton* spp),⁶ los cuales constan de cuadros clínicos que se denominan según el área anatómica afectada: *tinea capitis* (cabeza), *tinea barbae* (barba), *tinea corporis* (cuerpo), *tinea cruris* (ingle), *tinea manuum* (manos), *tinea pedis* (pies) y *tinea unguium* (uñas).⁷ La *tinea pedis* es una micosis universal que frecuentemente es ocasionada por *Trichophyton rubrum* y en menor proporción por *Trichophyton interdigitale* y *Trichophyton mentagrophytes*.⁸ Los hongos no dermatofitos más frecuentes capaces de causar este tipo de micosis son *Fusarium* sp, *Aspergillus* sp y, raramente, otros mohos como *Onychocola* sp y *Chaetomium* sp. Por último, el hongo levaduriforme presente con mayor frecuencia en estos casos es *Candida* sp.⁹

Los deportistas están en constante predisposición a sufrir infecciones micóticas por la variabilidad

de condiciones individuales y ambientales a las que se exponen. La aparición de estas infecciones también depende del tipo de deporte que practican, los elementos utilizados,¹⁰ el entorno o ambiente a los que se encuentran expuestos, así como la susceptibilidad y las características propias de cada persona.¹¹ En esta población las micosis superficiales ocurren con más facilidad, ya que son capaces de afectar cualquier parte anatómica con constante sudoración, como la piel cabelluda, los pies, las manos, el pliegue inguinal y ocurren a partir de focos como duchas, calcetines, calzado y útiles personales, lo que explicaría el contagio.¹² Sin embargo, existen diversos mecanismos de transmisión de estas enfermedades, entre los cuales se encuentran los factores externos, como la humedad, las características del calzado, que son capaces de generar traumatismo durante las actividades deportivas, y la sudoración excesiva.^{13,14}

Los ciclistas están expuestos a diversos factores ambientales, como las precipitaciones, lo que puede llegar a provocar que el casco, los zapatos, el uniforme y los elementos de protección se conviertan en fómites o reservorios de gran variedad de microorganismos.¹⁵ Por lo anterior, el objetivo de este estudio es determinar la prevalencia de las micosis superficiales y los factores de riesgo en ciclistas de un municipio de Boyacá, Colombia.

MATERIALES Y MÉTODOS

Estudio analítico de corte transversal, realizado de noviembre de 2022 a enero de 2023 en ciclistas de Tuta, Boyacá, Colombia.

Se seleccionaron ciclistas masculinos y femeninos pertenecientes al club de ciclismo Evolución tutense, quienes participaron voluntariamente y a su vez cumplieron con los criterios de inclusión: ser mayor de edad, pertenecer a la liga de Tuta y firmar el consentimiento informado. Se excluyeron los ciclistas

diagnosticados con algún tipo de micosis y los que estuvieran consumiendo algún antimicótico. A cada ciclista se le aplicó una encuesta que incluía diversas preguntas sobre factores socioeconómicos, culturales, ambientales y de higiene. El tamaño de muestra se calculó por medio del programa OpenEpi, teniendo en cuenta la prevalencia de un estudio anterior,¹¹ con intervalo de confianza del 90%.

Muestras dérmicas

La toma de la muestra se llevó a cabo con lancetas, realizando raspado en la piel de la lesión descamativa y, en el caso de las uñas, se utilizaron cortes con cortaúñas estériles para cada uno de los pacientes.¹⁶

Análisis micológico

A las muestras se les realizó un examen microscópico usando hidróxido de potasio (KOH) al 10% para las muestras de las escamas y KOH al 40% para las uñas, luego se cultivaron en agar papa dextrosa (PDA) suplementado con cloranfenicol y se incubaron a 25°C durante al menos ocho días.

Identificación de hongos filamentosos

Se realizó teniendo en cuenta las características macroscópicas y microscópicas del cultivo (tiñéndolas con azul de lactofenol), utilizando las claves taxonómicas para identificación de género.¹⁷

Identificación de levaduriformes

Se realizaron algunas pruebas de identificación propuestas por Arenas y Torres en 2011, entre las que se tuvo en cuenta hidrólisis de la urea y prueba de tubo germinativo.¹⁸ En cuanto a la identificación de las levaduras del género *Malassezia* sp se realizó prueba de hidrólisis urea, tween 40 y 80.

Aspectos éticos

Este estudio recibió la aprobación del Comité de Bioética de la Universidad de Boyacá el 21 de octubre de 2022, con resolución número RECT-351/2022. La identidad de los pacientes participantes de esta investigación se mantiene en confidencialidad.

Análisis de datos

Se realizó en el programa Epidat, donde se determinaron frecuencias y porcentajes de las variables cualitativas, además, se realizó análisis bivariado entre los factores predisponentes.

RESULTADOS

Características sociodemográficas

Se incluyeron 28 participantes, quienes practicaban ciclismo como actividad deportiva, 24 de ellos hombres, de los que se obtuvieron 44 muestras de piel y uñas, provenientes de diversas partes anatómicas de los ciclistas. El intervalo de edad fue de 18 a 33 años, con promedio de 23.14 años.

Prevalencia de micosis superficiales

De los participantes, 18 tenían algún tipo de micosis, 6 dieron negativo en el diagnóstico y 4 permanecían sanos en el examen físico; de los cuales 6 fueron diagnosticados con pitiriasis capitis, 4 con distintos tipos de onicomycosis, 2 tenían tinea pedis vesiculosa y 8 tinea pedis interdigital.

De acuerdo con la localización de las lesiones, en los ciclistas fue más frecuente la afectación del espacio interdigital de los dedos de los pies (8/28 pacientes). El daño a la piel cabelluda fue la segunda micosis superficial más frecuente (6/28); mientras que la afección de las distintas onicomycosis fue menos común en los deportistas.

Examen micológico

En los resultados del examen directo de KOH al 10-40% se observaron hifas, blastoconidias y levaduras; asimismo, en los cultivos se evidenciaron diversos hongos. Algunos de los pacientes tenían entre uno y cinco aislamientos de distintos agentes etiológicos, causantes de las micosis superficiales.

Al analizar el comportamiento de las micosis localizadas en la planta del pie (*tinea pedis* de tipo vesiculosa), se evidenció que esta enfermedad fue poco frecuente en los deportistas; sin embargo, fue causada por una variedad de microorganismos, como *Fusarium* sp, *Penicillium* sp, *Aspergillus* sp, *Cladosporium* sp y *Rhodotorula* sp, correspondiente a 2 de 28 pacientes.

Los agentes más frecuentes en las muestras analizadas de los deportistas fueron: *Penicillium* sp con un 23.1%, seguido por *Rhodotorula* sp con un 23.1%. **Cuadro 1**

Factores de riesgo asociados con las micosis superficiales

En este estudio se aplicó una encuesta como instrumento de recolección de información, con el objetivo de identificar los diferentes factores predisponentes a los que se encuentran expuestos los deportistas, donde se evidenció una tendencia a padecer micosis en los ciclistas que muestran lesiones descamativas corporales (OR 2.45 IC 0.5159-11.68), al igual que los que tienen sudoración excesiva (OR 2.45 IC 0.5159-11.68); asimismo, por el uso de ropa húmeda (OR 1.60 IC 0.5307-4.82). **Cuadro 2**

DISCUSIÓN

La prevalencia de micosis en este estudio fue del 64.3% (18/28). Hubo 10/28 casos de *tinea pedis*, de los cuales 8 correspondieron a *tinea pedis* interdigital y 2 a vesiculosa. El 57.2% de

Cuadro 1. Frecuencia de agentes causales

Agente causal	Frecuencia	Tipo de lesión
Dermatofitos		
<i>Trichophyton interdigitale</i>	2	<i>Tinea pedis</i> interdigital
Mohos		
<i>Penicillium</i> sp	6	<i>Tinea pedis</i> interdigital, <i>tinea pedis</i> vesiculosa y <i>pitiriasis capitis</i>
<i>Neoscytalidium</i> sp	2	Onicomicosis distrófica total
<i>Fusarium</i> sp	2	<i>Tinea pedis</i> interdigital y <i>tinea pedis</i> vesiculosa
<i>Aspergillus</i> sp	2	<i>Tinea pedis</i> vesiculosa
<i>Cladosporium</i> sp	2	<i>Tinea pedis</i> vesiculosa
Levaduras		
<i>Rhodotorula</i> sp	6	Onicomicosis subungueal, <i>pitiriasis capitis</i> y <i>tinea pedis</i> vesiculosa
<i>Candida albicans</i>	2	<i>Tinea pedis</i> interdigital
<i>Malassezia</i> sp	2	<i>Pitiriasis capitis</i>

las micosis fue causada por hongos no dermatofitos (mohos), entre los que se encontraron *Penicillium* sp (23.1%), *Fusarium* sp (7.7%), *Neoscytalidium* sp (7.7%), *Aspergillus* sp (7.7%) y *Cladosporium* sp (7.7%). El 35.7% de las micosis se ocasionaron por hongos levaduriformes como *Rhodotorula* sp (23.1%), *Malassezia* sp (7.7%) y *Candida albicans* (7.7%). En cuanto a los hongos dermatofitos, únicamente se encontró *Trichophyton interdigitale* (7.7%).

Una investigación realizada en México en 2020 sobre la onicomicosis por levaduras reportó que la onicomicosis distrófica total predominó en 51 pacientes (66.2%), seguida de la subungueal distal en 16 (20.8%), las cuales fueron identificadas a causa de levaduras como *Candida* sp y *Rhodotorula* sp;¹⁹ esto concuerda con los resultados obtenidos en esta investigación, ya que la onicomicosis distrófica total (2/28) y subungueal distal (2/28) fueron las únicas enfermedades ungueales reconocidas, como también dos de éstas fueron diagnosticadas por *Rhodotorula* sp.

Con respecto al sexo de los pacientes, se observó mayor frecuencia de micosis superficiales en hombres, obteniendo un porcentaje del 85.7%,

lo que se debe a la mayor proporción de hombres en este estudio y, por tanto, difiere de algunos estudios como el de la Universidad del Cauca en 2014, en el que se reportó predominio de dermatofitosis en el sexo femenino (61%).²⁰

Este estudio mostró que la *tinea pedis* fue el tipo de micosis superficial más común, afectando a 10 de 28 sujetos; pese a ello, no coincide con la mayor parte de los estudios reportados, los cuales indican que la *tinea corporis* fue la dermatofitomicosis más común (64.8, 24.5% y 60%).^{21,22,23} Sin embargo, en un estudio que analizó la distribución de hongos patógenos en pacientes con micosis superficiales en el noreste de China, se reportó que la infección por *tinea pedis* fue la principal afección micótica en adultos, encontrándose estos pacientes expuestos al contacto con hongos patógenos por sus actividades laborales, lo que puede conducir al aumento en la tasa de incidencia.²⁴ En cuanto a las micosis en ciclistas, la *tinea pedis* interdigital fue una de las enfermedades más identificadas, el 80% de estas tineas fueron causadas por *Candida albicans* (7.7%), *Trichophyton mentagrophytes* (7.7%) y *Fusarium* sp (7.7%), lo que coincide con un estudio de micosis superficiales realizado

Cuadro 2. Factores predisponentes a micosis superficiales en ciclistas de Tuta, Boyacá (n = 28)

Pregunta	Respuesta	Micosis		Total	OR (IC90%)	R
		Sí N = 18	No N = 10			
Presencia de lesiones descamativas corporales	Sí	5	1	6	2.45 (0.5159-11.68)	0.2683
	No	13	9	22		
Sudoración excesiva	Sí	5	1	6	2.45 (0.5159-11.68)	0.2683
	No	13	9	22		
Ingesta de medicamentos (antimicóticos)	Sí	2	2	4	0.66 (0.2579-1.72)	0.4679
	No	16	8	24		
Higiene y limpieza diaria de cabello, cuerpo y pies	Sí	16	8	24	1.50 (0.5803-3.87)	0.4679
	No	2	2	4		
Corte de uñas semanal	Sí	6	6	12	0.50 (0.2124-1.17)	0.1666
	No	12	4	16		
Compartir uniforme con los compañeros deportistas	Sí	1	2	3	0.48 (0.2103-1.09)	0.2924
	No	17	8	25		
Compartir el casco, zapatos o medias con otros deportistas	Sí	10	6	16	0.88 (0.3776-2.092)	0.4322
	No	8	4	12		
Usar ropa húmeda	Sí	6	2	8	1.60 (0.5307-4.82)	0.3776
	No	12	8	20		
Al terminar el entrenamiento deja el uniforme puesto	Sí	10	8	18	0.45 (0.1458-1.38)	0.1889
	No	8	2	10		
Compartir ducha con los compañeros deportistas	Sí	8	1	9	4.26 (0.8598-21.14)	0.0739
	No	10	9	19		
Compartir toalla con los compañeros deportistas	Sí	10	8	18	0.45 (0.1458-1.38)	0.1889
	No	8	2	10		
Tener mascota	Sí	15	8	23	1.15 (0.4163-3.17)	0.3843
	No	3	2	5		

en Tunja, que reportó *Candida albicans* (27.8%), *Trichophyton mentagrophyes* (12.9%) y *Fusarium* sp (6.7%).²⁵

En relación con los microorganismos identificados en este estudio, se evidenció que *Penicillium* sp (6/28 sujetos) y *Fusarium* sp (4/28) fueron los hongos no dermatofitos (mohos) más prevalentes, esto concuerda con lo informado por Hazarika y colaboradores en 2019, quienes demostraron que *Fusarium* sp (3.2%) y *Penicillium*

sp (1.6%) son los agentes más comunes de las micosis superficiales identificadas.²⁶

En un estudio de la Universidad de California de 2015 se reportó que la *tinea pedis*, también conocida como pie de atleta, se ve comúnmente entre los corredores de maratón, nadadores y jugadores profesionales de hockey.²⁷ Sin embargo, en esta investigación realizada en deportistas no se evaluó la actividad de estas enfermedades en ciclistas, pero nos indica que *Trichophyton*

mentagrophyes es generalmente la causa de estas afecciones, lo que coincide con los resultados obtenidos en este estudio, donde *Trichophyton mentagrophyes* fue uno de los agentes causales de la tinea pedis en ciclistas en un 7.7%.

Los sustratos queratinosos son degradados por hongos y bacterias que producen enzimas queratinolíticas (queratinasas).^{28,29} Los hongos queratinófilos se encuentran en diferentes hábitats, como la naturaleza, suelos y plantas.³⁰ Las queratinasas son enzimas extracelulares secretadas por diferentes géneros de hongos, como *Aspergillus* sp, *Fusarium* sp, *Chrysosporium* sp, *Cladosporium* sp, *Microsporum* sp, *Trichoderma* sp y *Trichophyton* sp.^{31,32} La patogenicidad de algunos de estos hongos se debe a la capacidad de degradar queratina, siendo éste un componente estructural de la piel, el pelo y las uñas.³³ En un estudio sobre el potencial antifúngico se reportó que *Microsporum canis* y *Trichophyton rubrum* (49.6%) fueron los hongos dermatofitos que mostraron las actividades queratinolíticas más altas.³⁴

Sin embargo, los hongos no dermatofitos (mohos) no son considerados, según la bibliografía, patógenos causantes de enfermedades relacionadas con la degradación de queratina, como sí lo son los dermatofitos. Cuando los hongos filamentosos se identifican en muestras ungueales (uñas) o de piel, se genera una controversia con respecto a su patogenicidad. Para diagnosticar este tipo de enfermedades por mohos es importante interpretar los resultados con el historial clínico, la cuantificación de las colonias aisladas en relación con los puntos de siembra o la replicación de los cultivos,³⁵ lo cual se realizó al detalle en este estudio.

En cuanto a los factores predisponentes para padecer *tinea pedis* y *pitiriasis capitis* en los ciclistas de Tuta, Boyacá, se identificó que tener lesiones descamativas corporales y sudoración excesiva potencializan la probabilidad de su-

frir enfermedades micóticas. Por ello se busca promover el autocuidado y prevención recomendado como factor protector.³⁶ De acuerdo con los hallazgos, la limpieza en los pies y la piel cabelluda no son los únicos factores que permitirían eliminar estas micosis, sino también la limpieza del casco y zapatos de los deportistas es fundamental, ya que éstos manifiestan que durante sus competencias y por las precipitaciones frecuentes no logran realizar el cuidado higiénico correspondiente.

En los resultados de la encuesta aplicada a los ciclistas, éstos manifiestan sudoración excesiva, lesiones en el cuerpo y usar ropa húmeda. En este estudio 10/28 ciclistas refirieron que no compartían la toalla con los compañeros deportistas, por lo que en esta investigación no se determinó como un factor predisponente para padecer micosis superficiales. Por otro lado, se asoció como factor protector la ingesta de antimicóticos (4/28), lo que coincide con otros estudios que reportan que los antifúngicos ayudan a eliminar la exposición a los diferentes fómites.³⁷

Como limitante en este estudio se identificó el periodo al momento de realizar la encuesta, esto debido a que los participantes no respondieron a conciencia las preguntas, donde se evidenció que sólo ocho de los sujetos contestaron que usaban ropa húmeda, pero al momento de interactuar con cada uno de ellos y realizar la toma de muestra se evidenció que tenían lesiones en los pies (especialmente en los pliegues interdigitales) causantes de humedad; asimismo, manifestaron que por las frecuentes precipitaciones, sus uniformes y zapatos no se alcanzaban a secar por completo a la hora de las competencias, por lo que los usaban húmedos. Por ello se sugiere para próximos estudios diligenciar la encuesta en el momento de la colecta de las muestras, en compañía de la bacterióloga responsable por si hubiese dudas.

CONCLUSIONES

Las micosis superficiales son muy frecuentes en los ciclistas a causa de la actividad física que realizan, además de la sudoración, así como otros factores ambientales que ponen al deportista en alto riesgo de adquirir diversas infecciones micológicas. Los resultados de este estudio son de gran interés, ya que ofrecen valores epidemiológicos divergentes, especialmente enfocados a los agentes etiológicos causantes de las micosis superficiales en ciclistas. La ejecución de este estudio busca concientizar y dar a conocer la importancia de la prevención y el autocuidado higiénico correspondiente.

REFERENCIAS

- Bhatia VK, Sharma PC. Determinación de concentraciones inhibitorias mínimas de itraconazol, terbinafina y ketoconazol frente a especies de dermatofitos mediante el método de microdilución en caldo. *Indio J Med Microbiol* 2015; 33 (4): 533-7. <https://doi.org/10.4103/0255-0857.167341>.
- Meza M Y, Insfran L S, Aldama M T M, Aldama O M, Pereira J G. Dermatoftos y hongos levaduriformes causantes de micosis superficiales de piel limpia en un centro dermatológico, San Lorenzo Paraguay. *Nac* 2019; 11 (2): 30-40. <https://doi.org/10.18004/rdn2019.0011.02.030-040>.
- Aguilar G, Araujo P, Arce N, Martínez M. Dermatoftos: casuística en la Sección de Micología del Laboratorio Central de Salud Pública, Asunción Paraguay (2000-2016). *Nac* 2017; 9 (2): 4-11. <https://doi.org/10.18004/rdn2017.0009.02.004-011>.
- Bonifaz A, Rojas R, Tirado A, Chávez D, Mena C, Calderón L, et al. Superficial mycoses associated with diaper dermatitis. *Mycopathologia* 2016; 181 (9-10): 671-9. <https://doi.org/10.1007/s11046-016-0020-9>.
- Antonietti G. Micosis cutáneas, educación sanitaria Offarm: farmacia y sociedad. 2002: 82-90.
- Mercer DK, Robertson J, Wright K, Miller L, Smith S, Stewart CS, et al. A prodrug approach to the use of coumarins as potential therapeutics for superficial mycoses. *PLoS One* 2013; 18; 8 (11): 80760. doi: 10.1371/journal.pone.0080760.
- Stevens D L, Bisno A L, Chambers H F, Everett E D, Dellinger P, Goldstein E, et al. Pautas de prácticas para el diagnóstico y manejo de infecciones de la piel y los tejidos blandos. *CID* 2005; 41 (10): 1373-1406. <https://doi.org/10.1086/497143>.
- Bontems O, Fratti M, Salamin K, Guenova E, Monod M. Epidemiology of dermatophytoses in Switzerland according to a survey of dermatophytes isolated in Lausanne between 2001 and 2018. *J Fungi (Basel)* 2020; 26 (2): 95. <https://doi.org/10.3390/jof6020095>.
- Estrada-Salazar GI, Chacón-Cardona JA. Frecuencia de dermatomicosis y factores asociados en población vulnerable. Manizales, Colombia. *Revista de Salud Pública* 2016; 18: 953-962. <https://doi.org/10.15446/rsap.v18n6.51794>.
- Nenoff P, Kruger C, Ginter H G, Tietz H J. Micología una actualización. *JDDG*. 2014; 12 (3): 188-212. <https://doi.org/10.1111/ddg.12245>.
- Aguilera AM, Valcárcel LP, Carache YN, Reyes LA. Prevalencia y factores relacionados a onicomosis y tinea pedis en futbolistas de Casanare, Colombia. *Rev Dermatología CMQ* 2021; 19 (4): 327-332. file:///C:/Users/Usuario/Downloads/dcm214b%20(8).pdf.
- Tiwari S, Nanda M, Pattanaik S, Shivakumar GC, Sunila BS, Ciccù M, et al. Analytical study on current trends in the clinico-mycological profile among patients with superficial mycoses. *J Clin Med* 2023; 22; 12 (9): 3051. <https://doi.org/10.3390/jcm12093051>.
- Gupta AK, Venkataraman M, Renaud HJ, Summerbell R, Shear NH, Piguat V. A paradigm shift in the treatment and management of onychomycosis. *Skin Appendage Disord* 2021; 7 (5): 351-358. <https://doi.org/10.1159/000516112>.
- Mikaeili A, Kavoussi H, Hashemian A H, Shabandoost G M, Kavoussi R. Clinico-mycological profile of tinea capitis and its comparative response to zgriseofulvin versus terbinafine. *Curr Med Mycol* 2019; 5 (1): 15-20. Disponible en: <https://doi.org/10.18502/cmm.5.1.532>.
- Pérez M, Falcón L, Miranda O, Torres V, Velázquez A, et al. Índice de severidad y afectación en la tiña pedis. *Rev Cub Med Mil* 2015; 44 (2): 161169.
- Arenas R, *Micología médica ilustrada*. 5ª ed. México McGraw-Hill Medical; 2014.
- Morales N, Cardona N. Métodos de diagnóstico en micología. *CES Med* 2018; 32 (1): 41-52. <https://doi.org/10.21615/cesmedicina.32.1.5>.
- Arenas R, *Micología médica ilustrada*. 4ª ed. México, McGraw-Hill, 2011.
- Mayorga J, Curiel UI, Escobar M, Macías R, Vázquez OD, León RM. Onicomosis por levaduras: características clínicas y epidemiológicas *Rev Dermatol Mex* 2020; 64 (6): 658-65.
- Folleco E, González F. Frecuencia de agentes etiológicos causante de micosis superficiales en el laboratorio de micología clínica de la Universidad Del Cauca. *Rev Fac Cienc Salud Univ* 2014; 16: 17-23.
- Venkatesan G, Singh A, Murugesan A, Janaki C, Shankar S. *Trichophyton rubrum*: el agente etiológico predominante en las dermatofitosis humanas en Chennai. *Afr J Biotechnol* 2007; 1 (1): 9-12.
- Jain, N, Sharma, M, Sharma M, Saxena VN. Espectro de dermatofitosis en Jaipur, India. *Rev Afr Invest Microbiol* 2014; 8 (3): 237-243.

23. Khadka S, Sherchand J, Pokharel D, Pokhrel B, Mishra S, Dhital S, et al. Clinic mycological characterization of superficial mycoses from a tertiary care hospital in Nepal. *Dermatol Res Pract* 2016; 9509705. <https://doi.org/10.1155/2016/9509705>.
24. Gutiérrez DC, Sánchez CI, Manrique FG. Micosis superficiales y cutáneas en una población geriátrica de Tunja. *Rev Fac Med* 2009; 57 (2): 111-123.
25. Wang X, Ding C, Xu Y, Yu H, Zhang S, Yang C. Analysis on the pathogenic fungi in patients with superficial mycosis in the Northeastern China during 10 years. *Exp Ther Med* 2020; 20 (6): 281. <https://doi.org/10.3892/etm.2020.9411>.
26. Hazarika D, Jahan N, Sharma A. Changing trend of superficial mycoses with increasing nondermatophyte mold infection: A clinicomycological study at a tertiary referral center in Assam. *Indian J Dermatol* 2019; 64 (4): 261-265. https://doi.org/10.4103/ijd.IJD_579_18.
27. Minooee A, Wang J, Gupta GK. Sports: The infectious hazards. *Microbiol Spectr* 2015; 3 (5). <https://doi.org/10.1128/microbiolspec.IOL5-0014-2015>.
28. Bohacz J, Kornilowicz T, Kitowski I, Ciesielska A. Degradación de plumas de pollo por cepas de *Aphanoascus keratinophilus* y *Chrysosporium tropicum* a partir de gránulos de aves depredadoras y su aspecto práctico. *Biodeterioro* 2020; 151: 104968. <https://doi.org/10.1016/j.ibiod.2020.104968>.
29. Nnolim NE, Udenigwe CC, Okoh AI, Nwodo UU Queratinasa microbiana: Catalizador verde de próxima generación y aplicaciones prospectivas. *Frente Microbiol* 2020; 11: 3280. <https://doi.org/10.3389/fmicb.2020.580164>.
30. Günnyar OA, Kiraç S, Aldi B, Ergin C. Aislamiento e identificación de hongos queratinófilos en muestras de suelo del área de excavación de la antigua ciudad de Stratonikeia, Turquía y determinación de sus potenciales enzimáticos. *J Medio Ambiente Biol* 2020; 41: 1521-1525. <https://doi.org/10.22438/jeb/41/6/MRN-1053>.
31. Akhter M, Wal Marzan L, Akter Y, Shimizu K. Microbial bioremediation of feather waste for keratinase production: An outstanding solution for leather dehairing in tanneries. *Microbiology Insights* 2020; 13. <https://doi.org/10.1177/1178636120913280>.
32. Akram F, Haq I, Jabbar Z. Producción y caracterización de una nueva queratinasa termoestable y detergente estable de *Bacillus* sp. NKSP-7 con aplicaciones perceptibles en industrias de procesamiento de cuero y lavandería. *J Biol Macromol* 2020; 164: 371-383. <https://doi.org/10.1016/j.ijbiomac.2020.07.146>.
33. Köhler JR, Casadevall A., Perfect J. The spectrum of fungi that infects humans. *CHS Perspectives* 2015; 5: a019273. <https://doi.org/10.1101/cshperspect.a019273>.
34. Ouf SA, Moussa TA, Abd AM, Eltahlawy SR. Anti-fungal potential of ozone against some dermatophytes. *Braz J Microbiol* 2016; 47 (3): 697-702. <https://doi.org/10.1016/j.bjm.2016.04.014>.
35. Gracia B, Rodríguez EY. Evaluación de la actividad queratinolítica de *Fusarium* aislados de lesiones en plantas, animales y humanos. Pontificia Universidad Javeriana 2014.
36. Dávila F. Prevención y control de las micosis superficiales en el personal de tropa de paracaidistas, en Venezuela. *Comunidad y Salud* 2006; 4 (2): 3-12.
37. Dias MF, Quaresma MV, Bernardes F, Amorim AG, Schechtman RC, Azulay DR. Update on therapy for superficial mycoses: review article part I. *An Bras Dermatol* 2013; 88 (5): 764-74. DOI: 10.1590/abd1806-4841.20131996.

<https://doi.org/10.24245/drm/bmu.v67i6.9312>

Características clínicas y epidemiológicas del vitiligo en edad pediátrica

Epidemiology and clinical features of vitiligo in children.

Graciela Astrid Acatitla Acevedo, Nabil De Anda Ortiz, María Fernanda Villegas Calzada, María Luisa Peralta Pedrero, Martha Alejandra Morales Sánchez

Resumen

OBJETIVO: Conocer las características epidemiológicas y clínicas de los niños con vitiligo.

MATERIALES Y MÉTODOS: Cohorte retrospectiva de una muestra aleatoria de los expedientes de pacientes con diagnóstico de vitiligo en edad pediátrica que acudieron a consulta de enero de 2016 a diciembre de 2020. El análisis de los datos se realizó con el programa SPSS versión 25. Para la descripción de las variables cualitativas se calcularon las frecuencias expresadas en porcentajes; mientras que para las variables cuantitativas se estimó la media y desviación estándar debido a la normalidad de los datos.

RESULTADOS: Participaron 574 pacientes con edad promedio de 8.7 años, la edad promedio de inicio de la enfermedad fue de 8.47 años, la mediana de tiempo de evolución de la enfermedad fue de 6 meses, el 50.5% eran niñas y el 49.5% niños, el 56.4% manifestó vitiligo no segmentario y el 43.6% segmentario; 27 pacientes tuvieron antecedente familiar positivo, como desencadenantes asociados 7 pacientes relacionaron el estrés emocional y 7 los traumatismos; 7 pacientes tenían enfermedad tiroidea. El 19.7% padecía otras dermatosis, las más frecuentes fueron acné, queratosis pilar, dermatitis atópica y alopecia areata.

CONCLUSIONES: Se encontró mayor porcentaje de vitiligo segmentario en comparación con otras poblaciones de niños con vitiligo en otros países y con los adultos, la incidencia de enfermedades autoinmunitarias en la población pediátrica es menor a la reportada en otras series; estos resultados pueden verse reflejados en un mejor pronóstico de los pacientes pediátricos.

PALABRAS CLAVE: Vitiligo; niños; enfermedades autoinmunitarias; epidemiología.

Abstract

OBJECTIVE: To determine the epidemiology and clinical features of vitiligo in children.

MATERIALS AND METHODS: Retrospective cohort from sample records of pediatric patients who attended consultation with the diagnosis of vitiligo from January 2016 to December 2020. Data analysis was performed with the SPSS program version 25. Frequencies were expressed in percentages for the description of qualitative variables, while the mean and standard deviation for the quantitative variables were estimated due to the normality of the data.

RESULTS: Five hundred seventy-four patients with an average age of 8.7 years participated, the average age of onset of the disease was 8.47 years, the median time of evolution of the disease was 6 months, 50.5% were females and 49.5% were males; 56.4% presented non-segmental vitiligo and 43.6% segmental vitiligo; 27 patients had a positive family history for vitiligo; 7 patients associated emotional stress as a trigger and 7 of them traumatismos; 7 patients presented thyroid disease; 19.7% had other associated dermatoses. The most frequent associated dermatoses were acne, keratosis pilaris, atopic dermatitis and alopecia areata.

Unidad de Investigación del Centro Dermatológico Dr. Ladislao de la Pascua, Servicios de Salud Pública de la Ciudad de México, México.

Recibido: mayo 2023

Aceptado: julio 2023

Correspondencia

Martha Alejandra Morales Sánchez
marthamoralessanchez@gmail.com

Este artículo debe citarse como: Acatitla-Acevedo GA, De Anda-Ortiz N, Villegas-Calzada MF, Peralta-Pedrero ML, Morales-Sánchez MA. Características clínicas y epidemiológicas del vitiligo en edad pediátrica. Dermatol Rev Mex 2023; 67 (6): 804-810.

CONCLUSIONS: A higher percentage of segmental vitiligo was found compared to other populations of children with vitiligo in other countries and compared with adults; the incidence of autoimmune diseases in the pediatric population was lower than reported in other series; these results can be reflected in a better prognosis of pediatric patients.

KEYWORDS: Vitiligo; Children; Autoimmune diseases; Epidemiology.

ANTECEDENTES

El vitíligo es una enfermedad adquirida, caracterizada por la pérdida progresiva de la función de los melanocitos epidérmicos y del folículo piloso, lo que conlleva a la despigmentación de la piel, las mucosas y ocasionalmente del pelo.^{1,2,3} En la población pediátrica afecta con mayor frecuencia al sexo femenino.⁴ El inicio del vitíligo puede ocurrir a cualquier edad; sin embargo, sigue un patrón bimodal, el vitíligo de inicio temprano se manifiesta a los 7.3 años en promedio y el de inicio tardío a los 40.5 años en promedio.⁵ El 25% de los pacientes padece la enfermedad antes de los 10 años, el 50% antes de los 20 años y el 75% antes de los 30 años; siendo infrecuente la aparición antes de los 4 años de edad.^{2,6,7} El vitíligo no segmentario representa hasta el 69% de los casos en la población infantil.^{5,8}

Las lesiones pueden ocurrir en sitios de traumatismo repetido, fricción o presión; a esto se le conoce como fenómeno de Koebner, que habla de actividad; este fenómeno se observa en el 11 al 24.3% de los pacientes con vitíligo en la edad pediátrica. Puede haber leucotriquia (en el 3.7 al 25% de los niños con vitíligo) por el daño de los melanocitos que existen en los folículos pilosos. La mayoría de los niños con leucotriquia padecen vitíligo no segmentario (72-84%).^{1,9} La

presencia de halo nevo se ha observado hasta en el 8% de los niños con vitíligo.¹⁰

En un estudio realizado en Brasil se observó que el 6.5% de los niños con vitíligo tenían enfermedades autoinmunitarias concomitantes.¹¹

Posterior a una revisión sistemática de la bibliografía se identificaron 14 estudios observacionales de las características clínicas y epidemiológicas del vitíligo de inicio en la edad pediátrica,^{12,13} de los cuales, la mayor parte describe las características de la enfermedad en poblaciones de Estados Unidos, Brasil, Europa y Asia.^{11,14,15,16} No se encontró ningún artículo de las características del vitíligo de inicio en edad pediátrica en Latinoamérica, con excepción de Brasil. Como antecedente directo encontramos un trabajo de investigación realizado en el Hospital General de México, cuyo objetivo fue describir las características clínicas y epidemiológicas de los pacientes con vitíligo de inicio en edad pediátrica.¹⁷

El objetivo de este artículo es evaluar las características clínicas y epidemiológicas del vitíligo en la edad pediátrica.

MATERIALES Y MÉTODOS

Estudio de cohorte retrospectiva en el Centro Dermatológico Dr. Ladislao de la Pascua, Ciudad

de México, de marzo de 2022 a abril de 2023, en el que se analizó una muestra aleatoria de los expedientes de pacientes con diagnóstico de vitíligo en edad pediátrica, que acudieron a consulta de enero de 2016 a diciembre de 2020. Se excluyeron los expedientes cuyo diagnóstico clínico no fuera concluyente y se sospechara otra discromía como diagnóstico diferencial. Se revisaron los expedientes para obtener las siguientes variables de estudio: edad, sexo, escolaridad, peso, talla, antecedentes heredo-familiares de vitíligo, antecedentes heredo-familiares de enfermedades autoinmunitarias, alergias, antecedente personal de enfermedades tiroideas, comorbilidades autoinmunitarias y no autoinmunitarias, tratamiento farmacológico de las comorbilidades, antecedente de cirugías, edad de inicio del vitíligo en años, tiempo de evolución del vitíligo en meses, desencadenante del vitíligo, clasificación de acuerdo con Koga, fenómeno de Koebner, vitíligo en las mucosas, existencia de halo nevo, encanecimiento prematuro, otras dermatosis.

El análisis de los datos se realizó con el programa SPSS versión 25. Para la descripción de las variables cualitativas se calcularon las frecuencias, expresadas en porcentajes; mientras que para las variables cuantitativas se estimó la media y desviación estándar debido a la normalidad de los datos.

RESULTADOS

Se incluyeron 574 pacientes con edad promedio de 8.7 años, con desviación estándar de 4.54 años, de éstos, 5 eran lactantes (menores de 2 años), 84 preescolares (2-5 años), 262 escolares (6-11 años) y 223 adolescentes (12-17 años). La edad de inicio promedio fue de 8.47 años con desviación estándar de 4.38 años (0-17 años); la mediana del tiempo de evolución de la enfermedad fue de 6 meses, el percentil 25 de 3 meses y el percentil 75 de 24 meses, con máximo tiempo de evolución de 4 años. El 50.5% eran niñas;

el 56.4% manifestó vitíligo no segmentario y el 43.6% segmentario. En el **Cuadro 1** se muestran las características epidemiológicas de los niños con vitíligo.

En cuanto a los antecedentes heredo-familiares de vitíligo sólo un paciente tuvo antecedente de vitíligo en hermanos, 10 en padres y 16 en abuelos.

En cuanto a los factores asociados como desencadenantes del vitíligo, 7 pacientes mencionaron el estrés emocional, 1 factores químicos, 3 quemaduras solares o químicas y 7 traumatismos; como otros desencadenantes 1 asoció el inicio de la enfermedad con un piquete de mosco y otro después de nadar. Entre los antecedentes personales patológicos 32 pacientes refirieron alergias a medicamentos y alimentos, 6 pacientes tenían hipotiroidismo y 1 hipertiroidismo; de los pacientes con hipotiroidismo, en 2 de ellos era de origen autoinmunitario y los otros 4 no

Cuadro 1. Características epidemiológicas de los pacientes pediátricos con vitíligo

	Número (%)
Sexo	
Femenino	290 (50.5)
Masculino	284 (49.5)
Edad	
Lactante (menor de 2 años)	5 (0.9)
Preescolar (2-5 años)	84 (14.6)
Escolar (6 a 11 años)	262 (45.6)
Adolescentes (12-17 años)	223 (38.8)
Segmentario	250 (43.6)
No segmentario	324 (56.4)
Antecedente familiar positivo	27 (4.7)
Enfermedad tiroidea	7 (1.2)
Comorbilidades autoinmunitarias	4 (0.69)
Comorbilidades no autoinmunitarias	27 (4.7)
Tratamiento de las comorbilidades	14 (2.4)
Factores desencadenantes	20 (3.4)

mencionaron la causa. El resto de las comorbilidades encontradas en los pacientes se muestra en el **Cuadro 2**. Las comorbilidades encontradas con más frecuencia fueron asma, hipotiroidismo y rinitis alérgica, de estos pacientes sólo 14 pacientes recibían tratamiento contra sus comorbilidades.

El 19.7% de los pacientes tenían otras dermatosis asociadas que se mencionan en el **Cuadro 3**, las más frecuentes fueron acné, queratosis pilar, dermatitis atópica, dermatitis solar hipocromiante y alopecia areata; 24 pacientes tenían afectación de las mucosas, 132 pacientes fenómeno de Koebner, 5 halo nevo y 5 encanecimiento prematuro.

Cuadro 2. Comorbilidades encontradas en los niños con vitíligo

Enfermedad	Número de pacientes	Enfermedad	Número de pacientes
Asma	10	Persistencia del conducto arterioso	1
Hipotiroidismo	6	Hipertiroidismo	1
Rinitis alérgica	4	Insuficiencia tricuspídea	1
Síndrome de Down	3	Otitis media recurrente	1
Trastorno por déficit de atención	2	Migraña	1
Alucinaciones en estudio	1	Hipoacusia secundaria a sepsis neonatal	1
Crisis de ausencia	1	Enfermedad ácido péptica	1
Sobrepeso	1	Hernia inguinal	1

Cuadro 3. Otras dermatosis encontradas en niños con vitíligo

Enfermedad	Núm. de pacientes	Enfermedad	Núm. de pacientes	Enfermedad	Núm. de pacientes
Acné	32	Estrías	2	Tiña de los pies	1
Queratosis pilar	15	Cicatriz hipertrófica	1	Tricotilomanía	1
Dermatitis atópica	11	Urticaria	1	Eritema pigmentado fijo	1
Dermatitis solar hipocromiante	10	Psoriasis	1	Fibromas blandos	1
Alopecia areata	9	Granuloma anular	1	Onicodistrofia traumática	1
Verrugas virales	7	Uleritema	1	Alopecia androgenética	1
Dermatitis seborreica	5	Pediculosis	1	Nevo verrugoso	1
Nevo melanocítico congénito	3	Onicomicosis		Liquen estriado	1
Halo nevo	3	Tiña del cuerpo	1	Onicogriposis	1
Molusco contagioso	3	Manchas café con leche	1	Dishidrosis	1
Prurigo por insectos	2	Nevo de Becker	1	Dermatitis del pañal	1
Acantosis nigricans	2	Papilomatosis reticulada y confluyente	1	Micosis fungoide	1

DISCUSIÓN

En este estudio se evaluó la epidemiología y las características clínicas de los pacientes pediátricos con vitíligo en población mexicana. Al observar el efecto que tiene la enfermedad en la población pediátrica en cuanto a la incidencia y en la calidad de vida y en la ausencia, hasta nuestro conocimiento, de otras publicaciones de población mexicana se decidió realizar este estudio.^{2,6,7,18}

La edad promedio de los pacientes fue de 8.7 años con desviación estándar de 4.54 años. El inicio del vitíligo puede ocurrir a cualquier edad; sin embargo, sigue un patrón bimodal, con inicio temprano a los 7.3 años en promedio y un inicio tardío a los 40.5 años en promedio.⁵ El 25% de los pacientes manifiesta la enfermedad antes de los 10 años, el 50% antes de los 20 años y el 75% antes de los 30 años; es infrecuente la aparición antes de los 4 años de edad. La edad media de inicio es de 5 a 10 años.^{2,6,7} La edad de inicio promedio en nuestros pacientes fue de 8.47 años con desviación estándar de 4.38 años (0-17 años), lo que coincide con lo mencionado previamente. La mediana del tiempo de evolución de la enfermedad fue de 6 meses, el percentil 25 fue de 3 meses y el percentil 75 de 24 meses, con un máximo tiempo de evolución de 4 años.

En nuestro estudio se observó un ligero predominio del sexo femenino (50.5 vs 49.5%). Esto concuerda con lo reportado en la bibliografía, en la que se menciona que en los adultos no se ha encontrado predilección por algún sexo; sin embargo, en los niños se ve predominio del sexo femenino. Aunque se observó predominio del sexo femenino en este estudio, no fue significativo comparado con otras series que reportan diferencia mayor (59.1 vs 40.9%) en la población infantil.^{4,8}

El 56.4% de nuestros pacientes manifestó vitíligo no segmentario y el 43.6% segmentario, acorde

con otras publicaciones en que el vitíligo no segmentario es el más frecuente; puede destacarse el elevado porcentaje de pacientes que manifestó vitíligo segmentario en nuestra población, ya que en los estudios se ha reportado incidencia de vitíligo segmentario en niños del 8, 10.9 y 36.4% de los pacientes.^{8,10,12}

En cuanto a los antecedentes heredofamiliares en hermanos, padres y abuelos, sólo 27 pacientes reportaron antecedente familiar positivo, esto es menor a lo reportado en estudios previos, ya que se ha mencionado que hasta un 32.3% de los niños con vitíligo reportan antecedente familiar positivo.⁸ Entre los factores asociados como desencadenantes 7 pacientes asociaron el estrés emocional, 7 traumatismos, 3 quemaduras solares y 1 factores químicos. Esto es similar a lo reportado por De Barros y colaboradores que reportan que el 26.9% de los pacientes asocian los factores emocionales con el inicio de la enfermedad, un 22.9% el traumatismo físico y el 25.6% la ausencia de algún factor precipitante.¹² Sin embargo, en otros estudios se menciona mayor asociación de los factores psicológicos (hasta del 56.9%); en un estudio realizado en Brasil los factores emocionales se relacionaron hasta en el 67% de los pacientes.^{11,19} Tener antecedente de quemadura solar con la formación de ampollas en la infancia y en la adolescencia se asocia con mayor riesgo de padecer vitíligo.²⁰ Vrijman y colaboradores refieren que el 28.8% de los pacientes con vitíligo asocian las quemaduras solares y el 16.4% los factores químicos con el inicio del vitíligo; los principales químicos asociados son los solventes; a pesar de esto sólo en 4 pacientes pudo confirmarse la relación con el químico.²¹ En nuestra casuística sólo 3 pacientes refirieron relación entre las quemaduras solares y un paciente factores químicos con el inicio de la enfermedad.

El vitíligo se ha asociado con enfermedades autoinmunitarias, que incluyen la enfermedad tiroidea autoinmunitaria, artritis reumatoide,

psoriasis, alopecia areata, anemia perniciosa, diabetes mellitus tipo 1 y enfermedad de Addison.¹ La frecuencia de enfermedades autoinmunitarias asociadas es menor en niños con vitíligo que en los adultos con vitíligo.⁹ En Brasil se reportó que el 6.5% de los niños con vitíligo manifestaron enfermedades autoinmunitarias asociadas.¹¹ En nuestra serie sólo 4 pacientes tenían enfermedades autoinmunitarias concomitantes, el hipotiroidismo de origen autoinmunitario fue la única enfermedad autoinmunitaria, las comorbilidades más frecuentes fueron asma (n = 10), hipotiroidismo (n = 6), rinitis alérgica (n = 4) y síndrome de Down (n = 3). La relación entre el vitíligo y la enfermedad tiroidea está bien establecida en adultos; sin embargo, en los niños la información es poca y contradictoria.¹¹ En diferentes estudios se ha reportado una incidencia de enfermedades tiroideas del 9 al 25%.^{22,23}

El 19.7% de los pacientes tenían otras dermatosis asociadas, las más frecuentes fueron acné, queratosis pilar, dermatitis atópica, dermatitis solar hipocromiante y alopecia areata. La frecuencia alta de acné la vinculamos con su alta frecuencia durante la adolescencia. La dermatitis atópica se asoció con el vitíligo en niños en un estudio realizado en Kuwait hasta en el 31.3%; sin embargo, mencionan que puede deberse a la alta prevalencia de dermatitis atópica en este país.¹⁰ La dermatitis atópica afectó a 11 de nuestros pacientes, siendo una de las dermatosis más frecuentes; sin embargo, también hay una alta frecuencia de la enfermedad durante la etapa de lactante, preescolar y escolar que puede explicar esto. Halder y colaboradores reportaron 2 casos de alopecia areata en 82 niños con vitíligo que corresponde al 2.4% de su población.¹⁶ Asimismo, Martins y colaboradores observaron alopecia areata en el 2.7% de los niños con vitíligo.¹¹ Nosotros encontramos alopecia areata en el 1.5% de los pacientes, lo que coincide con lo reportado previamente.

Las lesiones del vitíligo pueden aparecer en sitios de traumatismo repetido, fricción o presión, a esto se le conoce como fenómeno de Koebner, y se observó en el 11 al 24.3% de los pacientes pediátricos con vitíligo.^{1,9} Se ha descrito que el fenómeno de Koebner en niños puede ser más visto por la mayor frecuencia de traumatismo en esta población.¹⁰ Nosotros documentamos el fenómeno de Koebner en el 23% de los pacientes, acorde con lo descrito previamente, esto es importante porque señala actividad de la enfermedad.

En el vitíligo puede observarse leucotriquia por el daño de los melanocitos que existe en los folículos pilosos, manifestarse como pelos blancos aislados, poliosis o despigmentación total del pelo. Del 3.7 al 25% de los niños con vitíligo la manifiestan, también puede observarse halo nevo hasta en el 8% de los niños con vitíligo.^{1,9,10} Nosotros observamos leucotriquia en el 0.9% y halo nevo en el 0.9% de nuestros pacientes.

CONCLUSIONES

En este estudio se encontró mayor porcentaje de vitíligo segmentario comparado con otras poblaciones de niños con vitíligo en otros países y con los adultos; la incidencia de enfermedades autoinmunitarias en la población pediátrica es menor a la reportada en otras series; estos dos datos podrían indicar mejor pronóstico de la enfermedad en la población infantil. Los factores asociados con más frecuencia con el inicio de la enfermedad son los psicológicos y traumáticos, como se reportan en otros estudios; sin embargo, una limitante de nuestro estudio es que al ser un estudio retrospectivo no se interrogó de manera dirigida esta variable y sólo se obtuvieron los datos de quienes lo mencionaron. Es importante conocer la epidemiología y las características clínicas de la enfermedad en los niños con vitíligo en la población mexicana debido a la afectación en la calidad de vida de estos pacientes.

REFERENCIAS

1. Nicolaidou E, Mastrafra S, Tzanetakou V, Rigopoulos D. Childhood vitiligo. *Am J Clin Dermatol* 2019; 20 (4): 515-526. doi: 10.1007/s40257-019-00430-0.
2. Kakourou T. Vitiligo in children. *World J Pediatr* 2009; 5 (4): 265-8. doi: 10.1007/s12519-009-0050-1.
3. Sink JR, Silverberg NB. Genital vitiligo in children: Factors associated with generalized, non-segmental vitiligo. *Pediatr Dermatol* 2020; 37 (1): 64-68. doi: 10.1111/pde.13998.
4. Phiske MM. Vitiligo in children: A birds eye view. *Curr Pediatr Rev* 2016; 12 (1): 55-66. doi: 10.2174/157339631201160105092811.
5. Patel R, Pandya AG, Sikirica V, Gandhi K, et al. Prevalence of vitiligo among children and adolescents in the United States. *Dermatology* 2023; 239 (2): 227-234. doi: 10.1159/000528180.
6. Roohaninasab M, Mansouri P, Seirafianpour F, Naeini AJ, et al. Therapeutic options and hot topics in vitiligo with special focus on pediatrics vitiligo: A comprehensive review study. *Dermatol Ther* 2021; 34 (1): e14550. doi: 10.1111/dth.14550.
7. Cadmus SD, Lundgren AD, Ahmed AM. Therapeutic interventions to lessen the psychosocial effect of vitiligo in children: A review. *Pediatr Dermatol* 2018; 35 (4): 441-447. doi: 10.1111/pde.13517.
8. El-Husseiny R, Abd-Elhaleem A, Salah El-Din W, Abdallah M. Childhood vitiligo in Egypt: Clinico-epidemiologic profile of 483 patients. *J Cosmet Dermatol* 2021; 20 (1): 237-242. doi: 10.1111/jocd.13451.
9. Agarwal S, Gupta S, Ojha A, Sinha R. Childhood vitiligo: clinicoepidemiologic profile of 268 children from the Kumaun region of Uttarakhand, India. *Pediatr Dermatol* 2013; 30 (3): 348-53. doi: 10.1111/pde.12032.
10. Al-Mutairi N, Sharma AK, Al-Sheltawy M, Nour-Eldin O. Childhood vitiligo: a prospective hospital-based study. *Australas J Dermatol* 2005; 46 (3): 150-3. doi: 10.1111/j.1440-0960.2005.00167.x.
11. Martins CPDS, Hertz A, Luzio P, Paludo P, et al. Clinical and epidemiological characteristics of childhood vitiligo: a study of 701 patients from Brazil. *Int J Dermatol* 2020; 59 (2): 236-244. doi: 10.1111/ijd.14645.
12. De Barros JC, Machado Filho CD, Abreu LC, de Barros JA, et al. A study of clinical profiles of vitiligo in different ages: an analysis of 669 outpatients. *Int J Dermatol* 2014; 53 (7): 842-8. doi: 10.1111/ijd.12055.
13. Hu Z, Liu JB, Ma SS, Yang S, et al. Profile of childhood vitiligo in China: an analysis of 541 patients. *Pediatr Dermatol* 2006; 23 (2): 114-6. doi: 10.1111/j.1525-1470.2006.00192.x.
14. Lin X, Tang LY, Fu WW, Kang KF. Childhood vitiligo in China: clinical profiles and immunological findings in 620 cases. *Am J Clin Dermatol* 2011; 12 (4): 277-81. doi: 10.2165/11318020-000000000-00000.
15. Habib A. Vitiligo in Children. A Distinct Subset. *J Coll Physicians Surg Pak* 2016; 26 (3): 173-6.
16. Handa S, Dogra S. Epidemiology of childhood vitiligo: a study of 625 patients from north India. *Pediatr Dermatol* 2003; 20 (3): 207-10. doi: 10.1046/j.1525-1470.2003.20304.x.
17. Basilio Ortiz M. Características clínicas-epidemiológicas del vitiligo en niños de 0 a 15 años de edad, en la consulta externa de dermatología pediátrica del Hospital General de México. (Trabajo de grado de especialización). Universidad Nacional Autónoma de México, México, 2008. Recuperado de <https://repositorio.unam.mx/contenidos/453675>.
18. Cho SB, Kim JH, Cho S, Park JM, Park YK, et al. Vitiligo in children and adolescents: association with thyroid dysfunction. *J Eur Acad Dermatol Venereol* 2011; 25 (1): 64-7. doi: 10.1111/j.1468-3083.2010.03694.x.
19. Barisic-Drusko V, Rucevic I. Trigger factors in childhood psoriasis and vitiligo. *Coll Antropol* 2004; 28 (1): 277-85.
20. Dunlap R, Wu S, Wilmer E, Choe E, Li WQ, et al. Pigmentation traits, sun exposure, and risk of incident vitiligo in women. *J Invest Dermatol* 2017; 137 (6): 1234-1239. doi: 10.1016/j.jid.2017.02.004.
21. Vrijman C, Hosseinpour D, Bakker JG, Wolkerstorfer A, Bos JD, et al. Provoking factors, including chemicals, in Dutch patients with vitiligo. *Br J Dermatol* 2013; 168 (5): 1003-11. doi: 10.1111/bjd.12162.
22. Pagovich OE, Silverberg JI, Freilich E, Silverberg NB. Thyroid abnormalities in pediatric patients with vitiligo in New York City. *Cutis* 2008; 81 (6): 463-6.
23. Iacovelli P, Sinagra JL, Vidolin AP, Marenza S, Capitanio B, et al. Relevance of thyroiditis and of other autoimmune diseases in children with vitiligo. *Dermatology* 2005; 210 (1): 26-30. doi: 10.1159/000081479.

<https://doi.org/10.24245/drm/bmu.v67i6.9313>

Abordaje y diagnóstico diferencial de la melanoniquia longitudinal

Longitudinal melanonychia: approach and differential diagnosis.

Cesar Alberto Santoyo Reza,¹ Brenda Hermosillo Cardozo,² Luis Enrique Cano Aguilar,³ Ilse Yolanda Osorio Aragón,³ María Elisa Vega Memije,⁴ Claudia Ileana Saenz Corral⁵

Resumen

La melanoniquia es una banda pigmentada color oscuro que se distribuye en la lámina ungueal de manera longitudinal, transversal o total. Esta pigmentación puede ser originada desde los melanocitos de la matriz ungueal o ser resultado de pigmentación exógena. La onicoscopia y el estudio histopatológico son técnicas que ayudan a establecer el diagnóstico en casos no característicos. La melanoniquia longitudinal puede tener una causa benigna o maligna, que requiere una correcta exploración física y conceptos básicos de onicoscopia. Se divide en melanocítica y no melanocítica. Entre las no melanocíticas está el hematoma subungueal y la onicopatía fúngica. Por otro lado, la causa de la pigmentación melanocítica se divide en dos: 1) activación de melanocitos y 2) proliferación de melanocitos. La melanoniquia longitudinal es una onicopatía infrecuente cuyo diagnóstico suele ser complicado debido a la similitud entre las causas relacionadas. Conocer el abordaje de los mecanismos de pigmentación ungueal es de suma importancia para diagnosticar lesiones con potencial maligno que pongan en peligro la vida o función del paciente. Actualmente la certeza diagnóstica es mayor gracias al adiestramiento en áreas como la onicoscopia y sus hallazgos histopatológicos característicos.

PALABRAS CLAVE: Melanoniquia; melanoniquia longitudinal; onicopatía; melanoma subungueal.

Abstract

Melanonychia is a dark colored pigmented band that is distributed in the nail plate longitudinally, transversely, or totally. This pigmentation might originate from melanocytes of the nail matrix or might be the result of exogenous pigmentation. Onychoscopy and histopathological study are techniques that help us to make the diagnosis in complicated cases. Longitudinal melanonychia is an entity that might present a benign or malignant etiology, which requires the correct physical examination and basic concepts of onychoscopy. It is divided into melanocytic longitudinal melanonychia and non-melanocytic longitudinal melanonychia. Among the non-melanocytic ones are subungual hematoma and fungal onychopathy. On the other hand, the etiology of melanocytic pigmentation is divided into two: 1) melanocyte activation and 2) melanocyte proliferation. Longitudinal melanonychia is an uncommon onychopathy whose diagnosis is often complicated due to the clinical similarity among related etiologies. Knowing the approach to the mechanisms of nail pigmentation is of utmost importance to diagnose lesions with malignant potential that compromise the patient's life or function. Currently, diagnostic certainty is greater thanks to training in areas such as onychoscopy and its characteristic histopathological findings.

KEYWORDS: Melanonychia; Longitudinal melanonychia; Onychopathy; Subungual melanoma.

¹ Residente de Medicina Interna. Hospital General Salvador González Herrejón, Estado de México, México.

² Dermatóloga adscrita, Centro Dermatológico de Yucatán Dr Fernando Latapí, Mérida, Yucatán, México.

³ Residente de dermatología.

⁴ Jefa de la División de Dermatología.

⁵ Dermatóloga adscrita.

Hospital General Dr. Manuel Gea González, Ciudad de México, México.

Recibido: julio 2022

Aceptado: septiembre 2022

Correspondencia

Luis Enrique Cano Aguilar
luiscanoag@gmail.com

Este artículo debe citarse como: Santoyo-Reza CA, Hermosillo-Cardozo B, Cano-Aguilar LE, Osorio-Aragón IY, Vega-Memije ME, Saenz-Corral CI. Abordaje y diagnóstico diferencial de la melanoniquia longitudinal. Dermatol Rev Mex 2023; 67 (6): 811-824.

ANTECEDENTES

La melanoniquia es la pigmentación oscura en la lámina ungueal, viene del griego *melas* que significa negro o marrón y *onyx* que significa uña.¹ En términos clínicos, se observa como una banda pigmentada color oscuro que suele seguir el patrón lineal del eje mayor del plato ungueal, por lo que se denomina melanoniquia longitudinal. En otros casos menos frecuentes, esta pigmentación puede distribuirse de manera transversa (melanoniquia transversa) o abarcar el 100% de la lámina ungueal (melanoniquia total).^{2,3} Esta onicopatía puede afectar uno o varios dedos y aparecer en cualquier grupo etario, sin diferencia entre sexos. La aparición de la melanoniquia varía según la intensidad de la pigmentación de las bandas, sus bordes y su eje transversal. Por lo general, la pigmentación oscura que proviene de la matriz ungueal se concentra dentro de la lámina ungueal y adopta una coloración en banda longitudinal. Ésta se distribuye desde el pliegue ungueal proximal hasta el borde distal de la uña. En cambio, cuando se trata de una pigmentación exógena, esta banda puede incluir diferentes tipos y patrones de color.³ La exploración física del aparato ungueal es complicada y se apoya en técnicas diagnósticas, como la onicoscopia. En ciertos casos complejos, puede ser necesaria la toma de biopsia para confirmar o descartar afecciones como el melanoma.²

La melanoniquia longitudinal es una afección poco estudiada con diagnósticos diferenciales que abarcan enfermedades benignas de crecimiento lento, así como lesiones malignas de mal pronóstico para la función y para la vida. En múltiples artículos se recomienda realizar los siguientes pasos para el abordaje de una melanoniquia: 1) establecer si el pigmento es melanina, 2) determinar si la melanina es producto de la activación o proliferación de los melanocitos presentes en la matriz ungueal y 3) determinar si esta proliferación melanocítica es de comportamiento benigno o maligno. En la

Figura 1 se resumen los principales diagnósticos diferenciales de las melanoniquias.

Para establecer si el pigmento presente en la lámina ungueal es melanina u otro pigmento exógeno, se requiere una correcta exploración física y conocimientos básicos de dermatología y onicoscopia. En el ojo capacitado, el pigmento suele mostrar diferencias importantes que permiten determinar el origen y la causa. Esta pigmentación puede dividirse en no melanocítica y melanocítica.

En relación con la pigmentación no melanocítica, ésta se designa como cromoniquia de manera general. Dependiendo del color, se denomina cloroniquia, hematoma subungueal y onicopatía fúngica. La cloroniquia, también llamada síndrome de la uña verde o síndrome de Goldman-Fox, hace referencia a la coloración verdosa que adquiere el aparato ungueal. Esta onicopatía suele ser causada por un proceso infeccioso mediado por bacterias (grampositivas o negativas) y hongos.^{4,5} La causa de este pigmento es la producción de pioverdina y las piocianinas por *Pseudomonas aeruginosa*, el principal agente causal.⁴ Existen factores que predisponen a esta afección, como la inmunosupresión, diabetes tipo 2, traumatismos ungueales, antecedente de onicomycosis, onicolisis, onicotilomanía y ocupacionales (ambientes húmedos).^{6,7} Para su diagnóstico clínico, se describe una tríada compuesta por coloración verdosa de la lámina ungueal (amarillo-verdosa, marrón-verdosa, azul-verdosa o negro-verdosa), paroniquia crónica proximal recurrente y onicolisis laterodistal.⁵ En la imagen dermatoscópica se observan diferentes tonalidades de verde brillante que suele localizarse en la lámina ungueal. Existen múltiples diagnósticos diferenciales, como hematoma subungueal tardío, melanoma acral lentiginoso, ictericia o pigmentación exógena, entre otras.^{6,8}

El hematoma subungueal es la acumulación de sangre por debajo de la lámina ungueal. Ésta

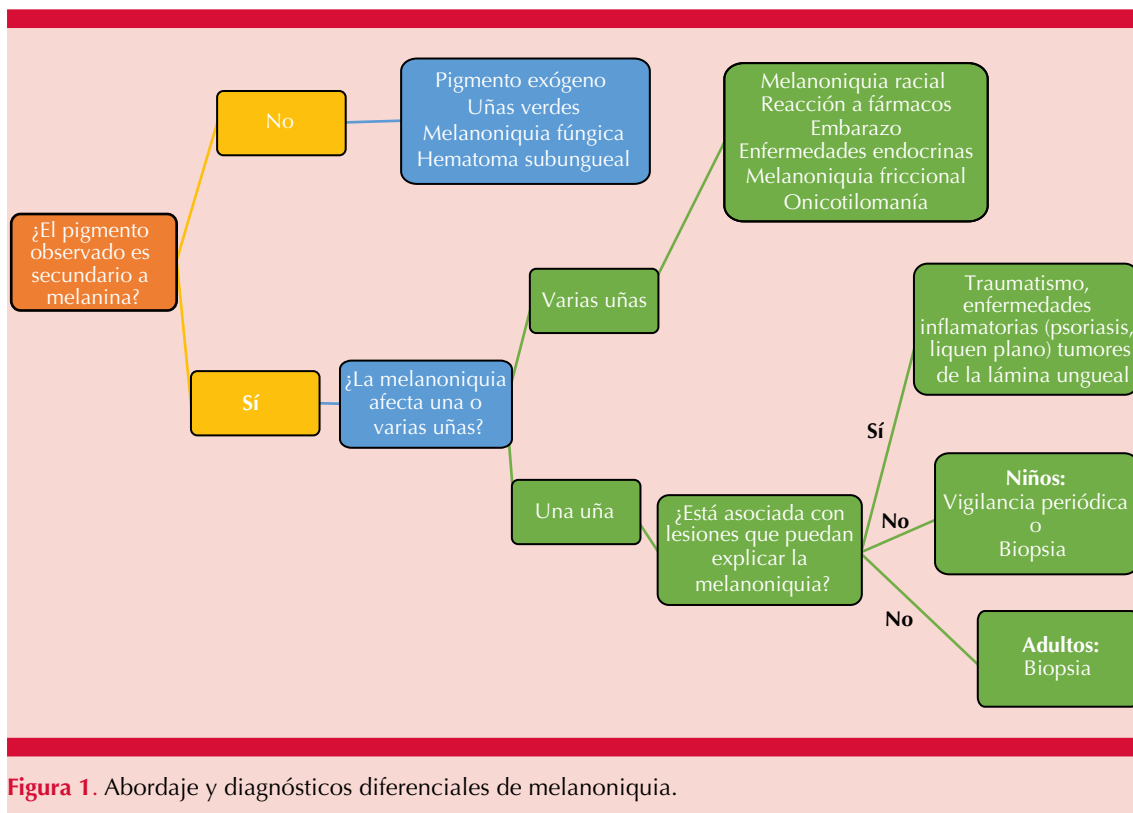


Figura 1. Abordaje y diagnósticos diferenciales de melanoniquia.

es causada principalmente por traumatismos directos a la uña; sin embargo, existen enfermedades sistémicas que se relacionan con su aparición en ausencia de traumatismos, como la esclerosis sistémica y la dermatomiositis. En términos clínicos, se observa una pigmentación difusa color marrón oscura a rojiza causada por el atrapamiento de contenido hemático en el espacio entre la lámina ungueal y el lecho, que se extiende de manera longitudinal siguiendo el crecimiento ungueal habitual. La duración y los síntomas asociados suelen ser importantes para el diagnóstico diferencial con otras onicopatías de diferente pronóstico, como el nevo melanocítico subungueal, melanoniquia racial y melanoma subungueal. En la imagen dermatoscópica se observa una coloración rojo-violácea que se desvanece hacia la periferia, adoptando un patrón lineal con glóbulos rojizos diseminados, sin conexión con la dermatosis principal.⁹

Al ser una onicopatía de excelente pronóstico y de alivio espontáneo, puede adoptarse una conducta expectante y mantener en vigilancia al paciente durante 4 a 6 semanas para corroborar si esta coloración se desplaza con el crecimiento de la uña. En caso de un comportamiento poco usual, se recomienda la toma de biopsia de la lesión.⁹ Se consideran diagnósticos diferenciales hemorragias en astilla, las cuales son líneas longitudinales de color marrón oscuro, cuya causa probable se determina al observar su localización dentro del plato ungueal. En aquellas que se localizan en el borde proximal podría sospecharse una enfermedad sistémica, como la endocarditis bacteriana. En cambio, las que se encuentran cerca del hiponiquio suelen ser de causa microtraumática como se observa comúnmente en corredores.^{10,11} De la misma manera, estas hemorragias en astilla suelen curarse de manera espontánea.¹²

La melanoniquia fúngica es una pigmentación de la uña causada por hongos cuya frecuencia se incrementa por la edad y en el sexo masculino; suele afectar las uñas de los pies por oclusión y humedad. Los tres principales microorganismos son los dermatofitos, las levaduras y los mohos no dermatofitos.¹³ Entre los agentes etiológicos más frecuentes está *Trichophyton rubrum* variante melanoide, que es productor de melanina e incorpora el pigmento en su pared celular o la excreta extracelularmente, lo que produce un color marrón a negro en la lámina ungueal.¹⁴ Existen formas variables de manifestación clínica, establecer su diagnóstico es complicado sin una herramienta que demuestre la existencia del hongo. En términos clínicos, se observa queratosis, así como grados variables de distrofia.^{8,13} En la imagen dermatoscópica hay pigmentación variable del color marrón-amarillenta que es producto de las escamas subungueales pigmentadas por el hongo. A diferencia de otras melanoniquias longitudinales, la fúngica no muestra una banda pigmentada a todo lo largo del plato ungueal, sino que esta banda suele comenzar de manera distal con diseminación proximal.⁸ El diagnóstico se establece mediante un examen microscópico directo con soluciones especiales (hidróxido de potasio o negro clorazol) que permiten visualizar las hifas (hongos filamentosos) o pseudohifas (levaduras).¹⁴ En casos de duda diagnóstica, se requiere un estudio histopatológico con tinción de PAS que evidencia al componente fúngico. Sin embargo, los cultivos continúan siendo el método de identificación más importante de la causa fúngica.¹⁴

PIGMENTACIÓN MELANOCÍTICA

Esta pigmentación del lecho ungueal es resultado del depósito de melanina producida por los melanocitos de la matriz ungueal. Este pigmento se transfiere a los onicocitos durante el desarrollo de la lámina ungueal, por tanto, habrá que identificar si esta producción se debe a la activación o proliferación de los melanocitos. Se manifiesta

clínicamente como una banda longitudinal que inicia desde la cutícula hasta el borde libre de la uña.³ El dedo más afectado suele ser el pulgar. En el abordaje de una melanoniquia por melanina es importante considerar el número de dedos afectados, la morfología de la banda pigmentada, el color de ésta que puede variar de marrón oscuro hasta grisáceo. Un punto muy importante es valorar si la extensión del pigmento melánico afecta los pliegues periungueales. El pseudosigno de Hutchinson se describe como visualización de pigmento a través de la cutícula.

Como se mencionó anteriormente, la causa de la melanoniquia puede dividirse en dos grandes grupos: 1) activación de melanocitos y 2) proliferación de melanocitos. Esta diferencia sólo puede corroborarse por hallazgos histopatológicos que se relacionan con el número de melanocitos existentes.^{2,3}

ACTIVACIÓN DE LOS MELANOCITOS

Al comenzar el abordaje de este tipo de melanoniquias, es importante valorar el fototipo del individuo y la cantidad de dedos afectados, ya que usualmente observamos alteración en múltiples dedos. Los melanocitos de la matriz ungueal suelen permanecer inactivos en pacientes sanos; sin embargo, pueden iniciar la producción de melanina al activar ciertas enzimas por múltiples factores, como el fototipo, fármacos, enfermedades sistémicas, factores mecánicos, procesos inflamatorios o tumores de queratinocitos.¹⁵

MELANONIQUIA RACIAL

Este tipo de melanoniquia es fisiológico y generalmente afecta a pacientes con fototipos IV, V y VI, ya que en estos pacientes existe una activación basal de los melanocitos mayor en comparación con los pacientes de fototipos claros. Esta onicopatía suele afectar todas las uñas.¹⁶ Se ha descrito una prevalencia de hasta el 80% de individuos afroamericanos y del 50%

de los latinoamericanos.^{15,17} El número de bandas pigmentadas suele variar; sin embargo, éstas suelen crecer gradualmente conforme el envejecimiento, alcanzando así una pigmentación completa a los 50 años en promedio.¹⁸ Existen factores fisiológicos que promueven la activación de los melanocitos de la matriz ungueal, el más reportado es la aparición de la melanoniquia en mujeres posterior al embarazo; de la misma manera, se reporta un incremento en los dedos que mantienen un traumatismo constante como el pulgar, el dedo índice y el medio. En la imagen dermatoscópica se observan múltiples bandas grisáceas o marrón oscuro distribuidas en patrón paralelo, de la misma forma y tamaño, formando una pigmentación típicamente uniforme (**Figura 2A**). Al ser una condición fisiológica, el tratamiento de elección es expectante, dando una explicación minuciosa y seguimiento dermatoscópico estrecho con el paciente.^{3,15,17,19}

MELANONIQUIA INDUCIDA POR FÁRMACOS

Esta enfermedad generalmente afecta múltiples uñas de manera sincrónica, con múltiples bandas marrón oscuro o grisáceas, con distribución principalmente transversa por la lúnula, pero que puede ser longitudinal en algunos casos.² En la imagen dermatoscópica se observa la típica banda en tonalidades gris, marrón oscuro con bandas más delgadas y paralelas. Los principales fármacos asociados con esta afección son los antineoplásicos, antirretrovirales, antibióticos, antimaláricos y los psoralenos, entre otros.^{2,20} Los medicamentos antineoplásicos suelen causar esta pigmentación ungueal especialmente cuando se administran en polifarmacia, entre ellos se describen la ciclofosfamida, doxirubicina y capecitabina. Por otro lado, los antirretrovirales, como la lamivudina y zidovudina, frecuentemente cau-

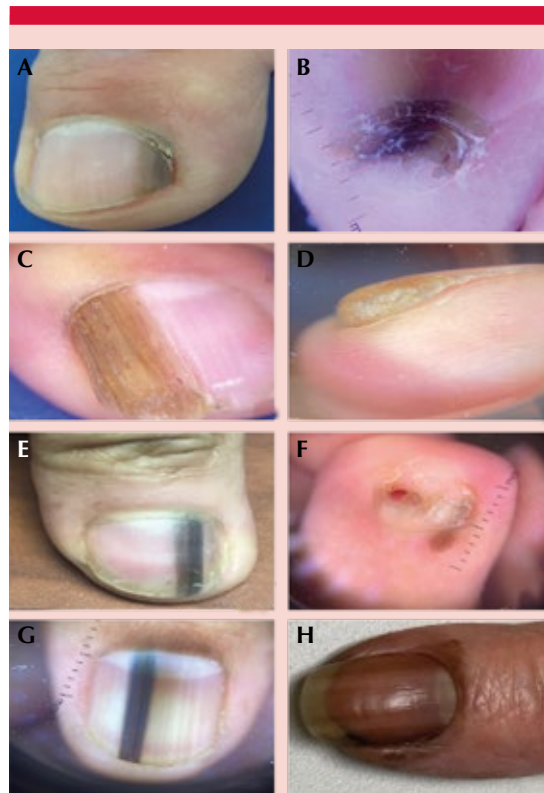


Figura 2. **A.** Melanoniquia racial. Banda de melanoniquia con dos colores, marrón claro y oscuro con signo de pseudo-Hutchinson. **B.** Melanoniquia traumática. Cromoniquia heterogénea, color negro y marrón oscuro que se extiende al pliegue proximal, asociado con onicólisis distal. **C.** Onicomatricoma. Melanoniquia marrón-amarillenta con hemorragias en astilla y surcos longitudinales. **D.** Onicomatricoma. Paquioniquia y xantoniquia focal con tendencia a la curvatura, múltiples cavitaciones en “panal de abeja”. **E.** Lentigo subungueal. Melanoniquia longitudinal asimétrica con dos colores, marrón oscuro y negro. **F.** Lentigo simple. Banda de melanoniquia longitudinal de 2 mm con signo de pseudo-Hutchinson, es una mácula pigmentada marrón clara, homogénea y sobrepuesto un cuerno. **G.** Lentigo. Melanoniquia longitudinal de 2 mm con bandas de dos colores. **H.** Melanoma acral *in situ*. Melanoniquia total con algunas manchas marrón oscuro a claro, mal definidas, afecta el pliegue proximal y laterales.

san melanoniqúia transversal. Existen antibióticos de administración frecuente en dermatología, como las tetraciclinas, que producen pigmentación en la dermis. En estos pacientes, puede asociarse con pigmentación a otros segmentos corporales. De manera general, esta onicopatía se observa tres a ocho semanas después de la toma del antibiótico, que puede ser reversible al suspenderlo.²¹ Los fármacos antimaláricos, como la hidroxiclóroquina, suelen producir pigmentación azulada y, en algunas ocasiones, también afectan otras partes del cuerpo.^{2,20,22}

Los psoralenos son un grupo de medicamentos fotosensibilizantes que generan activación de melanocitos al combinarse con fototerapia o radiación solar.

Paurobally y su grupo²³ reportaron un caso de melanoniqúia transversal por melanotan, un medicamento sintético análogo de la hormona estimulante de los melanocitos, que fue creado como fotoprotector para pacientes con porfiria eritropoyética y queratosis actínicas.¹⁷

Otros medicamentos de administración cotidiana son los bloqueadores de canales de calcio, como amlodipino. Sladden y su grupo reportaron el caso de un paciente con ingesta de amlodipino, quien desarrolló melanoniqúia longitudinal con pseudosigno de Hutchinson.²⁴

Los pacientes con pigmentación secundaria a fármacos suelen tener una evolución favorable posterior a la suspensión del agente causal; sin embargo, pueden pasar años para la desaparición del pigmento.

MELANONIQUA ASOCIADA CON ENFERMEDADES SISTÉMICAS

Es una forma rara de melanoniqúia, la más reportada es secundaria a trastornos endocrinos, como enfermedad de Addison, síndrome de Cushing, hipertiroidismo y acromegalia, así

como en pacientes embarazadas. Estas enfermedades mantienen concentraciones séricas de corticotropina elevadas y, en el 40% de los casos, la hiperpigmentación podría ser la primera manifestación clínica de la enfermedad.²⁴

Existen trastornos genéticos relacionados con la melanoniqúia, como el síndrome de Laugier-Hunziker y el síndrome de Peutz-Jeghers. El síndrome de Laugier-Hunziker es una afección pigmentaria adquirida que afecta los labios, la mucosa oral y la zona acral, de causa desconocida. Por otro lado, el síndrome de Peutz-Jeghers es una enfermedad hereditaria autosómica dominante caracterizada por pigmentación mucocutánea asociada con poliposis hamartomatosa gastrointestinal. El patrón de pigmentación ungueal de estos síndromes se observa en el 60% de los pacientes afectados y estas onicopatías se dividen en cuatro tipos: 1) exclusivamente muestra bandas longitudinales de 2 mm, 2) pigmentación con doble banda longitudinal de 2-3 mm en las partes laterales de la lámina ungueal, 3) pigmentación homogénea que afecta la mitad radial o cubital y 4) una pigmentación del 100% del plato ungueal. En estos síndromes puede estar presente el signo de Hutchinson, lo que dificulta el diagnóstico diferencial del melanoma subungueal.^{25,26}

MELANONIQUA TRAUMÁTICA

Existen cambios ungueales secundarios a la fricción crónica (onicotilomanía, ocupacional) donde el traumatismo repetido produce la activación de los melanocitos de la matriz ungueal como mecanismo de defensa. Se manifiesta como una banda longitudinal de color marrón o grisáceo que suele afectar a un gran porcentaje de la lámina ungueal. En los pies, usualmente afecta de manera simétrica la cuarta o quinta lámina ungueal por calzado inadecuado. En cambio, en la onicotilomanía se observa onicodistrofia como consecuencia del corte,

traumatismo o limado constante de la uña o los tejidos periungueales. Es común observar que se afectan múltiples uñas con diferentes signos agregados, como descamación, costras, hemorragias y fragilidad ungueal.^{27,28} En esta categoría se incluye la onicofagia, padecimiento ungueal que es más frecuente en el segundo dedo de ambas manos. La mecánica de los dientes en los pliegues ungueales induce la activación de melanocitos del lecho ungueal.²⁷ En la imagen dermatoscópica se observa una lámina ungueal irregular en el borde libre de la uña y con exposición del tejido del lecho ungueal, con capilares dilatados, escama, inflamación difusa y hemorragias distribuidas en patrón ondulado y oblicuo, diferenciándose de las hemorragias en astilla que se encuentran orientadas longitudinalmente.²⁹ **Figura 2B**

MELANONIQUIA POSINFLAMATORIA

Se asocia con anomalías de la superficie de la lámina ungueal y no tiene aspecto clínico o signos dermatoscópicos característicos. Generalmente es poco evidente en etapas tempranas de la enfermedad y en la dermatoscopia se observan, además de melanina, otros signos asociados con las enfermedades sistémicas, como en psoriasis pustulosa, liquen plano, amiloidosis y radiodermatitis crónica.^{18,30}

Asociada con tumores queratinocíticos del lecho ungueal

Existen tumores malignos y benignos no melanocíticos originados en los queratinocitos que también pueden manifestarse con melanoniquia longitudinal. Éstos incluyen la enfermedad de Bowen, carcinoma espinocelular invasor, onicopapiloma y onicomatricoma. La aparición de carcinoma de células espinosas es infrecuente; sin embargo, es la neoplasia maligna epitelial más reportada. En la bibliografía inglesa se menciona que los signos clínicos más frecuentes del carcinoma espinocelular invasor incluyen la

queratosis subungueal, leuconiquia, eritroniquia y onicólisis. Por estos hallazgos poco específicos, a menudo se diagnostica erróneamente como verruga u onicomicosis, donde hasta el 29% de los casos reportados en afroamericanos y latinoamericanos muestran melanoniquia longitudinal.³¹

El onicopapiloma es una neoplasia benigna del lecho ungueal, reportado por primera vez y asociado con melanoniquia longitudinal en 2015.³¹ Generalmente se manifiesta con eritroniquia, una banda longitudinal color rojo, usualmente acompañada por hemorragias en astilla y con un nódulo subungueal distal. Actualmente se nombra como onicopapiloma pigmentado en el que observamos con el dermatoscopio una masa subungueal distal en vista perpendicular al dedo.^{32,33}

El onicomatricoma es un tumor benigno raro y específico del complejo ungueal que puede manifestarse con melanoniquia longitudinal.³⁴ Es causado por la activación de los queratinocitos de la matriz ungueal, donde es común observar a la dermatoscopia, en el margen distal, un patrón de queratinización en panal de abejas generada por la avulsión de la lámina ungueal (**Figura 2C-D**). Este patrón revela cavitaciones y orificios en su margen proximal.^{35,36}

En el abordaje clínico de una melanoniquia localizada a un dedo debe realizarse el diagnóstico diferencial con las onicopatías asociadas con la proliferación benigna o maligna de melanocitos, que se definen como un incremento en el número de melanocitos de la matriz ungueal.³⁷

PROLIFERACIÓN BENIGNA DE MELANOCITOS

Esta categoría se subdivide en lentigos, cuando no se observan nidos de melanocitos, y en nevos cuando sí están presentes. Ambos se

aprecian clínicamente como melanoniquia longitudinal con una banda de aproximadamente 5 mm de ancho localizada en un solo dedo. La imagen dermatoscópica suele ser poco útil para el diagnóstico diferencial de estas dos afecciones, por lo que podría ser necesaria la toma de biopsia de la matriz ungueal para valorar su origen.³⁷

Los nevos melanocíticos ungueales suelen ser poco frecuentes en personas de fototipos claros y habitualmente afectan las manos. Estos nevos pueden ser congénitos o adquiridos, estos últimos son un signo de alarma. En términos dermatoscópicos, los hallazgos que sugieren un nevo ungueal son una pigmentación de un fondo marrón con bandas en tonalidades negras, que se separan de manera regular y paralela (**Figura 2E-F**). En pacientes pediátricos, se observan puntos negros separados de manera regular de tamaño menor a 1 mm, que suelen desaparecer a medida que avanza la edad.^{3,38} Hay características especiales reportadas en los nevos ungueales pediátricos, descritos como una banda estrecha que afecta toda la superficie de la lámina ungueal, como en el nevo de Spitz, que es una proliferación benigna de melanocitos infrecuente que aparece en la cara, el tronco o las extremidades inferiores en pacientes pediátricos, pudiendo manifestar melanoniquia longitudinal y signo de Hutchinson.^{39,40,41}

Con frecuencia esta banda pigmentada puede mostrar una distribución triangular, donde la base es más ancha en comparación con el borde libre de la uña. **Figura 2G**

En contraste, si estos signos se observan en nevos ungueales de pacientes adultos, suelen ser altamente sugerentes de melanoma de la matriz ungueal, por lo que es necesaria la toma de la biopsia,³⁹ ya que diagnosticar el melanoma ungueal desde una melanoniquia longitudinal sospechosa es una tarea esencial en el ejercicio clínico de los dermatólogos.⁴²

PROLIFERACIÓN MALIGNA DE MELANOCITOS

El melanoma del aparato ungueal es un subtipo de melanoma acral lentiginoso, que es el melanoma más común en la población mexicana. Según Káram y su grupo,⁴³ el melanoma subungueal representa el 36.6% de todos los melanomas acrales lentiginosos, que predominó en el aparato ungueal del primer dedo del pie y del dedo índice. Este estudio reporta una incidencia mayor en el sexo femenino. Esta neoformación suele ser rara; sin embargo, según estudios epidemiológicos internacionales, forma parte del 0.7 al 3.5% del total del melanoma y su alta mortalidad se ha asociado con edad avanzada y tratamiento y diagnóstico tardíos.^{2,44}

Asimismo, se ha observado con mayor prevalencia en personas de fototipo oscuro, reportándose hasta en el 20% de los casos y sólo del 1 al 2% en personas de fototipo claro. De manera general, la incidencia de esta neoplasia es similar en ambos sexos; sin embargo, en los estudios realizados en Japón, se observó un ligero predominio en mujeres que realizan múltiples tratamientos estéticos en las uñas, se considera un probable efecto traumático.^{44,45,46}

El melanoma del aparato ungueal tiene dos manifestaciones clínicas: 1) la melanoniquia y 2) melanomaacrómico. La melanoniquia asociada con melanoma se manifiesta como una banda pigmentada de color marrón claro hasta negro, de grosor variable, que puede progresar hasta afectar el 100% de la lámina ungueal (**Figura 2H**). Los signos clínicos sugerentes de melanoma ungueal en la población adulta son una banda pigmentada con grosor de 3 mm o mayor, bordes irregulares o difusos, pigmentación homogénea color negro y la existencia de sombras color grisáceo o marrón. En ocasiones, pueden observarse fisuras de la lámina ungueal que corresponden a la invasión de la matriz ungueal por los melanocitos atípicos y, en casos

avanzados, puede haber onicólisis y signo de Hutchinson.^{46,47} **Figura 2H**

La otra forma de melanoma del aparato ungueal es el melanoma acrómico, que representa un desafío diagnóstico en la dermatología, debido a la ausencia de hallazgos característicos que conlleven un diagnóstico tardío y mal pronóstico. Se reporta una prevalencia del 20 al 33% de todos los melanomas y se manifiesta clínicamente como una masa sangrante en la matriz ungueal que podría confundirse con un granuloma piógeno o carcinoma espinocelular.^{2,48}

El diagnóstico oportuno ha mejorado con el paso del tiempo gracias al desarrollo y estudio de la dermatoscopia en lesiones melanocíticas y la implementación del modelo ABCDEF para el abordaje de la melanoniquia longitudinal posterior a la sospecha clínica de melanoma.^{49,50}

La guía ABCDEF puede ser una herramienta diagnóstica útil que ayuda en la detección de cualquier lesión melanocítica del lecho ungueal, en la que se incluyen los siguientes criterios: *A*) edad (*age*) y raza o etnia, *B*) pigmento negro o marrón (*brown-black* o *blurred border*), mayor a 3 mm de ancho y bordes irregulares, *C*) cambios en la lámina ungueal (*change*), así como ausencia de éstos posterior al tratamiento indicado, *D*) dedo afectado y predominio de la mano dominante (*digit*), *E*) extensión de la pigmentación dentro de los bordes de la lámina ungueal (*extension*) y *F*) antecedente familiar de melanoma o nevo displásico (*family history*).⁵¹

La clave diagnóstica más relevante es la aparición de la melanoniquia longitudinal durante la edad adulta, que afecta un solo dedo, sin causa aparente y el diagnóstico diferencial con otras melanoniquias longitudinales benignas. En el diagnóstico diferencial con otras afecciones melanocíticas de la matriz ungueal un criterio importante es determinar la extensión de la afectación cutánea que nos direcciona hacia el

polo benigno o maligno de la dermatosis. De esta manera, las melanoniquias longitudinales pueden clasificarse en tres grupos distintos: 1) menos de un tercio que suele indicar benignidad, 2) entre uno y dos tercios y 3) más de dos tercios que podrían relacionarse con melanoma del aparato ungueal.^{17,52}

ONICOSCOPIA EN MELANOMA DEL APARATO UNGUEAL

La onicoscopia de la lámina ungueal es un método no invasivo que ayuda en el abordaje y diagnóstico diferencial de la melanoniquia longitudinal. Los hallazgos que sugieren melanoma descritos previamente también podrían encontrarse en lesiones melanocíticas benignas, por lo que habrá que correlacionar la historia y la clínica del paciente para establecer un diagnóstico más preciso. En un estudio reciente, se reportaron tres hallazgos que incrementan hasta tres veces la posibilidad del diagnóstico de melanoma ungueal: el grosor, la coloración gris-negro y la existencia de distrofia ungueal.^{52,53} En cambio, el melanoma amelanico se describe dermatoscópicamente como un tumor en la matriz ungueal de patrón vascular, color rojo, con vénulas en puntillero. En contraste, en lesiones tempranas se observa una coloración blanca en el centro y roja en la periferia, con venas lineales.^{54,55}

En un estudio realizado por Starace y colaboradores⁵⁶ se demostró que la dermatoscopia es útil en dos situaciones específicas: cuando existe un nódulo ulcerado en la matriz ungueal y podemos observar signo de micro-Hutchinson y, por otra parte, cuando la banda de melanoniquia longitudinal está presente y no asociada con pigmentación periungueal o con cambios en la lámina ungueal.

La onicoscopia de la matriz ungueal es un procedimiento intraoperatorio indicado durante la biopsia ungueal y, de esta manera, permite

distinguir aspectos no visibles cuando la lámina ungueal se interpone de manera fisiológica. Para esta función es de mayor utilidad un dermatoscopio con luz polarizada, ya que no requiere contacto directo con la lesión. Se han descrito cuatro patrones dermatoscópicos de esta matriz: 1) regular color grisáceo por hipermelanosis, 2) regular color marrón por hiperplasia melanocítica benigna, 3) regular color marrón con glóbulos y manchas, usualmente relacionado con nevo melanocítico, y 4) irregular, que es específico del melanoma.^{57,58}

HISTOPATOLOGÍA EN MELANOMA DEL APARATO UNGUEAL

Existen indicaciones dermatológicas puntuales para realizar una biopsia durante el abordaje de una melanoniquia longitudinal: 1) la existencia de una banda pigmentada aislada en un solo dedo que se manifiesta durante la cuarta a sexta década de la vida; 2) pigmentación ungueal súbita en cualquier lámina ungueal; 3) pigmentación adquirida localizada al pulgar, dedo índice o primer dedo del pie; 4) cualquier lesión sospechosa en un paciente con antecedentes familiares o propios de melanoma; 5) la existencia de signo de Hutchinson.¹⁸

La biopsia debe realizarse de la matriz ungueal, el lecho o la lámina, dependiendo de las características de la melanoniquia longitudinal y el diagnóstico clínico más probable.^{59,60} La técnica de la toma de biopsia depende del sitio y el ancho de la banda observada: 1) longitudinal lateral cuando la melanoniquia longitudinal es lateral, 2) biopsia por sacabocado cuando se observa una banda menor a 3 mm y 3) biopsia por escisión tangencial en una banda mayor de 3 mm de ancho. Este procedimiento debe realizarlo un experto debido al alto riesgo de oncodistrofia y toma inadecuada de tejido.^{61,62}

Una vez realizada la toma de biopsia, el diagnóstico definitivo se establece mediante el estudio

histopatológico, donde el hallazgo histopatológico del índice de Breslow (profundidad de la invasión melanocítica) es el factor pronóstico más importante. Otros datos histopatológicos de suma importancia son: el número de mitosis, la existencia de regresión y ulceración.⁶³ El segundo paso es identificar la existencia de nidos irregulares de melanocitos atípicos en la capa basal y suprabasal, en conjunto con células multinucleadas y un infiltrado inflamatorio. Posteriormente, para establecer el diagnóstico certero es de suma importancia realizar inmunohistoquímica, donde se visualiza la localización de los melanocitos, los anticuerpos utilizados son contra proteína S-100 positivo en el 95%, HMB45 positivo en el 80% y anti-Mart1/MelaninA positivo en el 79% de los pacientes.^{63,64}

CONCLUSIONES

La melanoniquia longitudinal es una onicopatía poco frecuente cuyo diagnóstico diferencial suele ser complicado debido a la similitud entre las causas relacionadas. Conocer el abordaje de los principales mecanismos de pigmentación ungueal es de suma importancia para diagnosticar tempranamente lesiones con potencial maligno que pongan en peligro la vida o función del paciente. Actualmente la certeza diagnóstica es mayor gracias al adiestramiento de los dermatólogos en áreas como la onicoscopia y los hallazgos histopatológicos característicos de cada onicopatía.

REFERENCIAS

1. Singal A, Bisherwal K. Melanonychia: Etiology, diagnosis, and treatment. *Indian Dermatol Online J* 2020; 11 (1): 1-11. doi: 10.4103/idoj.IDOJ_167_19.
2. Alessandrini A, Dika E, Starace M, Chessa MA, et al. Diagnosis of melanonychia. *Dermatol Clin* 2021; 39 (2): 255-267. doi: 10.1016/j.det.2020.12.004.
3. Tosti A, Piraccini BM, de Farias DC. Dealing with melanonychia. *Semin Cutan Med Surg* 2009; 28 (1): 49-54. doi: 10.1016/j.sder.2008.12.004.
4. Chiriac A, Brzezinski P, Foia L, Marincu I. Chloronychia: green nail syndrome caused by *Pseudomonas aeruginosa*

- in elderly persons. *Clin Interv Aging* 2015; 10: 265-7. doi: 10.2147/CIA.S75525.
5. Monteagudo B, Figueroa O, Suárez-Magdalena O, Mendez-Lage S. Green nail caused by onychomycosis coinfecting with *Pseudomonas aeruginosa*. *Actas Dermosifiliogr* 2019; 110 (9): 783-785. doi: 10.1016/j.ad.2018.04.013.
 6. Álvarez-Salafranca M, Hernández-Ostiz S, Salvo Gonzalo S, Ara Martín M. Proximal subungual onychomycosis due to *Aspergillus niger*: A simulator of subungual malignant melanoma. *Actas Dermosifiliogr* 2017; 108 (5): 482-485. doi: 10.1016/j.ad.2016.11.002.
 7. Sierra-Maeda K, Segundo-López L, Vega D, Éder R, et al. Síndrome de las uñas verdes: una revisión. *Dermatología CMQ* 2022; 20 (1): 78-85.
 8. Maes M, Richert B, de la Brassinne M. Green nail syndrome or chloronychia. *Rev Med Liege* 2002; 57 (4): 233-5.
 9. Chang P, Haneke E, Rodas AC. Hematomas del aparato ungueal. *Dermatología CMQ* 2009; 7 (3): 196-201
 10. Mailler-Savage EA, Adams BB. Skin manifestations of running. *J Am Acad Dermatol* 2006; 55 (2): 290-301. doi: 10.1016/j.jaad.2006.02.011.
 11. FASTER R, Bothner J. Subungual hematoma Update 2019: 1-24. <https://www.ncbi.nlm.nih.gov/books/NBK482508>
 12. Palacios-López C, Morales-Olvera D. Hematoma subungueal. *Acta Pediatr Mex* 2020; 41 (1): 43-44. <https://doi.org/10.18233/APM41No1pp43-441975>.
 13. Uribe B, Colín J, Arce M, Arenas R. Onicólisis y melanoniquia fúngica por *Aspergillus niger*. *Dermatología CMQ* 2017; 15 (3): 197.
 14. Finch J, Arenas R, Baran R. Fungal melanonychia. *J Am Acad Dermatol* 2012; 66 (5): 830-841. doi: 10.1016/j.jaad.2010.11.018.
 15. Di Chiacchio N, Ruben BS, Loureiro WR. Longitudinal melanonychias. *Clin Dermatol* 2013; 31 (5): 594-601. doi: 10.1016/j.clindermatol.2013.06.007.
 16. Dumke AK, Gina M, Goetze S, Schiliemann S, et al. Ethnic nail pigmentations and differential diagnoses. *Hautarzt* 2017; 68 (1): 64-66. doi: 10.1007/s00105-016-3846-7.
 17. Trejo Acuña J, González Hidalgo V. Melanoniquia longitudinal. *Rev Cent Dermatol Pascua* 2016; 25 (3): 93-97.
 18. Braun RP, Baran R, Le Gal FA, Dalle S, et al. Diagnosis and management of nail pigmentations. *J Am Acad Dermatol* 2007; 56 (5): 835-47. doi: 10.1016/j.jaad.2006.12.021.
 19. Cao Y, Han D. Longitudinal melanonychia: How to distinguish a malignant condition from a benign one. *Chin J Pl Rec Sur* 2021; 1 (3): 56-62. [https://doi.org/10.1016/S2096-6911\(21\)00080-7](https://doi.org/10.1016/S2096-6911(21)00080-7).
 20. Sifuentes-Giraldo WA, Grandal-Platero M, de la Puente-Bujidos C, Gámir-Gámir ML. Hiperpigmentación cutánea generalizada y melanoniquia longitudinal secundarias al tratamiento con hidroxicloquina en lupus eritematoso sistémico. *Reumatol Clin* 2013; 9: 381-382. DOI: 10.1016/j.reuma.2013.06.004.
 21. Tavares J, Leung WW. Discoloration of nail beds and skin from minocycline. *CMAJ* 2011; 183: 224. doi: 10.1503/cmaj.091498.
 22. Cristián-Fischer L, Matías-Sanhuesa M. The first case of skin hyperpigmentation and melanonychia due to hydroxychloroquine in Chile. *Actas Dermosifiliogr* 2020; 111 (9): 771-772. doi: 10.1016/j.ad.2019.02.027.
 23. Paurobally D, El Hayderi L, Richert B, Andre J, et al. Melanotan associated transverse melanonychia. *J Eur Acad Dermatol Venereol* 2013; 27: 128-129. doi: 10.1111/j.1468-3083.2011.04399.x.
 24. Sladden MJ, Mortimer NJ, Osborne JE. Longitudinal melanonychia and pseudo-Hutchinson sign associated with amlodipine. *Br J Dermatol* 2005; 153: 219-220. doi: 10.1111/j.1365-2133.2005.06668.x.
 25. Prat C, Viñas M, Marcoval J, Juglà A. Longitudinal melanonychia as the first sign of Addison's disease. *J Am Acad Dermatol* 2008; 58 (3): 522-4. doi: 10.1016/j.jaad.2006.06.039.
 26. Nayak RS, Kotrashetti VS, Hosmani JV. Laugier-Hunziker syndrome. *J Oral Maxillofac Pathol* 2012; 16 (2): 245-50. doi: 10.4103/0973-029X.99079.
 27. Piraccini BM, Dika E, Fanti PA. Tips for diagnosis and treatment of nail pigmentation with practical algorithm. *Dermatol Clin* 2015; 33 (2): 185-95. doi: 10.1016/j.det.2014.12.002.
 28. Pedrazas López D, García Font D, De Pablo Márquez B. Melanoniquia longitudinal. *FMC* 2018; 25 (7): 411-413.
 29. Maddy AJ, Tosti A. Dermoscopic features of onychotillomania: A study of 36 cases. *J Am Acad Dermatol* 2018; 79 (4): 702-705. doi: 10.1016/j.jaad.2018.04.015.
 30. André J, Lateur N. Pigmented nail disorders. *Dermatol Clin* 2006; 24 (3): 329-39. doi: 10.1016/j.det.2006.03.012.
 31. Ishida M, Iwai M, Yoshida K, Kagotani A, Okabe H. Subungual pigmented squamous cell carcinoma presenting as longitudinal melanonychia: a case report with review of the literature. *Int J Clin Exp Pathol* 2014; 15 (2): 844-7.
 32. Ito T, Uchi H, Yamada Y, et al. Onychopapilloma manifesting longitudinal melanonychia: A mimic of subungual malignancy. *J Dermatol* 2015; 42 (12): 1199-201. doi: 10.1111/1346-8138.13097.
 33. Paniz Mondolfi A, González-Serva A. Tumores benignos de la matriz ungueal: Onicopapiloma y Onicomatricula. *Dermatol Venez* 2011; 49 (3): 4.
 34. Tosti A, Schneider SL, Ramirez-Quizon MN, Zaiac M, et al. Clinical, dermoscopic, and pathologic features of onychopapilloma: A review of 47 cases. *J Am Acad Dermatol* 2016; 74 (3): 521-6. doi: 10.1016/j.jaad.2015.08.053.
 35. Fayol J, Baran R, Perrin C, Labrousse F. Onychomatricula with misleading features. *Acta Derm Venereol* 2000; 80 (5): 370-2. doi: 10.1080/000155500459330.
 36. Borges Figueira de Mello CD, Noriega LF, Gioia Di Chiacchio N, et al. Onychomatricula of the nail bed. *Skin Appendage Disord* 2019; 5 (3): 165-168. doi: 10.1159/000494096.

37. Piraccini BM, Dika E, Fanti PA. Tips for diagnosis and treatment of nail pigmentation with practical algorithm. *Dermatol Clin* 2015; 33 (2): 185-95. doi: 10.1016/j.det.2014.12.002.
38. Murata Y, Kumano K. Dots and lines: a dermoscopic sign of regression of longitudinal melanonychia in children. *Cutis* 2012; 90 (6): 293-6, 301.
39. Starace M, Alessandrini A, Brandi N, Piraccini BM. Use of nail dermoscopy in the management of melanonychia: Review. *Dermatol Pract Concept* 2019; 31 (1): 38-43. doi: 10.5826/dpc.0901a10.
40. Güneş P, Göktaş F, Haneke E. A case of adult-onset longitudinal melanonychia due to nail matrix compound nevus. *J Cutan Pathol* 2020; 47 (12): 1159-1163. doi: 10.1111/cup.13800.
41. Ruiz-Arriaga LF, Ramírez-Hobak L, del Valle DD, Toussaint-Caire S, De-Anda Juárez MC, Fonte-Ávalos V, Vega-Memije ME. Ungual Spitz nevus: Description of dermoscopic data. *Skin Appendage Disord* 2022. doi: 10.1159/000522375.
42. Koga H, Saida T, Uhara H. Key point in dermoscopic differentiation between early nail apparatus melanoma and benign longitudinal melanonychia. *J Dermatol* 2011; 38 (1): 45-52. doi: 10.1111/j.1346-8138.2010.01175.x.
43. Káram-Orantes M, Toussaint-Caire S, Domínguez-Cherit J, Vega-Memije ME et al. Características clínicas e histopatológicas del melanoma maligno en el Hospital General "Dr. Manuel Gea González". *Gac Med Mex* 2008; 144 (3): 219-223.
44. Lee DJR, Arbache ST, Quaresma MV, Simonsen M, et al. Nail apparatus melanoma: experience of 10 years in a single institution. *Skin Appendage Disord* 2018; 5 (1): 20-6.
45. Ruben BS. Pigmented lesions of the nail unit: clinical and histopathologic features. *Semin Cutan Med Surg* 2010; 29 (3): 148-58. doi: 10.1016/j.sder.2010.06.008.
46. Lieberherr S, Cazzaniga S, Haneke E, Hunger RE, et al. Melanoma of the nail apparatus: a systematic review and meta-analysis of current challenges and prognosis. *J Eur Acad Dermatol Venereol* 2020; 34 (5): 967-976. doi: 10.1111/jdv.16121.
47. Haenssle HA, Blum A, Hofmann-Wellenhof R, Kreuzsch J, et al. When all you have is a dermatoscope: start looking at the nails. *Dermatol Pract Concept* 2014; 4 (4): 11-20. doi: 10.5826/dpc.0404a02.
48. Ishii L, Richmond NA, Carstens SJ, Vincek V. An amelanotic nail bed melanoma presenting as persistent onychodystrophy. *Dermatol Online J* 2018; 24(3). 13030/qt3jj8z264.
49. Levit EK, Kagen MH, Scher RK, Grossman M, et al. The ABC rule for clinical detection of subungual melanoma. *J Am Acad Dermatol* 2000; 42 (2): 269-74. doi: 10.1016/S0190-9622(00)90137-3.
50. Littleton TW, Murray PM, Baratz ME. Subungual melanoma. *Orthop Clin North Am* 2019; 50 (3): 357-366. doi: 10.1016/j.ocl.2019.03.003.
51. Ko D, Oromendia C, Scher R, Lipner S. Retrospective single-center study evaluating clinical and dermoscopic features of longitudinal melanonychia, ABCDEF criteria, and risk of malignancy. *J Am Acad Dermatol* 2019; 80 (5): 1272-83. doi: 10.1016/j.jaad.2018.08.033.
52. Koga H, Saida T, Uhara H. Key point in dermoscopic differentiation between early nail apparatus melanoma and benign longitudinal melanonychia. *J Dermatol* 2011; 38 (1): 45-52. doi: 10.1111/j.1346-8138.2010.01175.x.
53. Di Chiacchio N, Cadore de Farias D, Piraccini BM, Hirata AH, et al. Consensus on melanonychia nail plate dermoscopy. *An Bras Dermatol* 2013; 88 (2): 309-13. doi: 10.1590/S0365-05962013000200029.
54. Hirata SH, Yamada S, Almeida FA, Enokihara MY, et al. Dermoscopic examination of the nail bed and matrix. *Int J Dermatol* 2006; 45 (1): 28-30. doi: 10.1111/j.1365-4632.2004.02335.x.
55. Phan A, Dalle S, Touzet S, Ronger S, et al. Dermoscopic features of acral lentiginous melanoma in a large series of 110 cases in a white population. *Br J Dermatol* 2010; 162 (4): 765-71. doi: 10.1111/j.1365-2133.2009.09594.x.
56. Starace M, Dika E, Fanti PA, Patrizi A, et al. Nail apparatus melanoma: dermoscopic and histopathologic correlations on a series of 23 patients from a single centre. *J Eur Acad Dermatol Venereol* 2018; 32 (1): 164-73. doi: 10.1111/jdv.14568.
57. Hirata SH, Yamada S, Enokihara MY, Chiacchio N; et al. Patterns of nail matrix and bed of longitudinal melanonychia by intraoperative dermatoscopy. *J Am Acad Dermatol* 2011; 65: 297-303. <https://doi.org/10.1016/j.jaad.2010.06.009>.
58. Phan A, Touzet S, Dalle S, Ronger S, et al. Acral lentiginous melanoma: histopathological prognostic features of 121 cases. *Br J Dermatol* 2007; 157: 311-8. doi: 10.1111/j.1365-2133.2007.08031.x.
59. Richert B, Theunis A, Norrenberg S, André J. Tangential excision of pigmented nail matrix lesions responsible for longitudinal melanonychia: evaluation of the technique on a series of 30 patients. *J Am Acad Dermatol* 2013; 69: 96-104. doi: 10.1016/j.jaad.2013.01.029.
60. Sureda N, Phan A, Poulalhon N, Balme B, et al. Conservative surgical management of subungual (matrix derived) melanoma: report of seven cases and literature review. *Br J Dermatol* 2011; 165: 852-858. <https://doi.org/10.1111/j.1365-2133.2011.10477.x>.
61. Chiacchio N, Loureiro WR, Michalany NS, Kezam F. Tangential biopsy thickness versus lesion depth in longitudinal melanonychia: a pilot study. *Dermatol Res Pract* 2012; 2012: 353864. doi: 10.1155/2012/353864.
62. Dika E, Piraccini BM, Fanti PA. Management and treatment of nail melanoma. *G Ital Dermatol Venereol* 2017; 152 (3): 197-202. doi: 10.23736/S0392-0488.17.05561-4.
63. Theunis A, Richert B, Sass U, Lateur N, et al. Immunohistochemical study of 40 cases of longitudinal melanonychia. *Am J Dermatopathol* 2011; 33: 27-34. doi: 10.1097/DAD.0b013e3181e67c87.
64. Möhrle M, Lichte V, Breuninger H. Operative therapy of acral melanomas. *Hautarzt* 2011; 62:3 62-7. doi: 10.1007/s00105-010-2084-7.

EVALUACIÓN

1. ¿Cuál es el tipo de melanoniquia que se asocia con más frecuencia con fototipos oscuros?
 - a) melanoniquia asociada con fármacos
 - b) melanoniquia posinflamatoria
 - c) melanoniquia fúngica
 - d) melanoniquia racial
2. En la inmunohistoquímica ¿qué anticuerpos para melanocitos están positivos en mayor porcentaje?
 - a) HMB45
 - b) elanA
 - c) S-100
 - d) CK7
3. ¿Cuáles de estos tumores queratinocíticos del lecho ungueal son benignos?
 - a) onicomatricoma y onicopapiloma
 - b) onicopapiloma y enfermedad de Bowen
 - c) carcinoma de células espinosas y onicomatricoma
 - d) carcinoma de células espinosas invasor y enfermedad de Bowen
4. ¿Qué microorganismo está comúnmente asociado con la uña verde?
 - a) *M. canis*
 - b) *S. aureus*
 - c) *S. pyogenes*
 - d) *P. aureuginosa*
5. ¿Qué onicopatía es el principal diagnóstico diferencial de melanoma del aparato ungueal tipo acrómico o amelánico?
 - a) granuloma piógeno
 - b) onicomatricoma
 - c) quiste mixoide
 - d) tumor glómico
6. ¿Cuál de estos hallazgos clínicos es sugerente de melanoma del aparato ungueal?
 - a) banda pigmentada marrón menor a 3 mm
 - b) banda pigmentada negra mayor a 3 mm
 - c) pigmentación heterogénea de la banda
 - d) onicodistrofía
7. ¿Qué es el pseudosigno de Hutchinson?
 - a) pigmentación en banda de la lámina ungueal de distribución transversa
 - b) pigmentación color marrón oscuro de bordes oblicuos en la lámina ungueal
 - c) bandas irregulares de pigmento en la lámina ungueal
 - d) visualización de pigmento a través de la cutícula
8. ¿Cuáles son los mecanismos relacionados con la aparición de melanoniquia?
 - a) migración de melanocitos y activación de fibroblastos
 - b) diferenciación y apoptosis de melanocitos
 - c) proliferación y activación de melanocitos
 - d) activación e hipertrofia de melanocitos
9. ¿Qué enfermedades sistémicas se asocian con hematoma subungueal en ausencia de traumatismo?
 - a) endocarditis e hipertensión pulmonar
 - b) dermatomiositis y esclerosis sistémica
 - c) hipertiroidismo y lupus eritematoso sistémico
 - d) hemofilia y síndrome de anticuerpos antifosfolípidos

10. ¿Cuál es el dato histopatológico más importante para el estadiaje y tratamiento de los pacientes con melanoma del aparato ungueal?
- a) índice de Clark
 - b) mitosis atípicas
 - c) índice de Breslow
 - d) índice de Hutchinson

El Consejo Mexicano de Dermatología, A.C. otorgará dos puntos con validez para la recertificación a quienes envíen correctamente contestadas las evaluaciones que aparecen en cada número de *Dermatología Revista Mexicana*.

El lector deberá enviar todas las evaluaciones de 2023 a la siguiente dirección electrónica: articulos@nietoeditores.com.mx

Fecha límite de recepción de evaluaciones: 15 de enero de 2024

<https://doi.org/10.24245/drm/bmu.v67i6.9314>

Psoriasis pustulosa generalizada

Generalized pustular psoriasis.

Simón Guzmán Bucio,¹ Alejandro García Irigoyen,² María Elisa Vega Memije³

Resumen

La psoriasis pustulosa generalizada es una enfermedad autoinflamatoria de la piel caracterizada por la aparición abrupta y generalizada, recurrente o persistente, de múltiples pústulas sobre una base eritematosa que no afectan las zonas acrales. Esto se debe a una alteración en el sistema inmunitario innato, principalmente en las vías relacionadas con la IL-36. Los síntomas incluyen fiebre y fatiga y afecta generalmente a mujeres entre 31 y 46 años. Los episodios pueden ser desencadenados por factores como medicamentos, embarazo, infecciones y desequilibrios hidroelectrolíticos. El estudio histopatológico se caracteriza por pústulas espongiiformes de Kogoj y pústulas subcórneas formadas por cúmulos de neutrófilos. El diagnóstico se basa en los criterios establecidos por la Declaración de Consenso Europeo y las Guías Japonesas. El principal diagnóstico diferencial es la pustulosis exantemática aguda generalizada, que se manifiesta como una reacción adversa grave de la piel, principalmente asociada con medicamentos. El tratamiento implica identificar los factores desencadenantes, tratar las complicaciones potencialmente mortales, iniciar tratamiento sistémico y establecer una terapia de mantenimiento una vez estabilizada la enfermedad. La mortalidad es del 4.2% y puede variar según el tratamiento prescrito.

PALABRAS CLAVE: Psoriasis pustulosa generalizada; psoriasis; pustulosis exantemática aguda generalizada.

Abstract

Generalized pustular psoriasis is an autoinflammatory skin disease characterized by the abrupt and widespread, recurrent or persistent, appearance of multiple pustules on an erythematous base that respect palms and soles. This is due to a disruption in the innate immune system, mainly in the pathways involving IL-36. Symptoms include fever and fatigue, and it generally affects women between the ages of 31 and 46. Episodes can be triggered by factors such as medications, pregnancy, infections and electrolyte imbalances. The histopathological study is characterized by the presence of spongiform pustules of Kogoj and subcorneal pustules formed by the accumulation of neutrophils. The diagnosis is based on the criteria established by the European Consensus Statement and/or the Japanese Guidelines. Acute generalized exanthematous pustulosis is the main alternate differential diagnosis to exclude, which presents as a severe skin reaction, primarily associated with medications. Treatment involves identifying triggering factors, managing potentially fatal complications, initiating systemic treatment, and establishing maintenance therapy once the disease has stabilized. Mortality is 4.2% and may vary depending on the treatment prescribed.

KEYWORDS: Generalized pustular psoriasis; Psoriasis; Acute generalized exanthematous pustulosis.

¹ Médico pasante de servicio social.

² Residente de segundo año de Dermatología.

³ Médico adscrito.

División de Dermatología, Hospital General Dr. Manuel Gea González, Ciudad de México, México.

Recibido: febrero 2023

Aceptado: febrero 2023

Correspondencia

María Elisa Vega Memije
elisavega50@gmail.com

Este artículo debe citarse como:

Guzmán-Bucio S, García-Irigoyen A, Vega-Memije ME. Psoriasis pustulosa generalizada. Dermatol Rev Mex 2023; 67 (6): 825-836.

ANTECEDENTES

La psoriasis pustulosa generalizada, también llamada de von Zumbusch, es una enfermedad rara y autoinflamatoria de la piel caracterizada por una infiltración epidérmica de neutrófilos. Esto resulta en episodios recurrentes o persistentes de pústulas generalizadas estériles que no afectan las zonas acrales. La psoriasis pustulosa generalizada puede manifestarse con o sin psoriasis en placas y con o sin evidencia de inflamación sistémica.^{1,2}

Descrita por primera vez en 1910 por Leopold von Zumbusch,³ la psoriasis pustulosa generalizada se había considerado una variante de la psoriasis en placas, pero actualmente se postula que son afecciones distintas debido a que en la psoriasis pustulosa generalizada hay una alteración en el sistema inmunitario innato, en particular en las vías que afectan la IL-36, mientras que en la psoriasis en placas la alteración se encuentra en el sistema inmunitario adaptativo, con una afección predominante en la IL-17.⁴ Actualmente, la psoriasis pustulosa generalizada se considera la forma generalizada de las psoriasis pustulosas; sus formas localizadas son la pustulosis palmoplantar y la acrodermatitis continua de Hallopeau, que afecta principalmente zonas acrales y el aparato ungueal.^{1,5}

EPIDEMIOLOGÍA

La psoriasis pustulosa generalizada afecta generalmente a mujeres, en un 63 a 68% de los casos,^{6,7} y suele aparecer en personas de 31 a 46 años.^{8,9,10} Sólo el 1% de los casos ocurre en menores de 18 años (denominada psoriasis pustulosa generalizada juvenil), la edad promedio de manifestación en esta población es de 6 años.^{6,7,11} Las psoriasis pustulosas representan sólo un pequeño porcentaje de todos los casos de psoriasis. La psoriasis pustulosa generalizada representa el 0.8% de los casos, y la pustulosis palmoplantar junto con la acrodermatitis con-

tinua de Hallopeau representan únicamente el 0.9% de todos los casos de psoriasis.¹² En cambio, hasta el 86% de los casos de psoriasis pustulosa generalizada tienen el antecedente de padecer psoriasis en placas.¹⁰

Se desconoce la incidencia y prevalencia de la psoriasis pustulosa generalizada en México. En Francia y Suecia la incidencia es de 0.8 y 4.2 casos por millón de habitantes por año, respectivamente. La prevalencia se ha reportado de 1.8 casos por millón de habitantes por año en Francia, 38 en Suecia, 122 en Corea y la más alta es en Italia, con prevalencia de 180 casos por millón de habitantes.¹³

CLASIFICACIÓN

Las psoriasis pustulosas (**Figura 1**) incluyen las formas localizadas (pustulosis palmoplantar y acrodermatitis continua de Hallopeau) y la forma generalizada. Cuando hay una afección generalizada y daño de piel acral, del aparato ungueal o ambos se considera una forma mixta de la psoriasis pustulosa y se define por la forma predominante. También se ha propuesto el término “pustulosis primaria indiferenciada” para las dermatosis que cumplen con algunas características de las psoriasis pustulosas, pero no con todas.^{1,5} En el caso de población pediátrica, se llama psoriasis pustulosa generalizada juvenil, mientras que en el embarazo se denomina psoriasis pustulosa del embarazo o impétigo herpetiforme.^{11,14}

CAUSAS Y FISIOPATOLOGÍA

La psoriasis pustulosa generalizada es una enfermedad autoinflamatoria en la que están implicados principalmente los neutrófilos y los monocitos, así como otro tipo de células como los queratinocitos. Los mediadores inflamatorios clave en la aparición de la enfermedad son IL-36, IL-1, TNF- α e IL-17A. Se ha encontrado que las concentraciones de IL-36 α e IL-36 γ son más altas

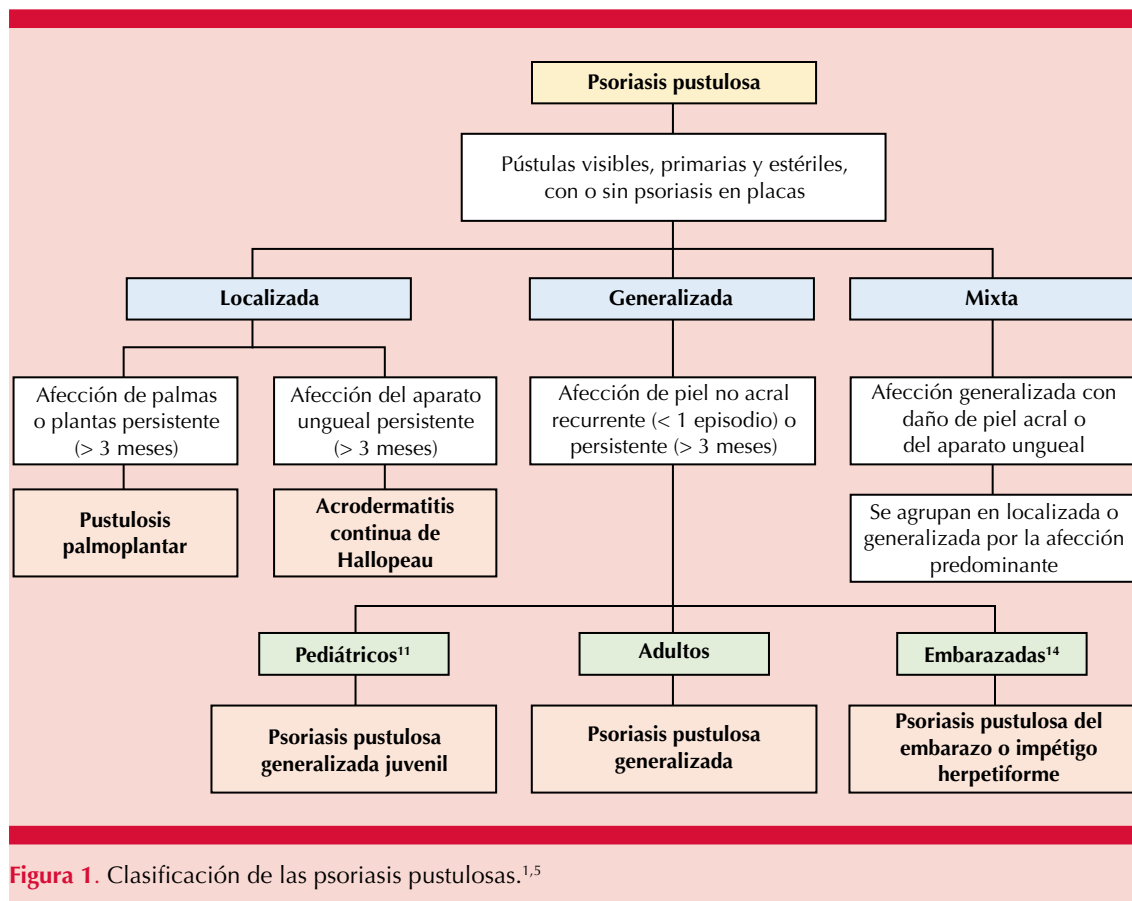


Figura 1. Clasificación de las psoriasis pustulosas.^{1,5}

en los queratinocitos cercanos a las pústulas de la psoriasis pustulosa generalizada en comparación con la psoriasis en placas o con personas sanas, por lo que se sugiere que estas citocinas pueden ser decisivas en la acumulación epidérmica de neutrófilos.¹⁵ Se han identificado mutaciones en el gen *IL36RN*, que codifica para el antagonista del receptor de la IL-36 (IL-36Ra), lo que puede desregular el sistema inmunitario innato y alterar la actividad de la IL-36 α y la IL-36 γ .^{16,17} Los pacientes con mutaciones recesivas en el gen *IL36RN* y psoriasis pustulosa generalizada tienden a padecer con menor frecuencia psoriasis en placas concomitante y a tener con mayor frecuencia datos de inflamación sistémica.¹⁷ En general, las mutaciones en el gen *IL36RN*

se encuentran en alrededor del 24% de los pacientes con psoriasis pustulosa generalizada. Otras mutaciones menos frecuentes asociadas con esta enfermedad se encuentran en los genes: *CARD14*, *AP1S3*, *TNIP1*, *SERPINA3* e *IL1RN*.¹⁸

FACTORES DESENCADENANTES

Los episodios de psoriasis pustulosa generalizada pueden estar relacionados con algún factor desencadenante o sobrevenir sin ningún factor evidente. Los factores más comunes asociados con esta enfermedad son los medicamentos, el embarazo (psoriasis pustulosa del embarazo), las infecciones y los desequilibrios hidroelectrolíticos.¹⁹ Estos factores se resumen en el **Cuadro 1**.

Cuadro 1. Factores desencadenantes de la psoriasis pustulosa generalizada

Medicamentos
<i>Retiro de medicamentos</i>
Corticosteroides ⁹
Metotrexato ¹⁰
Ciclosporina ²⁰
Agentes biológicos ¹⁰
Acitretina ^{10,*}
<i>Vacuna contra COVID-19²¹⁻²⁷</i>
ARNm
Vector viral
Virus inactivado
Embarazo (psoriasis pustulosa del embarazo)^{28,29}
Infecciones
Infección de vías respiratorias altas ¹⁰
Amigdalitis ¹⁰
Erisipela ¹⁰
Infección por el virus SARS-CoV-2 ^{30,31,32}
Infección por el virus de la varicela zoster ¹⁹
Infección por el virus de Epstein-Barr ¹⁹
Desequilibrios hidroelectrolíticos
Hipocalcemia ^{19,33}

* No disponible en México.

Medicamentos

El retiro de los inmunosupresores puede desencadenar la aparición de la psoriasis pustulosa generalizada. Aproximadamente la mitad de los casos de psoriasis pustulosa generalizada tienen el antecedente de tratamiento con corticosteroides, de los cuales el 83% son pacientes con psoriasis que recibieron corticosteroides vía parenteral o vía oral, y la temporalidad entre la suspensión y la aparición del episodio de psoriasis pustulosa generalizada es de alrededor de una semana y un mes.⁹ Incluso, la reducción de la dosis de corticosteroides en la psoriasis pustulosa generalizada puede originar que el cuadro clínico aparezca nuevamente.³⁴ La suspensión de otros medicamentos como el metotrexato, la ciclosporina, los agentes biológicos y la acitretina también se han relacionado con la aparición de episodios de psoriasis pustulosa generalizada.^{10,20} Asimismo, se ha observado que la administración de las vacunas contra COVID-19 de ARNm, de vector viral, y de virus

inactivados han provocado la aparición de episodios de psoriasis pustulosa generalizada.²¹⁻²⁷

El principal diagnóstico diferencial de la psoriasis pustulosa generalizada es la pustulosis exantemática aguda generalizada, una reacción adversa grave de la piel,³⁵ asociada principalmente con la administración de medicamentos en el mes previo hasta en un 90% de los casos.^{36,37} Los fármacos más asociados con la pustulosis exantemática aguda generalizada son la pristamicina (no disponible en México), la ampicilina/amoxicilina, las quinolonas, la hidroxicloroquina, las sulfonamidas, la terbinafina, el diltiazem y otros como el ketoconazol y el fluconazol.^{35,36}

Embarazo (psoriasis pustulosa del embarazo)

La psoriasis pustulosa del embarazo o impétigo herpetiforme es una enfermedad infrecuente y grave que ocurre generalmente en el tercer trimestre del embarazo y se alivia hacia el término del mismo.¹⁴ A pesar de que su causa se desconoce, se cree que puede ser el resultado de los cambios hormonales durante el embarazo.³⁸ En términos clínicos e histopatológicos se parece a la psoriasis pustulosa generalizada, por lo que se debate si son la misma enfermedad o si son afecciones distintas.^{28,29} Es fundamental establecer el diagnóstico temprano de la psoriasis pustulosa del embarazo, debido a las complicaciones que pueden ser potencialmente mortales para la madre y para el feto, como la insuficiencia placentaria, las alteraciones hidroelectrolíticas, la restricción del crecimiento intrauterino, la ruptura prematura de membranas e incluso la muerte fetal.²⁹

Infecciones

El antecedente de infecciones se encuentra en un 10% de los casos de psoriasis pustulosa generalizada, las infecciones de las vías respiratorias altas son las más comunes. También se han reportado casos de amigdalitis y erisipela como factores

desencadenantes.¹⁰ Recientemente, la infección por el virus SARS-CoV-2 se ha relacionado con la aparición de episodios de psoriasis pustulosa generalizada.^{30,31,32} Otras infecciones que pueden estar implicadas son las causadas por el virus de la varicela zoster y el virus de Epstein-Barr.¹⁹

Desequilibrios hidroelectrolíticos

Por último, aunque es menos frecuente, la hipocalcemia secundaria a hipoparatiroidismo también puede ser un factor que provoque la aparición de episodios de psoriasis pustulosa generalizada.^{19,33}

MANIFESTACIONES CLÍNICAS Y HALLAZGOS DE LABORATORIO

La psoriasis pustulosa generalizada es una dermatosis generalizada que no afecta zonas acrales, caracterizada por la aparición abrupta de múltiples pústulas estériles (primarias) de 2 a 3 mm sobre una base eritematosa (**Figura 2A**), que pueden confluir y formar “lagos de pus” (**Figura 2B**).³⁹ Hasta la mitad de los casos de

psoriasis pustulosa generalizada pueden tener manifestaciones concomitantes de psoriasis en placas.⁸ Sin embargo, es conveniente tener en cuenta que las pústulas que sólo se encuentran en las placas psoriásicas no se consideran psoriasis pustulosa generalizada. Las pústulas en esta enfermedad son generalmente estériles, por lo que se descartan las secundarias como las causadas por impétigo o en eccema dishidrótico sobreinfectado.¹ Los síntomas acompañantes comunes incluyen fiebre, fatiga y otros síntomas asociados con las pústulas, como dolor y prurito.^{5,9,39} En las mucosas puede aparecer lengua geográfica, conjuntivitis e incluso uveítis.³⁹ El alivio de las pústulas ocurre en promedio entre 9 y 16 días posteriores a su inicio, pero puede variar según el tratamiento.^{9,10} Las comorbilidades encontradas con más frecuencia en la psoriasis pustulosa generalizada, incluso en comparación con la psoriasis en placas y la población en general, son, en orden de frecuencia (mayor a menor): hiperlipidemia, diabetes tipo 2, artritis psoriásica, enfermedad pulmonar obstructiva crónica, ansiedad, depresión, obesidad y enfermedad renal crónica.^{6,7}

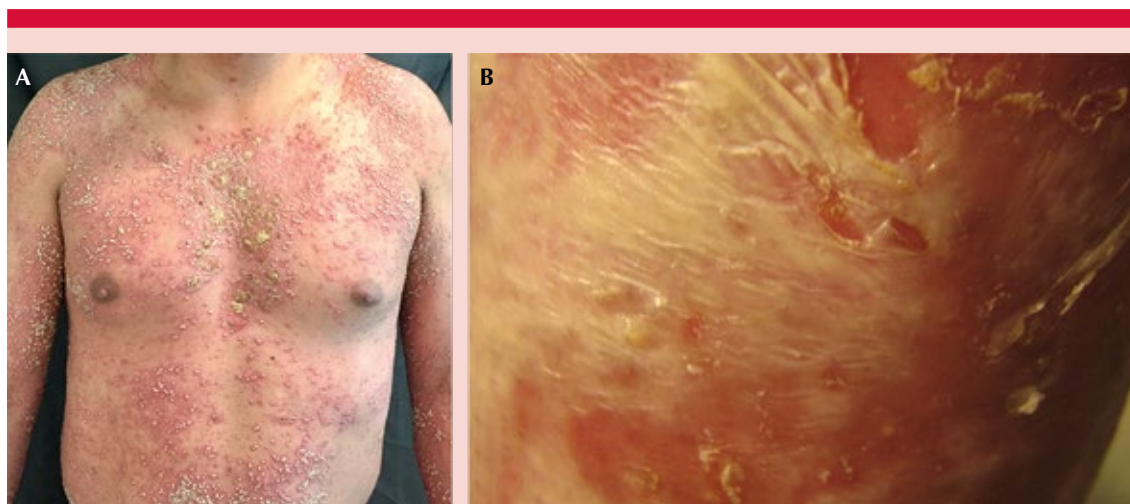

Figura 2. Psoriasis pustulosa generalizada con múltiples pústulas de 2 a 3 mm sobre una base eritematosa que tienden a confluir (A) y forman “lagos de pus” (B).

En los estudios de laboratorio pueden encontrarse datos de inflamación sistémica, como aumento de la proteína C reactiva en el 90% de los casos, aumento de la velocidad de sedimentación globular (VSG) en el 50-100% de los casos y leucocitosis en el 51-70% de los casos. Otros hallazgos incluyen hipoalbuminemia en el 64% de los casos, hipocalcemia en el 40% de los casos, hiperlipidemia en el 19% de los casos, y alteraciones en las pruebas de funcionamiento hepático en el 12-16% de los casos.^{9,10}

HISTOPATOLOGÍA

Para confirmar el diagnóstico de psoriasis pustulosa generalizada es necesario realizar un estudio histopatológico, caracterizado por pústulas espongiiformes de Kogoj (**Figura 3**) y pústulas subcórneas formadas por cúmulos de neutrófilos. También pueden observarse cambios psoriasiformes, como paraqueratosis, acantosis, hiperqueratosis, crestas interpapilares alargadas, disminución del grosor del estrato granuloso, edema y dilatación de los capilares en la dermis papilar. Asimismo, pueden observarse microabscesos de Munro y un infiltrado perivascular compuesto por células mononucleares en la dermis superficial.⁴⁰ El edema papilar y el infiltrado perivascular están más marcados en la psoriasis pustulosa generalizada que en la psoriasis en placas.⁴¹ Para descartar un diagnóstico de psoriasis pustulosa generalizada y favorecer el de pustulosis exantemática aguda generalizada, deben buscarse hallazgos como queratinocitos necróticos, eosinófilos dentro de las pústulas, un infiltrado mixto perivascular e intersticial en la dermis media y la ausencia de capilares dilatados o tortuosos.⁴²

DIAGNÓSTICO

El diagnóstico de la psoriasis pustulosa generalizada se basa en criterios clínicos, de laboratorio e histopatológicos establecidos por el *European Consensus Statement* de 2017 y las *Japanese*

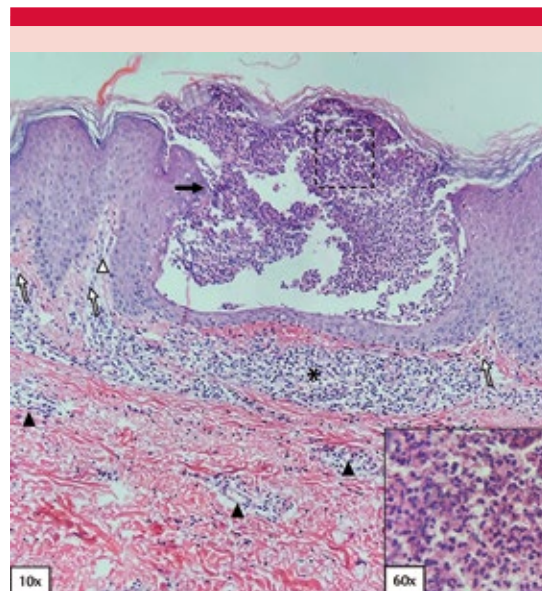


Figura 3. Corte histológico de piel teñido con H&E a 10x con psoriasis pustulosa generalizada. Se observa una pústula espongiiforme de Kogoj (flecha negra), compuesta por cúmulos de neutrófilos (aumento a 60x), edema papilar (flechas blancas), dilatación de capilares en la dermis papilar (punta de flecha blanca), infiltrado perivascular (puntas de flecha negras) e intersticial (asterisco) en dermis superficial de predominio linfocítico.

Guidelines de 2018.^{1,43} El **Cuadro 2** muestra los criterios diagnósticos de ambas organizaciones. Mientras que el *European Consensus Statement* exige cumplir todos los criterios para el diagnóstico, las *Japanese Guidelines* permiten llegar a un diagnóstico probable si se cumplen los criterios 2 y 3, y a un diagnóstico definitivo si se cumplen todos. Esto se debe a que, en el caso de un primer episodio, es necesario descartar las dermatosis que comparten numerosas manifestaciones clínicas, de laboratorio e histopatológicas con la psoriasis pustulosa generalizada.⁴³

DIAGNÓSTICO DIFERENCIAL

La psoriasis pustulosa generalizada es una enfermedad caracterizada por la aparición abrupta

Cuadro 2. Criterios diagnósticos de la psoriasis pustulosa generalizada

<i>European Consensus Statement (2017)</i> ¹	<i>Japanese Guidelines (2018)</i> ⁴³
1. Pústulas primarias* y estériles, visibles a simple vista en piel no acral (se excluyen los casos en los que las pústulas se limitan a las placas psoriásicas); 2. Con o sin evidencia de inflamación sistémica; 3. Con o sin psoriasis en placas; 4. Que sean recurrentes (más de un episodio) o persistentes (más de 3 meses)	1. Síntomas sistémicos (fiebre y fatiga); 2. Eritema generalizado o extenso, acompañado de múltiples pústulas estériles, que pueden confluir y formar lagos de pus; 3. Pústulas subcórneas neutrofílicas en el estudio histopatológico (pústulas espongiiformes de Kogoj); 4. Que las características clínicas e histopatológicas sean recurrentes.
	Diagnóstico definitivo Todos los criterios
	Diagnóstico probable Los criterios 2 y 3

* Se excluyen las pústulas secundarias como las causadas por impétigo o en eccema dishidrótico sobreinfectado.

de pústulas estériles en la piel, por lo que es sustancial realizar un diagnóstico diferencial con otras dermatosis que también pueden tener manifestaciones similares, como la pustulosis exantemática aguda generalizada y la dermatosis pustulosa subcórnea (de Sneddon-Wilkinson). Estas afecciones comparten múltiples características clínicas con la psoriasis pustulosa generalizada, por lo que es relevante investigar cuidadosamente los antecedentes médicos del paciente, realizar estudios de laboratorio y un estudio histopatológico para determinar el diagnóstico correcto.⁴⁴

TRATAMIENTO

La psoriasis pustulosa generalizada es una enfermedad infrecuente, por lo que existe información limitada sobre su tratamiento. Sin embargo, se han desarrollado guías para su manejo. En Estados Unidos la *National Psoriasis Foundation Medical Board* en 2012 desarrolló una guía para el tratamiento de las psoriasis pustulosas, con un apartado específico de la psoriasis pustulosa generalizada (**Cuadro 3**), con recomendaciones para adultos, población pediátrica y embarazadas.⁴⁵ Posteriormente, se publicaron las *Japanese Guidelines* en 2018, con recomendaciones para tratar las manifestaciones cutáneas, extracutáneas y articulares.⁴³

El tratamiento de la psoriasis pustulosa generalizada para adultos en su fase aguda se enfoca en el deterioro cutáneo y extracutáneo. En primer lugar se identifican posibles medicamentos o factores desencadenantes del episodio para evitar la progresión y las recidivas. Es necesario comenzar tratamiento sistémico debido al riesgo de complicaciones cardiorrespiratorias potencialmente mortales. Deben vigilarse los signos vitales, la ganancia de peso (edema), el gasto urinario y, en caso de afección cardiovascular, deben indicarse tratamientos específicos. En caso de afección respiratoria, como síndrome de insuficiencia respiratoria (SDRA) o síndrome de fuga capilar, deben realizarse estudios de imagen, de laboratorio generales y gasometría arterial. También deben descartarse infecciones y considerar si se trata de un caso de SDRA o síndrome de fuga capilar inducido por metotrexato o retinoides. Igualmente, debe evaluarse la administración de corticosteroides para tratar la afección respiratoria.⁴³ Los fármacos de primera línea para el tratamiento del daño cutáneo son la acitretina, la ciclosporina, el metotrexato y el infliximab. Aunque en México el único retinoide vía oral disponible es la isotretinoína, por lo que puede administrarse de forma alternativa a la acitretina, además, tiene una vida media más corta. Para tratar casos agudos y severos se prefieren la ciclosporina o infliximab por iniciar su efecto

Cuadro 3. Recomendaciones del tratamiento de la psoriasis pustulosa generalizada por la *National Psoriasis Foundation Medical Board* (2012)

	Psoriasis pustulosa generalizada (adultos)	Psoriasis pustulosa generalizada juvenil	Psoriasis pustulosa del embarazo
Primera línea	Isotretinoína ^a Ciclosporina ^b Metotrexato Infliximab ^b	Isotretinoína ^{a,f} Ciclosporina Metotrexato Etanercept	Ciclosporina Infliximab Prednisona vía oral Corticosteroides tópicos ^d Calcipotriol tópico ^d
Segunda línea	Adalimumab Etanercept PUVA ^c Corticosteroides tópicos ^d Calcipotriol tópico ^d Tacrolimus tópico ^d	Adalimumab Infliximab NB-UVB ^e	PUVA NB-UVB

^a La acitretina es el fármaco de elección, pero no está disponible en México. De forma alternativa se administra isotretinoína por su vida media más corta.

^b En casos agudos y severos por iniciar su efecto más rápido.

^c Mayor eficacia en combinación con acitretina o ciclosporina.

^d Para afección localizada o en combinación con otro fármaco.

^e Después de haber estabilizado la enfermedad con otro fármaco.

^f En casos agudos puede combinarse con prednisona vía oral.

NB-UVB: fototerapia UVB de banda estrecha.

más rápido. En caso de respuesta insuficiente, pueden prescribirse opciones de segunda línea, como adalimumab, etanercept, fototerapia con PUVA y tratamiento tópico con corticosteroides, calcipotriol o tacrolimus, ya sea para tratar la afección localizada o en combinación con otros agentes.⁴⁵ El metotrexato también puede considerarse en caso de mala respuesta a retinoides orales o a la ciclosporina, o en pacientes con manifestaciones articulares severas. La fototerapia con PUVA también puede ser una opción de tratamiento, aunque se considera de segunda línea, reservado para casos con enfermedad estable, en pacientes con mala respuesta o en caso de alguna contraindicación a otros tratamientos de primera línea.^{43,45}

La psoriasis pustulosa generalizada juvenil es una enfermedad muy poco común, por lo que la evidencia del tratamiento se limita a series de casos. Sin embargo, los regímenes recomendados son similares a los administrados en adultos. En

esta población, el agente biológico de primera línea es el etanercept, mientras que el infliximab y el adalimumab se consideran alternativas de segunda línea. De segunda línea también se recomienda la fototerapia UVB de banda estrecha (NB-UVB).^{45,46}

Para el tratamiento de la psoriasis pustulosa del embarazo se recomiendan de primera línea corticosteroides vía oral con prednisona o prednisolona. En casos severos, se recomiendan la ciclosporina y el infliximab. Para tratar manifestaciones cutáneas localizadas, se recomienda manejo tópico con corticosteroides o calcipotriol. Como segunda línea, puede considerarse la fototerapia con PUVA o NB-UVB.^{45,47} Además, debe realizarse monitoreo materno-fetal debido al riesgo de posibles complicaciones mortales para ambos.⁴⁷

A causa de las limitaciones en el manejo de la psoriasis pustulosa generalizada, actualmente

se investigan nuevas opciones terapéuticas que incluyen agentes biológicos con mecanismos de acción diferentes. Estos agentes buscan alcanzar un alivio más rápido de las manifestaciones y prevenir la aparición de nuevos episodios.⁴⁸ En Japón ya se han aprobado algunos agentes biológicos, como los que se dirigen contra la IL-17 (secukinumab, ixekizumab y brodalumab) y contra la IL-23 (risankizumab y guselkumab).⁴⁹ En Estados Unidos y en Japón recientemente se aprobó un anticuerpo monoclonal dirigido contra el receptor de la IL-36 (spesolimab) para el tratamiento de los episodios de psoriasis pustulosa generalizada.⁵⁰

PRONÓSTICO

La mayoría de los pacientes tienen uno o ningún episodio en los años subsecuentes con afectación de más del 30% de la superficie corporal, mientras que otros padecen entre 2 y 5 episodios y algunos tienen hasta más de 5 episodios por año. No obstante, es común que las manifestaciones cutáneas, aunque leves, sean persistentes o recurrentes, especialmente cuando se reducen los esquemas de tratamiento o al exponerse a algún factor desencadenante. Hay pacientes en quienes, a pesar del tratamiento, no se logra el alivio completo de las manifestaciones cutáneas.⁵¹

La mortalidad en pacientes hospitalizados con psoriasis pustulosa generalizada se ha informado en un 4.2%. Los pacientes que reciben tratamiento biológico tienen una mortalidad más baja, del 1%, en comparación con los que reciben tratamiento vía oral (retinoides, ciclosporina o metotrexato) con mortalidad del 3.7%, y aquellos que reciben solamente corticosteroides vía oral, con mortalidad del 9.1%.⁵²

CONCLUSIONES

La psoriasis pustulosa generalizada es una enfermedad rara que requiere una evaluación

exhaustiva para identificar los factores desencadenantes y comorbilidades asociadas. La revisión detallada de los hallazgos clínicos e histopatológicos es decisiva para descartar otros diagnósticos y poder iniciar un tratamiento adecuado de las manifestaciones cutáneas y sistémicas.

REFERENCIAS

1. Navarini AA, Burden AD, Capon F, Mrowietz U, et al. European consensus statement on phenotypes of pustular psoriasis. *J Eur Acad Dermatol Venereol* 2017; 31: 1792-1799. doi: 10.1111/jdv.14386.
2. Bachelez H. Pustular psoriasis and related pustular skin diseases. *Br J Dermatol* 2018; 178: 614-618. doi: 10.1111/bjd.16232.
3. Zumbusch LR. Psoriasis und pustulöses Exanthem. *Arch f Dermat* 1909; 99: 335-346. doi: 10.1007/BF01910970.
4. Bachelez H, Barker J, Burden AD, Navarini AA, Krueger JG. Generalized pustular psoriasis is a disease distinct from psoriasis vulgaris: evidence and expert opinion. *Expert Rev of Clin Immunol* 2022; 18: 1033-1047. doi: 10.1080/1744666X.2022.2116003.
5. Bachelez H. Pustular psoriasis: The dawn of a new era. *Acta Derm Venerol* 2020; 100: 87-93. doi: 10.2340/00015555-3388.
6. Crowley J, Golembesky AK, Kotowsky N, Gao R, et al. Clinical characteristics and healthcare resource utilization in patients with generalized pustular psoriasis: Real-world evidence from a large claims-based dataset. *J Psoriasis Psoriatic Arthritis* 2021; 6: 151-158. doi: 10.1177/24755303211021786.
7. Sobell JM, Gao R, Golembesky AK, Kotowsky N, et al. Healthcare resource utilization and baseline characteristics of patients with generalized pustular psoriasis: real-world results from a large US database of multiple commercial medical insurers. *J Psoriasis Psoriatic Arthritis* 2021; 6: 143-150. doi: 10.1177/24755303211021779.
8. Twelves S, Mostafa A, Dand N, Burri E, et al. Clinical and genetic differences between pustular psoriasis subtypes. *J Allergy Clin Immunol* 2019; 143: 1021-1026. doi: 10.1016/j.jaci.2018.06.038.
9. Choon SE, Lai NM, Mohammad NA, Nanu NM, et al. Clinical profile, morbidity, and outcome of adult-onset generalized pustular psoriasis: analysis of 102 cases seen in a tertiary hospital in Johor, Malaysia. *Int J Dermatol* 2014; 53: 676-684. doi: 10.1111/ijd.12070.
10. Zheng J, Chen W, Gao Y, Chen F, et al. Clinical analysis of generalized pustular psoriasis in Chinese patients: A retrospective study of 110 patients. *J Dermatol* 2021; 48: 1336-1342. doi: 10.1111/1346-8138.15958.

11. Lau B-W, Lim D-Z, Capon F, Barker JN, Choon S-E. Juvenile generalized pustular psoriasis is a chronic recalcitrant disease: an analysis of 27 patients seen in a tertiary hospital in Johor, Malaysia. *Int J Dermatol* 2017; 56: 392-399. doi: 10.1111/ijd.13489.
12. Takahashi H, Nakamura K, Kaneko F, Nakagawa H, Iizuka H, Japanese Society For Psoriasis Research. Analysis of psoriasis patients registered with the Japanese Society for Psoriasis Research from 2002-2008: Epidemiology study of psoriasis of Japan. *J Dermatol* 2011; 38: 1125-1129. doi: 10.1111/j.1346-8138.2010.01145.x.
13. Löfvendahl S, Norlin JM, Schmitt-Egenolf M. Prevalence and incidence of generalized pustular psoriasis in Sweden: a population-based register study*. *Br J Dermatol* 2022; 186: 970-976. doi: 10.1111/bjd.20966.
14. Trivedi MK, Vaughn AR, Murase JE. Pustular psoriasis of pregnancy: current perspectives. *Int J Womens Health* 2018; 10: 109-115. doi: 10.2147/ijwh.s125784.
15. Johnston A, Xing X, Wolterink L, Barnes DH, et al. IL-1 and IL-36 are dominant cytokines in generalized pustular psoriasis. *J Allergy Clin Immunol* 2017; 140: 109-120. doi: 10.1016/j.jaci.2016.08.056.
16. Onoufriadis A, Simpson MA, Pink AE, Di Meglio P, et al. Mutations in *IL36RN/IL1F5* are associated with the severe episodic inflammatory skin disease known as generalized pustular psoriasis. *Am J Hum Genet* 2011; 89: 432-437. doi: 10.1016/j.ajhg.2011.07.022.
17. Hussain S, Berki DM, Choon S-E, Burden AD, et al. *IL36RN* mutations define a severe autoinflammatory phenotype of generalized pustular psoriasis. *J Allergy Clin Immunol* 2015; 135: 1067-1070.e9. doi: 10.1016/j.jaci.2014.09.043.
18. Uppala R, Tsoi LC, Harms PW, Wang B, et al. "Autoinflammatory psoriasis"—genetics and biology of pustular psoriasis. *Cell Mol Immunol* 2021; 18: 307-317. doi: 10.1038/s41423-020-0519-3.
19. Boehner A, Navarini AA, Eyerich K. Generalized pustular psoriasis - a model disease for specific targeted immunotherapy, systematic review. *Exp Dermatol* 2018; 27: 1067-1077. doi: 10.1111/exd.13699.
20. Georgala S, Koumantaki E, Rallis E, Papadavid E. Generalized pustular psoriasis developing during withdrawal of short-term cyclosporin therapy. *Br J Dermatol* 2000; 142: 1057-1058. doi: 10.1046/j.1365-2133.2000.03503.x.
21. Durmaz I, Turkmen D, Altunisik N, Toplu SA. Exacerbations of generalized pustular psoriasis, palmoplantar psoriasis, and psoriasis vulgaris after mRNA COVID-19 vaccine: A report of three cases. *Dermatol Ther* 2022; 35: e15331. doi:10.1111/dth.15331.
22. Yatsuzuka K, Murakami M, Kuroo Y, Fukui M, et al. Flare-up of generalized pustular psoriasis combined with systemic capillary leak syndrome after coronavirus disease 2019 mRNA vaccination. *J Dermatol* 2022; 49: 454-458. doi: 10.1111/1346-8138.16271.
23. Tachibana K, Kawakami Y, Tokuda M, Sato S, et al. Flare-up of generalized pustular psoriasis following Pfizer-BioNTech BNT162b2 mRNA COVID-19 vaccine: Two cases without mutations of *IL36RN* and *CARD14* genes. *J Dermatol* 2022; 49: e393-e394. doi: 10.1111/1346-8138.16442.
24. Pavia G, Gargiulo L, Spinelli F, Avagliano J, et al. Generalized pustular psoriasis flare in a patient affected by plaque psoriasis after BNT162b2 mRNA COVID-19 vaccine, successfully treated with risankizumab. *Acad Dermatol Venereol* 2022; 36: e497-e594. doi:10.1111/jdv.18032.
25. Perna D, Jones J, Schadt CR. Acute generalized pustular psoriasis exacerbated by the COVID-19 vaccine. *JAAD Case Rep* 2021; 17: 1-3. doi: 10.1016/j.jidcr.2021.08.035.
26. Elamin S, Hinds F, Tolland J. De novo generalized pustular psoriasis following Oxford-AstraZeneca COVID-19 vaccine. *Clin Exp Dermatol* 2022; 47: 153-155. doi: 10.1111/ced.14895.
27. Onsun N, Kaya G, Işık BG, Güneş B. A generalized pustular psoriasis flare after CoronaVac COVID-19 vaccination: Case report. *Health Promot Perspect* 2021; 11: 261-262. doi: 10.34172/hpp.2021.32.
28. Impetigo herpeticiformis followed by generalized pustular psoriasis: more evidence of same disease entity. *Int J Dermatol* 2003; 42: 754-755. doi: 10.1046/j.1365-4362.2003.01998.x.
29. Namazi N, Dadkhahfar S. Impetigo herpeticiformis: Review of pathogenesis, complication, and treatment. *Dermatol Res Pract* 2018; 2018: 1-4. doi: 10.1155/2018/5801280.
30. Samotij D, Gawron E, Szczech J, Ostańska E, Reich A. Acrodermatitis continua of Hallopeau evolving into generalized pustular psoriasis following COVID-19: A case report of a successful treatment with infliximab in combination with acitretin. *Biologics* 2021; 15: 107-113. doi: 10.2147/BTT.S302164.
31. Shahidi Dadras M, Diab R, Ahadi M, Abdollahimajd F. Generalized pustular psoriasis following COVID-19. *Dermatol Ther* 2021; 34: e14595. doi: 10.1111/dth.14595.
32. Shakoei S, Ghanadan A, Hamzelou S. Pustular psoriasis exacerbated by COVID-19 in a patient with the history of psoriasis. *Dermatol Ther* 2020; 33: e14462. doi: 10.1111/dth.14462.
33. Guerreiro de Moura CAG, de Assis LH, Góes P, Rosa F, et al. A case of acute generalized pustular psoriasis of von Zumbusch triggered by hypocalcemia. *Case Rep Dermatol* 2015; 7: 345-351. doi: 10.1159/000442380.
34. Westphal DC, Schettini APM, Souza PP de, Castiel J, et al. Generalized pustular psoriasis induced by systemic steroid dose reduction. *An Bras Dermatol* 2016; 91: 664-666. doi: 10.1590/abd1806-4841.20163804.
35. Szatkowski J, Schwartz RA. Acute generalized exanthematous pustulosis (AGEP): A review and update. *J Am Acad Dermatol* 2015; 73: 843-848. doi: 10.1016/j.jaad.2015.07.017.
36. Sidoroff A, Dunant A, Viboud C, Halevy S, et al. Risk factors for acute generalized exanthematous pustulosis (AGEP)—results of a multinational case-control study (EuroSCAR). *Br J Dermatol* 2007; 157: 989-996. doi: 10.1111/j.1365-2133.2007.08156.x.

37. Feldmeyer L, Heidemeyer K, Yawalkar N. Acute generalized exanthematous pustulosis: Pathogenesis, genetic background, clinical variants and therapy. *IJMS* 2016; 17: 1214. doi: 10.3390/ijms17081214.
38. Kondo RN, Araújo FM, Pereira AM, Lopes VCH, Martins LMM. Pustular psoriasis of pregnancy (Impetigo herpetiformis) - case report. *An Bras Dermatol* 2013; 88: 186-189. doi: 10.1590/abd1806-4841.20132134.
39. Reynolds KA, Pithadia DJ, Lee EB, Clarey D, et al. Generalized pustular psoriasis: A review of the pathophysiology, clinical manifestations, diagnosis, and treatment. *Cutis* 2022; 110: 12-25. doi: 10.12788/cutis.0579.
40. Ly K, Beck KM, Smith MP, Thibodeaux Q, Bhutani T. Diagnosis and screening of patients with generalized pustular psoriasis. *Psoriasis (Auckl)* 2019; 9: 37-42. doi: 10.2147/PTT.S181808.
41. Umezawa Y, Ozawa A, Kawasima T, Shimizu H, et al. Therapeutic guidelines for the treatment of generalized pustular psoriasis (GPP) based on a proposed classification of disease severity. *Arch Dermatol Res* 2003; 295: S43-S54. doi: 10.1007/s00403-002-0371-6.
42. Kardaun SH, Kuiper H, Fidler V, Jonkman MF. The histopathological spectrum of acute generalized exanthematous pustulosis (AGEP) and its differentiation from generalized pustular psoriasis. *J Cutan Pathol* 2010; 37: 1220-1229. doi: 10.1111/j.1600-0560.2010.01612.x.
43. Fujita H, Terui T, Hayama K, Akiyama M, et al. Japanese guidelines for the management and treatment of generalized pustular psoriasis: The new pathogenesis and treatment of GPP. *J Dermatol* 2018; 45: 1235-1270. doi: 10.1111/1346-8138.14523.
44. Fujita H, Gooderham M, Romiti R. Diagnosis of generalized pustular psoriasis. *Am J Clin Dermatol* 2022; 23: 31-38. doi: 10.1007/s40257-021-00652-1.
45. Robinson A, Van Voorhees AS, Hsu S, Korman NJ, et al. Treatment of pustular psoriasis: From the Medical Board of the National Psoriasis Foundation. *J Am Acad Dermatol* 2012; 67: 279-288. doi: 10.1016/j.jaad.2011.01.032.
46. Huang Y-W, Tsai T-F. Pharmacological management of pediatric pustular psoriasis. *Pediatr Drugs* 2020; 22: 265-277. doi: 10.1007/s40272-020-00383-6.
47. Himeles JR, Pomeranz MK. Recognizing, Diagnosing, and Managing Pregnancy Dermatoses. *Obstet Gynecol* 2022; 140: 679-695. doi: 10.1097/aog.0000000000004938.
48. Gooderham MJ, Van Voorhees AS, Lebwohl MG. An update on generalized pustular psoriasis. *Expert Rev Clin Immunol* 2019; 15: 907-919. doi: 10.1080/1744666X.2019.1648209.
49. Komine M, Morita A. Generalized pustular psoriasis: current management status and unmet medical needs in Japan. *Expert Rev Clin Immunol* 2021; 17: 1015-1027. doi: 10.1080/1744666X.2021.1961580.
50. Blair HA. Spesolimab: First Approval. *Drugs* 2022; 82: 1681-1686. doi: 10.1007/s40265-022-01801-4.
51. Choon SE, Navarini AA, Pinter A. Clinical course and characteristics of generalized pustular psoriasis. *Am J Clin Dermatol* 2022; 23: 21-29. doi: 10.1007/s40257-021-00654-z.
52. Miyachi H, Konishi T, Kumazawa R, Matsui H, et al. Treatments and outcomes of generalized pustular psoriasis: A cohort of 1516 patients in a nationwide inpatient database in Japan. *J Am Acad Dermatol* 2022; 86: 1266-1274. doi: 10.1016/j.jaad.2021.06.008.

EVALUACIÓN

1. ¿Cuál de las siguientes afirmaciones sobre la psoriasis pustulosa generalizada es correcta?
 - a) es una enfermedad frecuente con predominio de alteraciones en la inmunidad adaptativa
 - b) es una enfermedad frecuente con predominio de alteraciones en la inmunidad innata
 - c) es una enfermedad infrecuente con predominio de alteraciones en la inmunidad adaptativa
 - d) es una enfermedad infrecuente con predominio de alteraciones en la inmunidad innata
2. ¿Cuál de las siguientes afirmaciones sobre los pacientes con psoriasis pustulosa generalizada es correcta?
 - a) todos tienen el antecedente de psoriasis en placas
 - b) la mayoría tiene el antecedente de psoriasis en placas
 - c) todos tienen el antecedente de psoriasis en gotas
 - d) ninguno tiene el antecedente de padecer psoriasis
3. Son factores desencadenantes de la psoriasis pustulosa generalizada:

- a) suspensión de corticosteroides y administración de carbamazepina
 - b) suspensión de corticosteroides e infección de vías respiratorias altas
 - c) suspensión de ciclosporina y administración de diltiazem
 - d) suspensión de ciclosporina e infección de vías urinarias
4. ¿Cuál de las siguientes es una manifestación común de la psoriasis pustulosa generalizada?
- a) múltiples pústulas que pueden confluir y formar lagos de pus
 - b) múltiples pústulas localizadas únicamente en placas psoriásicas
 - c) múltiples pústulas localizadas en zonas acrales
 - d) múltiples pústulas localizadas en el aparato ungueal
5. Son hallazgos de laboratorio de la psoriasis pustulosa generalizada:
- a) proteína C reactiva elevada, hipoalbuminemia e hipernatremia
 - b) proteína C reactiva elevada, hipoalbuminemia e hipercalcemia
 - c) proteína C reactiva elevada, leucocitosis e hipocalcemia
 - d) proteína C reactiva elevada, leucocitosis e hipernatremia
6. Son hallazgos histopatológicos típicos de la psoriasis pustulosa generalizada:
- a) pústulas de Kogoj, microabscesos de Munro y edema papilar
 - b) pústulas de Kogoj, microabscesos de Munro y queratinocitos necróticos
 - c) ampolla intraepidérmica, infiltrado perivascular de predominio mononuclear y edema papilar
 - d) ampolla intraepidérmica, infiltrado perivascular de predominio mononuclear y queratinocitos necróticos
7. ¿Cuál de los siguientes es un manejo apropiado para un adulto con un episodio de psoriasis pustulosa generalizada?
- a) identificar factores desencadenantes e iniciar tratamiento sistémico sólo si hay complicaciones renales
 - b) identificar factores desencadenantes, identificar complicaciones cardiorespiratorias e iniciar tratamiento tópico
 - c) identificar factores desencadenantes, identificar complicaciones cardiorespiratorias e iniciar tratamiento sistémico
 - d) identificar factores desencadenantes e iniciar sólo tratamiento analgésico
8. ¿Cuál de los siguientes medicamentos se recomienda para casos agudos y severos de psoriasis pustulosa generalizada en adultos?
- a) isotretinoína
 - b) metotrexato
 - c) ciclosporina
 - d) tacrolimus
9. Forma parte del tratamiento de la psoriasis pustulosa del embarazo (impétigo herpético):
- a) isotretinoína
 - b) quinolonas
 - c) metotrexato
 - d) prednisona
10. Son características de los episodios de la psoriasis pustulosa generalizada:
- a) recurrentes o persistentes y suelen aparecer uno o ningún episodio por año
 - b) de alivio espontáneo y suele aparecer uno o ningún episodio por año
 - c) de alivio espontáneo y suelen aparecer hasta más de 5 veces por año
 - d) de alivio espontáneo y suelen ser un episodio único

<https://doi.org/10.24245/drm/bmu.v67i6.9315>

Síndrome de Klippel-Trénaunay, una afección infrecuente

Klippel-Trenaunay syndrome, an uncommon disease.

Alan García Hernández,¹ Elizabeth Citlalli Ramos López,¹ Gabriela del Pilar Morales Frausto,¹ Gloria Guadalupe Serrano,² Roberto Arenas Guzmán³

Resumen

ANTECEDENTES: El síndrome de Klippel-Trénaunay es un defecto del desarrollo embrionario de los tejidos mesodérmicos que afectan la angiogénesis en diferentes etapas, que se caracteriza por la tríada de malformación capilar, malformación venosa y sobrecrecimiento de las extremidades con o sin malformación linfática. Aparece con muy poca frecuencia en la adultez. Se ha descrito una incidencia de 2 a 5 casos por cada 100,000 habitantes, con predominio en varones. Algunos estudios sugieren mutaciones activadoras del mosaico en el gen PIK3CA en el desarrollo embrionario que implica la angiogénesis.

CASO CLÍNICO: Paciente femenina de 23 años que inició su padecimiento desde el nacimiento con una "mancha roja" que abarcaba el muslo hasta la planta de la pierna izquierda. Refirió que hacía dos años comenzó con aumento de volumen de forma progresiva, acompañado de hipertermia e hiperestesia que la incapacitaron en la marcha, así como la aparición de várices en el tobillo. El ultrasonido Doppler destacó venas perforantes con datos de incompetencia a 10 cm de la rodilla y 38 cm del tobillo y reflujo safeno-femoral izquierdo.

CONCLUSIONES: El síndrome de Klippel-Trénaunay es una afección congénita compleja poco frecuente cuya incidencia y prevalencia se desconocen y que puede pasar inadvertida por el médico. Debemos considerar las complicaciones a futuro, como trastornos de la coagulación, tromboembolismo, sangrado, insuficiencia venosa, celulitis y dolor. Se requiere un enfoque multidisciplinario en el tratamiento, idealmente en un centro multidisciplinario de anomalías vasculares.

PALABRAS CLAVE: Síndrome de Klippel-Trénaunay; várices; hemangioma; hipertrofia ósea; mancha en vino de Oporto.

Abstract

BACKGROUND: Klippel-Trenaunay syndrome is an embryonic developmental defect of mesodermal tissues that affects angiogenesis at various stages, characterized by the triad of capillary malformation, venous malformation, and limb overgrowth with or without lymphatic malformation. It appears very infrequently in adulthood. An incidence of 2-5 per 100,000 inhabitants has been described, with a predominance in males. Mosaic activating mutations in the PIK3CA gene are suggested in studies in embryonic development involving angiogenesis.

CLINICAL CASE: A 23-year-old female patient who began her condition from birth with a "red spot" that covered thigh to the left leg sole. Two years ago, she began with a progressive increase in volume, accompanied by hyperthermia and hyperesthesia that have made her unable to walk, as well as the appearance of varicose veins at the ankle level. Doppler ultrasound evidenced perforating veins with data of incompetence at the level of 10 cm from the knee and 38 cm from the ankle and left saphenous-femoral reflux.

¹ Residente de Medicina Interna.

² Médica dermatóloga.

Clínica Hospital ISSSTE Irapuato. Universidad Quetzalcóatl de Irapuato, Irapuato, Guanajuato, México.

³ Médico dermatólogo. Departamento de Micología, Hospital General Dr. Manuel Gea González, Ciudad de México.

Recibido: agosto 2022

Aceptado: agosto 2022

Correspondencia

Alan García Hernández
algh061292@gmail.com

Este artículo debe citarse como: García-Hernández A, Ramos-López EC, Morales-Frausto GP, Guadalupe-Serrano G, Arenas-Guzmán R. Síndrome de Klippel-Trénaunay, una afección infrecuente. Dermatol Rev Mex 2023; 67 (6): 837-842.

CONCLUSIONS: Klippel-Trenaunay syndrome is a rare complex congenital entity whose incidence and prevalence are unknown, which may go unnoticed by the physician. We must consider future complications such as coagulation disorders, thromboembolism, bleeding, venous insufficiency, cellulitis, and pain. A multidisciplinary approach is needed to treatment, ideally in a multidisciplinary vascular anomaly center.

KEYWORDS: Klippel-Trenaunay syndrome; Varicose veins; Hemangioma; Bone hypertrophy; Port-wine stain.

ANTECEDENTES

El síndrome de Klippel-Trénaunay, también llamado síndrome de angioosteohipertrofia o hipertrofia hemangiectasia, es un síndrome raro congénito que se caracteriza por una malformación vascular con afectación variable de capilares cutáneos, venas y vasos linfáticos acompañada de hipertrofia de tejidos blandos o huesos de la extremidad afectada.¹ Fue descrito por primera vez en 1900 por los médicos franceses Maurice Klippel y Paul Trénaunay, en dos pacientes que tenían dermatosis angiomasas asociadas con tejido blando asimétrico e hipertrofia ósea.²

Se ha descrito una incidencia de 2 a 5 casos por 100,000 habitantes, informándose con más frecuencia en varones, no se ha observado predilección racial en particular.³

Los estudios recientes sugieren asociación con mutaciones activadoras del mosaico en el gen PIK3CA (fosfatidilinositol-4-5-bisfosfato 3 cinasa, subunidad catalítica), que conducen al sobrecrecimiento excesivo de células por la disregulación de la vía mTORC2.⁴ Estas mutaciones ocurren en el desarrollo embrionario que implica la angiogénesis.⁵

El síndrome de Klippel-Trénaunay afecta principalmente la red capilar, venosa y linfática en diversos grados de hipertrofia de tejidos blandos, hueso o ambos, principalmente en los miembros inferiores de forma unilateral, raramente es bilateral o en otras localizaciones como la cabeza o el cuello.⁶ Las manifestaciones clínicas que el paciente puede experimentar son dolor y linfedema.⁷ A la exploración física podemos encontrar máculas capilares planas, rojas o violáceas en vino de Oporto, que se observan en el 90 al 100% de los casos, siendo el primer hallazgo en el nacimiento.⁸ Las malformaciones venosas se observan en el 70 al 100% y constituyen varicosidades en los sistemas venosos profundo y superficial, venas embrionarias persistentes y aplasia/hipoplasia con incompetencia valvular; en la exploración física se observan venas tortuosas dilatadas en la extremidad afectada, acompañadas de edema y cambio de coloración. Las malformaciones venosas también pueden aparecer en el tubo gastrointestinal.^{1,9} Las malformaciones linfáticas se observan en el 15 al 50%, con linfedema y colecciones quísticas. Los hallazgos musculoesqueléticos incluyen hipertrofia de tejido óseo, blando o ambos en una extremidad, observándose asimetría y en algunos casos puede observarse sindactilia, clinodactilia y polidactilia.^{10,11}

Se considera una enfermedad extremadamente rara, por lo que no existen criterios diagnósticos definidos ni pruebas de laboratorio o de gabinete patognomónicas, por lo que es un padecimiento de sospecha clínica.¹²

CASO CLÍNICO

Paciente femenina de 23 años, intendente, originaria y residente de Irapuato, Guanajuato; católica y soltera. Tenía el antecedente de "hemangioma" en el miembro inferior izquierdo desde el nacimiento. Antecedente de eventos tromboembólicos: interrogados y negados. Alergias medicamentosas y alimentarias: interrogadas y negadas.

La paciente inició su padecimiento desde el nacimiento con una mancha rojiza en la extremidad izquierda que abarcaba por debajo de la rótula hasta la zona plantar; a los 10 años se realizó resonancia magnética con el hallazgo de insuficiencia venosa.

Hacia 2 años comenzó con aumento de volumen del miembro inferior izquierdo, acompañado de hipertermia e hiperestesia que se había vuelto incapacitante, de predominio verpertino, así como aparición de várices a nivel distal. A la exploración física se observó una dermatosis localizada en el miembro inferior izquierdo, constituida por una mácula vascular plana, irregular, que confluía abarcando desde el muslo hasta la planta izquierda, acompañada de red vascular del tercio distal del tobillo de la cara externa. **Figuras 1 y 2**

Los estudios de laboratorio reportaron lo siguiente: glucosa: 77, BUN: 15, creatinina: 0.6, urea: 32.1, sodio: 139, potasio: 4.2, cloro: 102.

El ultrasonido venoso Doppler del miembro inferior izquierdo mostró reflujo safeno femoral izquierdo, trayectos varicosos que desembocaban en la safena mayor en el tercio medio del

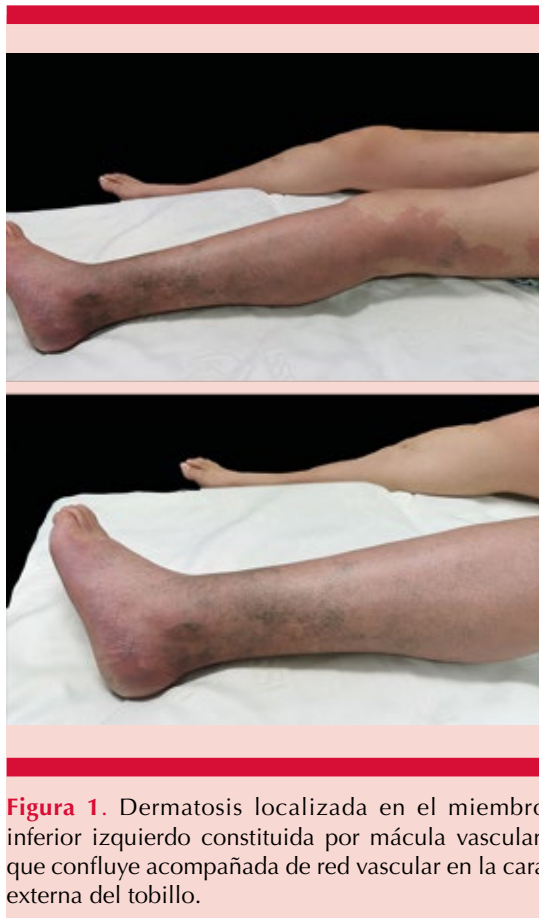

Figura 1. Dermatitis localizada en el miembro inferior izquierdo constituida por mácula vascular, que confluye acompañada de red vascular en la cara externa del tobillo.

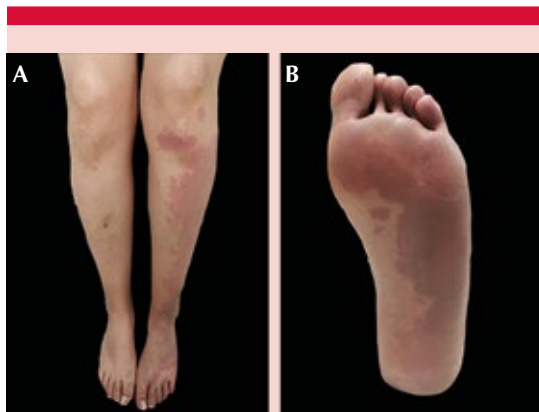

Figura 2. A. Edema comparado con la otra extremidad. **B.** Extensión de la dermatosis hasta la planta.

muslo. Venas perforantes con datos de incompetencia a 10 cm de la rodilla y 38.5 cm del tobillo. **Figura 3**

DISCUSIÓN

El diagnóstico del síndrome de Klippel-Trénaunay se basa en las características clínicas que incluyen mácula vascular, varicosidades venosas y crecimiento excesivo de la extremidad afectada con o sin malformación. Es un síndrome poco frecuente, no existen criterios diagnósticos de-

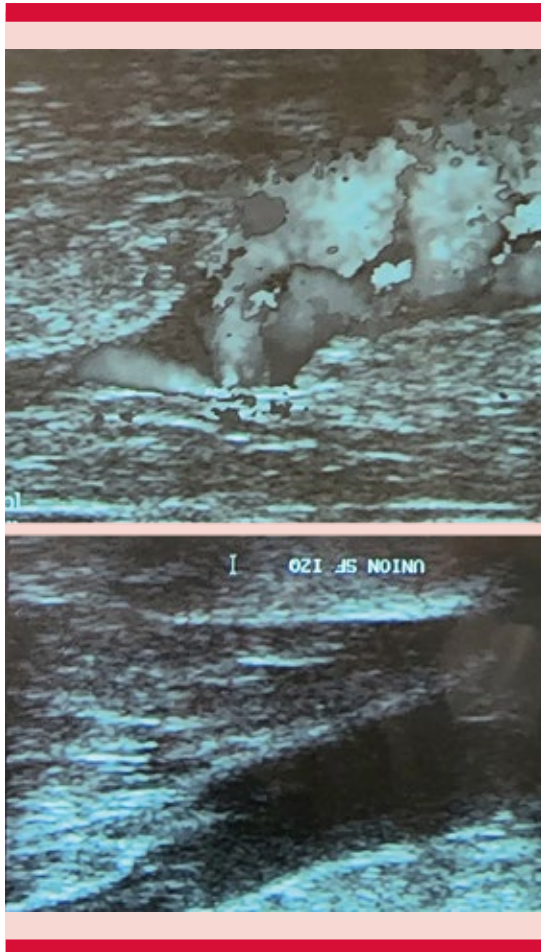


Figura 3. Incompetencia safeno femoral en ultrasonido Doppler del miembro inferior izquierdo.

finidos, ni pruebas de laboratorio o de gabinete patognomónicas.

La evaluación radiológica y pruebas de laboratorio pueden ser decisivas para orientar el diagnóstico.

La ecografía Doppler y la resonancia magnética nuclear con o sin contraste intravenoso se recomiendan como imágenes iniciales de la sospecha de malformación vascular que se manifiesta con dolor o hallazgos de deformidad física.¹³ La ecografía Doppler identifica anomalías del sistema venoso superficial y profundo, observándose bajo flujo, canales vasculares comprimibles, incompetencia valvular y anomalías anatómicas, como atresia o aneurismas.¹⁴ El ultrasonido que se realizó a la paciente demostró anomalías del sistema venoso profundo, así como incompetencia valvular, además de ser un estudio relativamente barato que puede orientar al diagnóstico de síndrome de Klippel-Trénaunay.

La imagen por resonancia magnética proporciona mayor precisión diagnóstica en la evaluación de las anomalías venosas y linfáticas subyacentes, así como hipertrofia ósea y de tejidos blandos.¹³ En las malformaciones venosas se observa realce uniforme, en cambio, en las malformaciones linfáticas se visualiza un realce en borde o tabique de paredes de la dilatación.¹⁴

En todos los pacientes con sospecha de síndrome de Klippel-Trénaunay debe realizarse una serie de estudios de laboratorio, como hemograma completo, fibrinógeno, dímero D, tiempo de protrombina y tiempo de tromboplastina parcial. Deben realizarse estudios de coagulación repetidos ante procedimiento invasivo o durante el embarazo, por el riesgo mayor de tromboembolia pulmonar o trombosis venosa profunda.^{14,15}

La biopsia de rutina no es necesaria para la confirmación histopatológica; sin embargo, puede

ser útil para pruebas moleculares y genéticas, en particular para la secuenciación de próxima generación y reacción en cadena de la polimerasa digital de gotas.^{16,17}

Los diagnósticos diferenciales que se incluyen son malformación capilar aislada, malformación capilar difusa con sobrecrecimiento, síndrome de Parkes-Weber y otros síndromes de sobrecrecimiento.^{18,19,20}

El manejo terapéutico del síndrome de Klippel-Trénaunay es multidisciplinario, se recomienda en centros multidisciplinarios de anomalías vasculares, con un equipo de dermatología, radiología intervencionista, cirugía plástica, cirugía ortopédica, angiología, terapia física y algología.

El principal síntoma que mencionan los pacientes es el dolor y edema de la extremidad afectada secundario a la insuficiencia venosa y linfática, por lo que deben incluirse medias de compresión que deben extenderse desde arriba del área afectada hasta cubrir los dedos distales; se recomienda también masaje linfático, fisioterapia y actividad física. La reducción del edema disminuye el riesgo de celulitis recurrente y de heridas crónicas.²¹

El manejo de dolor en pacientes con síndrome de Klippel-Trénaunay es un desafío, los medicamentos indicados regularmente son los antiinflamatorios no esteroideos y los opiáceos; sin embargo, sólo proporcionan alivio temporal. La última instancia es la reducción de carga de malformación vascular a través de intervención quirúrgica endovascular.²² La paciente del caso comunicado ingería un derivado xantínico como la pentoxifilina y paracetamol que disminuía el dolor de manera temporal cuando realizaba sus actividades laborales; se sugirió tomar un AINE de rescate en caso de que tuviera dolor incapacitante a pesar de los medicamentos que ya estaba tomando, con la precaución de no exceder su

administración por los efectos adversos renales y gástricos.

El manejo quirúrgico en estos pacientes es el tratamiento de elección de las varicosidades sintomáticas, con el objetivo de mejorar la función y la movilidad, reducir el riesgo de infección y ulceración, así como lograr el alivio completo del dolor. Se realiza extracción de venas, ligadura alta o flebectomía ambulatoria. Previo a realizar alguno de estos procedimientos debe verificarse la permeabilidad del sistema venoso, ya sea por resonancia magnética o venografía.²³ La paciente fue enviada a angiología para valoración del caso y realizar safenectomía del miembro inferior izquierdo para su manejo integral y reducción de complicaciones.

El pronóstico es variable y depende de la extensión de la malformación y de las complicaciones, principalmente tromboembolia pulmonar y trombosis venosa profunda.²⁴ Algunos pacientes pueden llegar a padecer hipertensión pulmonar tromboembólica crónica.²⁵ La paciente tiene un riesgo intermedio prequirúrgico por lo que debe someterse a trombopprofilaxis neumática y farmacológica para evitar complicaciones en el transoperatorio y posoperatorio.

REFERENCIAS

1. Wang SK, Drucker NA, Gupta AK, Marshalleck FE, Dalsing MC. Diagnosis and management of the venous malformations of Klippel-Trénaunay syndrome. *J Vasc Surg Venous Lymphat Disord* 2017; 5 (4): 587-595. doi:10.1016/j.jvsv.2016.10.084.
2. Asghar F, Aqeel R, Farooque U, Haq A, Taimur M. Presentation and management of Klippel-Trenaunay syndrome: A review of available data. *Cureus* 2020; 12 (5): e8023. doi:10.7759/cureus.8023.
3. Alwalid O, Makamure J, Cheng QG, Wu WJ, et al. Radiological aspect of Klippel-Trénaunay syndrome: A case series with review of literature. *Curr Med Sci* 2018; 38 (5): 925-931. doi:10.1007/s11596-018-1964-4.
4. Vahidnezhad H, Youssefian L, Uitto J. Klippel-Trenaunay syndrome belongs to the PIK3CA-related overgrowth spectrum (PROS). *Exp Dermatol* 2016; 25 (1): 17-19. doi:10.1111/exd.12826.

5. Martínez-Lopez A, Salvador-Rodríguez L, Montero-Vilchez T, Molina-Leyva A, Tercedor-Sánchez J, Arias-Santiago S. Vascular malformations syndromes: an update. *Curr Opin Pediatr* 2019; 31 (6): 747-753. doi:10.1097/MOP.0000000000000812.
6. Sung HM, Chung HY, Lee SJ, Lee JM, et al. Clinical experience of the Klippel-Trenaunay syndrome. *Arch Plast Surg* 2015; 42 (5): 552-558. doi:10.5999/aps.2015.42.5.552.
7. Redondo P, Bastarrika G, Aguado L, Martínez-Cuesta A, et al. Foot or hand malformations related to deep venous system anomalies of the lower limb in Klippel-Trénaunay syndrome. *J Am Acad Dermatol* 2009; 61 (4): 621-628. doi:10.1016/j.jaad.2009.04.027.
8. Garzon MC, Huang JT, Enjolras O, Frieden IJ. Vascular malformations. Part II: associated syndromes. *J Am Acad Dermatol* 2007; 56 (4): 541-564. doi:10.1016/j.jaad.2006.05.066.
9. Yamaki T, Konoeda H, Fujisawa D, Ogino K, et al. Prevalence of various congenital vascular malformations in patients with Klippel-Trenaunay syndrome. *J Vasc Surg Venous Lymphat Disord* 2013; 1 (2): 187-193. doi:10.1016/j.jvsv.2012.07.010
10. John PR. Klippel-Trenaunay syndrome. *Tech Vasc Interv Radiol* 2019; 22 (4): 100634. doi:10.1016/j.tvir.2019.100634.
11. Abdel Razek AAK. Imaging findings of Klippel-Trenaunay syndrome. *J Comput Assist Tomogr* 2019; 43 (5): 786-792. doi:10.1097/RCT.0000000000000895.
12. Güngör Gündoğan T, Jacquemyn Y. Klippel-Trenaunay syndrome and pregnancy. *Obstet Gynecol Int* 2010; 2010: 706850. doi:10.1155/2010/706850.
13. Expert Panel on Vascular Imaging, Obara P, McCool J, et al. ACR Appropriateness Criteria® clinically suspected vascular malformation of the extremities. *J Am Coll Radiol* 2019; 16 (11S): S340-S347. doi:10.1016/j.jacr.2019.05.013.
14. Camarillo D, Hess C.H, Ilona J. F. Complex Vascular Malformations. In: Wynn L. Tom, editors. *Severe skin diseases in children: Beyond topical therapy*. Springer Science & Business Media, 2013; 157-172.
15. Martin JR, Pels SG, Paidas M, Seli E. Assisted reproduction in a patient with Klippel-Trenaunay syndrome: management of thrombophilia and consumptive coagulopathy. *J Assist Reprod Genet* 2011; 28 (3): 217-219. doi:10.1007/s10815-010-9526-0.
16. Luks VL, Kamitaki N, Vivero MP, Uller W, et al. Lymphatic and other vascular malformative/overgrowth disorders are caused by somatic mutations in PIK3CA. *J Pediatr* 2015; 166 (4): 1048-54.e545. doi:10.1016/j.jpeds.2014.12.069.
17. Siegel DH, Cottrell CE, Streicher JL, Schilter KF, et al. Analyzing the genetic spectrum of vascular anomalies with overgrowth via cancer genomics. *J Invest Dermatol* 2018; 138 (4): 957-967. doi:10.1016/j.jid.2017.10.033.
18. Keppler-Noreuil KM, Rios JJ, Parker VE, Semple RK, et al. PIK3CA-related overgrowth spectrum (PROS): diagnostic and testing eligibility criteria, differential diagnosis, and evaluation. *Am J Med Genet A* 2015; 167A (2): 287-295. doi:10.1002/ajmg.a.36836.
19. Martínez-Glez V, Romanelli V, Mori MA, Gracia R, et al. Macrocephaly-capillary malformation: Analysis of 13 patients and review of the diagnostic criteria. *Am J Med Genet A* 2010; 152A (12): 3101-3106. doi:10.1002/ajmg.a.33514.
20. Liu KX, Prajapati VH, Liang MG, Mulliken JB, Lee MS. A cross-sectional survey of long-term outcomes for patients with diffuse capillary malformation with overgrowth. *J Am Acad Dermatol* 2018; 78 (5): 1023-1025. doi:10.1016/j.jaad.2017.11.044.
21. Gloviczki P, Driscoll DJ. Klippel-Trenaunay syndrome: current management. *Phlebology* 2007; 22 (6): 291-298. doi:10.1258/026835507782655209.
22. Lee A, Driscoll D, Gloviczki P, Clay R, Shaughnessy W, Stans A. Evaluation and management of pain in patients with Klippel-Trenaunay syndrome: a review. *Pediatrics* 2005; 115 (3): 744-749. doi:10.1542/peds.2004-0446.
23. Malgor RD, Gloviczki P, Fahrni J, Kalra M, et al. Surgical treatment of varicose veins and venous malformations in Klippel-Trenaunay syndrome. *Phlebology* 2016; 31 (3): 209-215. doi:10.1177/0268355515577322.
24. Oduber CE, van Beers EJ, Bresser P, van der Horst CM, Meijers JC, Gerdes VE. Venous thromboembolism and prothrombotic parameters in Klippel-Trenaunay syndrome. *Neth J Med* 2013; 71 (5): 246-252.
25. Douma RA, Oduber CE, Gerdes VE, van Delden O, et al. Chronic pulmonary embolism in Klippel-Trenaunay syndrome. *J Am Acad Dermatol* 2012; 66 (1): 71-77. doi:10.1016/j.jaad.2010.12.002.

<https://doi.org/10.24245/drm/bmu.v67i6.9316>

Respuesta a pembrolizumab de múltiples carcinomas cutáneos en un niño con xeroderma pigmentoso

Multiple responding skin carcinomas in a child with xeroderma pigmentosum.

Víctor H García,^{1,2} Alejandra Toquica,^{1,2} Héctor Pérez C,^{1,2} Leonardo Pulido²

Resumen

ANTECEDENTES: El xeroderma pigmentoso es una genodermatosis rara con incidencia variable en todo el mundo, con cierta predisposición en países asiáticos. Esta enfermedad está caracterizada por fotosensibilidad y aparición de cáncer de piel en edades muy tempranas, por lo que el manejo de estos pacientes es un reto debido a la gran afección en la calidad de vida y al alto riesgo de progresión y mortalidad, por lo que en algunos casos se ha descrito y publicado la inmunoterapia como estrategia terapéutica.

CASO CLÍNICO: Paciente masculino de 7 años con antecedente de xeroderma pigmentoso con cuadro clínico de 2 años de evolución de múltiples carcinomas de piel en estadios avanzados localizados en la piel cabelluda, la cara, las mejillas, la parte superior del tronco y las extremidades. El paciente fue evaluado en junta médica multidisciplinaria considerándose en estado avanzado en contexto paliativo, cuyas cirugías en la búsqueda de curación serían mutiladoras, por lo que se planteó manejo paliativo con pembrolizumab, con lo que ha mostrado una respuesta clínica favorable con control y desaparición de múltiples lesiones tumorales y mejoría en la calidad de vida.

CONCLUSIONES: En casos de xeroderma pigmentoso con múltiples lesiones malignas que generen altas secuelas en el manejo quirúrgico que resulten, incluso, mutilantes, la inmunoterapia actualmente puede considerarse una estrategia terapéutica con resultados prometedores con mejoría trascendental de la calidad de vida de los pacientes con xeroderma pigmentoso con cáncer avanzado o irreseccable de piel.

PALABRAS CLAVE: Xeroderma pigmentoso; carcinomas de piel; pembrolizumab; inmunoterapia.

Abstract

BACKGROUND: Xeroderma pigmentosum is a rare genodermatosis with a variable incidence worldwide, with a certain predisposition in Asian countries. This condition is characterized by photosensitivity and the development of skin cancer at a very early age. The management of these patients is a challenge given the high impact on quality of life, and high risk of progression and mortality. In some cases immunotherapy has been described and published as a therapeutic strategy.

CLINICAL CASE: A 7-year-old male patient with a history of xeroderma pigmentosum with a clinical history of 2 years of evolution of multiple skin carcinomas in advanced stages located on the scalp, face, cheeks, the upper part of the trunk and the extremities. The patient was evaluated in a multidisciplinary medical board and was considered to be in an advanced state in a palliative context, whose surgeries in the search for a cure would be mutilating, for which palliative management with pembrolizumab was proposed, with which he has showed a favorable clinical response with control and disappearance of multiple tumor lesions and improvement in quality of life.

¹ Fellow en Dermatología Oncológica, Universidad Militar Nueva Granada, Bogotá, Colombia.

² Unidad Funcional de Dermatología, Instituto Nacional de Cancerología, Bogotá, Colombia.

Recibido: abril 2022

Aceptado: agosto 2022

Correspondencia

Víctor H García
victorgarciamontoya1993@hotmail.com

Este artículo debe citarse como: García VH, Toquica A, Pérez CH, Pulido L. Respuesta a pembrolizumab de múltiples carcinomas cutáneos en un niño con xeroderma pigmentoso. Dermatol Rev Mex 2023; 67 (6): 843-849.

CONCLUSIONS: *In cases of xeroderma pigmentosum with multiple malignant lesions that generate high sequelae in surgical management that are even mutilating, immunotherapy can currently be considered a therapeutic strategy with promising results with transcendental improvement in the quality of life of patients with xeroderma pigmentosum with advanced or unresectable skin cancer.*

KEYWORDS: *Xeroderma pigmentosum; Skin carcinomas; Pembrolizumab; Immunotherapy.*

ANTECEDENTES

El xeroderma pigmentoso es una genodermatosis rara caracterizada por fotosensibilidad y mayor susceptibilidad a padecer cáncer de piel, por daño en los mecanismos de reparación del ADN por escisión de nucleótidos. Se describió por primera vez en el siglo XIX por Kaposi, sus características clínicas se resumen en la **Figura 1**.¹

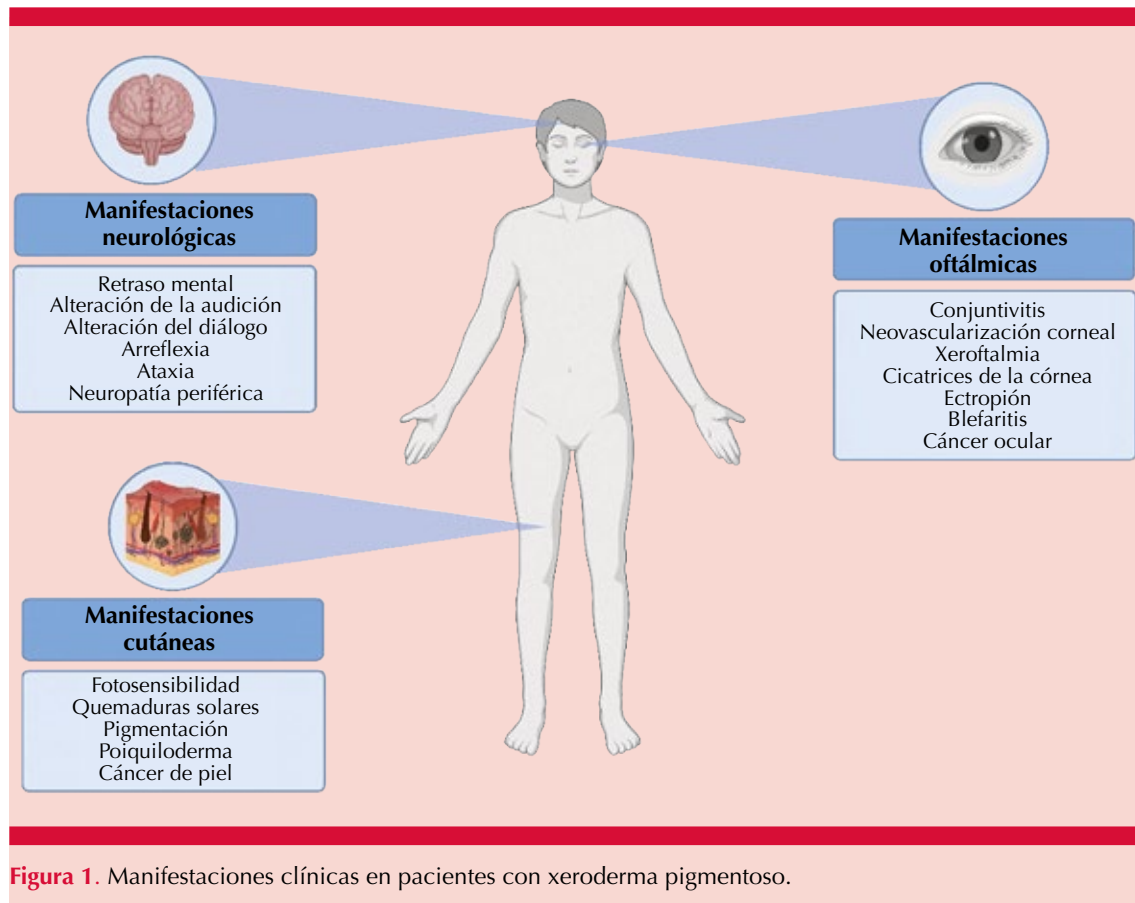
La prevalencia del xeroderma pigmentoso en todo el mundo se ha descrito con alta variabilidad, afectando a 1 por millón de habitantes en Estados Unidos, 2.3 casos por millón en Europa y hasta 45 por millón en Japón;¹ en este último, acorde con las mutaciones genéticas causantes del xeroderma pigmentoso, puede hacerse división de los casos hasta en 8 grupos nombrados de la A a la G y una variante V; en orden de frecuencia los más comunes son el tipo A con un 55%, XP-V con un 25%, XP-D con el 8%, XP-F en el 7% y XP-C con un 4%.²

El manejo de los pacientes con xeroderma pigmentoso es un reto debido a la aparición de múltiples cánceres de piel en edades tempranas, con alta afección en la calidad de vida y alto riesgo de progresión y mortalidad. Actualmente se han explorado alternativas con tratamientos

inmunomediados para el manejo oncológico de este grupo de pacientes, con resultados parciales promisorios.²⁻⁷ El objetivo de este trabajo es mostrar un caso con control exitoso de múltiples carcinomas de piel en un paciente con xeroderma pigmentoso con la administración de pembrolizumab.

CASO CLÍNICO

Paciente masculino de 7 años en situación de desplazamiento proveniente de una ciudad costera, que llegó al Instituto Nacional de Cancerología de Bogotá, Colombia, con cuadro clínico de dos años de aparición de múltiples lesiones en la piel cabelluda, la cara, las mejillas, el tronco superior y los miembros superiores e inferiores, las cuales mostraban sangrado intermitente y secreción purulenta (**Figura 2**), con estadificación según hallazgos histopatológicos descritos en el **Cuadro 1**, además de un carcinoma escamocelular moderadamente diferenciado corneal izquierdo. Las tomografías de cabeza y cuello evidenciaron el daño de tejidos blandos por múltiples carcinomas escamocelulares y basocelular, ninguna con afectación ósea, además de múltiples adenopatías con características reactivas. Como antecedentes de importancia se mencionó una prima con xeroderma pigmentoso y consanguinidad en sus padres.



Ante la severidad del cuadro se realizó una junta multidisciplinaria con los servicios de oncología clínica, hemato-oncológica pediátrica, cirugía plástica y dermatología, donde se consideró un paciente con enfermedad avanzada en contexto paliativo, cuyas cirugías en caso de búsqueda de curación serían mutilantes y, por tanto, se vería beneficiado de la resección quirúrgica de las lesiones de peor pronóstico, dermoabrasión de las demás lesiones, manejo de la sobreinfección y posteriormente el inicio de un retinoide sistémico en busca de control local y prevención de lesiones futuras.

Desde el servicio de dermatología se propuso el manejo, con intención paliativa de los tumores, con pembrolizumab con base en la reciente

aprobación del producto en carcinoma escamocelular localmente avanzado y metastásico por la FDA, además de los reportes de caso de su administración en pacientes con xeroderma pigmentoso; se presentó en el comité de ética hospitalario, recibiendo la aprobación de éste y posteriormente se discutió la posibilidad de manejo con los padres.

El pembrolizumab es un medicamento anti-PD1 que genera una activación inmunitaria de las células que muestran agotamiento en el microambiente tumoral, lo que permite reconocer antígenos tumorales y desencadenar respuestas inmunitarias; sin embargo, debido a su mecanismo de acción, los efectos adversos frecuentemente son autoinmunitarios. La dosis

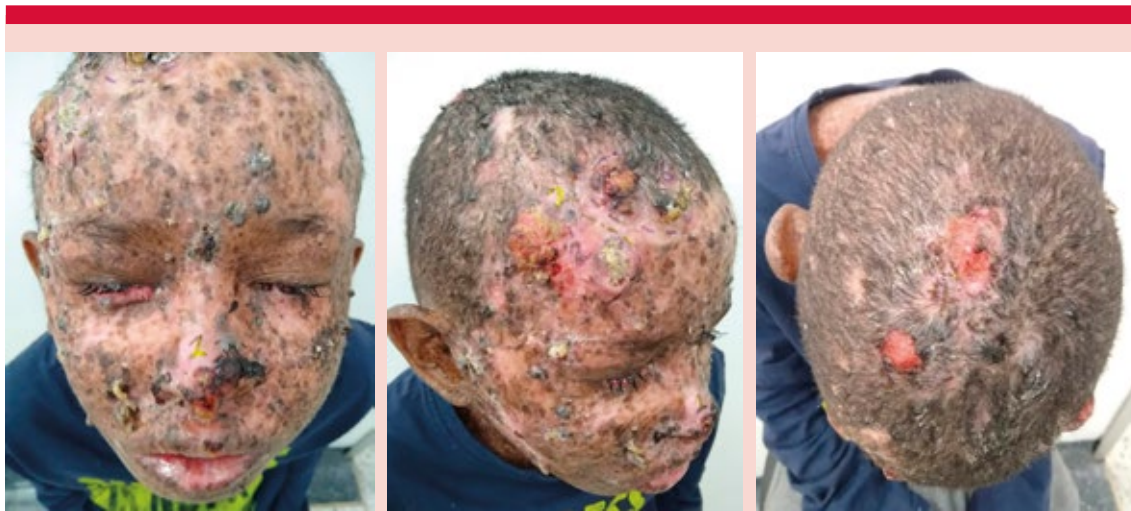

Figura 2. Múltiples tumores exofíticos, hiperqueratósicos, desarrollados sobre un campo de cancerización severo; los tumores más prominentes se encuentran en la región de la piel cabelluda frontal derecha y nasal.

Cuadro 1. Descripción de los tumores encontrados en el paciente y su clasificación

Tumor	Localización
Parietal izquierdo	AJCC8 T3, Brigham T2A
Frontal línea media	AJCC8 T3, Brigham T2A
Parietal derecho	AJCC8 T2, Brigham T2A
Punta y ala nasales	AJCC8 T2, Brigham T2A
Párpado inferior derecho CBC	Mediano riesgo
Frontal derecho	AJCC8 T3, Brigham T2A
Vértex	AJCC8 T3, Brigham T2B

recomendada de pembrolizumab en niños es de 2 mg/kg hasta una dosis de 200 mg cada 3 semanas.

El paciente inició manejo con pembrolizumab a dosis de 2 mg/kg cada 3 semanas, actualmente el paciente ha recibido 5 dosis en 7 meses, por problemas en la administración del medicamento por parte de su seguro médico, obteniendo respuestas completas de las lesiones blanco, sin efectos adversos a la fecha, como se observa en la **Figura 3**.

DISCUSIÓN

Los pacientes con xeroderma pigmentoso padecen cáncer de piel no melanoma en promedio a los 9 años, con riesgo de 10,000 veces de aparición en comparación con la población general. En cuanto al melanoma, la mayoría de los casos tienden a manifestarse en adultos jóvenes, con riesgo de hasta 2000 veces más que la población general. Comparado con nuestro paciente se tiende a tener una persistencia en la edad y severidad de la aparición de tumores. El cáncer

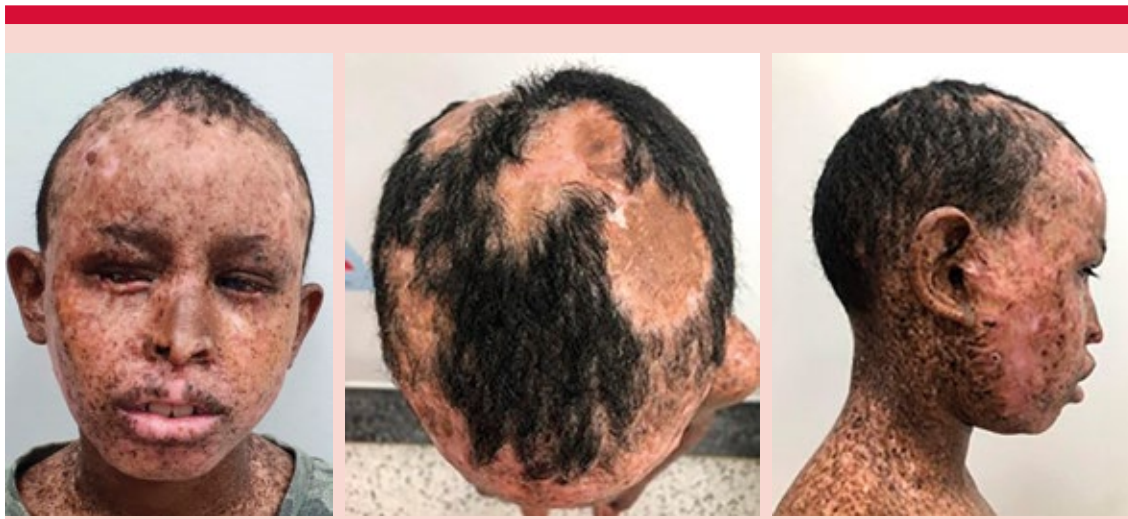

Figura 3. Respuesta completa de las lesiones en la región nasal, frontal y de la piel cabelluda tras la quinta dosis de pembrolizumab.

en la superficie ocular se ha documentado hasta en un 10% de estos pacientes, en nuestro caso se ha denotado un extenso fotodaño ocular con la corroboración de un tumor ocular.²

La manifestación de tumores avanzados con comportamientos agresivos es frecuente en estos pacientes, lo que impide en algunos proporcionar un manejo terapéutico quirúrgico curativo ante la alta morbilidad y mortalidad que acarrea la realización de múltiples intervenciones quirúrgicas, motivo por el cual se ha planteado la inmunoterapia como una estrategia terapéutica. En nuestro caso el manejo quirúrgico de los múltiples tumores que padecía el paciente generaría un alto efecto e, incluso, morbilidad y mortalidad relacionadas con las cirugías. Por lo anterior se definió dar manejo con inmunoterapia con pembrolizumab a las dosis establecidas de 2 mg/kg con intervalos de tres semanas teniendo en cuenta los reportes y series de casos, con lo cual ha tenido una respuesta y evolución favorables;

el paciente se encuentra en seguimiento médico. En el **Cuadro 2** se resumen los casos encontrados en la bibliografía.^{8,9,10}

CONCLUSIONES

Describimos el caso de un paciente con xeroderma pigmentoso con múltiples carcinomas cutáneos sin posibilidad de manejo quirúrgico, en quien se inició tratamiento con pembrolizumab en esquema periódico con respuesta favorable, reducción del volumen tumoral y alivio completo de algunas de las neoplasias. Consideramos que el manejo con inmunoterapia en la actualidad puede plantearse como una estrategia terapéutica con resultados promisorios, con mejoría de la calidad de vida y manejo de pacientes con lesiones de estado avanzado o irsecables, aunque a futuro es probable que el paciente recaiga o padezca otros tumores como consecuencia de su genodermatosis.⁷

Cuadro 2. Resumen de los casos de xeroderma pigmentoso manejados con inmunoterapia

Caso	Pacientes	Edad, sexo	Número de cáncer de piel	Tiempo de cáncer de piel previos	Cáncer activo	Tipo de cáncer activo	Estado clínico	Tratamientos no inmunomeciados	Tratamiento actual
Deinlein et al, 2017 ⁴	1	48, mujer	Múltiples	CEC	1	CEC	IV	Cirugía en tumores previos	Pembrolizumab más vaciamiento ganglionar
Hauschild et al, 2017 ⁶	1	51, hombre	Múltiples	CBC CEC Melanoma	3	CBC Melanoma CEC <i>in situ</i>	No IV <i>In situ</i>	Cirugía en tumores previos	Pembrolizumab
Chambon et al, 2017 ⁸	1	6, mujer	Múltiples	Botriomicomas CBC CEC <i>in situ</i>	1	Carcinoma sarcomatoide	Invasor	Cirugía y luego quimioterapia con 5-FU y cisplatino	Nivololumab
Salomon et al, 2017 ⁵	1	17, hombre	Múltiples	CEC ocular con enucleación Melanoma	3	Melanoma CEC CBC	Melanoma estadio IV, los otros sin claridad	Cirugía en tumores previos	Pembrolizumab
Ameri et al, 2019 ⁷	3	19	Múltiples	CEC	5	CEC	Estadio IV	Cirugía en tumores previos	Pembrolizumab
Momen et al, 2019 ⁹	1	32, hombre	Múltiples	NMSC	1	Angiosarcoma	Metastásico	Cirugía, ifosfamida y doxorubicina	Pembrolizumab
Steineck et al, 2019 ³	1	7, mujer	Múltiples	NMSC	1	CEC	Metastásico	Cirugía en tumores previos	Pembrolizumab
Rubatto et al, 2021 ¹⁰	1	19, mujer	Múltiples	NMSC	1	CEC	Localmente avanzado	Radioterapia	Cemiplimab

CEC: carcinoma epidermoide cutáneo; CBC: carcinoma basocelular; NMSC: carcinoma de piel no melanoma.

REFERENCIAS

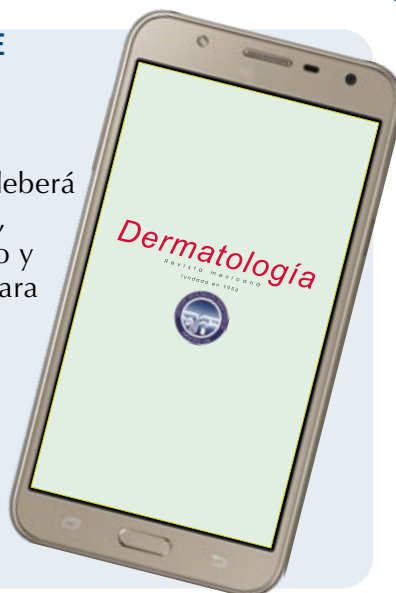- Black JO. Xeroderma pigmentosum. *Head Neck Pathol* 2016; 10 (2): 139-44. doi: 10.1007/s12105-016-0707-8.
- Moriwaki S, Kanda F, Hayashi M, Yamashita D, et al. Xeroderma pigmentosum clinical practice guidelines. *J Dermatol* 2017; 44 (10): 1087-96. doi: 10.1111/1346-8138.13907.
- Steineck A, Krumm N, Sarthy JF, Pritchard CC, et al. Response to pembrolizumab in a patient with xeroderma pigmentosum and advanced squamous cell carcinoma. *JCO Precis Oncol* 2019; 3: 1-6. doi: 10.1200/PO.19.00028.
- Deinlein T, Lax SF, Schwarz T, Giuffrida R, et al. Rapid response of metastatic cutaneous squamous cell carcinoma to pembrolizumab in a patient with xeroderma pigmentosum: Case report and review of the literature. *Eur J Cancer* 2017; 83: 99-102. <http://dx.doi.org/10.1016/j.ejca.2017.06.022>.
- Salomon G, Maza A, Boulinguez S, Paul C, et al. Efficacy of anti-programmed cell death-1 immunotherapy for skin carcinomas and melanoma metastases in a patient with xeroderma pigmentosum. *Br J Dermatol* 2018; 178 (5): 1199-203. doi: 10.1111/bjd.16270.
- Hauschild A, Eichstaedt J, Möbus L, Kähler K, et al. Regression of melanoma metastases and multiple non-melanoma skin cancers in xeroderma pigmentosum by the PD1-antibody pembrolizumab. *Eur J Cancer* 2017; 77: 84-7. doi: 10.1016/j.ejca.2017.02.026.
- Ameri AH, Mooradian MJ, Emerick KS, Park JC, et al. Immunotherapeutic strategies for cutaneous squamous cell carcinoma prevention in xeroderma pigmentosum. *Br J Dermatol* 2019; 181 (5): 1095-7. doi: 10.1111/bjd.18144.
- Chambon F, Osdoit S, Bagny K, Moro A, et al. Dramatic response to nivolumab in xeroderma pigmentosum skin tumor. *Pediatr Blood Cancer* 2018; 65 (2): 15-8. doi: 10.1002/pbc.26837.
- Momen S, Fassihi H, Davies HR, Nikolaou C, et al. Dramatic response of metastatic cutaneous angiosarcoma to an immune checkpoint inhibitor in a patient with xeroderma pigmentosum: Whole-genome sequencing AIDS treatment decision in end-stage disease. *Cold Spring Harb Mol Case Stud* 2019; 5 (5): 1-11. doi: 10.1101/mcs.a004408.
- Rubatto M, Merli M, Avallone G, Agostini A, et al. Immunotherapy in xeroderma pigmentosum: A case of advanced cutaneous squamous cell carcinoma treated with cemiplimab and a literature review. *Oncotarget* 2021; 12 (11): 1116-21. doi: 10.18632/oncotarget.27966.

AVISO IMPORTANTE

Ahora puede descargar la aplicación de **Dermatología Revista Mexicana**.

Para consultar el texto completo de los artículos deberá registrarse una sola vez con su correo electrónico, crear una contraseña, indicar su nombre completo y especialidad. Esta información es indispensable para saber qué consulta y cuáles son sus intereses y poder en el futuro inmediato satisfacer sus necesidades de información.

La aplicación está disponible para Android o iPhone.



<https://doi.org/10.24245/drm/bmu.v67i6.9317>

Larva migrans cutánea

Cutaneous larva migrans.

Luis Carlos Morales Godínez,¹ Suzzette Lorena De León De Saldaña²

Resumen

ANTECEDENTES: La larva migrans cutánea es una parasitosis ocasionada por las larvas *Ancylostoma brasiliense* y *Ancylostoma caninum*. Se adquiere en países cálidos tropicales o subtropicales. En Guatemala, los casos reportados datan de los decenios de 1950 y 1960, provenientes de zonas costeras donde la enfermedad es endémica. Los perros y gatos son los hospederos definitivos. Los seres humanos son afectados al tener contacto directo con las heces de los hospederos. Las larvas penetran la piel después del contacto con el suelo infectado y tras un periodo de incubación de dos semanas pueden causar una erupción característica.

CASO CLÍNICO: Paciente masculino de 23 años, originario de Israel, quien se encontraba caminando sin utilizar calzado en las playas de Guatemala, manifestó una lesión localizada en la planta del pie izquierdo constituida por un trayecto serpiginoso y eritematoso, clínicamente compatible con larva migrans cutánea. El diagnóstico fue clínico y tuvo respuesta terapéutica exitosa con ivermectina y albendazol vía oral.

CONCLUSIONES: La historia clínica de viajes a zonas endémicas y caminar sin calzado son factores a considerar para diagnosticar larva migrans cutánea. Para el tratamiento, la ivermectina y el albendazol son dos fármacos bien tolerados y con adecuada respuesta terapéutica.

PALABRAS CLAVE: Larva migrans cutánea; ivermectina; albendazol; *Ancylostoma brasiliense*; *Ancylostoma caninum*.

Abstract

BACKGROUND: Cutaneous larva migrans is a parasitosis caused by the larvae *Ancylostoma brasiliense* and *Ancylostoma caninum*. It is acquired in warm tropical or subtropical countries. In Guatemala, the reported cases date from the 1950 and 1960 decades, coming from coastal areas where the disease is endemic. Dogs and cats are the ultimate hosts. Humans are affected by having direct contact with the feces of hosts. The larvae penetrate the skin after contact with the infected soil and after an incubation period of two weeks, they can cause a characteristic rash.

CLINICAL CASE: A 23-year-old male patient, originally from Israel, who was walking without wearing shoes on the beaches of Guatemala, presented a lesion located on the left sole consisting of a serpiginous and erythematous path, clinically compatible with cutaneous larva migrans. The diagnosis was clinical and had a successful therapeutic response with ivermectin and albendazole orally.

CONCLUSIONS: The clinical history of travel to endemic areas and walking without footwear are factors to consider to diagnose cutaneous larva migrans. The treatment with ivermectin and albendazole are two well-tolerated drugs with an adequate therapeutic response.

KEYWORDS: Cutaneous larva migrans; Ivermectin; Albendazole; *Ancylostoma brasiliense*; *Ancylostoma caninum*.

¹ Residente de tercer año de Dermatología, Hospital Regional Lic. Adolfo López Mateos, Ciudad de México.

² Dermatóloga, Hospital Centro Médico, Ciudad de Guatemala, Guatemala.

Recibido: abril 2022

Aceptado: septiembre 2022

Correspondencia

Luis Carlos Morales Godínez
luiscarlos9998@hotmail.com

Este artículo debe citarse como: Morales-Godínez LC, De León-De Saldaña SL. Larva migrans cutánea. Dermatol Rev Mex 2023; 67 (6): 850-852.

ANTECEDENTES

La larva migrans cutánea es una parasitosis que generalmente se adquiere en países cálidos tropicales o subtropicales. Se trata de una dermatosis causada por la migración de las larvas de nemátodos *Ancylostoma brasiliense* y ocasionalmente *Ancylostoma caninum*.¹

Éstos son parásitos de animales como perros y gatos que afectan la piel del paciente. Los huevos de los parásitos son expulsados con las heces de los animales infectados para caer en suelos arenosos de playas o jardines. Maduran formando larvas que inicialmente son rhabditiformes, luego estrogiloides y en 5 a 7 días se desarrolla el tipo infectante que es la filariforme. Las larvas penetran la piel después del contacto con el suelo infectado y tras un periodo de incubación de dos semanas pueden causar una erupción característica. Inicialmente dan lugar a una lesión papular eritematosa, más frecuentemente localizada en los pies. Después de un tiempo la larva emigra formando un trayecto intraepidérmico, que se manifiesta como lesión eritematosa, lineal, ligeramente elevada y pruriginosa que avanza 2 a 5 cm por día. Las larvas no pueden penetrar la capa basal de la epidermis y no se introducen a la dermis, por lo que permanecen dentro de la epidermis durante 2 a 50 semanas antes de morir, por tanto, es una enfermedad de alivio espontáneo.² Se han informado otras localizaciones extracutáneas de estas larvas, como en el músculo estriado, la córnea y la faringe.

Si se realizan estudios de laboratorio puede coexistir elevación de IgE e infiltrados pulmonares eosinofílicos transitorios, lo que obliga a descartar el síndrome de Loeffler, que se caracteriza por disnea, cianosis, hemoptisis e infiltrados pulmonares migratorios. El diagnóstico se basa en las características clínicas de topografía y morfología y el antecedente epidemiológico.

El tratamiento de elección es el sistémico y los fármacos que ofrecen mayor seguridad para el paciente son la ivermectina con tasa de curación del 80 al 100%, la dosis recomendada es de 200 µg/kg en dosis única. Otra opción es el albendazol a dosis de 400 mg durante 5 a 7 días.³ La prevención más importante es el uso de calzado que cubra todo el pie y no sentarse o acostarse sobre la arena en regiones donde endémicamente pueda existir la enfermedad.

CASO CLÍNICO

Paciente masculino de 23 años, originario de Israel, quien consultó al servicio de urgencias por una dermatosis localizada en la planta del pie izquierdo constituida por un trayecto serpiginoso y eritematoso de gran tamaño, color amarillo, bordes irregulares y sobreelevados de una semana de evolución; la dermatosis era pruriginosa y migratoria (**Figura 1**). El paciente refirió que en días previos a la lesión no utilizó ningún tipo de calzado al caminar en las playas de Guatemala. Negó tener antecedentes médicos y los estudios de laboratorio eran normales.

El diagnóstico clínico fue larva migrans cutánea. Se trató con albendazol vía oral a dosis de 400 mg al día durante 7 días y dosis única de ivermectina vía oral 200 µg/kg. Dos semanas después tuvo curación completa.

DISCUSIÓN

En regiones tropicales de América Latina las infecciones causadas por nemátodos del género *Ancylostoma* son zoonosis raras y poco frecuentes por su escaso reporte epidemiológico.⁴ En Guatemala los casos reportados datan de los decenios de 1950 y 1960, provenientes de zonas costeras donde la enfermedad es endémica. En esas zonas, el acceso a los servicios de salud es limitado, por lo que la parasitosis se encuentra subdiagnosticada.

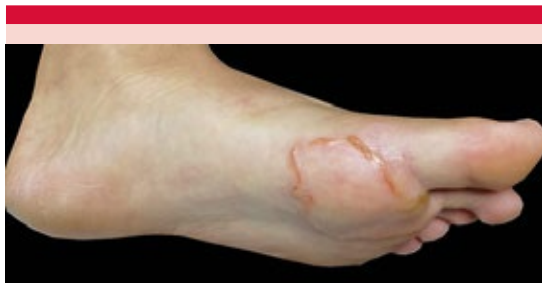

Figura 1. Dermatitis localizada en la planta del pie izquierdo constituida por un trayecto serpiginoso y eritematoso de gran tamaño, color amarillo, bordes irregulares y sobreelevados compatibles con larva migrans cutánea.

La infección puede aliviarse espontáneamente, pero hay factores relacionados con la carga parasitaria infectiva y con determinadas condiciones de salud que influyen en la capacidad inmunológica de la persona infectada para responder de forma adecuada a una infección parasitaria. Cuando esto ocurre puede complicarse con problemas como foliculitis, eritema multiforme, enteritis eosinofílica y neumonitis eosinofílica.

El caso comunicado se trata de un paciente originario de Israel que manifestó una dermatosis compatible clínicamente con larva migrans cutánea. El diagnóstico se estableció por los datos clínicos debido a que las lesiones eran muy características. En ocasiones se observan flictenas, edema de la extremidad afectada o puede complicarse con una sobreinfección bacteriana. La erupción característica debe distinguirse de otras dermatosis no progresivas, lineales o serpiginosas, como la tromboflebitis superficial, erupciones liquenoides, fitofotodermatitis y herpes zoster.

El tratamiento oral es el de elección. El albendazol se recomienda en pauta oral de 400 mg cada 12 horas durante 3 días, produciendo una rápida

mejoría en 24 horas y el alivio completo de las lesiones entre una y dos semanas. La ivermectina oral a dosis de 200 µg/kg al día durante uno o dos días puede considerarse una opción terapéutica.⁵

Es importante recomendar medidas preventivas, como el uso de calzado adecuado para caminar en las playas. Las medidas de salud pública en áreas endémicas son el tratamiento antiparasitario a perros y gatos y la prohibición de animales en las playas bañistas para impedir la transmisión de la parasitosis.⁶

CONCLUSIONES

La larva migrans cutánea es una parasitosis con una expresión clínica característica, de fácil diagnóstico, que es frecuente en zonas tropicales o subtropicales, en pacientes que no usan calzado y que tienen contacto con heces de gatos o perros infectados. La ivermectina y el albendazol son fármacos con alta seguridad y tolerabilidad para el paciente, por lo que son el tratamiento de elección.

REFERENCIAS

1. Jelinek T, Maiwald H, Nothdurft HD, Löscher T, Cutaneous larva migrans in travelers: synopsis of histories, symptoms, and treatment of 98 patients. *Clin Infect Dis* 1994; 19: 1062-1066. Doi: 10.1093/clinids/19.6.1062.
2. Caumes E. Treatment of cutaneous larva migrans. *Clin Infect Dis* 2000; 30: 811-814. <https://doi.org/10.1086/313787>.
3. Sunderkötter C, Von Stebut EV, Schöfer H, Mempel M, Reinel D, Wolf G, et al. S1 guideline diagnosis and therapy of cutaneous larva migrans (creeping disease). *J Dtsch Dermatol Ges* 2014; 12 (1): 86-91. Doi: 10.1111/ddg.12250.
4. Tellería RL, Bujan MM, Cervini AB. Larva migrans cutánea. *Arch Argent Pediatr* 2015; 113 (4): 3.
5. Sabat Santandreu M, Ribera Pibernat M, Bielsa Narsol I, Rex Cavalle J, Ferrándiz Foraster C. Larva migrans cutánea. Presentación de 8 casos. *Actas Dermosifiliogr* 2002; 93: 443-447.
6. García-Fernández L, Calderón M. Larva migrans cutánea tras un viaje al Caribe. *Rev Chil Infectol* 2014; 31: 346-348. <http://dx.doi.org/10.4067/S0716-10182014000300016>.

<https://doi.org/10.24245/drm/bmu.v67i6.9318>

Hamartoma mesenquimal rabdomiomatoso en un lactante

Rhabdomyomatous mesenchymal hamartoma in an infant.

Miguel Ángel Cardona Hernández,¹ Alberto Ramos Garibay,² Bianca Eunice López Zenteno³

Resumen

ANTECEDENTES: El hamartoma mesenquimal rabdomiomatoso lo describieron en 1986 Hendrick y colaboradores. Hasta el día de hoy se han reportado menos de cien casos en la bibliografía mundial. Son causados por la migración anómala de tejido mesodérmico durante la embriogénesis. El diagnóstico se establece mediante estudio histopatológico con tinciones especiales para denotar las estructuras musculares. Entre los diagnósticos diferenciales más frecuentes se encuentran numerosas neoformaciones benignas de estirpe fibrosa. El tratamiento preferido es quirúrgico.

CASO CLÍNICO: Paciente masculino de dos meses de edad, con neoformación en la extremidad inferior derecha, de la cual afectaba el pie en su borde interno en el tercio anterior, constituida por una neoformación exofítica de 0.3 mm, polipoide del color de la piel, superficie lisa y brillante, base pediculada, bordes bien delimitados y no fijo a planos profundos con estudio histológico y tinción especial confirmatorios para el diagnóstico de hamartoma mesenquimal rabdomiomatoso. La valoración pediátrica descartó cualquier enfermedad o síndrome asociado.

CONCLUSIONES: El hamartoma mesenquimal rabdomiomatoso es una neoformación extremadamente rara; la manifestación en las extremidades es inusual. La relación de esta neoformación con diversos síndromes y malformaciones es común, por lo que se sugiere realizar un estudio extensivo y seguimiento estrecho para diagnosticar oportunamente alteraciones congénitas.

PALABRAS CLAVE: Hamartoma mesenquimal rabdomiomatoso; embriogénesis; neoplasias musculares; defectos congénitos.

Abstract

BACKGROUND: *Rhabdomyomatous mesenchymal hamartoma was first described in 1986 by Hendrick et al. Less than one hundred cases have been reported in the world literature. They are caused by the anomalous migration of mesodermal tissue during embryogenesis. The diagnosis is made by histopathological confirmation, sometimes the use of special stains is recommended to denote the muscular structures. Among the most frequent differential diagnoses are numerous benign neoformations. Treatment is surgical, curative by excision of the lesion.*

CLINICAL CASE: *A 2-month-year male infant who presented a neoformation in the lower right extremity, it affected the foot in its internal border, constituted by an exophytic and polypoid neoformation of 0.3 mm, of the skin color, smooth and shiny surface, and not fixed to deep planes, which was surgically removed. The histopathological study showed the presence of muscle fibers by Masson staining and the diagnosis was rhabdomyomatous mesenchymal hamartoma.*

CONCLUSIONS: *The rhabdomyomatous mesenchymal hamartoma is an extremely rare neoformation, the presentation in extremities is unusual, most of the time it goes*

¹ Dermato-oncólogo adscrito.

² Dermatopatólogo adscrito.

³ Residente de cuarto año en dermatología, Universidad Nacional Autónoma de México.

Centro Dermatológico Dr. Ladislao de la Pascua, Ciudad de México.

Recibido: mayo 2022

Aceptado: septiembre 2022

Correspondencia

Miguel Ángel Cardona Hernández
drmiguelcardona08@gmail.com

Este artículo debe citarse como: Cardona-Hernández MA, Ramos-Garibay A, López-Zenteno BE. Hamartoma mesenquimal rabdomiomatoso en un lactante. *Dermatol Rev Mex* 2023; 67 (6): 853-856.

unnoticed over the years, or it is removed without confirming the diagnosis. The relationship with various syndromes and malformations is common. It is suggested to carry out an extensive study and follow-up by pediatricians to diagnose congenital alterations in a timely manner.

KEYWORDS: Rhabdomyomatous mesenchymal hamartoma; Embryogenesis; Neoplasms, muscle tissue; Congenital abnormalities.

ANTECEDENTES

El hamartoma mesenquimal rabdomiomatoso se describió por primera vez en 1986 por Hendrick y colaboradores. Se han reportado menos de 100 casos en la bibliografía mundial.^{1,2}

En relación con su epidemiología no existen datos exactos. Afecta principalmente al sexo masculino y muestra dos picos de incidencia: en niños menores de tres años y adultos entre la cuarta y quinta décadas de la vida; no existe relación con factores ambientales o medicamentos.^{2,3}

Son lesiones asociadas con la migración anómala de tejido mesodérmico durante la embriogénesis, mayormente de músculo estriado derivado del segundo arco branquial. Se ha relacionado con numerosas anomalías congénitas, alteraciones en el conducto tirogloso y alteraciones oftálmicas, como colobomas o quistes orbitales.^{4,5}

Los hamartomas rabdomiomatosos afectan principalmente la cabeza y el cuello sobre la línea media, con afectación de áreas que muestran fibras de músculo estriado de forma superficial. La morfología clásica es una neoformación exóftica solitaria de aspecto cupuliforme o polipoide, de

base pediculada; en casos con daño del tejido nervioso puede haber dolor a la palpación.^{5,6}

El diagnóstico es histológico, se aprecia dermis que contiene haces desorganizados de fibras de músculo estriado. Con frecuencia las fibras de músculo estriado se alinean de forma perpendicular a la epidermis conforme se acercan a ella; pueden encontrarse cantidades variables de estructuras anexiales, adipocitos, vasos sanguíneos, fibras elásticas de colágeno y en algunos casos se han reportado fibras nerviosas.^{7,8} La tinción con tricómico de Masson es muy útil para demostrar las fibras musculares; adicionalmente puede realizarse inmunohistoquímica con actina sarcomérica. Los diagnósticos diferenciales clínicos más frecuentes son: acrocordones, nevo lipomatoso, tumor de Tritón y otros hamartomas. El tratamiento es quirúrgico, curativo mediante la escisión de la lesión.^{9,10}

CASO CLÍNICO

Paciente masculino de dos meses de edad quien acudió a consulta con sus padres, que negaron antecedentes patológicos, alergias e intervenciones quirúrgicas. Previamente fue valorado por pediatría, descartando cualquier enfermedad o síndrome asociado. Manifestaba una dermatosis

localizada en la extremidad inferior derecha de la cual afectaba el pie en su borde interno en el tercio anterior, conformada por una neoformación exofítica de 0.3 mm, polipoide del color de la piel, superficie lisa y brillante, base pediculada, bordes bien delimitados y no fijo a planos profundos (**Figura 1**). Se realizó biopsia por escisión de la lesión. El reporte histopatológico mostró una neoformación exofítica con hiperqueratosis ortoqueratósica. En el espesor de la dermis se observaron numerosas fibras musculares, las cuales se confirmaron con la tinción de tricrómico de Masson, además de la existencia de glándulas sudoríparas ecrinas y vasos dilatados (**Figura 2**). Con los hallazgos descritos se estableció el diagnóstico de hamartoma mesenquimal rabdomiomatoso.

DISCUSIÓN

El objetivo de este caso clínico es analizar la manifestación inusual de esta tumoración en un paciente pediátrico; hasta el día de hoy se han reportado únicamente tres casos clínicos con esta topografía; los casos previamente reportados se muestran mayormente en la cabeza, el cuello y el tronco, con predominio de la línea media. Posterior al estudio clínico, histológico e inmunohistoquímico se recomienda buscar

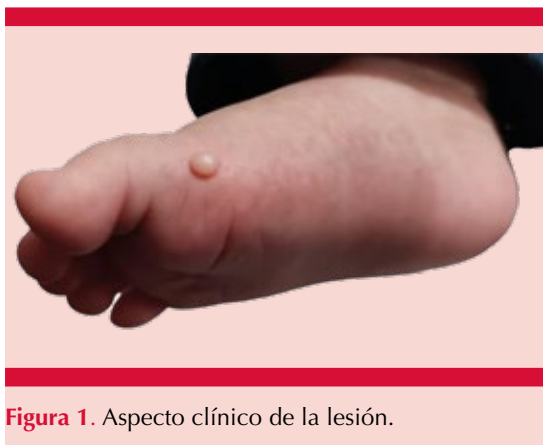

Figura 1. Aspecto clínico de la lesión.

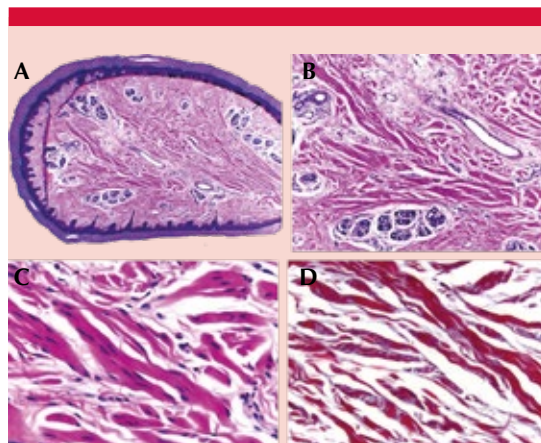


Figura 2. **A.** H-E 4X: neoformación exofítica con hiperqueratosis ortoqueratósica y acantosis irregular moderada. **B.** H-E 10X: en la porción central se observan haces con células fusiformes. **C.** H-E 40X: fibras musculares. **D.** Tricrómico de Masson: fibras positivas con la tinción para músculo.

anomalías congénitas asociadas. Es de suma importancia realizar un diagnóstico diferencial y evaluar de forma minuciosa al paciente antes de dar un diagnóstico definitivo a los padres. Adicionalmente, pese a que hay reportes de remisión espontánea, se recomienda el tratamiento quirúrgico con estudio histopatológico para confirmación diagnóstica.

CONCLUSIONES

El hamartoma mesenquimal rabdomiomatoso es una neoformación benigna asociada en algunos casos con otros síndromes y malformaciones. Su manifestación es rara; sin embargo, es sumamente importante establecer el diagnóstico y confirmar la neoformación mediante estudio histopatológico, sobre todo ante la manifestación en topografías poco usuales.

REFERENCIAS

1. Bernal-Mañas CM, Isaac-Montero MA, Vargas-Uribe MC, Ruiz-Pruneda R, Hernández-Bermejo JP. Hamartoma mesenquimal rabdomiomatoso [Rhabdomyomatous mesenchymal hamartoma]. *An Pediatr (Barc)* 2013; 78 (4): 260-262.
2. Hansen T, Katenkamp D. Rhabdomyoma of the head and neck: morphology and differential diagnosis. *Virchows Arch* 2005; 447 (5): 849-854. doi:10.1007/s00428-005-0038-8.
3. Brinster NK, Farmer ER. Rhabdomyomatous mesenchymal hamartoma presenting on a digit. *J Cutan Pathol* 2009; 36 (1): 61-63. doi:10.1111/j.1600-0560.2008.01003.x.
4. Orozco-Covarrubias L, Carrasco-Daza D, Diaz-Noriega A, Lara-Mendoza L, Ruiz-Maldonado R. Rhabdomyomatous mesenchymal hamartoma: A deep subcutaneous lesion in the sternoclavicular area. *Pediatr Dermatol* 2016; 33 (1): e36-e37. doi:10.1111/pde.12731.
5. Díaz-Pérez JA, García-Ramírez CA, García-Vera JA, Melo-Uribe MA, Uribe CJ. Hamartoma mesenquimal rabdomiomatoso [Rhabdomyomatous mesenchymal hamartoma]. *Actas Dermosifiliogr* 2008; 99 (6): 474-476.
6. Marinelli LM, Wohltmann WE, Myers KD, Sasaki GT. Rhabdomyomatous mesenchymal hamartoma presenting as a chin nodule in a 15-year-old male. *J Cutan Pathol* 2021; 48 (2): 322-324. doi:10.1111/cup.13839.
7. Rosenberg AS, Kirk J, Morgan MB. Rhabdomyomatous mesenchymal hamartoma: an unusual dermal entity with a report of two cases and a review of the literature. *J Cutan Pathol* 2002; 29 (4): 238-243. doi:10.1034/j.1600-0560.2002.290407.x.
8. Elgart G, Patterson J. Congenital Midline Hamartoma: Case Report with Histochemical and Immunohistochemical Findings. *Pediatr Dermatol* 1990; 7: 199-201.
9. Hao J, Diao QC, Wang SP, Liang CP, Shi BJ. Rhabdomyomatous mesenchymal hamartoma: case report and literature review. *Int J Dermatol* 2015; 54 (10): 1183-1185. doi:10.1111/ijd.12076.
10. Mazza JM, Linnell E, Votava HJ, Wisoff JH, Silverberg NB. Biopsy-proven spontaneous regression of a rhabdomyomatous mesenchymal hamartoma. *Pediatr Dermatol* 2015; 32 (2): 256-262. doi:10.1111/pde.12331.

Fundación para la Dermatitis Atópica (FDA) en México

Siendo la Dermatitis Atópica uno de los padecimientos más prevalentes, crónicos en niños, y que requiere de explicaciones precisas y apoyo a la investigación, para todo eso se creó la Fundación México. Tiene como sede el prestigiado Servicio de Dermatología del Instituto Nacional de Pediatría, y lo lidera la Dra. Carola Durán McKinster, y está conformado por su selecto grupo de especialistas. Sus objetivos son claros y precisos: afiliación de pacientes, dar información, conducir talleres, ayuda directa a los pacientes. Su página web es: <http://www.fundacion-dermatitis-atopica.com.mx/>

Misión y Visión de la FDA

“Su misión. Poner al alcance de los niños mexicanos con Dermatitis Atópica y sus familiares información clara, precisa y profesional sobre qué es, cómo tratar y cómo superar la enfermedad, basados en un enfoque no sólo de salud clínica sino psicológica y social.”

“Su visión. Convertir a la Fundación para la Dermatitis Atópica en la entidad de referencia más relevante del país, para dirigir y orientar tanto a pacientes y familiares, como a otras entidades clínicas y sociales que puedan identificar esta enfermedad en su entorno, a fin de brindar los cuidados clínicos y emocionales de más niños con Dermatitis Atópica, para devolverles una mejor calidad de vida que redunde en una mejor integración y un mejor desempeño de estos pequeños en su entorno social.”

<https://doi.org/10.24245/drm/bmu.v67i6.9319>

Endometrioma cutáneo: ¿complicación obstétrica o iatrogenia?

Cutaneous endometrioma: Obstetric complication or iatrogenesis?

Luisa F Chang, Julia A Cruz

Resumen

ANTECEDENTES: La endometriosis cutánea es una enfermedad poco frecuente en dermatología; se llama endometrioma a una lesión bien delimitada. Ésta se define como la presencia de tejido endometrial, glándulas y estroma fuera de la cavidad uterina. Su versión uterina afecta al 12% de las mujeres. La localización habitual es intrapélvica, pero la forma cutánea puede ser primaria, aunque la mayoría de los casos se deben a procedimientos quirúrgicos efectuados en el útero o las trompas de Falopio, principalmente histerotomías por abortos.

CASO CLÍNICO: Paciente femenina de 43 años, quien consultó por una “masa en el abdomen” de tres años de evolución. A la exploración física se observó una dermatosis localizada en el tronco que afectaba el abdomen en la región infraumbilical, caracterizada por una neoformación exofítica multilobulada, de base sésil, bordes bien definidos, coloración rojo-violácea, con antecedente de tres embarazos previos, dos de ellos finalizados por cesárea segmentaria transperitoneal. En el estudio histopatológico se identificaron en la dermis glándulas endometriales acompañadas de un estroma similar al endometrial (estroma celular y edematoso), con múltiples luces glandulares tapizadas por un epitelio columnar alto de células con citoplasma basófilo y un núcleo grande y vesiculoso localizado en la porción basal de las células. Se refirió al servicio de ginecología para resección con márgenes quirúrgicos amplios.

CONCLUSIONES: La endometriosis cutánea es una enfermedad rara que vale la pena tener en cuenta como diagnóstico diferencial, ya que puede confundirse con otros diagnósticos, como granuloma piógeno o, incluso, melanoma amelanótico.

PALABRAS CLAVE: Endometriosis cutánea; endometriosis; endometrioma.

Abstract

BACKGROUND: Cutaneous endometriosis is a rare disease in dermatology; a well-defined lesion is called endometrioma. This is defined as the presence of endometrial tissue, glands and stroma outside the uterine cavity. Its uterine version affects 12% of women. The usual location is intrapelvic but the cutaneous form can be primary, although most cases are due to surgical procedures demonstrated in the uterus or fallopian tubes, mainly hysterotomies due to abortion.

CLINICAL CASE: A 43-year-old female patient who consulted for “abdominal mass” of three years of evolution. Physical examination revealed a dermatosis located on the trunk that affected the abdomen in the infraumbilical region. Characterized by a multilobulated exophytic neoformation, with a sessile base, well-defined borders, red-violet coloration, with a history of three pregnancies, two of them resolved by transperitoneal segmental cesarean section. The histopathological study identified endometrial glands accompanied by a stroma similar to the endometrial, in the

Hospital General San Juan de Dios,
Guatemala, Guatemala.

Recibido: marzo 2022

Aceptado: septiembre 2022

Correspondencia

Julia Cruz
jamcruz08@gmail.com

Este artículo debe citarse como:
Chang LF, Cruz JA. Endometrioma cutáneo: ¿complicación obstétrica o iatrogenia? Dermatol Rev Mex 2023; 67 (6): 857-860.

thickness of the dermis, multiple glandular lights accompanied by an abundant moderately cellular and highly edematous stroma. The glandular lumens are lined by a tall columnar epithelium of cells with basophilic cytoplasm and a large, vesicular nucleus located in the basal portion of the cells. It was decided to refer to gynecology for resection with wide margins.

CONCLUSIONS: *Cutaneous endometriosis is a rare disease, which is worth considering a differential diagnosis, since it can be confused with diagnoses such as pyogenic granuloma or even amelanotic melanoma.*

KEYWORDS: *Cutaneous endometriosis; Endometriosis; Endometrioma.*

ANTECEDENTES

La endometriosis cutánea fue descrita por primera vez en 1860 por Rokitansky.¹ Es una enfermedad poco frecuente en la práctica clínica dermatológica; cuando se manifiesta como una lesión bien delimitada se denomina endometrioma.² Aunque su versión uterina afecta cerca del 12% de mujeres en el mundo, su aparición en la piel representa menos del 1%.³

CASO CLÍNICO

Paciente femenina de 43 años, originaria y residente de la ciudad de Guatemala, ama de casa, quien consultó por una “masa en el abdomen de tres años de evolución”.

A la exploración física se observó una dermatosis localizada en el tronco que afectaba el abdomen en la región infraumbilical, caracterizada por una neoformación exofítica multilobulada, de base sésil, bordes bien definidos, coloración rojo-violácea, superficie lisa de aproximadamente 2 x 3 cm de diámetro, asentada sobre una cicatriz previa secundaria a cesárea, levemente dolorosa y en ocasiones hemorrágica. **Figura 1**

A la dermatoscopia se encontró coloración rojo-violácea que desvanecía en la periferia, lo que representa el estroma vascular. Asimismo, se encontraron estructuras rojas globulares de aspecto vascular, las cuales corresponderían a las glándulas irregulares. **Figura 2**

Antecedentes de importancia: tres embarazos previos, dos de ellos finalizados por cesárea segmentaria transperitoneal. La paciente refirió que desde hacía aproximadamente tres años inició con una lesión en el abdomen que había ido aumentando paulatinamente de tamaño y en ocasiones había hemorragia espontánea que generalmente precedía los periodos menstruales.

Todos los exámenes de gabinete se encontraban en límites normales, a excepción de una anemia leve reportada en la biometría hemática. La histopatología reportó glándulas endometriales acompañadas de estroma similar al endometrial con múltiples luces glandulares tapizadas por un epitelio columnar alto de células con citoplasma basófilo y un núcleo grande y vesiculoso localizado en la porción basal de las células y escasos hemosiderófagos. **Figura 3**

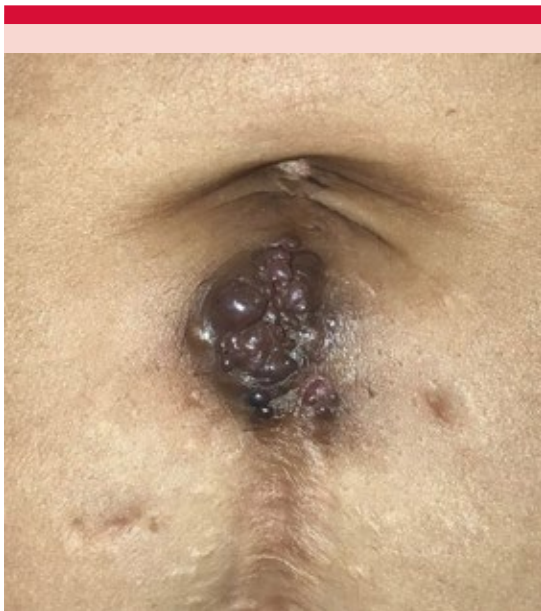

Figura 1. Endometrioma. Aspecto clínico.

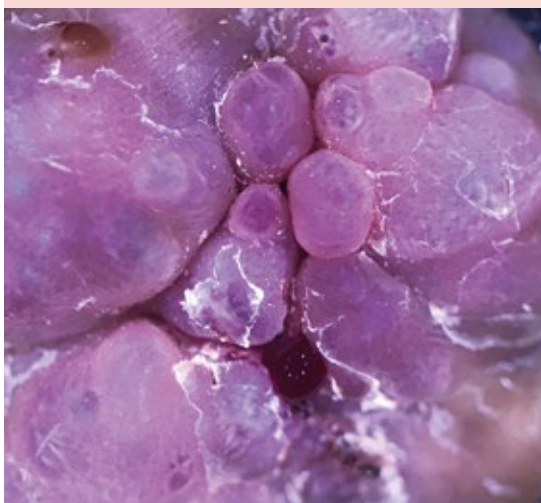

Figura 2. Dermatoscopia de la lesión. Estructuras eritematosas globulares de aspecto vascular.

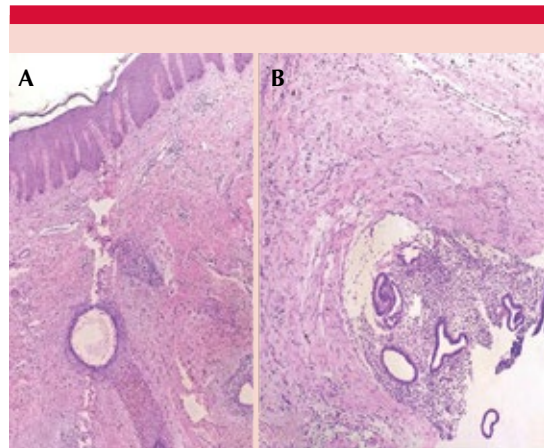


Figura 3. Estudio histopatológico: se observan glándulas endometriales tapizadas por epitelio columnar. Hematoxilina-eosina. **A.** 10x. **B.** 40x.

Con el diagnóstico definitivo de endometrioma cutáneo se inició tratamiento con anticonceptivos orales y se realizó interconsulta al departamento de gineco-obstetricia para intervención quirúrgica. Luego de la resección y tres meses de seguimiento la paciente no mostró recidiva alguna.

DISCUSIÓN

La localización habitual de manifestación de la endometriosis suele ser intrapélvica y entre ellas la más frecuente es la forma ovárica. No obstante, la localización extrapélvica puede acontecer en más del 12% de mujeres con endometriosis y afectar cualquier parte del cuerpo, incluso la piel. La mayoría de los casos descritos de endometriosis cutánea se deben a procedimientos quirúrgicos efectuados en el útero o las trompas de Falopio, principalmente a histerotomías por abortos. La forma más típica de manifestación de la endometriosis primaria cutánea es la endometriosis umbilical, cuya incidencia varía entre el 0.5 y el 1% de las mujeres con ectopia endo-

metrial. La forma secundaria de endometriosis cutánea después de una cesárea es sumamente rara y su incidencia es del 0.003 al 0.45% de los partos por cesárea,¹ de modo que es sumamente infrecuente en el consultorio dermatológico.

El diagnóstico suele ser particularmente desafiante y se establece mediante clínica y confirmación histopatológica, que se distingue por tejido típico endometrial constituido por glándulas revestidas de un epitelio cilíndrico y estroma. El epitelio glandular puede variar en respuesta a los cambios hormonales, lo que se traduce clínica e histológicamente como fenómenos de hemorragia o inflamación. El diagnóstico definitivo es histológico y deben reunirse al menos dos de los siguientes criterios: glándulas endometriales, estroma endometrial o depósitos de hemosiderina.

El diagnóstico diferencial clínico incluye: granuloma piógeno, cicatriz queloides o quiste de inclusión epitelial e, incluso, neoplasias malignas como melanoma amelanótico o carcinoma epidermoide, por lo que debe tenerse en mente al momento de la evaluación clínica.²

Es importante la comunicación de este caso por la poca incidencia que tiene este padecimiento y por el reto diagnóstico que representa para el dermatólogo; por otra parte, debe considerarse si el tejido endometrial fue implantado en la piel tras una cesárea segmentaria transperitoneal o fue una reacción espontánea; en el caso de nuestra paciente, al ubicarse justo sobre la cicatriz de la intervención quirúrgica, se cree que se trata de la primera situación.³

En la dermatoscopia puede observarse coloración roja homogénea, distribuida regularmente, que se desvanece en la periferia. Algunas estructuras rojas globulares se describen como lagunas rojas, las cuales corresponderían a las glándulas irregulares que contienen eritrocitos ubicados sobre el estroma celular.⁴ El aspecto

rojo homogéneo representaría al estroma vascular con apariencia mixoide que contiene eritrocitos extravasados. Se nota una red pigmentada regular en su zona central, un área marrón amorfa con tejido cicatricial blanco en el centro, causada por un procedimiento de biopsia, un rojizo homogéneo, la pigmentación se distribuye regularmente.⁵

Este caso se consideraría iatrogenia debido a que el ginecólogo, al realizar la cesárea, implantó células endometriales en la piel, por lo que se ven las lesiones sobre la cicatriz de cesárea. No se considera complicación obstétrica porque no es referente al producto.

CONCLUSIONES

La endometriosis cutánea es una enfermedad rara, la cual vale la pena tener en cuenta como diagnóstico diferencial porque puede confundirse con otros diagnósticos, como granuloma piógeno o, incluso, melanoma amelanótico.

Agradecimientos

Todo agradecimiento a la unidad de Dermatología y al departamento de patología del Hospital General San Juan de Dios.

REFERENCIAS

1. Benardete D, Muñoz J, Hidalgo J, Felgueres A, Meraz D. Endometriosis nodular primaria (nódulo de Villar): Reporte de un caso. *Rev Med Inst Mex Seguro Soc* 2018; 56 (2): 203-6.
2. Boesgaard-Kjer D, Boesgaard-Kjer D, Kjer JJ. Primary umbilical endometriosis (PUE). *Eur J Obstet Gynecol Reprod Biol* 2016; 209: 44-5. doi: 10.1016/j.ejogrb.2016.05.030.
3. Van den Noulund D, Kaur M. Primary umbilical endometriosis: a case report. *Facts Views Vis Obgyn*.
4. Kydd AR, Patel D, Schwarz J, Joseph D, Mitchell G, Strasswimmer JM, et al. Umbilical endometriosis mistaken for a keloid in a premenopausal woman of Caribbean descent. *JAAD Case Rep* 2016; 2: 219-21. doi: 10.1016/j.jocr.2016.03.009.
5. Tapia G, Meza E, Villagrán B, Sazunic I. Endometriosis cutánea espontánea. *Piel (Barc)* 2018; 33: 67-69. <http://dx.doi.org/10.1016/j.piel.2017.05.018>.

<https://doi.org/10.24245/drm/bmu.v67i6.9320>

Carcinoma mucoepidermoide de alto grado de malignidad

High-grade of malignancy mucoepidermoid carcinoma.

Mariana Larios Cárdenas,¹ Eduardo Corona Rodarte,¹ Ricardo Torres Delgadillo,¹ María Elena Sánchez Castellanos,² Guillermo Manuel Amezcua Rosas³

Resumen

ANTECEDENTES: El carcinoma mucoepidermoide es un tumor maligno de las glándulas salivales. Clínicamente se manifiesta como una neoformación asintomática que con frecuencia se ulcera. El diagnóstico se confirma mediante estudio histopatológico. El tratamiento es principalmente quirúrgico; la quimioterapia y radioterapia pueden administrarse como terapia coadyuvante o neoadyuvante en los carcinomas de alto grado.

CASO CLÍNICO: Paciente femenina de 53 años que acudió a consulta por una neoformación ulcerada en la cavidad oral de tres años de evolución. Ante la sospecha de un proceso neoplásico, se realizó biopsia incisional que reportó carcinoma mucoepidermoide de alto grado. Se realizó estadificación con tomografía de cráneo con contraste endovenoso que evidenció infiltración al trigono retromolar y a la base del cráneo, clasificándolo como estadio T4N0M0.

CONCLUSIONES: El carcinoma mucoepidermoide es el tumor maligno más frecuente de las glándulas salivales. Su comportamiento varía de acuerdo con el grado histológico; es imperativo que el dermatólogo esté familiarizado con las neoplasias de rápido crecimiento de la cavidad oral porque el diagnóstico oportuno puede asociarse con mejores desenlaces.

PALABRAS CLAVE: Carcinoma mucoepidermoide; tumor de las glándulas salivales; cáncer.

Abstract

BACKGROUND: Mucoepidermoid carcinoma is a malignant tumor of the salivary glands. Clinically it appears as an asymptomatic mass that frequently ulcerates. The diagnosis is confirmed by histopathological study. Treatment is mainly surgical, although chemotherapy and radiotherapy can be used as adjuvant or neoadjuvant therapy in high-risk carcinomas.

CLINICAL CASE: A 53-year-old female patient arrived at the dermatology department for an ulcerated mass in the oral cavity of three years of duration. A neoplastic process was suspected; therefore, an incisional biopsy was performed which reported a high-grade mucoepidermoid carcinoma. Staging was performed with intravenous contrast-enhanced skull tomography, which revealed infiltration of the retromolar trigone and the skull base, T4N0M0 stage was determined.

CONCLUSIONS: Mucoepidermoid carcinoma is the most common malignant tumor of the salivary glands. Its behavior varies according to the histological grade, it is imperative that the dermatologist is familiar with rapidly growing neoplasms of the oral cavity since an early diagnosis can be associated with better outcomes.

KEYWORDS: Mucoepidermoid carcinoma; Salivary gland tumor; Cancer.

¹ Residente de Dermatología.

² Dermatólogo adscrito.

³ Coordinador de la Clínica Estatal de Enfermedades de la Mucosa Bucal. Instituto Dermatológico de Jalisco Dr. José Barba Rubio, Jalisco, México.

Recibido: septiembre 2022

Aceptado: septiembre 2022

Correspondencia

Mariana Larios Cárdenas
mariana_larios_cardenas@hotmail.com

Este artículo debe citarse como: Larios-Cárdenas M, Corona-Rodarte E, Torres-Delgadillo R, Sánchez-Castellanos ME, Amezcua-Rosas GM. Carcinoma mucoepidermoide de alto grado de malignidad. Dermatol Rev Mex 2023; 67 (6): 861-864.

ANTECEDENTES

El carcinoma mucoepidermoide es el tumor maligno más frecuente de las glándulas salivales, representa del 10 al 15% de todas las neoplasias de glándulas salivales y del 30 al 40% de las neoplasias malignas.¹ De acuerdo con GLOBOCAN 2020, la incidencia de neoplasias malignas de las glándulas salivales en todo el mundo es de 0.57 casos por 100,000 habitantes.² Habitualmente, el carcinoma mucoepidermoide se manifiesta como una neoformación asintomática crónica que con frecuencia se ulcera. Comunicamos el caso de una mujer en la sexta década de la vida que padeció un carcinoma mucoepidermoide en la tuberosidad maxilar, así como una breve discusión del diagnóstico y tratamiento.

CASO CLÍNICO

Paciente femenina de 53 años, originaria y residente de Guadalajara, Jalisco. Como antecedentes tenía hipertensión arterial sistémica de 18 años de evolución. Acudió a nuestra institución por padecer una neoformación en el paladar de tres años de evolución, asintomática, que había duplicado su tamaño en los últimos tres meses. A la exploración física se identificó una neoformación en la cavidad oral sobre la tuberosidad maxilar de 3 x 3 x 0.3 cm con ulceración central de bordes definidos y adherida a planos profundos (**Figura 1**). Ante la sospecha de un proceso neoplásico, se realizó biopsia incisional que reportó un tumor revestido por un epitelio plano estratificado no queratinizado atípico formando grandes nidos y mantos de células escamosas atípicas, pleomórficas con citoplasmas disqueratósicos y figuras mitóticas atípicas poliploides, compatible con carcinoma mucoepidermoide de alto grado (**Figura 2**). Se refirió al servicio de oncología para completar su abordaje y manejo. Como parte del abordaje, se solicitó tomografía de cráneo con contraste endovenoso que evidenció infiltración al triángulo retromolar y a la base del cráneo, clasificándolo

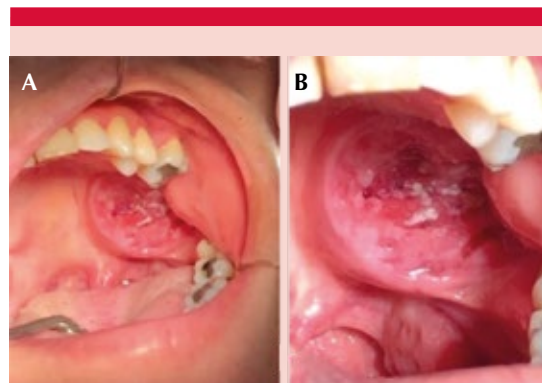


Figura 1. A. Neoformación en la cavidad oral sobre la tuberosidad maxilar. B. Neoformación de 3 x 3 x 0.3 cm, con ulceración central, bordes definidos y adherida a planos profundos.

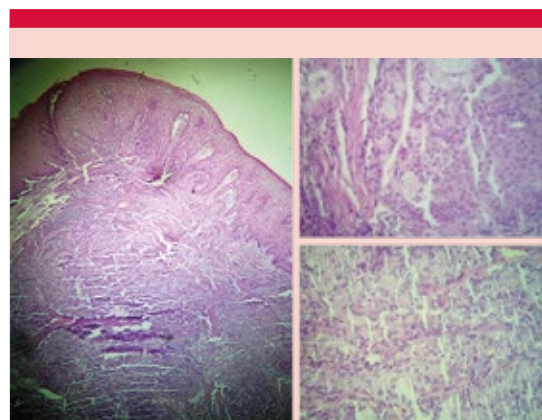


Figura 2. Tumor revestido por un epitelio plano estratificado no queratinizado atípico que forma grandes nidos y mantos de células escamosas atípicas. H-E 4, 20, 10x.

como un estadio T4N0M0; por lo anterior, no se consideró apta para tratamiento quirúrgico, por lo que se inició tratamiento neoadyuvante con quimioterapia y radioterapia.

DISCUSIÓN

Las neoplasias de las glándulas salivales mayores y menores pueden representar un reto clínico e

histopatológico. El carcinoma mucoepidermoide es el tumor maligno más frecuente de las glándulas salivales. Fue descrito por Stewart en 1945 como una afección distinta.³ De acuerdo con la evidencia actual existe un ligero predominio femenino⁴ con una edad media al diagnóstico de 55 años.⁵

El carcinoma mucoepidermoide de bajo grado suele ser más frecuente en las glándulas salivales menores; en tanto, el carcinoma mucoepidermoide de alto grado suele afectar las glándulas salivales mayores, particularmente la parótida.⁵ Asimismo, los de alto grado pueden tener un crecimiento rápido y ser acompañado de dolor, parálisis facial y adenopatías cervicales.⁶ En términos clínicos, se manifiesta como una neoformación indolora, fija, ahulada y que con frecuencia se ulcera. En la mayoría de los pacientes se manifiesta como una tumefacción de color azulado asintomática que recuerda al mucocele.⁷

El diagnóstico se establece mediante el estudio histopatológico diferenciándose en tres grados según el componente celular que predomine. Se considera un tumor mixto al estar conformado por una mezcla celular compuesta por células mucosas, epidermoides e intermedias. En términos arquitectónicos puede variar y ser completamente sólido o predominantemente quístico.⁸ Se clasificará de acuerdo con criterios histológico-citológicos entre formas bien diferenciadas (de bajo grado de malignidad) con un pronóstico relativamente favorable y formas indiferenciadas (de alto grado de malignidad) con un pronóstico desfavorable.^{9,10}

La mayoría de estos tumores muestran la traslocación (11;19) que resulta en un reordenamiento del gen MECT1-MAML2.¹¹ La identificación de la expresión de mucinas es de utilidad para el pronóstico, ya que la presencia de MUC1 suele asociarse con alto grado histológico, así como con alta tasa de recurrencia, mientras que

MUC4 suele observarse en los de bajo grado y se relaciona con baja tasa de recurrencia.^{12,13} La evidencia reciente revela que la expresión CRTC1-MAML2 se correlaciona con mejor pronóstico en estos pacientes.¹⁴

El tratamiento de los tumores malignos de glándulas salivales es principalmente quirúrgico con un margen recomendado de 1 cm en los tumores de bajo grado. La resección amplia suele ser suficiente en la mayoría de los pacientes. La coadyuvancia o neoadyuvancia con quimioterapia, radioterapia o ambas puede considerarse en tumores de alto grado histológico, márgenes positivos, invasión perineural o con afectación linfática.^{15,16} A pesar de las nuevas estrategias terapéuticas, el pronóstico global es adverso debido al elevado riesgo de recaída local/regional y a distancia.¹⁷

El pronóstico depende principalmente del grado histopatológico; los sujetos con tumores de bajo grado tienen supervivencia a 5 años del 90 al 100%, mientras que en los que padecen tumores de alto grado es del 40 al 50% con alto riesgo de recidiva.¹⁸

CONCLUSIONES

El carcinoma mucoepidermoide es el tumor maligno más frecuente de las glándulas salivales. Su comportamiento varía de acuerdo con el grado histológico en el que se encuentre. El dermatólogo debe estar familiarizado con los tumores de la cavidad oral de rápido crecimiento porque el diagnóstico oportuno puede asociarse con mejores desenlaces.

REFERENCIAS

1. McHugh JB, Visscher DW, Barnes EL. Update on selected salivary gland neoplasms. *Arch Pathol Lab Med* 2009; 133: 1763-1774. DOI: 10.5858/133.11.1763.
2. Sung H, Ferlay J, Siegel RL, Laversanne M, Soerjomataram I, Jemal A, et al. Global cancer statistics 2020: GLOBOCAN estimates of incidence and mortality worldwide for 36

- cancers in 185 countries. *Cancer J Clin* 2021; 71 (3): 209-49. DOI: 10.3322/caac.21660.
3. Stewart FW, Foote FW, Becker WF. Mucoepidermoid tumors of the salivary glands. *Ann Surg* 1945; 122: 820-44. DOI: 10.1097/00000658-194511000-00005.
 4. Kokemueller H, Brueggemann N, Swennen G, Eckardt A. Mucoepidermoid carcinoma of the salivary glands - Clinical review of 42 cases. *Oral Oncol* 2005; 41: 3-10. DOI: 10.1016/j.oraloncology.2004.01.017.
 5. Lopes MA, Kowalski LP, da Cunha Santos G, Paes de Almeida O. A clinicopathologic study of 196 intraoral minor salivary gland tumours. *J Oral Pathol Med* 1999; 28 (6): 264-7. DOI: 10.1111/j.1600-0714.1999.tb02036.x.
 6. Peraza A, Gómez R, Beltran J, Amarista FJ. Mucoepidermoid carcinoma. An update and review of the literature. *J Stomatol Oral Maxillofac Surg* 2020; 121 (6): 713-20. DOI: 10.1016/j.jormas.2020.06.003.
 7. Lanzel E, Robinson RA, Zimmerman MB, Pourian A, Hellstein JW. The use of immunohistochemistry in detection of perineural invasion in mucoepidermoid carcinoma. *Oral Surg Oral Med Oral Pathol Oral Radiol* 2016; 121: 636-42. DOI: 10.1016/j.oooo.2016.01.026.
 8. Miyabe S, Okabe M, Nagatsuka H, Hasegawa Y, Inagaki A, Ijichi K, et al. Prognostic significance of p27Kip1, Ki-67, and CRTC1-MAML2 fusion transcript in mucoepidermoid carcinoma: a molecular and clinicopathologic study of 101 cases. *J Oral Maxillofac Surg* 2009; 67: 1432-41. <https://doi.org/10.1016/j.joms.2009.03.021>.
 9. Cipriani NA, Lusardi JJ, McElherne J, Pearson AT, Olivares AD, Fitzpatrick C, et al. Mucoepidermoid carcinoma: A comparison of histologic grading systems and relationship to MAML2 rearrangement and prognosis. *Am J Surg Pathol* 2019; 43 (7): 885-97. DOI: 10.1097/PAS.0000000000001252.
 10. Brandwein MS, Ivanov K, Wallace D, Hille J, et al. Mucoepidermoid carcinoma: a clinicopathologic study of 80 patients with special reference to histological grading. *Am J Surg Pathol* 2001; 25: 835-845. DOI: 10.1097/00000478-200107000-00001.
 11. Fehr A, Werenicz S, Trocchi P, Falk M, Friedrich RE, Stammeler A, et al. Mucoepidermoid carcinoma of the salivary glands revisited with special reference to histologic grading and CRTC1/3-MAML2 genotyping. *Virchows Arch* 2021; 479 (5): 975-85. doi: 10.1007/s00428-021-03146-x.
 12. Honjo K, Hiraki T, Higashi M, Noguchi H, Nomoto M, Yoshimura T, et al. Immunohistochemical expression profiles of mucin antigens in salivary gland mucoepidermoid carcinoma: MUC4- and MUC6-negative expression predicts a shortened survival in the early postoperative phase. *Histol Histopathol* 2018; 33: 201. DOI: 10.14670/HH-11-913.
 13. Robinson L, van Heerden MB, Ker-Fox JG, Hunter KD, van Heerden WFP. Expression of mucins in salivary gland mucoepidermoid carcinoma. *Head Neck Pathol* 2021; 15 (2): 491-502. DOI: 10.1007/s12105-020-01226-z.
 14. Okabe M, Miyabe S, Nagatsuka H, Terada A, et al. MECT1-MAML2 fusion transcript defines a favorable subset of mucoepidermoid carcinoma. *Clin Cancer Res* 2006; 12: 3902-3907. DOI: 10.1158/1078-0432.CCR-05-2376.
 15. Lewis AG, Tong T, Maghami E. Diagnosis and management of malignant salivary gland tumors of the parotid gland. *Otolaryngol Clin North Am* 2016; 49 (2): 343-380. DOI: 10.1016/j.otc.2015.11.001.
 16. Xu W, Wang Y, Qi X, Xie J, Wei Z, Yin X, et al. Prognostic factors of palatal mucoepidermoid carcinoma: A retrospective analysis based on a double-center study. *Sci Rep* 2017; 7: 43907. DOI: 10.1038/srep43907.
 17. Sama S, Komiya T, Guddati AK. Advances in the treatment of mucoepidermoid carcinoma. *World J Oncol* 2022; 13 (1): 1-7. doi: 10.14740/wjon1412.
 18. Son E, Panwar A, Mosher CH, Lydiatt D. Cancers of the major salivary gland. *J Oncol Pract* 2018; 14 (2): 99-108. DOI: 10.1200/JOP.2017.026856.

<https://doi.org/10.24245/drm/bmu.v67i6.9321>

Manifestaciones cutáneas como clave diagnóstica en amiloidosis sistémica asociada con mieloma múltiple

Cutaneous manifestations as a diagnostic key in systemic amyloidosis associated with multiple myeloma.

Lina Vanessa Gómez Gómez,¹ Andrea Carolina Cadavid López,² María Camila Vélez Peláez,⁴ Ana Cristina Ruiz Suárez³

Resumen

ANTECEDENTES: La amiloidosis sistémica pertenece a un grupo de enfermedades raras debida al depósito extracelular de amiloide. Puede clasificarse en primaria, secundaria o hereditaria. Existen múltiples manifestaciones clínicas según el órgano afectado por depósito amiloide incluyendo el corazón, los riñones, el aparato gastrointestinal, el sistema músculo-esquelético, el sistema nervioso y la piel.

CASO CLÍNICO: Paciente femenina de 48 años, sin antecedentes patológicos conocidos. Consultó a urgencias por padecer un cuadro de un año de evolución de parestesias en las extremidades superiores e inferiores acompañado de sensación de debilidad, alteración en la marcha, pérdida de peso, deposiciones líquidas, macroglosia, edema periorbitario y lesiones nodulares en el abdomen. Con la biopsia de piel se documentó presencia de amiloide. Se confirmó el diagnóstico de amiloidosis sistémica asociada con mieloma múltiple tras encontrar proteína de Bence-Jones y daño monoclonal de cadenas ligeras lambda. La paciente recibió tratamiento con quimioterapia culminado satisfactoriamente.

CONCLUSIONES: La amiloidosis sistémica es una enfermedad poco frecuente que implica un reto diagnóstico. El daño en la piel permite la sospecha clínica de la enfermedad para establecer el diagnóstico oportuno y tener un enfoque multidisciplinario, evitando complicaciones asociadas con el depósito de amiloide en otros órganos.

PALABRAS CLAVE: Amiloidosis sistémica; manifestaciones cutáneas; mieloma múltiple; macroglosia.

Abstract

BACKGROUND: Systemic amyloidosis belongs to a group of rare diseases due to extracellular amyloid deposition; it can be classified as primary, secondary or hereditary and there are multiple clinical manifestations depending on the organ affected by amyloid deposition, including heart, kidneys, gastrointestinal tract, musculoskeletal system, nervous system and skin.

CLINICAL CASE: A 48-year-old female patient, with no known pathological history, consulted the emergency room due to a one-year history of paresthesias in the upper and lower extremities accompanied by a feeling of weakness, gait disturbance, weight loss, liquid stools, macroglossia, periorbital edema and nodular lesions in the abdomen. The skin biopsy showed the presence of amyloid, which was supported by the positivity of Congo red stain, confirming the diagnosis of systemic amyloidosis and finding an association with multiple myeloma after documenting the Bence-Jones protein and monoclonal involvement of lambda light chains. Chemotherapy was started and treatment was successfully completed.

¹ Dermatóloga.

² Médica general.

³ Dermatopatóloga.

Hospital Pablo Tobón Uribe, Medellín, Colombia.

⁴ Residente de Dermatología, Universidad Pontificia Bolivariana, Medellín, Colombia.

Recibido: septiembre 2022

Aceptado: octubre 2022

Correspondencia

Andrea Carolina Cadavid López
carolina9326@gmail.com

Este artículo debe citarse como: Gómez-Gómez LV, Cadavid-López AC, Vélez-Peláez MC, Ruiz-Suárez AC. Manifestaciones cutáneas como clave diagnóstica en amiloidosis sistémica asociada con mieloma múltiple. Dermatol Rev Mex 2023; 67 (6): 865-872.

CONCLUSIONS: Systemic amyloidosis is a rare disease that implies a diagnostic challenge. Skin involvement allows clinical suspicion of the disease to make a timely diagnosis and multidisciplinary approach, avoiding complications associated with the amyloid deposition in other organs.

KEYWORDS: Systemic amyloidosis; Skin manifestations; Multiple myeloma; Macroglossia.

ANTECEDENTES

La amiloidosis sistémica constituye un grupo heterogéneo de enfermedades que se caracterizan por el depósito extracelular de amiloide. El término “amiloide” fue descrito inicialmente por Rudolf Virchow en 1854 como una sustancia patológica relacionada con celulosa o el almidón; sin embargo, en la actualidad se define como un material proteico fibrilar compuesto por protofibrilamentos unidos entre sí a través de sus cadenas laterales.¹ Su presencia en los tejidos lleva a la pérdida de la estructura normal y alteración funcional de los órganos afectados. A medida que avanza la enfermedad y aumentan los depósitos, éstos pueden detectarse en la histología mediante la tinción específica de rojo Congo.²

Existen al menos 18 tipos de amiloidosis sistémica, entre los cuales los principales son: AL o primaria, derivada de fragmentos de cadenas ligeras de inmunoglobulina y asociada con discrasias de células plasmáticas; ATTR, cuya proteína precursora es la transtirretina, asociada con cardiomiopatía, neuropatía familiar o ambas; AA, presente de forma secundaria a enfermedades crónicas en las que hay elevación de la proteína amiloide sérica tipo A como reactante de fase aguda.¹

La amiloidosis sistémica es una enfermedad rara con leve predominio en hombres que afecta

fundamentalmente pacientes de edad avanzada, siendo excepcional antes de los 40 años.³ Los síntomas iniciales suelen ser inespecíficos, pero las manifestaciones mucocutáneas pueden ser uno de los signos iniciales que ayudan al diagnóstico rápido y oportuno. Otros órganos afectados con frecuencia son el corazón, el riñón, el tubo gastrointestinal, el sistema músculo-esquelético y el sistema nervioso.

La prevalencia de amiloidosis asociada con mieloma múltiple varía del 13 al 26% y la existencia de lesiones mucocutáneas y asociación con mieloma múltiple varía del 29 a 40%.⁴

Se comunica el caso de una mujer de 48 años con macroglosia, nódulos subcutáneos abdominales y lesiones periorbitarias en el contexto de síndrome constitucional en que se confirmó depósito de amiloide en las lesiones cutáneas mediante coloración de rojo Congo y en los estudios de extensión la existencia de mieloma múltiple, con lo que se estableció el diagnóstico de amiloidosis sistémica tipo AL.

CASO CLÍNICO

Paciente femenina de 48 años, sin antecedentes patológicos, que ingresó al servicio de urgencias por padecer un cuadro de un año de evolución de parestesias en las extremidades superiores e

inferiores desde hacía dos meses, asociado con debilidad en los miembros inferiores que limitaba la marcha, pérdida de aproximadamente 20 kg de peso y deposiciones diarreas.

Al examen físico se encontró a la paciente en regulares condiciones generales, con bajo peso. Tenía en la cara edema bipalpebral, discreta equimosis en la región interna de ambos párpados superiores (**Figura 1**) y macroglosia (**Figura 2**).

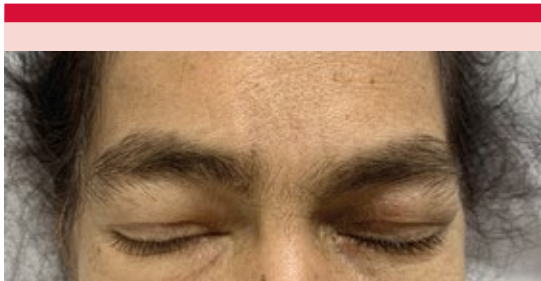


Figura 1. Edema bipalpebral y discreta equimosis en la cara interna de los párpados superiores.

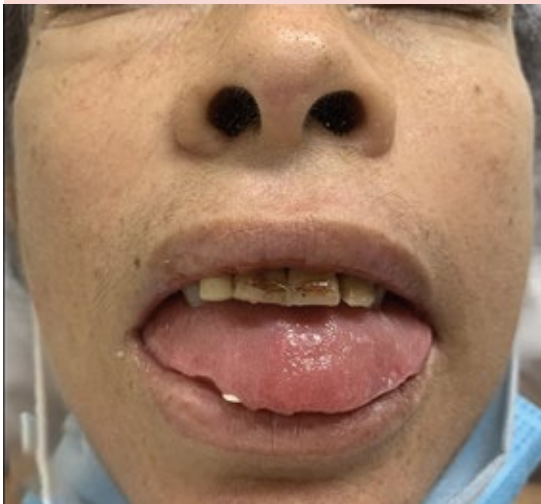

Figura 2. Acercamiento de la macroglosia; se observa la indentación de los bordes de la lengua.

En el abdomen se observaron múltiples pápulas subcutáneas redondeadas, de bordes definidos, regulares, sin cambio epidérmico asociado, con tamaños variables entre 5 y 10 mm. **Figura 3**

Asimismo, tenía cuadriparesia flácida, fuerza motora 4/5. ROT: +/++++ globales y simétricos, sensibilidad superficial disminuida en patrón de guantes y botas, sin alteraciones en la marcha ni en la respuesta plantar flexora.

Ante la sospecha de AS se solicitaron estudios de extensión en los que se documentó polineuropatía sensitivo-motora predominantemente axonal dependiente de longitud y cardiopatía infiltrativa. Se tomó biopsia de piel y tejido celular subcutáneo de dos de las pápulas abdominales observándose en la histopatología depósito de material eosinófilo globular en la dermis, especialmente a nivel pericrino e intersticial y en el panículo adiposo alrededor de los adipocitos, adquiriendo aspecto en anillo (**Figura 4A y B**). Con la tinción de rojo Congo se apreció birrefringencia verde manzana con la luz polarizada. **Figura 4C**

Con estos hallazgos se confirmó el diagnóstico de amiloidosis sistémica y se ampliaron los estudios en búsqueda de la causa subyacente, encontrando en la electroforesis de proteínas hipoalbuminemia, IgG kappa y proteína de

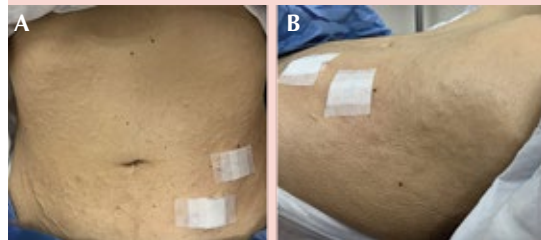

Figura 3. Pápulas subcutáneas en el abdomen. **A.** Cara anterior. **B.** Vista lateral.

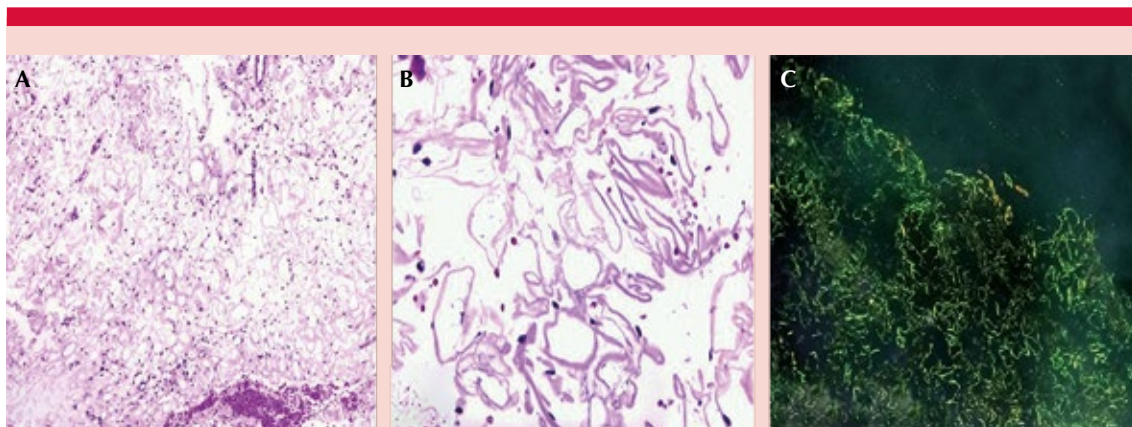


Figura 4. **A.** HE-10x. **B.** HE-40x. Depósito de material eosinófilo alrededor de los adipocitos, adquiriendo aspecto en anillo. **C.** Coloración rojo Congo-10x. Birrefringencia verde manzana con la luz polarizada alrededor de los adipocitos.

Bence-Jones en la inmunofijación en suero y un 15% de plasmocitos en el aspirado de médula ósea, lo que confirmó el diagnóstico de mieloma múltiple. Por lo anterior, el servicio de hematología inició quimioterapia con bortezomib y ciclofosfamida con adecuada tolerancia y evolución.

DISCUSIÓN

La amiloidosis sistémica es una enfermedad infrecuente; en promedio ocurren anualmente ocho casos por millón de habitantes y la incidencia local se desconoce.⁵ En Estados Unidos la incidencia anual estimada es de 3000 casos, la edad de aparición varía entre la cuarta y la séptima década de la vida y predomina en hombres.⁶ En los países en vía de desarrollo, donde se registra mayor prevalencia de enfermedades infecciosas insuficientemente tratadas, es probable que la incidencia de la amiloidosis AA sea elevada; sin embargo, existen datos escasos en América Latina acerca de la incidencia.⁷

Entre las amiloidosis sistémicas, la amiloidosis AL es la forma más común, siendo responsable

de hasta el 55% de los casos, con incidencia reportada de 0.3 a 0.5 casos por 100,000 habitantes.⁸ Ésta se asocia con discrasias de células plasmáticas que van desde gammapatía monoclonal de significancia incierta, la cual tiene un comportamiento benigno y es la forma más común, hasta una proliferación francamente maligna, como el mieloma múltiple en el 10 a 15% de los casos.⁹

Su fisiopatología se caracteriza por el depósito extracelular de proteínas fibrilares (amiloide), que lleva a daño secundario a interferencia mecánica; además, su acumulación en la matriz extracelular de los vasos tiene como consecuencia la apoptosis y daño isquémico.⁶ Estos depósitos pueden localizarse en diferentes órganos, típicamente en la lengua, el corazón, el tubo gastrointestinal, el esqueleto, el músculo liso, los ligamentos del carpo, los nervios y la piel; los síntomas iniciales son inespecíficos y es difícil el diagnóstico en esta fase.³

Se ha descrito que el daño mucocutáneo ocurre en aproximadamente el 21-40% de los casos y puede ser el primer signo de la enfermedad.¹⁰

Este daño es muy sugerente de la amiloidosis AL, especialmente cuando se agregan macroglosia y púrpura periorbitaria, que es muy específica pero poco frecuente, pues ocurre en menos de un tercio de los casos.⁹

La amiloidosis sistémica es la principal causa de macroglosia en adultos, en general este signo está presente hasta en el 32% de los pacientes con esta afección¹⁰ y específicamente en el 15 al 40 % de los pacientes con mieloma múltiple.¹¹ La manifestación puede ser nodular o difusa y se describe, además del aumento de tamaño, induración, úlceras, fisuras, máculas hemorrágicas e indentaciones en los bordes laterales de la lengua;¹¹ el cuadro puede llegar a generar dificultad para la masticación, deglución y fonación,⁴ razón por la cual es prioritaria su identificación oportuna.

La púrpura, petequias y equimosis son manifestaciones cutáneas habituales, que ocurren de manera secundaria a la fragilidad capilar que ocasiona el amiloide depositado en la pared de los vasos. Se producen de forma espontánea o más frecuentemente favorecidas por mínimos traumatismos o maniobras de Valsalva y se localizan principalmente en los párpados y la región periorbitaria (ojos de mapache), seguidos por las axilas, el ombligo, el área genital, las ingles, la región submamaria y el cuello.³

También se describen con frecuencia pápulas, placas y nódulos de localización predominantemente centroracial en los párpados, los labios y también en la región retroauricular, el cuello y perianal. Clásicamente son lesiones normocrómicas, amarillentas o purpúricas de superficie lisa y aspecto céreo o translúcido que pueden ocurrir de forma aislada o con tendencia a confluir, de tamaño variable y habitualmente asintomáticas.¹²

Se han descrito manifestaciones menos comunes, como ampollas, alopecia, daño ungular,

esclerodermia, cutis laxa, coloración azulada palmar y úlceras cutáneas.¹³

Las formas ampollosas se han reportado en algunos casos de amiloidosis sistémica y su existencia se ha asociado con amiloidosis AL en el contexto de mieloma múltiple.¹⁴ Pueden observarse ampollas hemorrágicas frágiles ubicadas principalmente en áreas intertriginosas, como las axilas, las ingles y el pliegue inframamario, aunque hay casos descritos en los muslos, el abdomen y la cara.¹⁵ La interrupción de la unión de los queratinocitos a la membrana basal por eliminación transepidérmica de amiloide dérmico asociada con la fragilidad vascular se ha propuesto como mecanismo fisiopatológico de esta forma de manifestación.¹⁶

Algunos casos de amiloidosis sistémica que simulan esclerosis sistémica se han reportado desde inicios del siglo XX, momento en el que se denominaba esta afección como *scleroderma amyloidosum*.^{17,18} Desde entonces se han documentado casos en los que se observan signos y síntomas de esclerosis sistémica en pacientes con amiloidosis sistémica y mieloma múltiple, aunque en esos casos por lo general existen otros hallazgos más típicos de amiloidosis sistémica al examen físico que orientan el diagnóstico.^{19,20}

En cuanto a la afectación de anexos, la alopecia se ha reseñado en algunos casos de amiloidosis sistémica, manifestándose de forma parcheada, difusa e incluso como alopecia universal.²¹ En la tricoscopia se distingue el daño no cicatricial con pelos distróficos, puntos negros y rotos, que se han correlacionado con la histopatología con hallazgos de depósito perifolicular y folicular de amiloide que llevan a la compresión mecánica del folículo y finalmente a la detención de la fase anágena.²²

El daño ungular es raro, con menos de 30 casos reportados en la bibliografía, y puede ser la manifestación inicial de la enfermedad. En

general, se manifiesta como un cuadro de larga data de distrofia y fragilidad ungular de grados variables que puede ir desde la onicorrexis hasta la anoniquia.²¹

En cuanto a la existencia de nódulos subcutáneos sin cambio epidérmico, como ocurrió en nuestra paciente, ésta es una manifestación poco común de la amiloidosis sistémica y se encontraron pocos casos en la bibliografía con este hallazgo. Dos pacientes con amiloidosis sistémica asociada con diálisis mostraron nódulos a nivel sacro y en los glúteos;^{23,24} un paciente con amiloidosis AL inició con un nódulo subcutáneo en la piel cabelluda que simulaba un quiste pilonidal y otra paciente con mieloma múltiple manifestó un cuadro clínico que simulaba artritis reumatoide en la que se observaron lesiones nodulares extensas que afectaban la región frontal, las caras extensoras de los codos, las piernas, los dedos y la parte superior e inferior de la espalda.²⁵

El diagnóstico de amiloidosis sistémica se basa en sospecha clínica y confirmación histológica; la biopsia del órgano afectado suele ser el patrón de referencia para el diagnóstico tras encontrar el depósito amiloide;²⁶ sin embargo, su realización constituye un procedimiento invasivo con posibilidad de complicaciones asociadas, por lo que la biopsia de recto y de grasa abdominal suelen realizarse para la detección de la amiloidosis sistémica en pacientes con signos y síntomas de la enfermedad.²⁶

El método patrón de referencia para el diagnóstico de amiloidosis sistémica es la detección de depósito de amiloide en el tejido de cualquier órgano afectado o de sitios no afectados clínicamente. La biopsia del órgano afectado lleva al diagnóstico correcto en el 90% de los casos; sin embargo, estas biopsias son invasivas y asociadas con mayor morbilidad.²⁷

Existen varios métodos diagnósticos menos invasivos, como la biopsia rectal, de la glándula

salivar menor, aspiración de grasa de pared abdominal o biopsia de piel de pared abdominal.²⁷ La sensibilidad de la biopsia grasa es variable y puede modificarse según la población de estudio, tiempo de evolución, gravedad de la enfermedad, técnica de recolección y visualización de la muestra.²⁸

En cuanto al pronóstico, los pacientes con amiloidosis sistémica tienen supervivencia media de tres años, pero ésta puede verse reducida en los pacientes con daño cardíaco, la complicación más grave de esta enfermedad. La afectación a este nivel puede asociarse hasta en un 15% con mieloma múltiple y en menor porcentaje con linfomas y macroglobulinemia.²⁹

Describimos un caso clínico de amiloidosis AL asociada con mieloma múltiple en una mujer en la quinta década de la vida que tuvo dos de las manifestaciones cutáneas más asociadas con esta enfermedad: macroglosia y equimosis periorbitarias. Además, la paciente tenía extenso daño de la pared abdominal por nódulos subcutáneos, lo que es una forma poco descrita de esta enfermedad. La biopsia de piel es una forma poco invasiva de identificar depósitos de amiloide en el tejido y en este caso fue fundamental para el enfoque diagnóstico.

CONCLUSIONES

La amiloidosis sistémica es una enfermedad poco común caracterizada por depósito amiloide en la que pueden ocurrir múltiples manifestaciones sistémicas. Aunque no son el hallazgo más frecuente, las manifestaciones cutáneas pueden constituir uno de los signos iniciales de la enfermedad, por lo que conocerlas es de importancia para realizar un enfoque adecuado.

Los estudios complementarios para la detección de afecciones subyacentes son necesarios para establecer el diagnóstico y manejo oportuno que repercuta en el pronóstico de la enfermedad.

CONSIDERACIONES ÉTICAS

Se obtuvo consentimiento informado de la paciente para la publicación de este reporte.

REFERENCIAS

- Benson MD, Buxbaum JN, Eisenberg DS, Merlini G, Saraiva MJM, Sekijima Y, et al. Amyloid nomenclature 2020: update and recommendations by the International Society of Amyloidosis (ISA) nomenclature committee. *Amyloid* 2020; 27 (4): 217-22. DOI: 10.1080/13506129.2020.1835263.
- Fich S F, Chahuán Y M, Farías N MM, Cárdenas D C, Abarzúa A Á, Araya C G, et al. Manifestaciones cutáneas de amiloidosis sistémica como clave diagnóstica: Caso clínico. *Revista Médica Chile* 2012; 140 (4): 499-502. DOI: 10.4067/S0034-98872012000400011.
- Álvarez-Ruiz SB, García-Río I, Daudén E. Amiloidosis sistémicas. *Actas Dermo-Sifiliográficas* 2005; 96 (2): 69-82. DOI: 10.1016/S0001-7310(05)73042-8.
- Figuroa Ramos G, Álvarez Rivero V, Gudiño Santos EF. Manifestaciones dermatológicas en amiloidosis secundaria a mieloma múltiple. *Acta médica Grupo Ángeles* 2021; 19 (1): 101-7. DOI: 10.35366/98578.
- Olaya-Villarreal G, Mendivil-Silva C, Pretelt-Mendoza J, Redondo-Bermúdez C. A propósito de un caso de amiloidosis nodular cutánea. *Revista Ciencias Biomédicas* 2016; 7 (1): 123-7. DOI:10.32997/rcb-2016-2939.
- Sandoval CL, Acosta BJ, Contreras O, Vargas J. Multiple myeloma and light chain amyloidosis: a rare presentation. *Case Reports* 2018; 4 (2): 99-110. DOI: 10.15446/crv4n2.69047.
- Carretero M, Aguirre MA, Villanueva E, Nucifora E, Posadas-Martínez ML, Carretero M, et al. Características y evolución de los pacientes con amiloidosis sistémica y compromiso cardíaco. *Archivos Cardiología México* 2022; 92 (1): 60-7. DOI:10.24875/ACM.21000011.
- Ravichandran S, Lachmann HJ, Wechalekar AD. Epidemiologic and survival trends in amyloidosis, 1987-2019. *N Engl J Med* 2020; 382 (16): 1567-8. DOI: 10.1056/NEJMc1917321.
- Wechalekar AD, Gillmore JD, Hawkins PN. Systemic amyloidosis. *Lancet* 2016; 387 (10038): 2641-54. [https://doi.org/10.1016/S0140-6736\(15\)01274-X](https://doi.org/10.1016/S0140-6736(15)01274-X).
- Plata NM, Ruiz AC, Pinto LF, Ochoa LAV, Ossa MIA. Manifestaciones cutáneas de amiloidosis sistémica en tres pacientes. *Medicina UPB* 2013; 32 (2): 178-82.
- Pérez-Ríos DP, Méndez-Landín CC, Cruz-Ortíz H, García-Benítez SV, Aguilar-Martínez E, Peñaloza-Ramírez R. Macroglosia nodular por amiloidosis asociada a mieloma múltiple. Reporte de un caso. *Revista Médica Hospital General de México* 2014; 77 (1): 43-6.
- Piette Warren W. Chapter 21. In: Callen JP, Jorizzo JL, Zone JJ, Piette Warren W, Rosenbach MA, Vleugels RAnn, editors. *Dysproteinemias, plasma cell disorders, and amyloidosis, dermatological signs of systemic disease*. 5th ed. 2017: 171-182. DOI: 10.1016/B978-1-4160-6111-3.00022-7.
- Campbell M, Rosenthal A, Kundranda M, Pickert A, Dicaudo D, Dogan A, et al. The blue man: a novel cutaneous manifestation of systemic amyloidosis. *Amyloid* 2011; 18 (3): 156-9. <https://doi.org/10.3109/13506129.2011.571318>.
- Andrei M, Wang JC. Cutaneous light chain amyloidosis with multiple myeloma: A concise review. *Hematol Oncol Stem Cell Ther* 2019; 12 (2): 71-81. DOI:10.1016/j.hemonc.2018.09.003.
- Incel Uysal P, Akdogan N, Bozdogan O, Ozhamam E, Cakmak S, Yalcin B. Amyloid light-chain amyloidosis with haemorrhagic bullous eruption disclosing multiple myeloma. *Int Wound J* 2019; 17 (2): 510-3. DOI:10.1111/iwj.13284.
- Wang XD, Shen H, Liu ZH. Diffuse haemorrhagic bullous amyloidosis with multiple myeloma. *Clin Exper Dermatol* 2008; 33 (1): 94-6. <https://doi.org/10.1111/j.1365-2230.2007.02616.x>
- Sabadini L, Pipitone N, Marcolongo R. A case of amyloidosis due to multiple myeloma that resembled systemic sclerosis. *J Rheumatol* 1997; 24 (5): 1018.
- Casper C, Scharffetter-Kochanek K, Bohlen H, Linke RP, Krieg T, Hunzelmann N. Light chain multiple myeloma with peripheral leucocytosis presenting as scleroderma amyloidosis of the Alambda-type. *Br J Dermatol* 1999; 140 (6): 1172-4.
- Sun L, Zhang L, Hu W, Li T-F, Liu S. Case report. *Medicine* 2017; 96 (50): e8771.
- Reyes CMC, Rudinskaya A, Kloss R, Girardi M, Lazova R. Scleroderma-like illness as a presenting feature of multiple myeloma and amyloidosis. *J Clin Rheumatol* 2008; 14 (3): 161-5. doi: 10.1097/RHU.0b013e3181775a15.
- Renker T, Haneke E, Röcken C, Borradori L. Systemic light-chain amyloidosis revealed by progressive nail involvement, diffuse alopecia and sicca syndrome: report of an unusual case with a review of the literature. *Dermatology* 2014; 228 (2): 97-102. DOI: 10.1159/000354262.
- Miteva M, Wei E, Milikowski C, Tosti A. Alopecia in systemic amyloidosis: Trichoscopic-pathologic correlation. *Int J Trichol* 2015; 7 (4): 176. DOI: 10.4103/0974-7753.171585.
- Hattori Y, Miyazaki T, Seishima M. Subcutaneous nodule at the sacral region as a rare skin manifestation of dialysis-related amyloidosis. *Ther Apher Dial* 2018. doi: 10.1111/1744-9987.12717.
- Shimizu S, Yasui C, Yasukawa K, Nakamura H, Shimizu H, Tsuchiya K. Subcutaneous nodules on the buttocks as a manifestation of dialysis-related amyloidosis: a clinicopathological entity? *Br J Dermatol* 2003; 149 (2): 400-4. doi: 10.1046/j.1365-2133.2003.05466.x.
- Tadros J, Goodman S, Tkaczyk E. Subcutaneous scalp nodule as the presenting symptom of systemic light-chain amyloidosis. *Dermatol Pract Concept* 2018; 8 (3): 184-7. DOI: 10.5826/dpc.0803a07.

26. Gameraen IIV, Hazenberg BPC, Bijzet J, Rijswijk MHV. Diagnostic accuracy of subcutaneous abdominal fat tissue aspiration for detecting systemic amyloidosis and its utility in clinical practice. *Arthr Rheuma* 2006; 54 (6): 2015-21. DOI: 10.1002/art.21902.
27. Wu B, Pak DM, Smith KD, Shinohara MM. Utility of abdominal skin punch biopsy for detecting systemic amyloidosis. *J Cutan Pathol* 2021; 48 (11): 1342-6. DOI: 10.1111/cup.14070.
28. Cadiñanos J, Costa R, Trujillo D, Real de Asúa D. [Systemic secondary AA amyloidosis]. *Med Clin (Barcelona)* 2015; 144 (7): 324-30. doi: 10.1016/j.medcli.2014.05.024.
29. Sandoval CL, Acosta BJ, Contreras O, Vargas J. Multiple myeloma and light chain amyloidosis: a rare presentation. *Case Reports* 2018; 4 (2): 99-110. DOI: 10.15446/cr.v4n2.69047.

Dermatología Comunitaria México AC

Comunica con mucho agrado a todos los interesados, la apertura de su página web que pone a su disposición en la dirección: dermatologiacomunitaria.org.mx

Nuestro objetivo es dar a conocer: quiénes somos, nuestra historia desde los inicios, las etapas por las que hemos atravesado, quiénes han participado en nuestras actividades, las instituciones que nos han apoyado. Cuál es nuestra visión y razón de ser, entre lo que destaca la atención dermatológica a los grupos marginados, la enseñanza constante de la dermatología básica al personal de salud del primer nivel de atención en las áreas remotas y la investigación. Aunque los problemas dermatológicos no son prioritarios por su letalidad, sí lo son por su enorme frecuencia y la severa afectación en la calidad de vida de los que los padecen.

Les mostramos la estructura de nuestros cursos y cómo los llevamos a cabo.

La sección de noticias comparte con los interesados nuestro quehacer mes con mes y el programa anual tiene como objetivo invitarlos a participar en nuestras actividades.

Desde enero de este año está funcionando el Centro Dermatológico Ramón Ruiz Maldonado para personas de escasos recursos y para recibir a los pacientes afectados por las así llamadas enfermedades descuidadas *neglectas*, que nos envía el personal de salud que trabaja en las áreas remotas. Se encuentra ubicado temporalmente en el Fraccionamiento Costa Azul del puerto de Acapulco.

Con un profundo sentido de amistad y reconocimiento le hemos dado este nombre para honrar la memoria de quien fuera uno de los dermatólogos más brillantes de nuestro país, que alcanzó reconocimiento nacional e internacional. Además de haber alentado nuestras actividades participó, acompañado de su familia, en muchas de nuestras jornadas en las comunidades.

Contacto con las doctoras Guadalupe Chávez López y Guadalupe Estrada Chávez.

<https://doi.org/10.24245/drm/bmu.v67i6.9322>

Leiomioma de escroto

Leiomyosarcoma of the scrotum.

Juan Astigueta Pérez,^{1,2} Milagros Abad Licham,^{1,3,5} Juan Terrones Deza,⁶ Marisabel Huerta Coronel,⁷ Kristian Cueva Martel⁴

Resumen

ANTECEDENTES: Los leiomiomas son neoplasias malignas mesenquimales que provienen del músculo liso, en el escroto son muy raros; en la revisión de la bibliografía hay aproximadamente 50 casos publicados.

CASO CLÍNICO: Paciente masculino de 50 años con tiempo de enfermedad de 8 meses caracterizada por un tumor escrotal de crecimiento lento y esporádico y dolor tipo punzada. Al examen se encontró una masa dependiente del escroto, de 3 x 3.5 cm, multinodular, de consistencia firme como caucho, individualizable, sin afectación de órganos intraescrotales. La ecografía corroboró la localización e informó nódulo subcutáneo de 30 x 14 x 26 mm, con vascularización periférica e interna multifocal al Doppler. El tumor escrotal se resecó con márgenes amplios; el diagnóstico anatómopatológico fue leiomioma. Los estudios de extensión de enfermedad fueron negativos para metástasis, pero por el riesgo de metástasis regional se indicó radioterapia a cadena ganglionar iliaca e inguinal bilateral. Actualmente, a 6 meses de la cirugía, el paciente se encuentra sin evidencia de enfermedad.

CONCLUSIONES: El leiomioma escrotal es poco frecuente y actualmente no tiene definido algún factor de riesgo. En general, su crecimiento es lento, incluso cuando existe recurrencia local. La ecografía es el estudio inicial para definir su localización y descartar el daño de órganos intraescrotales. Su manejo requiere un enfoque multidisciplinario; el tratamiento inicial es la resección local amplia del tumor con bordes quirúrgicos libres, que deben ampliarse si se sospecha afectación de los mismos. Aún no existe suficiente evidencia de la eficacia del tratamiento complementario con linfadenectomía, quimioterapia o radioterapia.

PALABRAS CLAVE: Leiomioma; escroto; músculo liso.

Abstract

BACKGROUND: *Leiomyosarcomas are malignant mesenchymal neoplasms that come from smooth muscle, in the scrotum they are very rare, finding approximately 50 published cases in the literature review.*

CLINICAL CASE: *A 50-year-old male patient with an 8-month illness characterized by a slow-growing scrotal tumor and sporadic stabbing pain. On examination, a 3 x 3.5 cm, multinodular mass dependent on the scrotum was found, with a firm consistency like rubber, individualizable, without involvement of intra-scrotal organs. Ultrasound corroborated the location and reported a subcutaneous nodule of 30 x 14 x 26 mm, with multifocal peripheral and internal vascularization on Doppler. The scrotal tumor was resected with wide margins; the pathological diagnosis was leiomyosarcoma. Disease extension studies were negative for metastases, but due to the risk of regional metastasis, radiotherapy to the iliac and inguinal lymph node chain was indicated bilaterally. Currently, 6 months after surgery, there is no evidence of disease.*

CONCLUSIONS: *Scrotal leiomyosarcoma is rare and currently there is no defined risk factor. In general, its growth is slow, even when there is local recurrence. Ultrasound is the initial study to define its location and rule out intra-scrotal organ involvement. Its management requires a multidisciplinary approach. The initial treatment is wide local resection of the tumor with free surgical margins, which should be extended if their involvement is suspected. There is still not enough evidence of the efficacy of complementary treatment with lymphadenectomy, chemotherapy and/or radiotherapy.*

KEYWORDS: *Leiomyosarcoma; Scrotum; Smooth muscle.*

¹ Escuela de Medicina, Universidad Privada Antenor Orrego, Trujillo, Perú.

² Departamento de Urología Oncológica.

³ Departamento de Patología Oncológica.

⁴ Departamento de Medicina Oncológica.

Instituto Regional de Enfermedades Neoplásicas, Trujillo, Perú.

⁵ Centro de Excelencia en Patología Oncológica, Trujillo, Perú.

⁶ Servicio de Urología. Hospital Belén, Trujillo, Perú.

⁷ Departamento de Patología, Hospital Virgen de la Puerta Essalud, Trujillo, Perú.

Recibido: septiembre 2022

Aceptado: octubre 2022

Correspondencia

Juan Carlos Arturo Astigueta Pérez
juancarlos.astigueta@gmail.com
jastigueta1@upao.edu.pe

Este artículo debe citarse como:

Astigueta-Pérez J, Abad-Licham M, Terrones-Deza J, Huerta-Coronel M, Cueva-Martel K. Leiomioma de escroto. *Dermatol Rev Mex* 2023; 67 (6): 873-878.

ANTECEDENTES

Los leiomiomas son neoplasias malignas mesenquimales que provienen del músculo liso; en el escroto se describe su origen en los músculos piloerectores, la pared de los vasos sanguíneos y en el dartos.¹ Son extremadamente raros, en la bibliografía hay aproximadamente 50 casos.² Comunicamos el caso de un paciente de 50 años de edad con un tumor escrotal con diagnóstico anatomopatológico de leiomioma. De forma multidisciplinaria, revisamos la bibliografía y discutimos la rareza de la manifestación de esta enfermedad, el trabajo diagnóstico inicial, los criterios oncológicos en el manejo quirúrgico, los factores de pronóstico y, finalmente, el dilema del manejo coadyuvante.

CASO CLÍNICO

Paciente masculino de 50 años, agricultor, sin antecedentes patológicos ni oncológicos de importancia, con tiempo de enfermedad de 8 meses caracterizada por un tumor escrotal de crecimiento progresivo lento y esporádicamente dolor tipo punzada. Al examen físico, se encontró un tumor de 3 x 3.5 cm, localizado en el rafe medio y el hemiescroto izquierdo, de consistencia firme como caucho, multinodular, superficie lisa, piel escrotal no ulcerada con pérdida de pliegues, individualizable y sin daño de órganos intraescrotales. No se encontraron adenopatías periféricas. **Figura 1A y B**

En términos ecográficos, en el escroto, a 2 cm de la base del pene, a nivel mediano y paramediano izquierdo, se observó un nódulo subcutáneo, hipocogénico, de 30 x 14 x 26 mm, de contornos ondulados bien delimitados; al estudio Doppler, se visualizó vascularización periférica e interna multifocal. Los testículos, los epidídimos y los cordones espermáticos eran normales. **Figura 1C**

Inicialmente se realizó resección de tumor con losange de escroto. La macroscopia describió

piel escrotal de 6 x 5 cm, con nódulo subcutáneo de 4.1 x 3.5 x 2.4 cm; al corte, se observó un tumor blanquecino, bien encapsulado, de aspecto sólido, con algunas áreas hemorrágicas y de consistencia firme. **Figura 2A y B**

Al microscopio se observó una neoplasia maligna fusocelular sarcomatoide de localización subcutánea; tenía áreas pleomórficas, índice mitótico de 7-10 mitosis/10CAP y necrosis tumoral en el 30% de la muestra. No se identificó embolia vascular ni infiltración perineural. Bordes quirúrgicos libres de neoplasia (**Figura 2C y D**). El perfil inmunohistoquímico se muestra en el **Cuadro 1**, con lo que se concluyó como diagnóstico leiomioma.

En la evaluación del paciente posterior a la cirugía, en el escroto se encontró una cicatriz de 4 cm, bien afrontada, con engrosamiento a la palpación en toda su extensión, por lo que se realizó resección local amplia de cicatriz con ampliación de márgenes laterales y profundos (**Figura 3**). En el estudio patológico no se encontró evidencia de neoplasia maligna.

Los estudios de extensión de enfermedad fueron negativos, pero por el riesgo de metástasis regional se indicó radioterapia; el paciente recibió 5000 cGy en 25 sesiones a la cadena ganglionar iliaca e inguinal bilateral. Actualmente, a 6 meses de la cirugía inicial, se encuentra sin evidencia de enfermedad.

DISCUSIÓN

El leiomioma escrotal es una afección rara con aproximadamente 50 casos reportados, la mayor parte de causa desconocida. Sólo existen algunos reportes de exposición previa a radioterapia por enfermedad benigna (leiomioma y hemangioma escrotal) o maligna (cáncer de próstata), con una latencia de 7 a 30 años.^{3,4,5} La mayoría de los pacientes se diagnostican entre la cuarta y séptima década de la vida, pero el

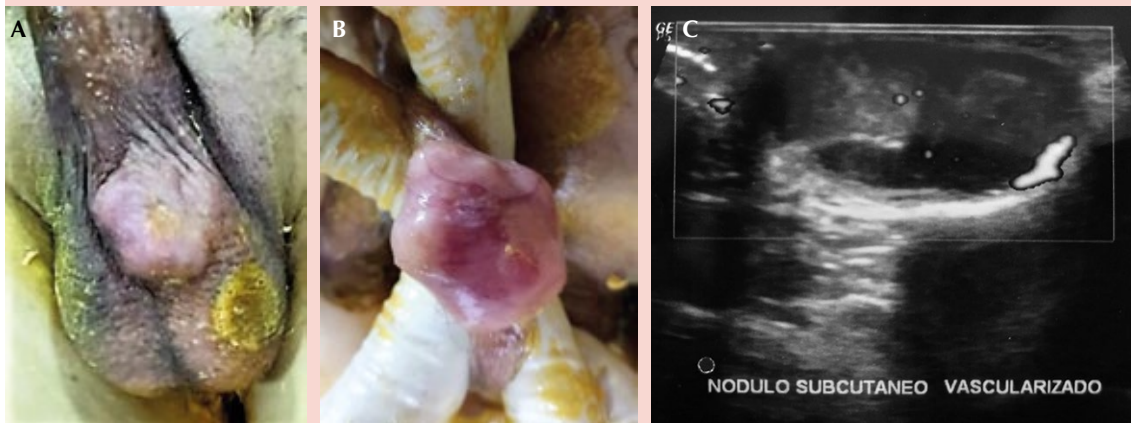


Figura 1. Tumor escrotal. **A.** Localizado a 2 cm del pene, en la línea media izquierda. **B.** Individualizable, multinodular, no afecta estructuras intraescrotales. **C.** A la ecografía Doppler se observa un nódulo escrotal vascularizado de bordes delimitados.

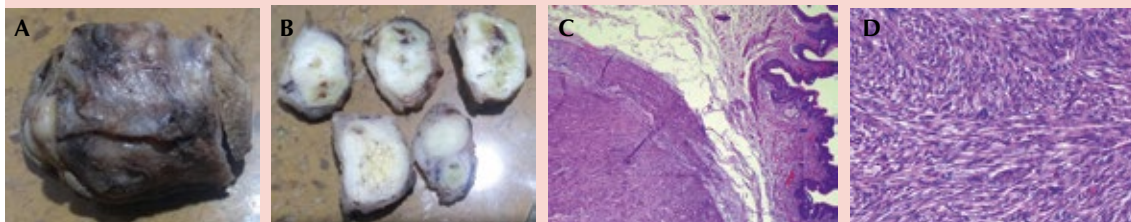


Figura 2. Macroscopia y microscopia. **A.** Vista macroscópica fijada en formol del tumor escrotal. **B.** Cortes seriados donde se observa tumoración nodular, blanquecina, sólida. Microfotografías a 10X y 20X (H&E). **C.** Nódulo tumoral subcutáneo. **D.** Vista a mayor aumento en la que se observa neoplasia fusocelular de tipo sarcomatoide con moderado pleomorfismo e hiper cromasia nuclear.

intervalo es amplio, con edades entre 27 y 89 años.^{6,7} En el caso comunicado, el paciente no tenía factores oncológicos de riesgo y estaba en el grupo etario más común.

El síntoma descrito con más frecuencia es el tumor escrotal de crecimiento lento, por lo general no doloroso.^{2,8,9} En términos clínicos se manifiestan como masas delimitadas en la pared escrotal

y sin afectación de las estructuras adyacentes, a medida que progresa la enfermedad la piel puede ulcerarse; este signo se considera indicativo de malignidad.^{8,10-13} Un gran número de casos reportados fueron diagnosticados inicialmente como lesiones quísticas epidérmicas.^{2,10,14,15,16}

La ecografía escrotal es fundamental en el diagnóstico diferencial, además de ser fiable para

Cuadro 1. Perfil inmunohistoquímico

Marcador	Resultado
Desmina	Positivo
Actina	Positivo parcial
h-caldesmon	Positivo
CD 56	+/-
Panqueratina	Negativo
S 100	Negativo
P 63	Negativo
CD 34	Negativo
MDM-2	Negativo
P 53	Negativo
Ki 67	30-40%

determinar el estado del cordón y los testículos con sensibilidad del 95 al 100%. En esta enfermedad suele mostrar una masa hipoeoica, heterogénea, delimitada y con aumento de la vascularización en el Doppler.^{13,17} Otro estudio importante es la resonancia magnética, útil para casos dudosos cuando sea necesario definir la localización del tumor, características morfo-

lógicas, la extensión de la masa en los tejidos vecinos y el estadiaje.¹⁷

El patrón de referencia para el diagnóstico es el examen anatomopatológico, en el que se observa un tumor compuesto por células fusiformes con núcleos en forma de cigarro dispuestos en fascículos entrelazados.¹⁶ Para diferenciarlo del leiomioma, la actividad mitótica y atipia nuclear son los criterios histológicos más importantes.^{2,13} La confirmación diagnóstica se realiza con el estudio inmunohistoquímico que permite diferenciarlo de otras neoplasias fusocelulares; el patrón clásico expresa positividad para vimentina, desmina, h-caldesmon, actina muscular específica, alfa actina y miosina de músculo liso.^{1,16,17}

La escisión quirúrgica amplia es el tratamiento inicial estándar; la radicalidad ha variado en el tiempo, con reportes que describían cirugías mutilantes con resección amplia del escroto y órganos intraescrotales,^{18,19} posteriormente con márgenes de 3 a 5 cm¹¹ y actualmente con bordes de al menos 10 mm para tener bajo riesgo

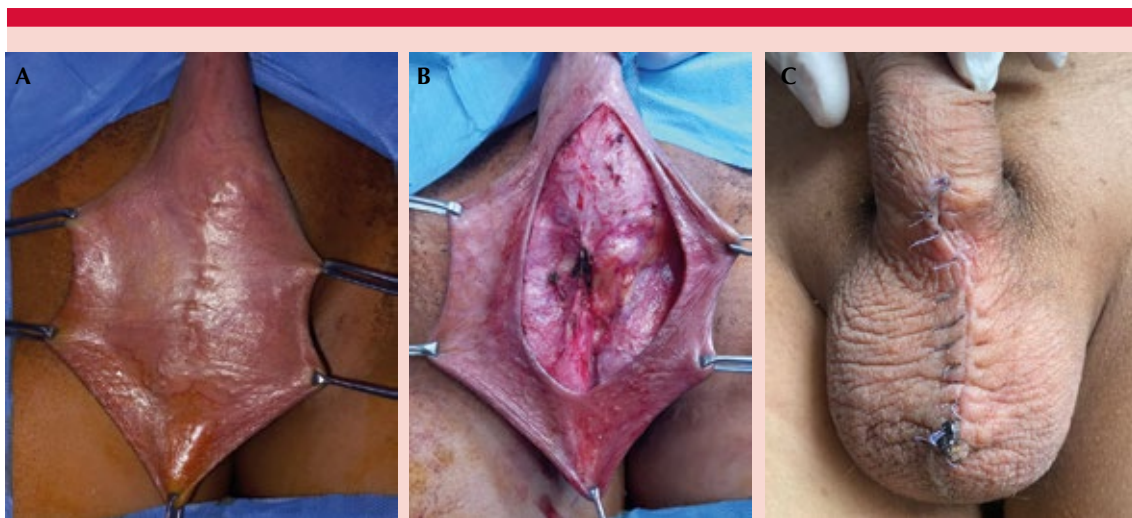


Figura 3. Resección de cicatriz. **A.** Cicatriz escrotal. **B.** Lecho escrotal posterior a la resección de cicatriz con márgenes amplios. **C.** Herida operatoria afrontada en proceso de cicatrización.

de recurrencia local.^{8,10,15,20} La mayor parte de las publicaciones indican que realizaron una segunda ampliación quirúrgica, pero ninguna describe sarcoma residual.

Son pocos los reportes de recurrencia local;^{12,20,21,22} la mayor parte 2 a 4 años después de la primera cirugía; en tres se realizó resección amplia, con informes de supervivencia libre de enfermedad a 4, 14 y 18 meses.^{13,23,24} En teoría, si la progresión tumoral es lenta y la evidencia de recurrencia local y metástasis es poca, consideramos que sería suficiente obtener bordes quirúrgicos negativos, o incluso plantear la cirugía de Mohs como reporta Taylor en un caso y Llombart en su algoritmo de leiomiomas cutáneos.^{1,2}

Se han descrito tres vías de diseminación: 1) por contigüidad a órganos y tejidos adyacentes; 2) vía hematogena al pulmón, hígado, hueso y partes blandas y 3) vía linfática a ganglios inguino-crurales. Son contados los reportes de metástasis en vísceras, cuatro en el pulmón,^{5,9,22,23} una en el hígado³ y una en el hígado y el pulmón,²⁴ todos con supervivencia de 1 a 48 meses. También encontramos 2 comunicaciones de casos que al año de la resección del primario tuvieron adenopatías inguinales, por lo que se les realizó linfadenectomía con informes patológicos de ganglios infiltrados por leiomioma, en ambos a los 12 y 16 meses; la enfermedad progresó con derrame pleural en uno y metástasis pulmonar y hepática en otro.^{22,24}

El manejo posterior a la resección del leiomioma escrotal no está definido y no tenemos protocolos estandarizados. El conocimiento del drenaje linfático escrotal permitió plantear la linfadenectomía inguinal e iliaca profiláctica, pero considerando que la metástasis ganglionar es poco frecuente y que no hay evidencia de beneficio en la supervivencia, sólo se realiza si existe sospecha clínica o en estudios de imagen.^{22,24}

La quimioterapia actualmente no tiene un papel determinante y puede indicarse cuando el paciente no acepta la cirugía o a título paliativo en enfermedad metastásica; son pocos los reportes para sugerir recomendaciones sobre quimioterapia coadyuvante posterior a resección del primario o linfadenectomía.^{8,24} La radioterapia tampoco tiene definida su indicación, no existen trabajos que sugieran su utilidad para evitar la recurrencia locoregional.²⁴ El paciente del caso comunicado fue evaluado de manera multidisciplinaria, concluyendo que no era tributario de quimioterapia, pero sí radioterapia a nivel de la cadena ganglionar iliaca e inguinal bilateral. A seis meses de seguimiento desde la cirugía, el paciente se encuentra sin evidencia de enfermedad.

CONCLUSIONES

Los leiomiomas de escroto son poco frecuentes y actualmente no tienen definido algún factor de riesgo. En general, su crecimiento es lento, incluso cuando existe recurrencia local. La ecografía es el estudio inicial para definir su localización y descartar el daño de órganos intraescrotales. Su manejo requiere un enfoque multidisciplinario; el tratamiento inicial es la resección local amplia del tumor con bordes quirúrgicos libres, que deben ampliarse si se sospecha afectación de los mismos. Aún no existe suficiente evidencia de la eficacia del tratamiento complementario con linfadenectomía, quimioterapia o radioterapia.

REFERENCIAS

1. Llombart B, Serra-Guillen C, Requena C, Alsina M, et al. Leiomioma y sarcoma pleomórfico dérmico: directrices para el diagnóstico y tratamiento. *Actas Dermosifiliogr* 2019; 110 (1): 4-11. <https://doi.org/10.1016/j.ad.2018.06.012>.
2. Taylor A, Dason S, Zynger D. Clinicopathologic features of scrotal leiomyosarcoma: single institutional experience of ten cases. *Human Pathology* 2022; 124: 96-102. <https://doi.org/10.1016/j.humpath.2022.03.011>.
3. Siegal G, Gaffey T. Solitary leiomyomas arising from the tunica dartos scroti. *J Urol* 1976; 116 (1): 69-71. [https://doi.org/10.1016/S0022-5347\(17\)58680-2](https://doi.org/10.1016/S0022-5347(17)58680-2).

4. Dalton D, Rushovich A, Victor T, Larson R. Leiomyosarcoma of the scrotum in a man who had received scrotal irradiation as a child. *J Urol* 1988; 139 (1): 136-138. [https://doi.org/10.1016/S0022-5347\(17\)42322-6](https://doi.org/10.1016/S0022-5347(17)42322-6).
5. Prameela C, Ravind R. Leiomyosarcoma of scrotum: A rare in-field second malignancy in a previously irradiated carcinoma of prostate and review of literature. *J Cancer Res Ther* 2017; 13 (2): 276-278. <https://doi.org/10.4103/0973-1482.189401>.
6. Iida K, Endo M, Tsutsumi M, Ishikawa S. Leiomyosarcoma of the scrotum: a case report. *Acta Urologica Japonica* 2000; 46 (12): 919-921. <https://europepmc.org/article/med/11211813>.
7. Johnson S, Rundell M, Platt W. Leiomyosarcoma of the scrotum. A case report with electron microscopy. *Cancer* 1978; 41 (5): 1830-1835. [https://doi.org/10.1002/1097-0142\(197805\)41:5<1830::aid-cnrcr2820410526>3.0.co;2-o](https://doi.org/10.1002/1097-0142(197805)41:5<1830::aid-cnrcr2820410526>3.0.co;2-o).
8. Batra A, Marwah N, Marwah S, Gupta S, et al. Subcutaneous leiomyosarcoma of scrotum presenting as an exophytic mass: An unusual presentation. *Indian Dermatol Online J* 2015; 6 (3): 193-195. <https://doi.org/10.4103/2229-5178.156394>.
9. Newman PL, Fletcher CD. Smooth muscle tumours of the external genitalia: clinicopathological analysis of a series. *Histopathology* 1991; 18 (6): 523-529. <https://doi.org/10.1111/j.1365-2559.1991.tb01479.x>.
10. Patel B, Vora A, Muruve N. Case of subcutaneous leiomyosarcoma of the scrotum presenting as a sebaceous cyst in a 71-year-old man: A case report and review of the literature. *Urol Case Rep* 2014; 2 (6): 181-182. <https://doi.org/10.1016/j.eucr.2014.07.008>.
11. Belmar P, Baniandr s O, Nieto O, Mu oz-Zato E, et al. Leiomyosarcoma located in the scrotal area. *Actas Dermosifiliogr* 2004; 95 (10):638-640. [https://doi.org/10.1016/S0001-7310\(04\)76903-3](https://doi.org/10.1016/S0001-7310(04)76903-3).
12. Agrawal R, Gupta M, Mohan N, Sharan J, et al. Recurrent leiomyosarcoma scrotum: An important differential in scrotal masses. *Indian J Pathol Microbiol* 2017; 60 (4): 581-583. https://doi.org/10.4103/IJPM.IJPM_391_16.
13. Zeng J, Pollock G, Addams J, Bracamonte E, et al. Leiomyosarcoma of the scrotum: a case report and literature review. *Translational Andrology Urology* 2021; 10 (3): 1342-1346. <https://doi.org/10.21037/tau-20-1184>.
14. John T, Portenier D, Auster B, Mehregan D, et al. Leiomyosarcoma of scrotum-case report and review of literature. *Urology* 2006; 67 (2): 424.e13-424.e15. <https://doi.org/10.1016/j.urology.2005.09.022>.
15. Venyo A, Baiden-amissah K, Paiva-correia A, et al. Subcutaneous scrotal leiomyosarcoma presenting as pedunculated multi-locular cystic growth in the scrotum mimicking a sebaceous cyst: A case report and review of the literature. *WebmedCentral Urology* 2011; 2 (10). doi: 10.9754/journal.wmc.2011.002388.
16. Matsuda-Mitake Y, Sawada N, Inoue C, Kira S, et al. A case of subcutaneous leiomyosarcoma of the scrotum presenting as a slowly growing mass in a 36-year-old male: A case report and literature review. *Urol Case Rep* 2019; 23: 90-91. <https://doi.org/10.1016/j.eucr.2019.01.015>.
17. Erfani Z, Azari-Yam A, Yahyazadeh SR. Scrotal wall leiomyosarcoma: a case report and review of the literature. *J Med Case Rep* 2021; 15 (1): 465. <https://doi.org/10.1186/s13256-021-03076-x>.
18. Naito S, Kaji S, Kumazawa J. Leiomyosarcoma of the scrotum. *Urol Int* 1988; 43 (4): 242-244. <https://doi.org/10.1159/000281346>.
19. Echenique JE, Tully S, Tickman R, Walther MM, et al. A 37-pound scrotal leiomyosarcoma: a case report and literature review. *J Urol* 1987; 138 (5): 1245-1246. [https://doi.org/10.1016/S0022-5347\(17\)43567-1](https://doi.org/10.1016/S0022-5347(17)43567-1).
20. Surya Ram G, Phinehas E, Authy K. Recurrent leiomyosarcoma scrotum of dartos muscle - a nonplussed differential in scrotal swelling. *J Evol Med Dent Sci* 2022; 11 (6): 641-643. <https://doi.org/10.14260/jemds.v11i6.128>.
21. Bansal, D, Varghese, J, Babu, M, Mehta N, et al. Leiomyosarcoma presenting as a scrotal mass. *Urol Case Rep*. 2016;7:42-44. <https://doi.org/10.1016/j.eucr.2016.04.009>.
22. Immergut S, Epstein S, Levy G, Cottler ZR. Leiomyosarcoma of scrotum: case report. *J Urol* 1965; 93 (4): 479-485. [https://doi.org/10.1016/S0022-5347\(17\)63809-6](https://doi.org/10.1016/S0022-5347(17)63809-6).
23. Collier D, Pain J, Hamilton-Dutoit S. Leiomyosarcoma of the scrotum. *J Surg Oncol* 1987; 34 (3): 176-178. <https://doi.org/10.1002/jso.2930340309>.
24. Becchetti A, Monaldi M, Panighi F, Iuliani M, et al. Leiomyosarcoma of the scrotum. *Urol J* 1994; 61 (4): 306-307. <https://doi.org/10.1177/039156039406100415>.

<https://doi.org/10.24245/drm/bmu.v67i6.9323>

Primer caso de melanoma equino nasal en Bogotá, Colombia

First case of nasal pigmented epithelioid melanocytoma in Bogota, Colombia.

Carlos Ojeda Trujillo,^{1,4} Elkin Peñaranda Contreras,^{1,2,4} Carolina Cortés Correa,^{1,2,4} Karen Villa Méndez,^{1,4} Diana Espitia Hernández,^{1,3} Carolina Herrera Lizarazo³

Resumen

ANTECEDENTES: El melanocitoma epiteliode pigmentado es un raro tumor melanocítico *borderline*, variante del nevo epiteliode azul, con potencial maligno intermedio, baja capacidad de metástasis distal y mejor pronóstico que otros subtipos de melanoma.

CASO CLÍNICO: Paciente masculino de 64 años que manifestó una lesión nasal de larga evolución que sangraba con facilidad. El reporte de biopsia de piel describió ausencia de cambios epidérmicos, dermis extensamente ocupada por una lesión melanocítica dérmica epiteliode de células fusiformes altamente sugerente de melanoma tipo equino. Según los hallazgos histopatológicos e inmunofenotípicos, la lesión se clasificó como melanocitoma epiteliode pigmentado en estadio 3 con satelitosis macroscópica.

CONCLUSIONES: El melanocitoma epiteliode pigmentado es un tumor clasificado como neoplasia melanocítica de grado intermedio. Es una enfermedad poco frecuente, que se manifiesta en población más joven, con edad media de 27 años, muy diferente a la edad de nuestro paciente. No hay información de la prevalencia de casos reportados en la cara y sólo hay un caso descrito en la nariz en el mundo, por lo que nuestro caso es el segundo en el mundo y el primero en Colombia. Esta neoplasia melanocítica rara puede confundirse con otras afecciones. Sin embargo, es importante tener en consideración todo el conjunto de características clínicas e histológicas, así como el inmunofenotipo, al momento de abordar el diagnóstico para iniciar un manejo terapéutico oportuno.

PALABRAS CLAVE: Melanoma; melanoma equino; nevo; Colombia.

Abstract

BACKGROUND: *Pigmented epithelioid melanocytoma is a rare borderline melanocytic tumor, a variant of the blue epithelioid nevus, with intermediate malignant potential, low capacity for distal metastasis and better prognosis than other melanoma subtypes.*

CLINICAL CASE: *A 64-year-old male patient who presented with a longstanding nasal, readily bleeding lesion. The skin biopsy report described absence of epidermal changes, dermis extensively occupied by a spindle cell epithelioid dermal melanocytic lesion highly suggestive of equine type melanoma. Based on the histopathological and immunophenotypical findings, the lesion was classified as stage 3 pigmented epithelioid melanocytoma with gross satellitosis.*

CONCLUSIONS: *Pigmented epithelioid melanocytoma is a tumor classified as an intermediate grade melanocytic neoplasm. It is a rare disease, occurring more in the younger population, with a mean age of 27, very different from the age of our patient. No information is available about the prevalence of cases reported in the face and there is only one case described in the nose in the world, making our case the second in the world and the first in Colombia. Pigmented epithelioid melanocytoma is a rare melanocytic neoplasm which can be confused with other diseases. However, it is important to take into consideration the whole set of clinical and histological characteristics, as well as the immunophenotype, when approaching the diagnosis in order to initiate timely therapeutic management.*

KEYWORDS: Melanoma; Equine melanoma; Nevus; Colombia.

¹ Departamento de Dermatología.

² Grupo de investigación DERMAS.

³ Departamento de Investigación. Hospital Universitario de la Samaritana, Bogotá, Colombia.

⁴ Universidad Nacional de Colombia, Bogotá, Colombia.

Recibido: octubre 2022

Aceptado: octubre 2022

Correspondencia

Diana Espitia Hernández
dm.espitia171@uniandes.edu.co

Este artículo debe citarse como:

Ojeda-Trujillo C, Peñaranda-Contreras E, Cortés-Correa C, Villa-Méndez K, Espitia-Hernández D, Herrera-Lizarazo C. Primer caso de melanoma equino nasal en Bogotá, Colombia. *Dermatol Rev Mex* 2023; 67 (6): 879-883.

ANTECEDENTES

El melanocitoma epitelioides pigmentado, también llamado melanoma epitelioides melano-cítico, melanoma tipo animal y melanoma equino por su semejanza con la enfermedad de los caballos grises, fue descrito por primera vez en 1979.^{1,2} Es un tumor melanocítico *borderline* raro, variante del nevo epitelioides azul,³ con potencial maligno intermedio, poca capacidad de metástasis distal y mejor pronóstico que otros subtipos de melanomas.^{1,2} Se manifiesta mayormente en la tercera década de la vida, aunque se ha descrito en todos los grupos de edad, y es más frecuente en caucásicos que en la raza negra; con igual afectación a hombres y mujeres.^{2,4}

El melanocitoma epitelioides pigmentado clínicamente se observa como una placa o nódulo de pigmentación azul-negra, de crecimiento lento, indolente, que en ocasiones se ulcera.^{1,2,4} Sus localizaciones más frecuentes son las extremidades y el tronco, con un número muy limitado de casos descritos en la cara, la cabeza, las mucosas, los genitales y el cuello.^{2,4} Dentro de la búsqueda realizada en las bases de datos PubMed, ScienceDirect y EBSCO con términos MeSH en referencia a “melanoma epitelioides melano-cítico”, “melanoma tipo animal”, “melanocitoma epitelioides pigmentado”, “melanoma equino” AND “cara” OR “nariz” se encontró sólo un caso reportado en la nariz en el mundo, y el nuestro corresponde al primero descrito en Colombia.⁵ El diagnóstico respecto a otras proliferaciones dérmicas melanocíticas severas no está bien dilucidado debido a que los hallazgos histopatológicos se superponen;² por ello el inmunofenotipo es clave.^{1,2}

CASO CLÍNICO

Paciente masculino de 64 años con antecedente de esteatosis hepática que consultó por una lesión nasal de larga data asociada con sangrado fácil. En el examen físico se evidenció en la punta

nasal un gran tumor pigmentado de color azul oscuro-negro, de 2 x 2 cm, con centro ulcerado, escaso sangrado y múltiples lesiones satélite (**Figura 1**). La biopsia de piel reportó epidermis sin cambios, en la dermis una extensa ocupación por lesión de células dendríticas, fusiformes y epitelioides masivamente pigmentada, que demostraron cierta atipia con nucleomegalia, nucléolos prominentes, actividad mitótica aparente y abundantes melanófagos, con lo que se concluyó lesión melanocítica dérmica epitelioides fusocelular muy sugerente de melanoma tipo equino y, de acuerdo con las características histológicas en el espectro de las lesiones azules, se tuvo en cuenta el diagnóstico diferencial de nevo azul atípico o melanoma originado en un nevo azul. Por lo anterior se consideró necesario realizar estudios de inmunohistoquímica en los que se describió una proliferación que se extendía más allá de los bordes de la lesión, con mínimo componente proliferativo dado por la actividad de Ki67 y PHH3, y sólo una figura mitótica. Se evidenció reactividad fuerte de las células para SOX10, Melan-A y HMB45 y los marcadores para P16, p53 fueron negativos. No fue posible realizar inmunohistoquímica para PRKAR1A por no haber disponibilidad en el entorno hospitalario de Bogotá, Colombia.

Con los hallazgos histopatológicos y el inmunofenotipo se clasificó la lesión como melanocitoma epitelioides pigmentado con satelitis macroscópica, estadio 3. Se indicaron estudios de extensión y manejo quirúrgico oncológico con resección local amplia con márgenes de 1 a 2 cm por los servicios de cirugía plástica y cabeza y cuello; asimismo, se consideró apto para manejo coadyuvante con inmunoterapia o terapia BRAF, en caso de ser BRAF positivo.

DISCUSIÓN

El melanocitoma epitelioides pigmentado es un tumor clasificado entre las neoplasias melanocíticas de grado intermedio¹ que ha tenido

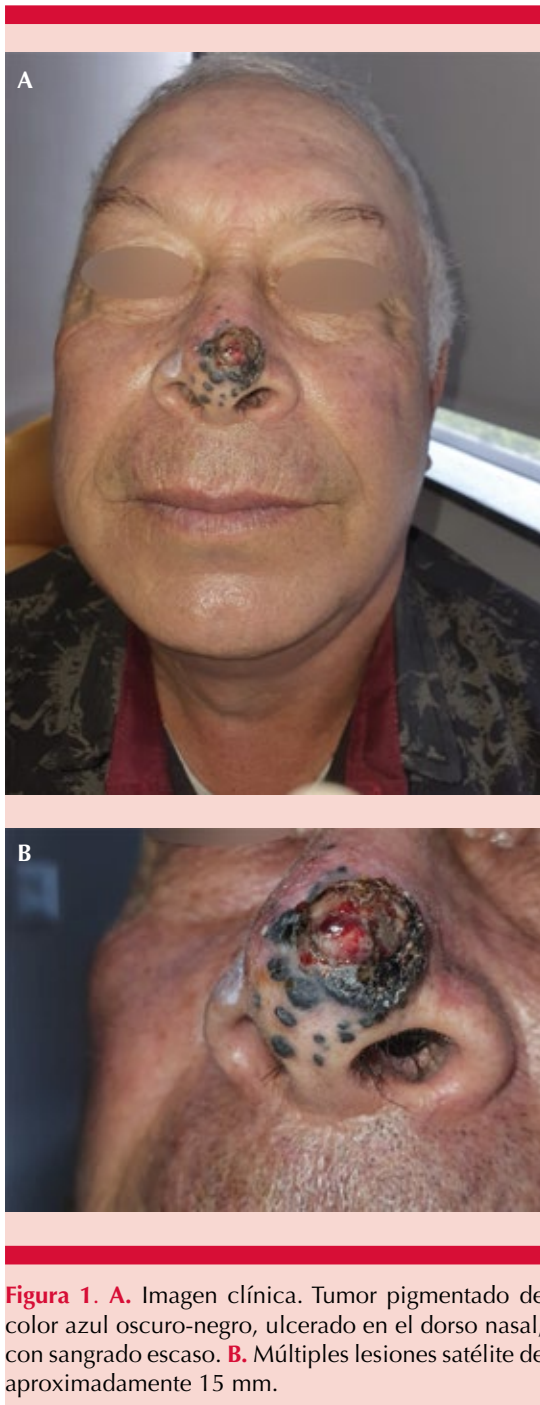


Figura 1. A. Imagen clínica. Tumor pigmentado de color azul oscuro-negro, ulcerado en el dorso nasal, con sangrado escaso. **B.** Múltiples lesiones satélite de aproximadamente 15 mm.

múltiples nomenclaturas desde el primer caso reportado en humanos, pero que la Organización Mundial de la Salud en 2018 integró entre

los tumores *borderline* como una variante del nevo epitelióide.^{1,6} Hasta el momento no existe una definición universal precisa, pero se considera una afección de menor malignidad que su homóloga en los caballos grises.¹

Es una enfermedad rara, que se manifiesta con mayor frecuencia en la población joven, con edad media de 27 años, de la cual dista mucho de pertenecer nuestro paciente.^{1,2,4} Hasta 2015 había 190 casos reportados en idioma inglés, de los cuales el sitio de ocurrencia más frecuente fueron las extremidades con un 38.3% y el menos frecuente la cabeza y el cuello.³ No se tiene información de la prevalencia de los casos reportados en la cara y sólo hay un caso descrito en el mundo en la nariz, por lo cual nuestro caso corresponde al segundo en el mundo y el primero en Colombia.⁵ El riesgo de metástasis a distancia es bajo a pesar de un pronóstico local no tan favorable y la diseminación a los nódulos regionales es de hasta el 41%, con recurrencias locales en un 7.9%.^{1,2} La mayoría de los casos ocurren de forma esporádica, aunque también pueden estar asociados con el complejo de Carney, que es un cáncer familiar raro y síndrome lentiginoso asociado con la mayor parte de las neoplasias benignas indolentes.^{2,3,7}

La etiopatogenia no es totalmente comprendida, pues hay casos que surgen *de novo* y otros que ocurren de forma congénita.² Se han propuesto dos posibles orígenes a nivel celular: a partir de células melanocíticas detenidas durante la migración de la cresta neural a la piel durante el desarrollo embrionario, o de las células de Schwann u otro tipo de célula derivada de la cresta neural con diferenciación melanocítica.⁴ Las mutaciones asociadas con el melanocitoma epitelióide pigmentado se han identificado principalmente en el gen de la subunidad reguladora tipo 1 alfa de la proteína cinasa A (PRKAR1A), que conlleva a la pérdida de la expresión esporádica de dicha proteína en un 80%, y también se han identificado mutaciones de los genes de

fusión de la isoforma alfa de la proteína cinasa C.^{3,7} Esto está estrechamente relacionado con los hallazgos inmunohistoquímicos característicos de la enfermedad, pues se ha documentado la pérdida del marcado citoplasmático de PRKAR1A en las células epitelioides y dendríticas en los melanóforos positivos y nevocitos comunes que no se ha identificado en el melanoma convencional.⁶ Es relevante reconocer los oncogenes iniciadores que activan la vía MAPK, incluidas las mutaciones BRAFV600E, las fusiones del gen BRAF y las mutaciones MAP2K1, además de la pérdida de expresión de p16, ya que según la evidencia puede ser que los cambios genéticos adicionales a los genes supresores de tumores conlleven a un comportamiento clínico agresivo.⁶ Por ello dichos marcadores se tuvieron en cuenta en nuestro paciente y adicionalmente parte del fenotipo que incluye la inmunorreactividad a los antígenos melanocíticos de diferenciación Melan-A, Hmb-45, S100 y SOX10.³

El cuadro clínico de melanocitoma epitelioides pigmentado no es concluyente debido a que es similar al de los nevos azules y otros subtipos de melanomas,⁷ dado por una placa o nódulo de más de un centímetro de diámetro de pigmentación azul oscuro, azul-negro u azul-gris, de crecimiento lento, que de forma característica es indolente.^{1,2,4} En algunos casos, como el nuestro, la satelitosis puede estar presente y podría corresponder a invasión linfovascular.^{2,8} Además, se considera que los casos de melanoma ulcerados tienen peor pronóstico que los no ulcerados; esto podría deberse a un diferente potencial biológico, mayor vascularización, metástasis linfáticas y angiogénicas, y un perfil genético e inmunosupresor diferente, lo que también tiene implicaciones terapéuticas.⁹

No existen criterios histológicos universalmente aceptados para la identificación de melanocitoma epitelioides pigmentado, pues en muchos casos se confunde con el melanoma convencional y otros subtipos de melanoma por la atipia

celular evidenciada.⁴ Algunas características que pueden permitir su diferenciación son la agregación de histiocitos en el centro del tumor, la actividad mitótica baja y la identificación de: células dendríticas, células poligonales con hiperpigmentación oscura y células epitelioides con citoplasma abundante y núcleos vesiculares grandes,⁴ ello en asociación con los marcadores inmunohistoquímicos fueron fundamentales para el diagnóstico en el caso presentado.⁴

Las medidas terapéuticas se basan en los estadios tumor, ganglio linfático y metástasis (TNM) que se utilizan para el melanoma convencional.⁹ Entre las opciones de manejo se incluye el quirúrgico, realizado en la mayoría de los casos reportados, considerado el de elección en este tipo de neoplasia,^{3,4,10} que consiste en la escisión local amplia, siguiendo el grosor de Breslow del primario; en el caso comunicado se indicó un margen de 2 cm debido al hallazgo de una lesión mayor de 2 mm.⁹ Asimismo, la terapia coadyuvante se indica en pacientes con alto riesgo de recaída, con lesiones gruesas o con afectación ganglionar;⁹ se consideró que este paciente se beneficiaba de manejo con inmunoterapia. Entre las opciones terapéuticas está el interferón alfa y los bloqueadores de puntos de control inmunitario ipilimumab y nivolumab aprobados por la FDA para pacientes en etapa 3.⁹ En el caso de mutaciones BRAF V600 el estándar de manejo, además de la inmunoterapia, son los inhibidores inespecíficos o selectivos de BRAF en combinación con inhibidores de MEK, como trametinib y cobimetinib, para lograr una tasa de respuesta más alta.^{6,9} Algunos pacientes son aptos a la radioterapia coadyuvante⁴ para el control de la metástasis ganglionar en estadio III o en caso de recurrencia ganglionar está descrito el manejo con interleucina 2 intralesional en caso de metástasis pequeñas y superficiales con una tasa de respuesta de más del 80%.⁹ Para tratar metástasis mayores se indican inyecciones intralesionales con el virus oncolítico talimogene laherparepvec o electroquimioterapia.^{9,11}

CONCLUSIONES

El melanocitoma epitelioides pigmentado es una neoplasia melanocítica rara que por su histología y cuadro clínico puede confundirse con otras enfermedades; sin embargo, es importante tener en cuenta en conjunto las características clínicas, histológicas y el inmunofenotipo para poder realizar una aproximación diagnóstica e indicar un manejo terapéutico oportuno, como se realizó con el paciente del caso comunicado.

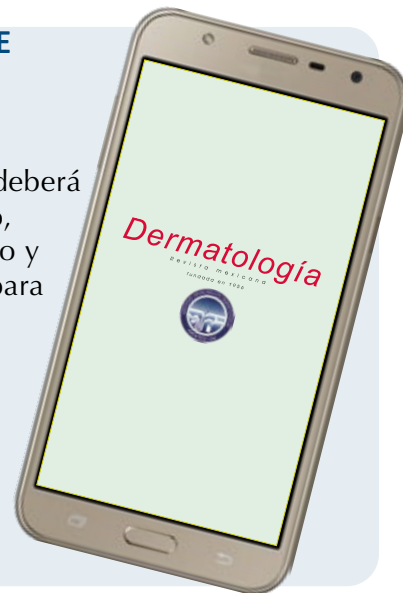REFERENCIAS

1. Cazzato G, Arezzo F, Colagrande A, Cimmino A, et al. Animal-type melanoma/pigmented epithelioid melanocytoma: History and features of a controversial entity. *Dermatopathology* 2021; 8: 271-276. doi:10.3390/DERMATOPATHOLOGY8030033.
2. Vyas R, Keller JJ, Honda K, Cooper KD, Gerstenblith MR. A systematic review and meta-analysis of animal-type melanoma. *J Am Acad Dermatol* 2015; 73 (6): 1031-1039. doi:10.1016/J.JAAD.2015.08.016.
3. Zembowicz A, Cohen JN, LeBoit PE. Pigmented epithelioid melanocytoma. In: *Pathology of Melanocytic Tumors*. Elsevier; 2019: 124-129. doi:10.1016/b978-0-323-37457-6.00010-9.
4. Bayraktar EC, Jour G. Pigmented epithelioid melanocytomas and their mimics; Focus on their novel molecular findings. *Biology (Basel)* 2021; 10 (12). doi:10.3390/BIOLOGY10121290.
5. Ohuchi K, Fujimura T, Kambayashi Y, Tono H, et al. Pigmented epithelioid melanocytoma (animal types of melanoma) on the nose. *Case Rep Oncol* 2018; 11 (2): 378-382. doi:10.1159/000490237.
6. Cohen JN, Yeh I, Mully TW, LeBoit PE, McCalmont TH. Genomic and clinicopathologic characteristics of PRKAR1A-inactivated melanomas toward genetic distinctions of animal-type melanoma/pigment synthesizing melanoma. *Am J Surg Pathol* 2020; 44 (6): 805-816. doi: 10.1097/PAS.0000000000001458.
7. Vistazo DU, Azul N, Cuda JD, Moore RF, Busam KJ. Nevus azul. In *Fitzpatrick's Dermatology*. 9th ed. McGraw-Hill Education, 2019.
8. Román C, Armijo M. El proceso metastásico. II: diseminación tumoral directa, linfática y hemática (1ª parte). *Actas Dermo-Sifiliográficas* 2022; 90: 277-290.
9. Hassel JC, Enk AH. Melanoma. In: Kang S, Amagai M, Bruckner AL, et al., eds. *Fitzpatrick's Dermatology*. 9th ed. McGraw-Hill Education; 2019.
10. Mandal RV, Murali R, Lundquist KF, Ragsdale B, et al. Pigmented epithelioid melanocytoma: favorable outcome after 5-year follow-up. *Am J Surg Pathol* 2009; 33 (12): 1778-82. doi: 10.1097/PAS.0b013e3181b94f3c.
11. Tratamiento del melanoma (PDQ®)—Versión para profesionales de salud - Instituto Nacional del Cáncer, 2022. https://www.cancer.gov/espanol/tipos/piel/pro/tratamiento-melanoma-pdq#section_3.1.

AVISO IMPORTANTE

Ahora puede descargar la aplicación de **Dermatología Revista Mexicana**. Para consultar el texto completo de los artículos deberá registrarse una sola vez con su correo electrónico, crear una contraseña, indicar su nombre completo y especialidad. Esta información es indispensable para saber qué consulta y cuáles son sus intereses y poder en el futuro inmediato satisfacer sus necesidades de información.

La aplicación está disponible para Android o iPhone.



<https://doi.org/10.24245/drm/bmu.v67i6.9324>

La familia de Carlos IV (primera parte)

The family of Carlos IV (first part).

Pablo Campos Macías

...una mancha en la familia, un signo de malignidad



Figura 1. La Familia de Carlos IV, 1800. Museo del Prado, Madrid, España.

Profesor de la Facultad de Medicina de León, Universidad de Guanajuato. Dermatólogo, Hospital Aranda de la Parra, León, Guanajuato, México.

Recibido: febrero 2022

Aceptado: febrero 2022

Correspondencia

Pablo Campos Macías
camposdoctor@gmail.com

Este artículo debe citarse como:
Campos-Macías P. La familia de Carlos IV (primera parte). Dermatol Rev Mex 2023; 67 (6): 884-887.

La familia de Carlos IV es una pintura que forma parte de una serie de retratos reales iniciada por Goya en septiembre de 1799 que le valieron el nombramiento de primer pintor de cámara, premio máximo en la trayectoria oficial de un artista (**Figura 1**). Es un óleo sobre lienzo. Goya comenzó a trabajar en los bocetos –de los que el Museo del Prado conserva cinco– en la primavera de 1800. La versión definitiva la pintó entre julio de 1800 y junio de 1801. Perteneció a las colecciones privadas del Palacio Real de Madrid, donde aparece en el inventario de 1814. Pasó a formar parte del recién fundado Museo del Prado en 1824, por orden del rey Fernando VII, quien aparece retratado en el cuadro. Mide 280 cm de alto por 336 cm de ancho; se encuentra en exposición permanente en el Museo Nacional del Prado en Madrid.

Es un cuadro que representa a un grupo, lo cual era poco usual en España, salvo en pinturas religiosas, antes de la dinastía borbónica. El antecedente más reconocido de este tipo de pintura familiar es la obra *Las meninas*, que representa a la familia de Felipe IV, obra maestra del pintor del siglo de oro español Diego Velázquez, realizado en 1656, pintura emblemática del Museo del Prado.

Goya lo inició en mayo de 1800, cuando la familia real pasaba una temporada en el Palacio de Aranjuez. Entre mayo y julio realizó los bocetos con los retratos al natural de cada uno de los miembros de la familia real. Por deseo de la reina el pintor los retrató por separado, lo que evitó que todos juntos debieran posar durante largas y tediosas sesiones. En él aparecen ordenadamente todos los miembros de la familia real con intención de realzar la figura de la reina María Luisa, que ocupa el centro de la escena pasando un brazo maternalmente sobre los hombros de la infanta María Isabel. Goya retrató de izquierda a derecha al infante Carlos María Isidoro, a su lado Fernando, futuro rey de España; la infanta María Josefa de Borbón, hermana del rey, y enseguida

una joven elegantemente vestida pero sin rostro, recurso empleado por Goya para representar a la futura esposa del príncipe de Asturias (Fernando VII) cuando ésta aún no había sido ni siquiera elegida; la infanta María Isabel, a su lado la reina María Luisa, el infante Francisco de Paula Antonio y, portando varias condecoraciones, el rey Carlos IV; enseguida el infante Antonio Pascual, hermano del rey, y a su lado una figura femenina de la que sólo se ve la cabeza de perfil, a quien se ha identificado como su esposa, la infanta María Amalia, fallecida dos años atrás, o como la hija mayor de los reyes, la infanta Carlota Joaquina, reina de Portugal, a la que Goya no tuvo ocasión de retratar por hallarse ausente de España desde hacía algunos años; en el extremo derecho Luis de Borbón-Parma y la infanta María Luisa Josefina y en sus brazos su hijo Carlos Luis. Atrás de Fernando, en forma subliminal, Goya incorpora su autorretrato.

El maestro muestra a los miembros de la familia real de pie, vestidos con lujosos ropajes de seda y abundantes joyas y condecoraciones, los varones con la Orden de Carlos III, el Toisón de Oro y la Orden de San Jenaro y las mujeres con la banda de la Orden de las Damas Nobles de la Reina María Luisa. El pintor pone en estos detalles todos los recursos de su maestría a fin de representar a la familia real en toda su dignidad, destacando a la vez el carácter bondadoso y sereno del monarca reinante. Al fondo se encuentran dos cuadros de autor y tema desconocidos.

Se evidencia el rigor inflexible en la representación de la fisonomía de los personajes, característica en la tradición del retrato español. Un detalle pictórico que evidencia la fidelidad que guarda Goya queda manifiesto en la representación de María Josefa de Borbón, situada detrás del príncipe de Asturias, futuro Fernando VII, que muestra una mancha pigmentada en la sien derecha que ha suscitado polémica en cuanto a su interpretación. **Figura 2**



Figura 2. Rostro de la Infanta María Josefa de Borbón en la pintura de la familia de Carlos IV. Evidencia de la imagen negra en la región temporal derecha.

María Josefa Carmela de Borbón (Gaeta, 6 de julio de 1744-Madrid, 8 de diciembre de 1801) fue princesa de Nápoles y Sicilia por nacimiento. Cuando su padre accedió al trono de España como Carlos III se convirtió en infanta de España. Nacida en el Reino de Nápoles, llegó a España con su familia en octubre de 1759, a la edad de quince años. Vivió primero en la corte de su padre y luego en la de su hermano Carlos IV, permaneciendo soltera hasta su fallecimiento. Fue el cuarto hijo de Carlos III, pero la primera en sobrevivir por encima de la edad de cinco años. Se le describe con una fisonomía poco

agraciada, incluso con cifosis, lo cual dificultó que llegara a desposarse y terminó consagrando su vida a una estricta soltería.

Goya la representa a los 56 años, siendo el personaje de mayor edad, con la banda de la Orden de Damas Nobles, y sobre el pecho un borrrón negro que corresponde al lazo de la insignia de la Cruz Estrellada. En la cabeza luce un tocado, a modo de turbante con una pluma de ave del paraíso, y se adorna con ricos pendientes. Lo más llamativo, y que ocupa el punto importante en la pintura, es la mancha oscura, semicircular y bien limitada, que ocupa la totalidad de la sien derecha.

En el Museo del Prado se exhibe otra representación de ella, realizada por Lorenzo Tiépolo, pintor veneciano, en 1763, pastel sobre papel, de 710 x 600 mm, que logra disimular la escasa belleza que los cronistas le atribuyen a la infanta. Su piel, a la edad de 17 años, se representa en perfectas condiciones (**Figura 3**), descartando algunas posibilidades diagnósticas, en relación con la imagen representada en su senectud, como la de un nevo melanocítico congénito.



Figura 3. Rostro de la Infanta María Josefa de Borbón, edad 17 años, sin evidencia de lesiones o parches. Autor: Lorenzo Tiépolo, 1763. Museo del Prado, Madrid, España.

Otras consideraciones diagnósticas en relación con la imagen pigmentada (no siendo factible precisarla como una dermatosis) han sido la de una queratosis seborreica, tumoración epidérmica benigna o una lesión melanocítica del tipo de la melanosis precancerosa de Dubreuilh o peca melanótica de Hutchinson, dermatosis que pueden evolucionar a un melanoma lentigo maligno, o representar ya esta tumoración maligna, considerada la variedad de melanoma menos agresiva, más frecuente después de la sexta década de la vida, localizada en áreas expuestas a la luz solar, principalmente la cara. La lesión plasmada por Goya en el rostro de la infanta María Josefa pudiera clínicamente corresponder a esta neoplasia y hay quienes le atribuyen a esta lesión maligna su fallecimiento meses después de realizada la pintura.

Laurens P White, médico de San Francisco, California, publicó en 1995 un artículo titulado "What the artist sees and paints" en la revista *Western Journal of Medicine*, refiriendo: "Entre los años 1800 y 1802, Francisco de Goya pintó un gran retrato del grupo de la familia del Rey Carlos IV de España. Incluida en este grupo está la hermana del Rey, la Infanta María Josefa, de 56 años de edad. En su sien derecha se ve un tumor grande y negro, probablemente un melanoma, seguramente del tipo lentigo maligno. Se pueden ver los bordes elevados del tumor. Y es sabido que la infanta murió por causas desconocidas seis meses después de que la pintura hubiese sido acabada. Por diversas razones podemos especular sobre la causa de su muerte, pero no podemos afirmarla con certeza". A lo que añadía

el médico norteamericano: "Una de las razones por las que Goya es uno de los más grandes pintores del mundo es porque en sus retratos lo reflejaba todo, con tanta fidelidad, que era capaz de pintar un cáncer en una princesa real".

Sin embargo, una revisión completa de la obra de Goya, y el análisis de su realización en un momento histórico determinado, da cabida a otras posibilidades diagnósticas más factibles, que analizaremos en la segunda parte.

Francisco José de Goya y Lucientes (Fuendetodos, 27 de marzo de 1746-Burdeos, 16 de abril de 1828) fue un pintor y grabador español. Su obra abarca la pintura de caballete y mural, el grabado y el dibujo. Su estilo evolucionó desde el rococó, pasando por el neoclasicismo, hasta el prerromanticismo, siempre con un rasgo subyacente de naturalismo. Su obra refleja el convulso periodo histórico en que vive. La obra de Goya incluye unos quinientos óleos y pinturas murales, además de cerca de trescientos aguafuertes y litografías y centenares de dibujos. La mayoría se conserva en el madrileño Museo del Prado, aunque también hay un buen número de obras en Francia, especialmente en el Museo del Louvre, así como en los de Agen, Bayona, Besançon, Castres, Lille y Estrasburgo.

BIBLIOGRAFÍA SUGERIDA

1. White L.P. What the artist sees and paints. *West J Med* 1995; 163 (1): 84-85.
2. Fernández, Tomás y Tamaro, Elena. "Francisco Goya. Biografía". En *Biografías y Vidas*. La enciclopedia biográfica en línea. Barcelona, España, 2004. [https://www.biografiasyvidas.com/monografia\(Goya/](https://www.biografiasyvidas.com/monografia(Goya/)

<https://doi.org/10.24245/drm/bmu.v67i6.9325>

La familia de Carlos IV (segunda parte)

The family of Carlos IV (second part).

Pablo Campos Macías

*...de un signo de malignidad a un símbolo estético
o un remedio medicinal casero*



Figura 1. María Josefa de Borbón, hermana de Carlos IV. *La Familia de Carlos IV*, Goya, 1800, Museo del Prado, Madrid, España.

Profesor de la Facultad de Medicina de León, Universidad de Guanajuato. Dermatólogo, Hospital Aranda de la Parra, León, Guanajuato, México.

Recibido: febrero 2022

Aceptado: febrero 2022

Correspondencia

Pablo Campos Macías
camposdoctor@gmail.com

Este artículo debe citarse como:
Campos-Macías P. La familia de Carlos IV (segunda parte). *Dermatol Rev Mex* 2023; 67 (6): 888-892.

La familia de Carlos IV es una pintura que formó parte de una serie de retratos reales iniciada por Goya en septiembre de 1799; forma parte de la colección del Museo del Prado, una obra en la que a primera vista se aprecia el manejo magistral de los pinceles de Goya y la fidelidad con la que plasma la fisonomía de las personas. Hay un detalle en esta pintura que la hace muy peculiar: una pigmentación negra circunscrita en la región temporal derecha de la infanta María Josefa, hermana del Rey Carlos IV (**Figura 1**). Se ha argumentado desde una perspectiva médica que se trataba de una dermatosis; posibilidades diagnósticas: una queratosis seborreica, lesión benigna y, más frecuentemente, por su pigmentación negra, la posibilidad de un melanoma maligno.

Es muy factible que los dermatólogos emitamos posibilidades diagnósticas erróneas si no realizamos un análisis exegético de la obra. Hay que considerar que la pintura de Goya refleja el convulso periodo histórico que vivió, su entorno cultural y costumbres de la época, tener en cuenta que su obra pictórica siempre fue interpretada de una forma personal y original, para efectuar una revisión de los retratos que pintó.

Hay varias pinturas en las que hace evidente la presencia de una imagen similar en el rostro de sus modelos, dos de ellos corresponden a María Luisa de Parma (Parma, 1751-Roma, 1819), esposa del rey Carlos IV, mujer astuta y ambiciosa, que ejerció una enorme influencia sobre su débil esposo, interviniendo en la política de su tiempo.

En una de estas obras, realizada en 1789, óleo de 152 x 110 cm, que se exhibe en el Museo del Prado (**Figura 2**), Goya representa a la reina vistiendo un rico traje bordado de ajustado corpiño y gran escote cubierto de tules. Mangas cortas que dejan al descubierto los brazos. En la mano derecha un abanico y al pecho la insignia de la orden de María Luisa. Abultado peinado de grandes rizos y enorme sombrero de cintas y plumas. Fondo de cortinaje verde y al lado, sobre



Figura 2. Reina María Luisa de Parma, Goya, 1789. Museo del Prado, Madrid, España.

una mesa, manto de armiño y corona real. Resalta en el rostro una mancha negra, redondeada, de límites muy precisos, en la sien izquierda.

En otra representación, titulada *La reina María Luisa con tontillo*, un óleo sobre lienzo de 205 x 132 cm, de la colección del Museo del Prado de Madrid, pintada en 1789 (**Figura 3**), la reina viste de tontillo, moda que deriva del guardainfante del siglo XVII, con una falda achatada, una escofieta de gran tamaño, con encajes, cintas, plumas y adorno de diamantes. Se hace evidente, al igual que en la obra previa, una mancha oscura con las mismas características en la región temporal izquierda.

No formando parte de la familia de Carlos IV, Goya realizó la misma ilustración en el retrato de doña María del Pilar Cayetana de Silva y Álvarez de Tolero y Silva Bazán (1778-1802), en 1797, un óleo sobre lienzo de 210 x 149.3 cm, perteneciente a la Hispanic Society of America, en Nueva York. Se observa a la duquesa de Alba vestida de luto, un traje de fajín color rojo atado a la cintura, las mangas adornadas con detalles dorados, su rostro inexpresivo se caracteriza por unos ojos grandes y oscuros y las mejillas ligera-




Figura 3. Reina María Luisa con tontillo, Goya, 1789. Museo del Prado, Madrid, España.

mente pintadas a la moda de la época. Resalta, en la región temporal derecha, junto al extremo de la ceja, una mancha negra similar.

Antes de emitir cualquier consideración diagnóstica en relación con estas imágenes es importante ubicarnos en el mundo de Francisco José de Goya, su entorno cultural, costumbres, y resaltar que su obra pictórica, siempre interpretada de una forma personal y original, guarda un rasgo subyacente de naturalismo, del reflejo de esa realidad.

Bajo esa perspectiva cabe resaltar dos elementos que, sin ser exclusivos de su época, sí repercutían en el comportamiento de su entorno social: las grandes epidemias de viruela que periódicamente y desde épocas muy remotas azotaban las poblaciones, una de las más devastadoras, la ocurrida en la Europa del siglo XVIII. Un proceso infeccioso manifestado por una dermatosis generalizada que en la mayoría de los enfermos que lograban sobrevivir dejaba, sobre todo en

la cara, cicatrices muy evidentes que lastimaban su autoestima por el resto de su vida. Es en esta época y por este motivo que se inició el uso de parches realizados de terciopelo o seda negra, colocados en diferentes sitios de la cara para disimular las cicatrices más grotescas, si bien existió un descenso de las epidemias posterior al descubrimiento de la vacuna por Jenner en 1796, su utilización continuaba en la época de Goya para disimular las secuelas de la enfermedad.

La familia del rey Carlos IV no estuvo exenta de la pandemia: Gabriel de Borbón, su hermano, falleció de viruela en 1788; pocos días antes su esposa, la Infanta María Victoria de Portugal, y su hijo recién nacido sucumbieron al mismo mal. A esta pena se agregó al Monarca el fallecimiento, por el mismo padecimiento, de su hija María Teresa, de apenas tres años en 1795.

No hay evidencias de que la Infanta María Josefa, su hermana y su esposa, la Reina María Luisa de Parma, padecieran viruela para justificar el uso de los parches, representados en las pinturas de Goya; cabe mencionar la existencia de representaciones, de la misma época, de la reina María Luisa sin ninguna imagen similar en el rostro, lo que descarta una dermatosis o el uso del parche para disimular secuelas del mal.

Otro de los aspectos a considerar es la innovación estética en esa época de esos parches, sin tener ninguna lesión residual en la piel, con el objetivo de realzar la fisonomía. La localización y el tamaño variaban según la elección de quienes los usaban. Ésta es una posibilidad más factible a considerar en las mujeres retratadas por Goya. Siendo todas aristócratas y parte de la nobleza, hubieran pedido al autor que omitiera estas imágenes en caso de ser manifestación de una enfermedad, permitiendo su representación, lo más factible, por considerarlas un símbolo de sensualidad.

Por último, y si queremos realizar un análisis más completo de posibilidades, existe una tercera

consideración, la evidencia de estos parches colocados “en sienes” para aliviar “el dolor de cabeza”; bajo ellos se aplicaban ungüentos y plantas consideradas medicinales.

Hay evidencia de su uso en diferentes partes del mundo, en la Nueva España se colocaban tanto con fines estéticos como medicinales, a tal grado que la Real Academia Española los ha integrado bajo el rubro de “chiqueadores”:

La Real Academia Española define como chiqueadores: 1. *Rodajas de carey que se usaban antiguamente en México como adorno femenino.* 2. *Rodajas de hierbas o de papel, como de una pulgada de diámetro, que, untadas de sebo u otra sustancia, se pegan en las sienes como remedio casero para los dolores de cabeza.*

María Moliner, en su Diccionario del uso del español, define como chiqueadores: 1. *Rodajas de carey que usaban antiguamente los mexicanos como “adorno”.* 2. *Cada una de las rodajas pequeñas de papel u otro material, untadas de sebo o sustancia semejante, usadas a modo de parche en las sienes para curar el dolor de cabeza.*

En la Nueva España su utilización fue muy difundida con fines medicinales, se usaban rodajas de hierbas o de papel de aproximadamente una pulgada que se colocaban en las sienes; entre los remedios para utilizarlos estaba la albahaca, el pápalo, menta, lavanda, papa, cebolla, entre otros.

Existen obras pictóricas que dan testimonio de su uso en nuestro continente, una de ellas, de autor desconocido, es la de María Francisca Esquivel y Vargas, cuarta de catorce hijos de don Antonio Esquivel y Vargas, acaudalado comerciante y agricultor de Salvatierra, y de Ana María Serruto Nava. María Francisca nació el 15 de agosto de 1768 y tomó el hábito de recoleta en el Sagrado Convento de Santa Brígida en la

Ciudad de México el 3 de abril de 1786. En una representación pictórica (**Figura 4**) se observan en los recuadros superiores los escudos de las familias materna y paterna y a María Francisca con un vestido de época y una ostentosa joyería en la que predominan las perlas; es evidente en la región temporal derecha una mancha negra, ovalada, bien limitada, incluso realizada, que pudiera ser en primera instancia un complemento estético.

Francisco José de Goya y Lucientes vivió 82 años; su arte supone uno de los puntos de inflexión que entre los siglos XVIII y XIX anuncian la pintura contemporánea y es precursor de algunas de las vanguardias pictóricas del siglo XX, especialmente el expresionismo; por

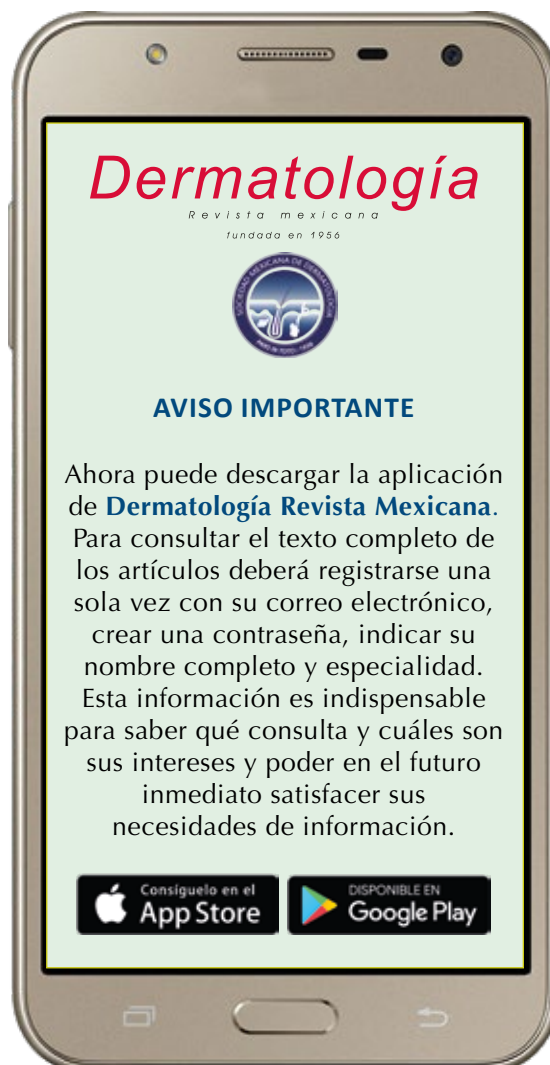

Figura 4. María Francisca Esquivel y Vargas, autor desconocido, siglo XVIII.

todo ello, se le considera uno de los artistas españoles más relevantes y uno de los grandes maestros de la historia del arte mundial. Su obra es un testimonio pictórico de la época en que vivió, por lo que la posibilidad de realizar una interpretación más fiel de sus representaciones obliga al espectador a adentrarse en su contexto histórico. Falleció el 28 de marzo de 1828; sus restos reposan en la ermita de San Antonio de la Florida, en Madrid, España.

BIBLIOGRAFÍA SUGERIDA

1. Campos P. La familia de Carlos IV (primera parte). *Dermatol Rev Med* 2023; 67 (6): 884-887. <https://doi.org/10.24245/drm/bmu.v67i6.9324>.
2. Ravin JG. Melanoma? Or Makeup? *West J Med* 1996; 164 (2): 182.
3. Korichi R, Pelle-de-Queral D, Gazano G, et al. Why women use makeup: implication of psychological traits in makeup functions. *J Cosmet Sci* 2008; 59 (2): 127-37.
4. Moliner M. *Diccionario del uso del Español*. 4ª ed. España: Editorial Gredos, 2016: 555.



Sección realizada por residentes de Dermatología, pasantes y diplomados.

<https://doi.org/10.24245/drm/bmu.v67i6.9326>

Siddiqui R, Makhoul Z, Khan N. The increasing importance of the gut microbiome in acne vulgaris (La creciente importancia del microbioma intestinal en el acné vulgar). Folia microbiol 2022; 67: 825-835. doi: 10.1007/s12223-022-00982-5.

Se realizó una revisión narrativa con la finalidad de correlacionar el acné con microbioma intestinal y de la piel, así como otros factores relacionados con su desarrollo; se llevó a cabo una búsqueda intencionada en Google Scholar y PubMed utilizando términos clave.

El acné corresponde a la inflamación crónica de la unidad pilosebácea, es una de las afecciones dermatológicas más prevalentes, típicamente se asocia con la pubertad, aunque en muchos pacientes continúa o aparece después de la adolescencia. Existen factores que participan en la aparición del acné, como la producción excesiva de sebo, hiperqueratinización folicular de los conductos pilosebáceos, así como la proliferación de *Cutibacterium acnes*.

Cutibacterium acnes se ha implicado en la patología del acné por mucho tiempo, se cree que es causado por una pérdida de la diversidad microbiana y un desequilibrio entre los filotipos de *C. acnes*, ya que secreta hialuronidasas, lipasas y proteasas, provocando lesiones e inflamación a nivel local, estimula el IGF1 en la piel y como resultado aumenta la producción de sebo y proliferación de queratinocitos y sebocitos.

Se ha considerado la participación de otros microorganismos, como el hongo *Malassezia* con la hidrólisis de los triglicéridos del sebo conduciendo a la formación de comedones e hiperqueratinización.

En el intestino reside una gran diversidad de microorganismos, principalmente bacterias con más de 35,000 especies, las cuales se encargan de modular el sistema inmunitario, digestión de polisacáridos, prevención de crecimiento de bacterias patógenas, así como la síntesis de vitaminas. Se plantea que las alteraciones en la flora intestinal pueden relacionarse con la patogenia de algunas enfermedades; se considera que el microbioma intestinal participa en la homeostasia de la piel modulando la inmunidad sistémica, promoviendo respuestas antiinflamatorias.

Los pacientes que sufren acné tienen un microbioma intestinal alterado, ya que suele ser menos diverso; en pacientes con acné moderado a severo se ha evidenciado disminución de *Actinobacteria* y aumento de *Proteobacteria*.

Actualmente existe ambigüedad entre la relación de la dieta y la patogénesis del acné; la ingesta de carbohidratos con alto índice glucémico no muestra evidencia concluyente que sustente esta relación, algunas de las teorías consideradas son las siguientes: los carbohidratos hiperglucémicos modulan la actividad del IGF1 sérico libre, así como los andrógenos séricos libres; los pacientes con acné tienen concentraciones séricas más

altas de IGF1, lo que condiciona la proliferación de queratinocitos. La relación entre el consumo de chocolate y el acné no está totalmente esclarecida, ya que el chocolate consumido rara vez tiene como único componente el cacao, éste viene acompañado de una lista variada de ingredientes, entre los que destacan el azúcar y la leche.

Existen efectos positivos de los ácidos grasos omega 3 reduciendo la inflamación, además de lesiones inflamatorias y no inflamatorias del acné, como consecuencia de la disminución de interleucina 8 y leucotrieno B4. El cinc es un elemento esencial para la función de la piel, es un agente bacteriostático contra *C. acnes*, reduce la producción de citocinas proinflamatorias. En 2016 Kucharska y su grupo informaron que los pacientes con acné tienden a tener concentraciones más bajas de agentes antioxidantes; los antioxidantes encontrados en las plantas, como la catequina en el té verde y la fitoalexina en las uvas rojas, pueden disminuir la producción de sebo.

Un estudio mostró que la ingesta diaria de 13 g de fibra redujo de manera significativa el acné; esto puede estar relacionado con la influencia positiva de la fibra en el microbioma intestinal.

No existe evidencia concluyente que sustente la relación entre el consumo de lácteos y la aparición de acné, se ha propuesto que algunos de los componentes de la leche pueden estar implicados en esta asociación: el 80% de la leche de vaca es caseína, la cual estimula al IGF1, el 20% restante es el componente lácteo responsable de sus efectos insulinoatrópicos, contiene gran cantidad de progesterona además de precursores de dihidrotestosterona, la cual estimula la unidad pilosebácea. Di Landro y colaboradores en 2012 informaron una razón de probabilidad de 1.78 entre el acné y el consumo de más de tres porciones de lácteos. En 2016 Kucharska y su grupo reportaron que la leche descremada tiende

a ser más comedogénica con respecto a la leche entera, posiblemente como consecuencia de la modificación de la bioactividad de las moléculas biológicamente activas durante el proceso de descremado; otra de las teorías relacionadas es la menor cantidad de estrógeno en la leche descremada, así como la adición de suero de leche a este tipo de producto.

Otro de los factores considerados en el acné es el estrés; se ha visto que en respuesta a éste se liberan neuropéptidos en la piel, tal es el caso de la sustancia P, por lo que *Staphylococcus epidermidis*, *Bacillus cereus* y *C. acnes* responden a estas sustancias. En 2016 Rokowska y su grupo realizaron un estudio donde evidenciaron que los pacientes con acné tenían concentraciones más altas de sustancia P.

Se necesita más investigación en este campo de estudio para conocer a mayor detalle la relación de la alteración del microbioma intestinal y el acné, ya que existen muchos factores implicados y no sólo es una condición provocada por una especie bacteriana (*C. acnes*), como anteriormente se consideraba. Los estudios futuros deben centrarse en la investigación del papel de los microorganismos comensales en la patogenia del acné, ya que conocer un panorama preliminar del papel de la microbiota intestinal y el acné abre la oportunidad de investigación sobre el potencial terapéutico de la administración de probióticos en esta enfermedad, partiendo de las alteraciones observadas en el microbioma de pacientes con acné.

Elizabeth Hernández Aguilar

Merio L, Tounkara T, Battest G, Cordoliani F, et al. Blaschko-linear lichen planus of the face: A retrospective study of 6 cases and a literature review (*Liquen plano Blaschko-lineal de la cara: estudio retrospectivo de 6 casos y revisión de la bibliografía*). *Ann Dermatol Venereol* 2022; 149: 112-118. doi: 10.1016/j.annder.2021.08.003.

Introducción: el liquen plano es una enfermedad inflamatoria crónica que afecta la piel y las mucosas; se manifiesta principalmente en mujeres. Existen diferentes variedades clínicas que se distinguen por su curso, topografía, morfología y distribución de las lesiones; entre las variedades se encuentra el liquen plano pilar, el liquen plano pigmentado, atrófico y el liquen plano lineal; este último suele manifestarse de forma unilateral, con distribución a lo largo de las líneas de Blaschko. Se han observado casos de liquen plano lineal en la cara, combinado con liquen plano pigmentado, pilaris y atrófico.

Pacientes y métodos: se realizó un estudio unicéntrico, retrospectivo y descriptivo. Se seleccionaron fotografías de pacientes con lesiones lineales de la cara en la base de datos, donde seis casos en el estudio histopatológico de piel mostraron un patrón liquenoide. Se revisó la bibliografía en la base de datos PubMed utilizando las palabras clave "liquen y lineal y cara", obteniendo 24 casos similares.

Resultados: en el estudio se incluyeron 2 mujeres y 4 hombres, la edad media fue de 42 años, el tiempo de evolución promedio fue de 17 meses. Todos los pacientes refirieron prurito al inicio de la erupción, las lesiones eran hiperpigmentadas, de espesor variable de contorno irregular y mostraron una distribución lineal; en el caso de los pacientes con piel más clara, las lesiones eran más eritematosas que pigmentadas; las áreas de atrofia superficial se evidenciaron en el examen clínico en 5 de los 6 pacientes. Las lesiones se localizaron en la mandíbula, en la región retroauricular, la frente, el párpado, la nariz y la mejilla. Las muestras de biopsia de las lesiones evidenciaron características de liquen plano pigmentado en 5 de 6 de los pacientes, se observó infiltrado perifolicular, acompañado de infiltrado periecrino profundo, en otros pacientes la dermis se mostró atrófica. Se prescribieron diferentes tratamientos, en ninguno de los casos se asoció con mejoría clínica, los factores relacionados con la mala respuesta fueron

la hiperpigmentación posinflamatoria y la atrofia dérmica. Se compararon los 6 casos estudiados con los 24 casos similares encontrados en la bibliografía. La edad media de manifestación fue similar; clínicamente se encontró una disposición lineal según las líneas de Blaschko, donde las lesiones se reportaron principalmente en la región mandibular. Las lesiones lineales fueron aisladas en la mayoría de los casos, a excepción de dos casos donde se asoció con liquen plano difuso y alopecia en el cuero cabelludo; la evolución promedio de las lesiones en la bibliografía fue menor comparada con la serie presentada, esto podría estar relacionado con el carácter más papuloso y menos atrófico descrito en los casos encontrados en la bibliografía. La hiperpigmentación como resultado de una inflamación inicial o como manifestación inicial se reportó menos en los casos de la bibliografía en comparación con los pacientes del estudio, ya que en éste todos tenían hiperpigmentación. El desarrollo superficial atrófico se observó en 5 de los 6 pacientes y en 10 de los 24 casos reportados en la bibliografía; la atrofia podría deberse a la localización perifolicular preferencial del infiltrado inflamatorio. Los diagnósticos diferenciales incluyen el liquen estriado o *blaschkitis*, lupus eritematoso y liquen escleroso atrófico. Se han prescrito diferentes tratamientos; sin embargo, la pigmentación y la atrofia persisten; los tratamientos antiinflamatorios e inmunomoduladores pueden ser de utilidad durante la fase eritematosa y pruriginosa inicial.

Conclusiones: la serie de casos comunicados es consistente con los casos publicados en la bibliografía de liquen plano lineal facial. Esta afección tiene características que muestran la necesidad de un rápido reconocimiento para iniciar el tratamiento eficaz de manera inmediata para prevenir las secuelas estéticas. El diagnóstico suele ser difícil, por lo que debe contemplarse entre los diagnósticos diferenciales de lesiones lineales en la cara.

Elizabeth Hernández Aguilar

Maronese C, Avallone G, Aromolo I, Spigariolo CB, et al. Mpox: an updated review of dermatological manifestations in the current outbreak (Mpox: una revisión actualizada de las manifestaciones dermatológicas en el brote actual). *Br J Dermatol* 2023; 189: 260-270. doi: 10.1093/bjd/ljad151.

Introducción: la viruela símica se considera una zoonosis, causada por un virus del género ortopoxvirus, que forma parte de la familia poxviridae; se caracteriza por ser un virus de ADN bicatenario. Fue descubierto en 1958 en un laboratorio danés; anteriormente se denominaba "viruela de los monos". Se sabe que es endémico de África; sin embargo, en 2022 en Reino Unido se notificó un caso que marcó el inicio de un nuevo brote de esta enfermedad; como resultado la OMS declaró una emergencia de salud pública en julio de 2022. Entre las formas de contagio el contacto sexual es el principal mecanismo, contemplando también las gotitas respiratorias, el contacto directo con lesiones, mediante fomites, así como la transmisión oromamaria y perinatal. La inmunosupresión local (como la causada por la administración de corticosteroides tópicos) puede facilitar la entrada viral, que puede manifestarse como eccema monopoxicum. Los estados atópicos o la disfunción de la barrera cutánea no se han considerado factores de susceptibilidad para la viruela símica.

Características clínicas: la enfermedad se caracteriza por pródromos, los cuales son inespecíficos y anteceden a la erupción cutánea dos a cuatro días; la enfermedad sistémica dura uno a cinco días y se manifiesta como fiebre, linfadenopatía principalmente inguinal, fatiga, dolor de cabeza y artralgia.

La región más afectada es la genital, seguida de la zona anorrectal, la cara, las manos, los pies, los brazos y las piernas. Las lesiones cutáneas típicas son las pseudopústulas, son monomorfas con

umbilicación central de color marrón, desarrollan costra y descamación en 7 a 14 días; se han descrito lesiones satélite. Hay reportes con casos unilesionales, estos hallazgos se han asociado con cargas virales más bajas o control inmunológico más eficiente. Con la evolución de la enfermedad las lesiones aumentan en un 56 a 64% de los casos. Los pacientes pueden manifestar daño de la mucosa, la más afectada es la orofaríngea en un 5 a 30%. Otras manifestaciones clínicas son la afectación ocular, miocarditis, bronconeumonía, lesión renal aguda y encefalitis. La gravedad clínica depende de factores del huésped y propios del virus; se ha visto que los pacientes VIH-positivos o con algún tipo de inmunodeficiencia tienen más riesgo de padecer lesiones diseminadas o un curso más prolongado de la enfermedad. Los sujetos con náuseas, vómitos o lesiones orales, así como los pacientes pediátricos, tienen riesgo elevado de hospitalización.

Diagnóstico diferencial: el diagnóstico diferencial debe incluir las lesiones herpéticas, varicela, enfermedad mano-pie-boca, sífilis primaria, sífilis secundaria, nódulos de Orf y nódulos de ordeñador; cada una de éstas muestra características distintivas, pero que deben considerarse durante el abordaje.

Tratamiento: ante un posible caso deben tomarse muestras faríngeas y de lesiones para su análisis con PCR. Los pacientes necesitan estar aislados en casa durante 3 semanas, para posteriormente ser reevaluados. En casos graves se ha descrito la administración de tecovirimat, cidofovir y brincidofovir como alternativa de tratamiento; las opciones tópicas, como cidofovir al 1%, pueden prescribirse en casos leves o con pocas lesiones. Actualmente se cuenta con dos alternativas para la vacunación, la vacuna JYNNEOST, que es un virus vivo atenuado y no replicante, muestra un perfil de seguridad más elevado; la otra opción es ACAM2000, compuesta por virus vaccinia. Se ha considerado la profilaxis posexposición preferentemente en los primeros cuatro días des-

pués de haber estado expuesto. Se observó una incidencia de viruela símica 14.3 veces mayor en personas que no tenían la vacuna, en comparación con las personas que recibieron una dosis, en los que la vacunación previa muestra una expresividad clínica paucilesional, así como un curso de la enfermedad más corto.

Conclusiones: el brote de viruela símica en 2022 proporcionó un panorama diferente de la enfermedad, aportando nueva información clínica y patogénica de un padecimiento que había estado desatendido. Al considerarla una forma de ITS, se ha despertado un interés por el enfoque terapéutico y profiláctico.

Elizabeth Hernández Aguilar

Shahrigharakhoshan S, AlHalees Z, Pehr Z, et al. Ketogenic diet-induced prurigo pigmentosa: a rising association (Prurigo pigmentoso inducido por dieta cetogénica: una asociación creciente). Int J Dermatol 2022; 61: 779-782. doi: 10.1111/ijd.15991.

El prurigo pigmentoso es una dermatosis inflamatoria descrita por primera vez en 1971; afecta principalmente a mujeres jóvenes, con frecuencia el área del cuello, el tórax y la espalda; se caracteriza por pápulas y vesículas eritematosas que son pruriginosas, tras su alivio dejan hiperpigmentación residual con patrón reticulomacular. No se ha determinado exactamente su causa; sin embargo, se han asociado factores exógenos, hormonales, así como metabólicos; recientemente se ha propuesto su relación con afecciones que cursen con cetosis, como el caso de la diabetes, ayuno, dietas cetogénicas y cirugía posbariátrica; en la bibliografía se han descrito alrededor de 300 casos, reportados principalmente en Japón. Las dietas cetogénicas se caracterizan por restricción del consumo de carbohidratos, lo que genera disminución en la producción de insulina, lipólisis y aumento de cuerpos cetónicos en todo el cuerpo, principalmente a nivel de la

vasculatura, causando inflamación perivascular neutrofílica. Se realizó una revisión sistemática donde se reportó que el 25.5% de los pacientes con prurigo pigmentoso tenían el antecedente en el cambio de la dieta, un 40.4% se encontraba en dieta cetogénica antes de la aparición de la dermatosis. Se revisaron 22 casos de prurigo pigmentoso que se manifestaron después de la dieta cetogénica, la mayor parte de los pacientes eran mujeres con edad promedio de 24.9 años; durante el tratamiento a todos los pacientes se les modificó la dieta y a 16 de ellos se les agregó tratamiento farmacológico, posterior a esto 18 casos reportaron mejoría, 4 de ellos fueron tratados sólo con modificaciones en la dieta, en el resto de los pacientes se administró doxiciclina, minociclina y corticoides tópicos. Dos mujeres manifestaron prurigo pigmentoso inducido por la dieta cetogénica semanas después de su introducción, la dermatosis se curó tras la administración de carbohidratos. La mayoría de los casos suelen curarse de forma espontánea; sin embargo, como parte del tratamiento primario se considera la administración de tetraciclinas orales o dapsona debido a sus efectos antimicrobianos, así como a su actividad antiinflamatoria; la dermatosis inducida por la dieta cetogénica requiere ingesta diaria de carbohidratos de más de 50 gramos al día para corrección de la cetosis. Se considera que el mejor tratamiento en pacientes con dieta cetogénica que manifiestan prurigo pigmentoso debe basarse en la ingesta de carbohidratos, así como la administración de tetraciclinas durante 4 semanas, teniendo en consideración que una de las secuelas es la hiperpigmentación. Debido a que el prurigo pigmentoso, también conocido como *keto rash*, es una dermatosis poco descrita y las dietas cetogénicas están teniendo gran popularidad, los médicos deben conocer los efectos secundarios de la dieta cetogénica para considerar esta afección entre los diagnósticos diferenciales, lograr su reconocimiento de manera oportuna y evitar un diagnóstico erróneo.

Elizabeth Hernández Aguilar

Braun M, Andersen LK, Norton SA, Coates SJ. Dengue: updates for dermatologists on the world's fastest-growing vector-borne disease. (Actualizaciones para dermatólogos sobre la enfermedad transmitida por vectores de más rápido crecimiento en el mundo). Int J Dermatol 2023; 62 (9): 1110-20. doi: 10.1111/ijd.16739.

Introducción: el dengue, causado por el virus del dengue (DENV), es actualmente la enfermedad transmitida por vectores de más rápido crecimiento en el mundo, y los últimos modelos de cambio climático predicen una expansión geográfica a lo largo del siglo XXI. La Organización Mundial de la Salud considera el dengue una enfermedad tropical desatendida.

Antecedentes y manifestaciones cutáneas: los virus del dengue son miembros de la familia *Flaviviridae*, que incluye los virus de la fiebre amarilla, el Zika y el Nilo Occidental. El dengue tiene cuatro serotipos distintos, se transmite a los humanos a través de picaduras de hembras adultas de dos especies de mosquitos *Aedes*: *Aedes aegypti* (también conocido como mosquito de la fiebre amarilla) y *Aedes albopictus* (también conocido como mosquito tigre asiático o mosquito del bosque). En general, la mayor parte de las infecciones por dengue son transmitidas por *A. aegypti*, y los humanos son el principal reservorio. Aproximadamente el 75% de las infecciones iniciales son asintomáticas, pero cuando ocurren síntomas éstos suelen incluir erupción cutánea, fiebre, escalofríos, cefalea, dolor retroorbitario y vómitos ocasionales. Asimismo, existe una manifestación más grave de dengue conocida como fiebre hemorrágica y síndrome de choque por dengue. Las manifestaciones cutáneas ocurren hasta en el 82% de los pacientes con dengue sintomático. Las personas infectadas experimentan un periodo sintomático de uno a dos días que puede incluir enrojecimiento facial transitorio. Entre los días 3 y 5 puede aparecer una erupción morbiliforme o petequeal, a veces con zonas dispersas de piel aparentemente no

afectada, conocidas como islas blancas sobre un fondo eritematoso, que dura entre 2 y 3 días. La erupción se manifiesta primero en las extremidades, sin afectar las palmas ni las plantas, y posteriormente se extiende al torso. En esta fase también puede aparecer prurito generalizado. Las infecciones posteriores pueden ser más graves y, en estos casos, pueden aparecer manifestaciones hemorrágicas como petequias, púrpura o equimosis en los 4 o 5 días siguientes al inicio de la fiebre.

Epidemiología y transmisión. La influencia del cambio climático: el dengue actualmente es causante de aproximadamente 400 millones de infecciones al año, con 100 millones de enfermos y 22,000 muertes por dengue grave. La carga del dengue es elevada, con hasta un 10% de episodios febriles en grandes estudios prospectivos en zonas endémicas. Los mosquitos *Aedes* pueden transmitir el dengue y otras infecciones víricas, cuando las temperaturas medias varían entre 18 y 34°C, pero alcanzan su máxima capacidad vectorial en torno a 26-29°C. En general, sólo las tierras bajas tropicales mantienen temperaturas y niveles de humedad diarios estables durante muchos meses al año que permiten la aparición de epidemias de dengue.

Diagnóstico, tratamiento y prevención: el diagnóstico preliminar del dengue se basa en las características clínicas y los antecedentes de viaje. Según la OMS, el diagnóstico puede establecerse en individuos que viven o han viajado a una región endémica de dengue con fiebre y dos de los siguientes síntomas: náuseas/vómitos, erupción cutánea, mialgias, prueba del torniquete positiva, leucopenia y signos de alarma (dolor o sensibilidad abdominal, vómitos persistentes, signos de sobrecarga de volumen, hemorragia de las mucosas, letargo, hepatomegalia y aumento del hematocrito con descenso del recuento de plaquetas). Los signos de alerta pueden predecir un dengue grave en el que se produce dificultad respiratoria, hemorragia grave o afectación

orgánica grave (AST o ALT \geq 1.000 unidades/L, alteración del estado de alerta, etc.). Los signos de fuga vascular y choque se retrasan respecto a los primeros síntomas y tienden a aparecer en el momento de la defervescencia.

Las pruebas de laboratorio incluyen técnicas de ampliación de ácidos nucleicos (NAAT) mediante la reacción en cadena de la polimerasa en tiempo real (RT-PCR) o la detección de antígenos del DENV o anticuerpos a menudo mediante ensayos inmunoenzimáticos (ELISA). Los anticuerpos IgM aparecen por primera vez en los días 3-4, alcanzan un pico en los días 10-14 y luego disminuyen durante aproximadamente 3 meses. En la actualidad no existen tratamientos antivirales específicos. Se aconseja la hidratación y líquidos intravenosos en caso de inestabilidad hemodinámica, los pacientes deben evitar la aspirina o los AINEs, ya que pueden exacerbar el riesgo de hemorragia asociado con trombocitopenia. En 2019 la FDA aprobó la primera vacuna contra el dengue, CYD-TDV (Dengvaxia), una vacuna tetravalente recombinante, viva atenuada. Su eficacia varió en función de la edad, el serotipo viral y el estado serológico basal del huésped, y fue más eficaz (83.2%) en la prevención de la enfermedad grave causada por el DENV-4 en niños mayores de 9 años que habían estado infectados previamente por el dengue. Los individuos seronegativos que recibieron la vacuna tenían más probabilidades de padecer dengue grave con una infección natural posterior, ya que la vacuna probablemente simulaba una primera infección natural. Debido a esto, la FDA aprobó Dengvaxia para individuos de 9 a 16 años que vivieran en una región endémica con evidencia de infección previa. La OMS recomienda vacunas a partir de los 9 años y hasta los 45 también en regiones endémicas con evidencia de infección previa.

Conclusiones: debido a la alta frecuencia de manifestaciones cutáneas en pacientes sintomáticos de dengue, los dermatólogos pueden desempe-

ñar un papel importante en el establecimiento de diagnósticos oportunos.

Carla Figueroa Basurto

Jfri A, Smith JS, Larocca C. Diagnosis of mycosis fungoides or Sézary syndrome after dupilumab use: A systematic review (Diagnóstico de micosis fungoide o síndrome de Sézary tras la administración de dupilumab: revisión sistemática). J Am Acad Dermatol 2023; 88 (5): 1164-1166. doi: 10.1016/j.jaad.2022.12.001.

Introducción: existen reportes de pacientes que padecen micosis fungoide o síndrome de Sézary durante su tratamiento con dupilumab. Esto sugiere que el dupilumab puede causar o desenmascarar micosis fungoide/síndrome de Sézary. Este artículo pretende demostrar si dupilumab promueve la transformación maligna, desenmascara micosis fungoide/síndrome de Sézary o si los pacientes con estas enfermedades fueron inicialmente mal diagnosticados como dermatitis atópica.

Material y métodos: se realizó una revisión sistemática de datos ya publicados de pacientes con micosis fungoide/síndrome de Sézary que fueron tratados previamente con dupilumab como presunta dermatitis atópica. Se utilizó el análisis de Naranjo para evaluar la asociación entre dupilumab y micosis fungoide/síndrome de Sézary. Se encontraron 23 casos de 11 series.

Resultados: se encontraron los siguientes resultados: 13 de 23 pacientes tenían biopsias previas que excluían micosis fungoide/síndrome de Sézary, 5 tenían características atípicas de dermatitis atópica, como epidermotropismo, foliculotropismo e inflamación liquenoide, ninguno tenía reporte previo de clonalidad de células T predupilumab y 4 de 10 tuvieron clonalidad positiva posdupilumab; 20 pacientes fueron diagnosticados posteriormente con

micosis fungoide y 3 con síndrome de Sézary. Once pacientes tuvieron estadio avanzado de micosis fungoide al momento del diagnóstico, 3 tuvieron eritrodermia predupilumab, 7 pacientes mejoraron inicialmente con la administración de dupilumab y varios casos tenían manifestaciones clínicas atípicas de dermatitis atópica, como placas induradas, nódulos, poiquilodermia sin afectación en áreas de flexión.

Discusión: los autores encontraron una posible asociación entre micosis fungoide y síndrome de Sézary posdupilumab. Los casos que apoyaron más fuertemente esta asociación fueron dos pacientes con dermatitis atópica desde la infancia con biopsia predupilumab compatibles con dermatitis atópica. De los casos de dermatitis atópica que iniciaron en la adultez, sólo 5 de 19 tuvieron manifestación clínica y biopsia típica de dermatitis atópica, lo que sugiere que pudo ser micosis fungoide/síndrome de Sézary mal diagnosticado. En 14 casos no fue claro si el dupilumab desenmascaró micosis fungoide/síndrome de Sézary o si fue inicialmente mal diagnosticado, ya que tenían manifestación clínica e histológica atípica de dermatitis atópica o no contaban con estudios que excluyeran micosis fungoide/síndrome de Sézary antes del tratamiento.

Conclusión: la administración de dupilumab se asocia con progresión rápida de micosis fungoide/síndrome de Sézary, por tanto, es necesario evaluar exhaustivamente a los pacientes predupilumab para micosis fungoide/síndrome de Sézary, especialmente los casos de inicio en la adultez sin antecedente de atopia; debemos recordar que es posible que se necesiten varias biopsias para determinar el diagnóstico de micosis fungoide/síndrome de Sézary. Durante el tratamiento con dupilumab es necesario estar atento de prurito o eritema nuevo en áreas atípicas a pesar de alivio inicial.

Karen Uriarte Ruíz

Yanfei Z, Xiaoying N, Dingwei Z, Wei W, Jianwen R. Efficacy and safety of oral isotretinoin in the treatment of moderate to severe seborrheic dermatitis: a retrospective study (Eficacia y seguridad de la isotretinoína oral en el tratamiento de la dermatitis seborreica moderada a grave: estudio retrospectivo). Int J Dermatol 2023; 62 (6): 759-763. doi: 10.1111/ijd.16582.

Introducción: la patogénesis y causa de la dermatitis seborreica aún no están bien definidas, aunque la colonización de *Malassezia* spp está implicada. Normalmente aparece en áreas con muchas glándulas sebáceas, como la cara, la piel cabelluda, el oído externo y el área pectoral. Puede acompañarse de acné, por lo que la isotretinoína oral puede ser una opción de tratamiento; sin embargo, la eficacia y seguridad para el manejo de esta enfermedad aún no están bien esclarecidas, por lo que el objetivo de este estudio es explorar ambas variantes en el manejo de la dermatitis seborreica moderada a severa con isotretinoína oral.

Metodología: se realizó un estudio retrospectivo en el que se incluyeron pacientes de 18 a 60 años que no habían recibido ningún tratamiento tópico o sistémico en el último mes y que no tenían ninguna enfermedad agravante de la dermatitis seborreica. Se incluyeron 48 pacientes con dermatitis seborreica moderada a severa, 26 tomaban una dosis de 20 mg/día de isotretinoína y 22 tomaban 10 mg/día. La eficacia del tratamiento se evaluó mediante la escala de síntomas de dermatitis seborreica (ESDS) al inicio y dos meses después del tratamiento. La satisfacción del paciente y los efectos adversos se reportaron de forma individual.

Resultados: en ambos grupos de pacientes la puntuación en la ESDS después de 2 meses fue significativamente menor (12.91 y 1.12 vs 2.28 y 0.37 para el grupo de que tomaba 20 y 10 mg/día, respectivamente, con valor $p < 0.0001$), pero no hubo diferencia significativa entre

ambos grupos. Las escamas disminuyeron en promedio 2 semanas después del tratamiento, mientras que el prurito y el eritema se redujeron a las 6-8 semanas; 24 pacientes del grupo que recibía 20 mg/día y 21 del grupo que tomaba 10 mg/día de isotretinoína tuvieron un puntaje en la ESDS menor de 6 después del tratamiento; 30 pacientes mostraron satisfacción catalogada como “buena”, 13 como “moderada”, 3 como “leve” y 2 no tuvieron nada de satisfacción con el tratamiento; no hubo diferencia significativa entre ambos grupos. El efecto adverso más frecuente fue la queilitis angular, seguida de la fragilidad de la piel. No se observaron reacciones más graves. Trece pacientes mostraron anomalías en el perfil lipídico y 4 elevación de transaminasas, que remitieron con la suspensión del tratamiento. No hubo diferencia significativa entre ambos grupos.

Discusión: la isotretinoína se administra comúnmente para tratar el acné, pero también ha demostrado eficacia en el tratamiento de otras afecciones de la piel, como la hidradenitis supurativa, la rosácea y la dermatitis seborreica. La dermatitis seborreica es una enfermedad crónica de la piel relacionada con la inflamación, y estudios recientes han revelado que factores inflamatorios como la IL-1B, IL-8, IL-6 y el factor de necrosis tumoral desempeñan un papel importante en su aparición. La isotretinoína oral, en dosis bajas, se ha prescrito con éxito para reducir su gravedad sin provocar efectos secundarios graves. El mecanismo exacto de acción de la isotretinoína en el tratamiento de la dermatitis seborreica aún no se comprende completamente, pero puede implicar la inhibición de la expresión de citocinas y la reducción del tamaño de las glándulas sebáceas.

Conclusiones: en los pacientes de ambos grupos se demostró buena eficacia clínica y una disminución significativa del puntaje en la ESDS; asimismo, no ocurrieron efectos adversos significativos. El estudio mostró que la administración

de isotretinoína oral puede ser una opción terapéutica para pacientes con dermatitis seborreica moderada a severa. Sin embargo, la naturaleza retrospectiva de este artículo lo hace susceptible a sesgos. La limitación del estudio radica en su seguimiento a corto plazo, por lo que en el futuro es necesario un ensayo clínico más grande, con distribución al azar, controlado y doble ciego que compare la isotretinoína con placebo.

Jorge Alberto Cortez Vila

Ko MJ, Tsai WCh, Tsai PH, Hsu LY, Chien KL, Wu HY. Ultraviolet B phototherapy does not increase the risk of skin cancer among patients with atopic dermatitis: A population-based retrospective cohort study (La fototerapia ultravioleta B no aumenta el riesgo de cáncer de piel en pacientes con dermatitis atópica: estudio de cohorte retrospectivo basado en población). J Am Acad Dermatol 2023; 89 (3): 496-503. doi: 10.1016/j.jaad.2023.05.037.

Introducción: la fototerapia con radiación ultravioleta B (R-UVB) es uno de los tratamientos principales contra la dermatitis atópica moderada a severa. A diferencia de otros tratamientos sistémicos, la fototerapia con R-UVB es segura para los pacientes con enfermedades renales o hepáticas. Han surgido preocupaciones por el vínculo entre la exposición a los rayos ultravioleta y el cáncer de piel. La evidencia existente de estudios de otras afecciones de la piel tratadas con fototerapia R-UVB no sugiere un riesgo de neoplasias cutáneas, pero esto necesita confirmación para los pacientes con dermatitis atópica. Este estudio tiene como objetivo investigar el riesgo de cáncer de piel en pacientes con dermatitis atópica sometidos a fototerapia con R-UVB.

Metodología: los datos se obtuvieron de distintas bases de datos poblacionales de Taiwán. Se seleccionaron 1241 pacientes con dermatitis atópica que tuvieron su primera sesión de fo-

toterapia con R-UVB de 2001 a 2010, que se compararon con 4964 pacientes con dermatitis atópica que tuvieron un manejo distinto. Se siguieron por un periodo promedio de 11 años. Se realizaron análisis estadísticos utilizando modelos de riesgos proporcionales de Cox univariados y multivariados para evaluar el índice de riesgo (HR) y el intervalo de confianza (IC) del 95% de la fototerapia con R-UVB en cada resultado, ajustando los factores de confusión (fármacos inmunosupresores, exposición a radiación UVB ocupacional, entre otros).

Resultados: en el periodo estudiado 6 pacientes en el grupo que recibió fototerapia (0.48%) y 25 del grupo que no recibió fototerapia (0.50%) padecieron cánceres de piel. Las tasas de incidencia de cáncer cutáneo fueron de 0.44 casos por 1000 pacientes/año en el primer grupo y de 0.45 por 1000 pacientes/año en el segundo. No se mostró una diferencia significativa del riesgo de cáncer de piel entre ambos grupos ($p = 0.94$). El modelo de riesgos proporcionales de Cox mostró que la fototerapia de R-UVB no incrementó el riesgo de cáncer de piel (HR ajustado 0.91; IC95%), ni se encontró asociación con el número de sesiones de fototerapia. Estos resultados fueron similares a los encontrados en cuanto al cáncer de piel queratinocítico y tipo melanoma.

Discusión: el estudio demostró que la fototerapia con R-UVB no aumentaba el riesgo de cáncer de piel, tanto queratinocítico como tipo melanoma, en estos pacientes. También se evaluó el número de sesiones de fototerapia y cada exposición no aumentó el riesgo de estas neoplasias. Estos hallazgos respaldan la seguridad de la fototerapia con R-UVB como tratamiento contra la dermatitis atópica. Diversos estudios han tenido resultados similares en pacientes con psoriasis, vitíligo y enfermedad renal crónica. Las fortalezas de este análisis son el tamaño poblacional, el periodo de seguimiento prolongado y la consideración de los potenciales factores de confusión.

Sin embargo, hubo algunas limitaciones, como la falta de datos de los factores del estilo de vida (tabaquismo o el uso de protector solar), no se pudieron diferenciar tipos específicos de carcinomas queratinocíticos, tampoco pudieron distinguirse los tratamientos de R-UVB de banda estrecha y de banda ancha.

Conclusiones: este estudio de cohorte retrospectivo no encontró mayor riesgo de cáncer de piel queratinocítico y tipo melanoma en pacientes con dermatitis atópica que recibían fototerapia con R-UVB. Esto respalda la seguridad de la fototerapia con R-UVB como opción de tratamiento para adultos con dermatitis atópica, sobre todo aquéllos con enfermedades renales o hepáticas.

Jorge Alberto Cortez Vila

Deng J, Parthasarathy V, Adawi W, et al. Brief report: Risk of hematologic cancer in patients with undifferentiated pruritus (Reporte breve: Riesgo de cáncer hematológico en pacientes con prurito indiferenciado). JAMA Dermatol 2022; 158 (7): 791-795. doi:10.1001/jamadermatol.2022.1562.

Introducción: el prurito es una afección muy común en el área dermatológica, se ha asociado con condiciones psiquiátricas, neurológicas y sistémicas. En pacientes con cáncer hematológico puede ocurrir como manifestación temprana, donde el prurito se ha asociado en aproximadamente el 30% de los casos. Este estudio tiene como objetivo evaluar el riesgo de cáncer hematológico en sujetos con prurito indiferenciado, también busca determinar la utilidad de las concentraciones de LDH sérico como marcador pronóstico de cáncer en pacientes con prurito.

Métodos: se llevó a cabo un estudio de cohorte retrospectivo, en el que se analizaron registros médicos electrónicos de 2002 hasta 2020. Se incluyeron pacientes mayoritariamente provenientes de Estados Unidos y Europa, los cuales

habían sido diagnosticados con prurito indiferenciado conforme al CIE 10. El 68.1% de los participantes eran mujeres, la edad promedio fue 42.2 años; los parámetros para el emparejamiento entre pacientes y controles incluyeron edad, sexo, IMC, raza, etnia, tabaquismo, consumo de alcohol; los individuos con dermatosis pruriginosas crónicas existentes o enfermedades sistémicas asociadas con prurito se excluyeron del estudio. Se realizó una evaluación del riesgo de linfoma de Hodgkin, linfoma no Hodgkin, leucemia linfocítica, leucemia mieloide, macroglobulinemia de Waldenström, gammapatía monoclonal y policitemia vera; para llevar a cabo esta evaluación se establecieron periodos de observación de 1, 5 y 10 años. Durante el estudio se realizaron mediciones séricas de LDH en los pacientes que disponían de valores; se establecieron dos valores de corte.

Resultados: participaron 327,502 pacientes, los cuales tenían prurito indiferenciado y un grupo equivalente de 327,502 controles; los resultados evidenciaron que los pacientes con prurito indiferenciado mostraron mayor riesgo de cáncer hematológico en los primeros 12 meses de su aparición; sin embargo, pasado este periodo el riesgo de cáncer hematológico era similar en pacientes y controles. Los pacientes con prurito indiferenciado mostraron principalmente mayor riesgo de linfoma de Hodgkin con un riesgo relativo de 4.42. Tras el análisis sérico de las concentraciones de LDH, los pacientes mostraron valores más altos con respecto a los controles, pese a esto no se evidenció riesgo significativamente más alto en los años de seguimiento, por lo que los valores elevados de LDH no confieren mayor riesgo de cáncer hematológico.

Conclusiones: es fundamental llevar a cabo una evaluación integral con insistencia en factores de riesgo asociados con la aparición de cáncer hematológico en los pacientes con prurito indiferenciado. En este estudio, a pesar de riesgos relativos elevados en los cánceres identificados,

el riesgo absoluto fue bajo, por lo que la mayoría de los pacientes con prurito indiferenciado no tendrán cáncer hematológico subyacente.

Elizabeth Hernández Aguilar

Prasad S, Galvan-Casas C, Strahan AG, Fuller LC, Peebles K, et al. A dermatologic assessment of 101 mpox (monkeypox) cases from 13 countries during the 2022 outbreak: Skin lesion morphology, clinical course, and scarring (Evaluación dermatológica de 101 casos de mpox (viruela símica) en 13 países durante el brote de 2022: morfología de lesiones cutáneas, curso clínico y cicatrización). J Am Acad Dermatol 2023; 88 (5): 1066-1073. doi: 10.1016/j.jaad.2022.12.035.

Introducción: la viruela símica (monkeypox) es causada por un *Orthopoxvirus* de doble cadena de ADN. En julio de 2022 la OMS la declaró como una emergencia de salud pública de importancia internacional debido a que empezaron a reportarse casos en zonas no endémicas. El cuadro clásico comienza con un pródromo de fiebre, fatiga y linfadenopatías, seguido de lesiones en la cara que inician como pápulas umbilicadas, pústulas y costras que se alivian mediante la reepitelización. Se descubrieron diferencias clínicas significativas entre los casos de 2022 y la forma clásica que se conocía. El propósito del estudio es describir las características clínicas del último brote.

Métodos: se seleccionaron 101 casos de viruela símica en 13 países no endémicos reportados en los registros de la *American Academy of Dermatology* (AAD) y la *International League of Dermatological Societies* (ILDS).

Resultados: *pacientes y población:* un 97% eran hombres con edad media de 35 años; el 32% de los pacientes comentaban tener una exposición conocida, la mayoría de tipo sexual. El 27% de los hombres tenían activi-

dad sexual en grupo y el 82% tenían sexo con otros hombres (HSH). *Exposición:* La mediana de tiempo en que los pacientes recordaban el evento de exposición fue de 7 días. La mayoría tenía lesiones polimorfas o “saltaron” morfologías iniciales como pápulas. Se descubrió que 4 pacientes tenían abscesos y 10 exantema morbiliforme. *Manifestación clínica:* Todos los pacientes mostraron lesiones mucocutáneas y un 98% lesiones en la piel. El 50% tenían 2 a 5 lesiones en total, el 20% una sola lesión, el 20% de 6 a 20 lesiones y el 5% de 21 a 50 lesiones; del 4% restante se desconoce el número total. *Morfología de lesiones:* del día 0 al 5 las lesiones más predominantes fueron las pápulas, seguidas de pústulas y vesículas. Del día 6 al 10 las lesiones más comunes fueron las pústulas seguidas de úlceras-erosiones y costras. Después del día 11 predominaron las costras. En general, las pústulas fueron las lesiones predominantes. *Hospitalización:* el 21% requirió hospitalización, en 6 por lesiones cutáneas, en 5 por protocolo de aislamiento, en 4 por lesiones orales, en 3 por proctitis, en un paciente por sepsis y en otro más por malestar general. *Tratamiento y curación:* el tiempo promedio de curación fue de 20 días. De 86 pacientes

con curación de la infección, 11 (13%) tenían cicatrices visibles hasta 4 meses después.

Discusión: el número relativamente menor de lesiones por caso, el daño aislado de las regiones perianales, genitales o ambas, el hecho de que en algunos casos las lesiones cutáneas aparecieron antes del cuadro prodrómico (54%) y los casos de exantema morbiliforme son características que pueden generar diagnósticos inciertos de forma potencial, por lo que es necesario continuar reportando estas manifestaciones “atípicas” para conocer mejor el comportamiento de esta enfermedad. Aunque hubo menos lesiones en muchos casos, la tasa de hospitalización (21%) fue mayor a la reportada en otros estudios. El 13% de los pacientes tienen cicatrices residuales, lo que significa que pueden ser estigmatizantes, especialmente para la población diversa de género y sexo. Por tanto, es importante colaborar con los pacientes para reducir su riesgo de aparición. Si bien el brote actual tiende a disminuir, la transmisión sigue siendo activa. En algunas poblaciones de minorías étnicas y en países de bajos a medianos ingresos, la cobertura de vacunación persiste de forma subóptima.

Jorge Alberto Cortés Vila

<https://doi.org/10.24245/drm/bmu.v67i6.9327>

Inteligencia artificial en Dermatología

Artificial intelligence in Dermatology.

Simón Guzmán Bucio,¹ María Elisa Vega Memije²

Estimado Editor,

La inteligencia artificial (*artificial intelligence*) es un conjunto de tecnologías en constante evolución que simulan a la inteligencia humana, usadas para resolver un amplio rango de problemas.¹ Funcionan combinando grandes cantidades de datos con un procesamiento rápido e iterativo y algoritmos inteligentes, permitiendo al *software* aprender automáticamente de características o patrones en los datos. Los subcampos de la inteligencia artificial son el aprendizaje automatizado (*machine learning*), el procesamiento del lenguaje natural (*natural language processing*) y robótica, entre otras áreas. A su vez, el aprendizaje automatizado se subdivide en el aprendizaje supervisado, aprendizaje sin supervisión y en el aprendizaje profundo (*deep learning*).²

En el aprendizaje profundo hay una rama que ha ganado mayor atención en el campo de la dermatología, y son las redes neuronales convolucionales (*convolutional neural networks*), las cuales han demostrado su potencial efecto en la categorización del cáncer de piel, principalmente en la diferenciación de melanomas contra nevos atípicos.³ Asimismo, esta compleja tecnología se está utilizando para identificar diferentes dermatosis, alcanzando a distinguir la mayoría de casos que se presentan en la atención primaria de salud.⁴ Los subcampos de la inteligencia artificial con efecto en la dermatología se resumen en la **Figura 1**.

Una encuesta reciente aplicada a 1271 dermatólogos encontró que el 46.3 y el 22.9% están de acuerdo o totalmente de acuerdo, respectivamente, en que la inteligencia artificial revolucionará la dermatología. Así como que el 60.3 y el 17% están de igual modo de acuerdo o to-

¹ Pasante de servicio social en Medicina.

² Dermatóloga, médico adscrito.

División de Dermatología, Hospital General Dr. Manuel Gea González, Ciudad de México, México.

Recibido: noviembre 2022

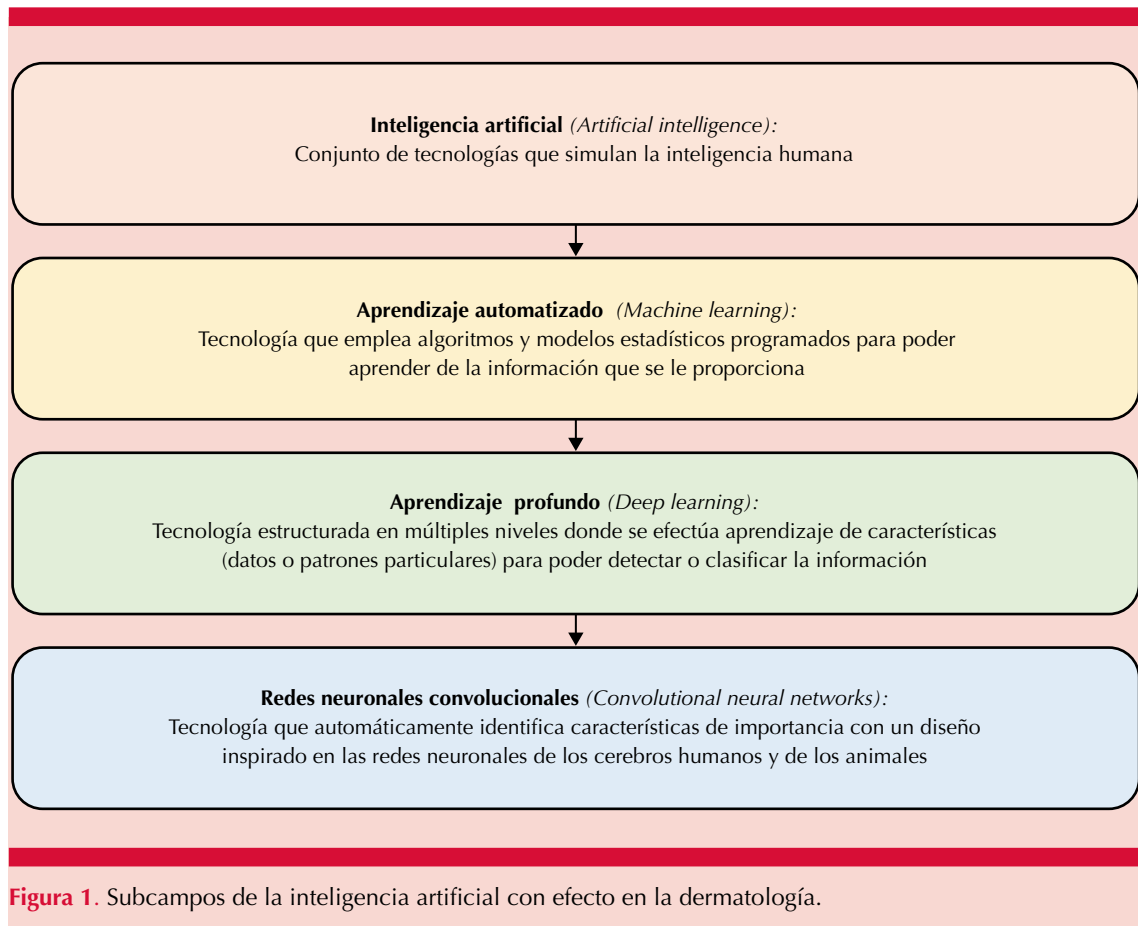
Aceptado: diciembre 2022

Correspondencia

Simón Guzmán Bucio
simon.gb@outlook.com

Este artículo debe citarse como:

Guzmán-Bucio S, Vega-Memije ME. Inteligencia artificial en Dermatología. *Dermatol Rev Mex* 2023; 67 (6): 905-910.



talmente de acuerdo, respectivamente, en que la inteligencia artificial mejorará la dermatología.⁵

APRENDIZAJE AUTOMATIZADO (MACHINE LEARNING)

El aprendizaje automatizado es un subcampo de la inteligencia artificial que usa algoritmos y modelos estadísticos programados para aprender de la información que se le proporciona. Al identificar e inferir patrones dentro de la información es posible que realice tareas específicas sin instrucciones subsecuentes de un humano. Cuando la información proporcionada es una fotografía clínica, dermatoscópica o histológica, con su respectivo hallazgo o diagnóstico, se habla de

aprendizaje supervisado, contrario al aprendizaje sin supervisión, en el cual sólo se proporcionan las imágenes sin sus hallazgos o diagnósticos con el objetivo de que se identifiquen o infieran patrones nuevos. El aprendizaje automatizado convencional tiene la desventaja de requerir amplia experiencia en el diseño de un identificador de características que pueda transformar la información que se le proporciona, como píxeles en una imagen, en información que se pueda clasificar.⁶

APRENDIZAJE PROFUNDO (DEEP LEARNING)

El aprendizaje profundo deriva del aprendizaje automatizado y es un método estructurado en

múltiples niveles donde se efectúa aprendizaje de características (*representation learning*). El *software*, a través de la información que se le administra, identifica datos o patrones particulares necesarios para detectar o clasificar la información. Está compuesto de módulos, cada uno de estos módulos aprende diferentes características a un nivel para posteriormente pasar a un nivel más alto, transformando la información de manera cada vez más abstracta.⁶

REDES NEURONALES CONVOLUCIONALES (CONVOLUTIONAL NEURAL NETWORKS)

Las redes neuronales convolucionales son una tecnología dentro del campo del aprendizaje profundo que automáticamente identifica características de importancia sin necesidad de que se predeterminen por un humano. El diseño de las redes neuronales convolucionales está inspirado en las redes neuronales de los cerebros humanos y de los animales, particularmente simulando las de la corteza visual.⁷

Las redes neuronales se componen de capas (*layers*) interconectadas, cada una con variable cantidad de módulos que se asemejan a las neuronas. Se organizan en una capa de entrada (*input*), múltiples capas ocultas (*hidden*) y una capa de salida (*output*). Se denominan complejas (*convoluted*) cuando están diseñadas en dos o más dimensiones (**Figura 2A**).⁸ Se denominan a estas redes convolucionales por las operaciones matemáticas que utilizan, organizadas en tres procesos principales: convolución (*convolution*), agrupación (*pooling*) y capas completamente conectadas. Las capas de convolución procesan la información a través de filtros, que luego pasa a las capas de agrupación donde se reduce el tamaño de la información extraída, para pasar a las capas completamente conectadas que clasifican la información administrada y finalmente integrarla en la capa de salida.⁹ **Figura 2B**

INTELIGENCIA ARTIFICIAL EN LA DETECCIÓN DE CÁNCER DE PIEL

Recientemente, Haggenmüller y colaboradores realizaron una revisión sistemática de los estudios que usan inteligencia artificial para la clasificación automatizada del cáncer de piel, específicamente de los que se enfocaron en el melanoma. Ellos analizaron 19 estudios, entre los cuales 11 examinaron imágenes dermatoscópicas, 6 imágenes clínicas y 2 imágenes histológicas. En especial, la tecnología usada para el análisis de imágenes fueron las redes neuronales convolucionales por su arquitectura específicamente diseñada para analizar imágenes y en específico el tipo de aprendizaje que se utilizó mayormente fue el supervisado. En todos los estudios analizados, las redes neuronales convolucionales demostraron superioridad significativa o al menos equivalente en comparación con los clínicos o los patólogos. Los resultados obtenidos hacen hincapié en uno de los potenciales usos de la inteligencia artificial, que puede ser que llegue a convertirse en un sistema de asistencia con un enfoque complementario que ayude al clínico o al patólogo.³

Entre las publicaciones analizadas, uno de los estudios más sobresalientes fue el que llevaron a cabo Brinker y colaboradores, en el que lograron diseñar un algoritmo que podía diferenciar entre melanoma y nevos atípicos. Este algoritmo se comparó con el desempeño de 157 dermatólogos provenientes de 12 hospitales universitarios en Alemania. Las imágenes se obtuvieron del repositorio de la *International Skin Imaging Collaboration* –organización que tiene el objetivo de facilitar el acceso de imágenes digitales de la piel para reducir la mortalidad del melanoma–, ya que usando una base de datos de acceso abierto, el estudio adquiere reproducibilidad. La red neuronal convolucional diseñada superó a 137 de 158 dermatólogos en términos de especificidad y sensibilidad.¹⁰

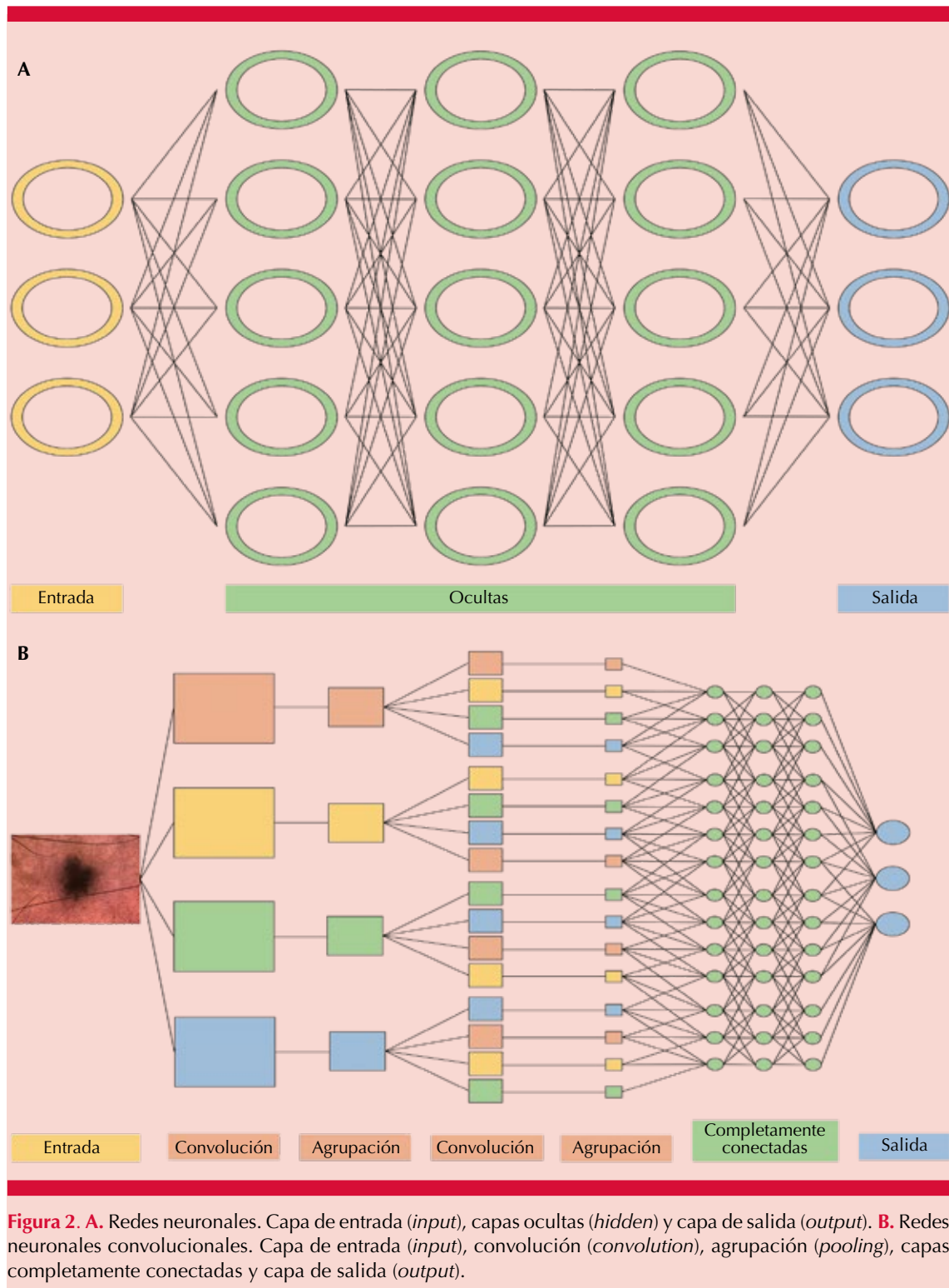


Figura 2. A. Redes neuronales. Capa de entrada (*input*), capas ocultas (*hidden*) y capa de salida (*output*). **B.** Redes neuronales convolucionales. Capa de entrada (*input*), convolución (*convolution*), agrupación (*pooling*), capas completamente conectadas y capa de salida (*output*).

INTELIGENCIA ARTIFICIAL EN EL DIAGNÓSTICO DIFERENCIAL DE LAS DERMATOSIS

Liu y colaboradores diseñaron una red neuronal convolucional partiendo de la premisa de que en la atención primaria los médicos no alcanzan una precisión alta en el diagnóstico de las numerosas dermatosis que ocurren. Ellos lograron que pudieran identificar 26 de las dermatosis más comunes en adultos que seleccionaron en su repositorio (acné, alopecia areata, dermatitis atópica, hidradenitis, psoriasis, entre otras). No sólo usaron imágenes clínicas, sino también otro tipo de información, como características demográficas y antecedentes médicos, entre otras variables. Posteriormente, compararon la precisión del diagnóstico principal de la red neuronal convolucional con el de los dermatólogos, médicos generales y enfermeros, y los resultados fueron de 0.66, 0.63, 0.44 y 0.40, respectivamente. Cabe mencionar que la red neuronal convolucional alcanzó una precisión de 0.93 cuando se consideraban los tres diagnósticos diferenciales principales. Resalta la no inferioridad a los dermatólogos y superioridad en comparación con los médicos generales y enfermeros, lo que abre la puerta a este tipo de tecnología como auxiliar diagnóstico de diferentes dermatosis.⁴

RETOS DE LA INTELIGENCIA ARTIFICIAL

A pesar del éxito demostrado en los diferentes estudios publicados, en un entorno clínico real es posible que los programas basados en inteligencia artificial sean lentos o muy complicados para ser usados de forma rutinaria. Además, las bases de datos usadas en el adiestramiento de los algoritmos son filtradas extensamente, por lo que puede que no sean representativas de las condiciones reales en la práctica médica. De modo que se necesitan estudios controlados, con distribución al azar y prospectivos que evalúen el desempeño de estas tecnologías en un entorno más cercano a la realidad.¹¹

De igual modo, es importante estandarizar la manera en que se reportan los resultados obtenidos con este tipo de herramientas, por lo que se han desarrollado consensos entre los expertos para la divulgación científica de los resultados obtenidos, como las extensiones de guías ya establecidas, pero ahora enfocadas a la inteligencia artificial, como *CONSORT-AI* y *SPIRIT-AI*.^{12,13}

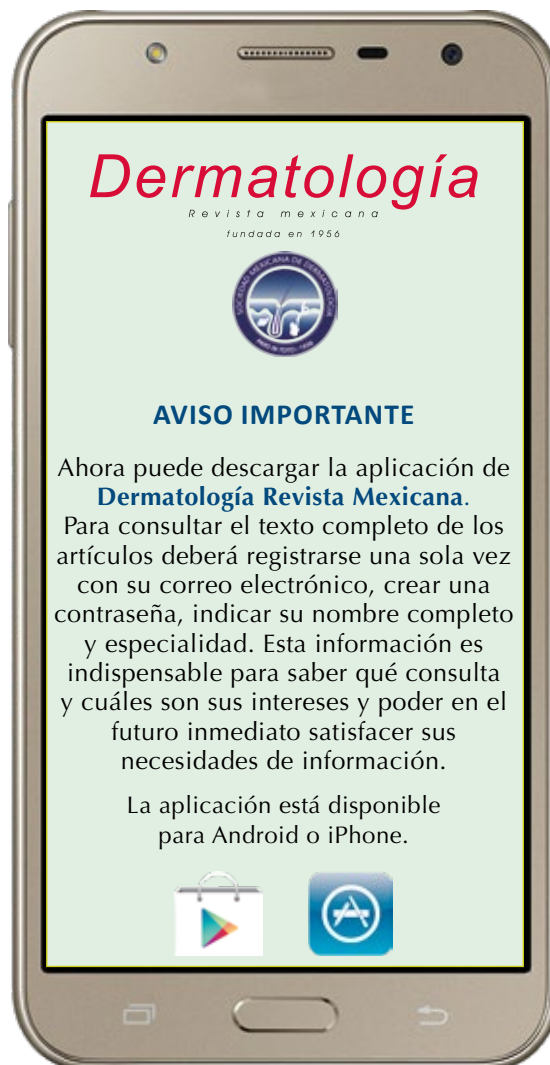
CONCLUSIONES

La inteligencia artificial es una tecnología revolucionaria que ha demostrado su potencial utilidad en dermatología en el diagnóstico y en la diferenciación de melanoma y nevos atípicos, además de su potencial como auxiliar diagnóstico en la caracterización de múltiples dermatosis. Sin embargo, aún están pendientes estudios que proporcionen un nivel más alto de evidencia, como estudios controlados, con distribución al azar y prospectivos, para consolidar la utilidad en la práctica médica de estas tecnologías.

REFERENCIAS

1. Du-Harpur X, Watt FM, Luscombe NM, Lynch MD. What is AI? Applications of artificial intelligence to dermatology. *Br J Dermatol* 2020; 183: 423-430. doi: 10.1111/bjd.18880.
2. Mukhamediev RI, Popova Y, Kuchin Y, Zaitseva E, et al. Review of artificial intelligence and machine learning technologies: Classification, restrictions, opportunities and challenges. *Mathematics* 2022; 10: 2552. doi: 10.3390/math10152552.
3. Haggemüller S, Maron RC, Hekler A, Utikal JS, et al. Skin cancer classification via convolutional neural networks: systematic review of studies involving human experts. *Eur J Cancer* 2021; 156: 202-216. doi: 10.1016/j.ejca.2021.06.049.
4. Liu Y, Jain A, Eng C, Way DH, et al. A deep learning system for differential diagnosis of skin diseases. *Nat Med* 2020; 26: 900-908. doi: 10.1038/s41591-020-0842-3.
5. Polesie S, Gillstedt M, Kittler H, Lallas A, et al. Attitudes towards artificial intelligence within dermatology: an international online survey. *Br J Dermatol* 2020; 183: 159-161. doi: 10.1111/BJD.18875.
6. LeCun Y, Bengio Y, Hinton G. Deep learning. *Nature* 2015; 521: 436-444. doi: 10.1038/nature14539.
7. Alzubaidi L, Zhang J, Humaidi AJ, Al-Dujaili A, et al. Review of deep learning: concepts, CNN architectures, challenges,

- applications, future directions. *J Big Data* 2021; 8: 53. doi: 10.1186/s40537-021-00444-8.
8. Pai VV, Pai RB. Artificial intelligence in dermatology and healthcare: An overview. *IJDVL* 2021; 87: 457-467. doi: 10.25259/IJDVL_518_19.
 9. Yamashita R, Nishio M, Do RKG, Togashi K. Convolutional neural networks: an overview and application in radiology. *Insights Imaging* 2018; 9: 611-629. doi: 10.1007/s13244-018-0639-9.
 10. Brinker TJ, Hekler A, Enk AH, Klode J, et al. Deep learning outperformed 136 of 157 dermatologists in a head-to-head dermoscopic melanoma image classification task. *Eur J Cancer* 2019; 113: 47-54. doi: 10.1016/j.ejca.2019.04.001.
 11. Rajpurkar P, Chen E, Banerjee O, Topol EJ. AI in health and medicine. *Nat Med* 2022; 28: 31-38. doi: 10.1038/s41591-021-01614-0.
 12. Liu X, Rivera SC, Moher D, Calvert MJ, Denniston AK. Reporting guidelines for clinical trial reports for interventions involving artificial intelligence: the CONSORT-AI Extension. *BMJ* 2020; 370: m3164. doi: 10.1136/bmj.m3164.
 13. Cruz Rivera S, Liu X, Chan A-W, Denniston AK, Calvert MJ, The SPIRIT-AI and CONSORT-AI Working Group et al. Guidelines for clinical trial protocols for interventions involving artificial intelligence: the SPIRIT-AI extension. *Nat Med* 2020; 26: 1351-1363. doi: 10.1038/s41591-020-1037-7.



<https://doi.org/10.24245/drm/bmu.v67i6.9328>

Melanoma nodular con metástasis cerebrales

Nodular melanoma with brain metastasis.

Dayana Arellano Navarrete,¹ María Fernanda Corona Rosas²

ANTECEDENTES

Entre los tres tipos de cáncer de piel ocasionados por fotoexposición solar crónica (epitelioma basocelular, carcinoma epidermoide y melanoma maligno) se sabe que el basocelular es el más frecuente; no obstante, el melanoma tiene peor pronóstico.

El melanoma es una neoplasia originada de melanocitos atípicos, con afección predominante en la piel, aunque también puede invadir las mucosas; es la causa del 75% de muertes por cáncer de piel¹ ya que tiene alta resistencia a la quimioterapia y radioterapia. Existen cuatro tipos principales: melanoma de extensión superficial, melanoma nodular, melanoma lentigo maligno y melanoma lentiginoso acral. El subtipo más comúnmente informado en México es el melanoma nodular (constituye del 32 al 49% del total de melanomas).^{1,2}

El melanoma nodular puede comenzar como un área elevada de color azul-negrusco oscuro o rojo-azulado; de igual manera, puede estar presente como pápula o nódulo con pigmentación variable, desde muy oscura hasta variantes hipomelanóticas y amelanóticas. Se caracteriza por mostrar ulceración histológica.^{1,2}

En cuanto a las estructuras vasculares, en sus primeras etapas puede mostrar puntos/glóbulos marrones irregulares, rayas y líneas blancas brillantes; los vasos iniciales son punteados y serpentinos; a medida que

¹ Médico general, Facultad de Estudios Superiores Iztacala, UNAM, México.

² Médico residente de primer año de Medicina Interna, Hospital General de Zona número 47, IMSS, Ciudad de México.

Recibido: noviembre 2022

Aceptado: diciembre 2022

Correspondencia

Dayana Arellano Navarrete
dayana.arellano12@gmail.com

Este artículo debe citarse como:

Arellano-Navarrete D, Corona-Rosas MF. Melanoma nodular con metástasis cerebrales. Dermatol Rev Mex 2023; 67 (6): 911-916.

adquiere mayor grosor, los vasos punteados son reemplazados por vasos lineales serpenteantes y muy tortuosos, datos que pueden ser pistas dermatoscópicas útiles para su diagnóstico clínico.² Adquiere mayor grosor y tiene capacidad de mitosis más acelerada en comparación con los otros tipos de melanoma, de modo que suele causar metástasis de manera más temprana.

Tiene dos fases de crecimiento: radial y vertical. En la fase de crecimiento radial las células neoplásicas crecen limitadas a la epidermis o a la dermis superficial.³ Ésta es una etapa temprana de la enfermedad, donde el diagnóstico temprano y el tratamiento correcto (cirugía) posibilitan la curación del paciente.

Cuando se sospecha un melanoma debe realizarse una biopsia por escisión con 1 a 2 mm de margen libre.³ Las lesiones pequeñas se extirpan enteramente. Debe realizarse una biopsia del ganglio centinela si existiera, lo que permitiría evaluar la diseminación a ganglios linfáticos cercanos. Los datos de sangrado o ulceración de la lesión siempre se vinculan con mal pronóstico y con mayor profundidad de Breslow.⁴

Esta revisión está enfocada en un caso de melanoma nodular con metástasis cerebrales, múltiples lesiones óseas, en tejidos blandos y pulmonares, de origen metastásico con datos clínicos de deterioro neurológico.

CASO CLÍNICO

Paciente femenina de 72 años de edad que tenía los siguientes antecedentes de importancia: hipertensión arterial de 15 años de diagnóstico en tratamiento con amlodipino 15 mg cada 24 horas, tabaquismo activo durante 10 años, alcoholismo social; tía finada a los 50 años por cáncer de pulmón.

Inició su padecimiento hacía un año con una lesión exofítica en la piel cabelluda, sobrelevada,

con borde eritematoso, no dolorosa, motivo por el que acudió a su Unidad de Medicina Familiar donde la diagnosticaron quiste sebáceo, le indicaron paracetamol y drenaje manual; la lesión fue manipulada en más de 6 ocasiones, posteriormente cicatrizaba, sin otro manejo aparente.

Hacia unos meses la paciente notó incremento del tamaño e induración de la lesión, de borde asimétrico, irregular, con eritema, descamativo, de coloración negruzca (**Figura 1**), sin solicitar nueva valoración. Ingresó al servicio de Medicina Interna del Hospital General de Zona número 47, Ciudad de México, por sospecha de evento vascular cerebral, con pérdida del estado de alerta y afasia motora. La tomografía simple de cráneo mostró dos lesiones de tipo

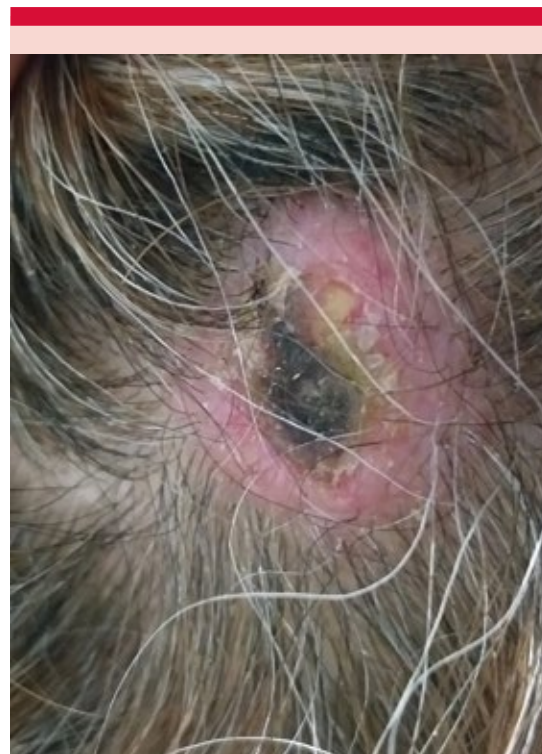

Figura 1. Lesión exofítica en la piel cabelluda, con borde eritematoso, asimétrico, irregular, tejido descamativo y coloración negruzca.

metastásico en la región parietal izquierda de centro hipodenso con edema importante que provocaba compresión del sistema ventricular y hematoma subgalial temporal izquierdo (**Figura 2**). La radiografía de tórax y la tomografía

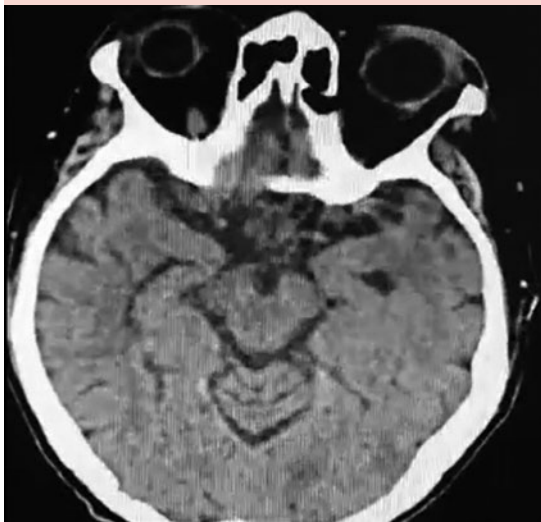
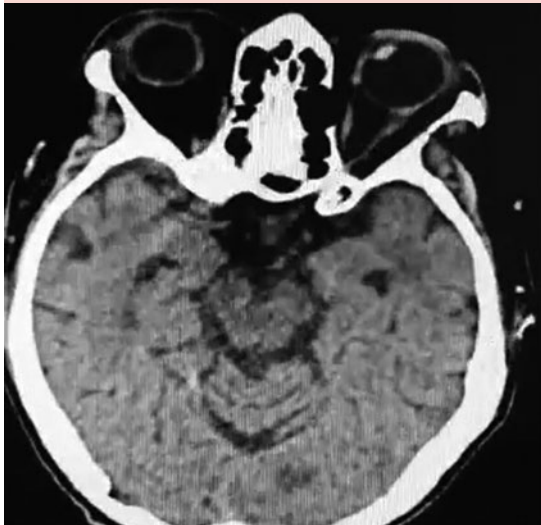
Figura 2. Tomografía axial computada simple de cráneo. Se visualizan dos lesiones de tipo metastásico en la región parietal izquierda; edema que provoca compresión del sistema ventricular y hematoma subgalial temporal izquierdo.

toracoabdominal en fase simple y contrastada evidenciaron metástasis pulmonares bilaterales, derrame pleural izquierdo (**Figura 3**), ganglios mediastinales con crecimiento y pérdida de su morfología, tumoración renal izquierda, destrucción lítica coxofemoral derecha y metástasis cutáneas en el flanco izquierdo.

Asimismo, el estudio de patología (13/09/22) reportó: melanoma nodular con índice de Breslow de 5 mm, ulceración, margen profundo con células neoplásicas, mitosis 8 en 10 campos de alto poder. Nivel anatómico de Clark IV: melanoma que invade la dermis reticular. Invasión linfovascular y neurotropismo no identificados (**Figura 4**). La paciente tuvo deterioro neurológico progresivo y falleció.

DISCUSIÓN

En un estudio realizado en el Hospital General de México se incluyeron 83 casos, 47 (56.6%)

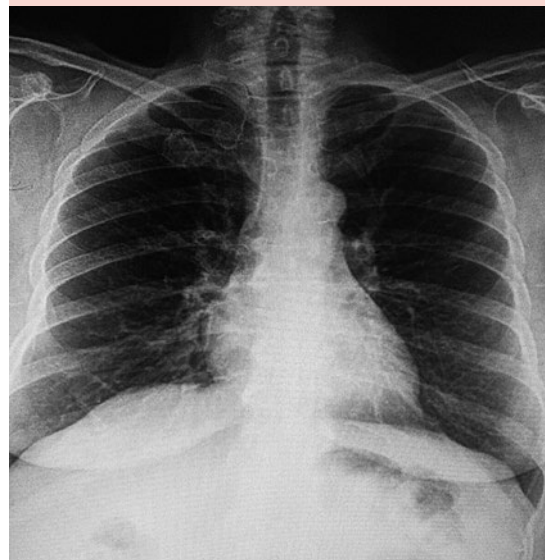

Figura 3. Metástasis pulmonares bilaterales, derrame pleural izquierdo, ganglios mediastinales con crecimiento y pérdida de su morfología.

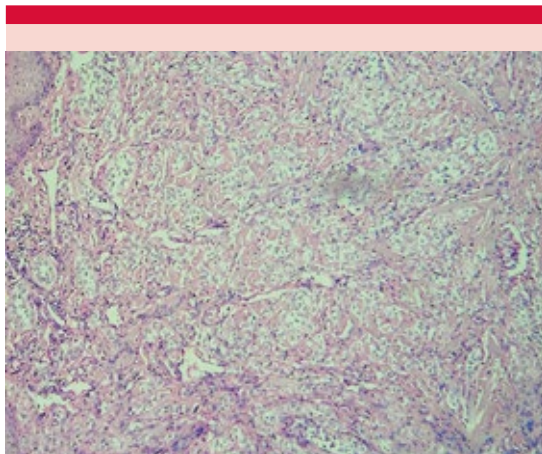


Figura 4. Biopsia de piel cabelluda que muestra melanoma nodular, índice de Breslow de 5 mm, margen profundo con células neoplásicas, mitosis 8 en 10 campos de alto poder. Nivel anatómico de Clark IV: invasión de la dermis reticular (HE 40x).

de melanoma nodular, con edad promedio de manifestación de 65.3 años; se halló que representa mayor riesgo de ulceración histológica y mayor índice de mitosis. Se tomó el índice de Breslow y de Clark para evaluar el nivel de invasión, llegando a la conclusión de que gran parte de los melanomas estudiados tenían un índice de Breslow elevado, grosor histológico mayor a 4 mm o con ulceración y necrosis, datos característicos de estadios avanzados del cáncer.^{3,4}

El diagnóstico suele ser tardío debido a que es poco frecuente la autoexploración, sobre todo en sitios como la piel cabelluda, los pacientes pueden demorar hasta un año en acudir a revisión; asimismo, los médicos no lo sospechan y pueden retrasar la toma de biopsia.

En un metanálisis del Hospital Alfred Melbourne de Australia que incluyó 5141 casos de melanoma, la mayoría en sus formas invasivas y mediana de Breslow de 1.0 mm, el 12.2% se trató de melanoma nodular. El principal sitio de afección lo representaron zonas de la piel fotoex-

puesta: nariz y mejillas en pacientes femeninas, pabellón auricular en pacientes masculinos y la parte superior de la espalda en ambos sexos.⁴ El melanoma nodular fue más común en la piel cabelluda cubierta con pelo, la región periauricular, el oído, la mejilla y sitios periorales.

Se han descrito distintos factores vinculados con el melanoma, entre los que destacan las mutaciones somáticas promovidas por la exposición intermitente al sol que afectan áreas como el tronco y las extremidades, y la exposición crónica acumulada al sol, cuya manifestación suele localizarse en la cabeza y el cuello.

También intervienen factores genéticos y ambientales, el fenotipo cutáneo I o II, síndrome de nevo atípico, antecedente personal o familiar de melanoma y la existencia de más de 100 nevos.^{2,5}

Las zonas de exposición solar intermitente pueden verse afectadas en pacientes jóvenes; en sujetos mayores de 60 años los sitios de aparición serán los que acumulan fotodaño por exposición solar.⁶

En 2018 el Hospital Maggiore y la Universidad de Trieste, Italia, informaron que alrededor del 40 al 50% de los melanomas nodulares tendrán un grosor tumoral de más de 2 mm al momento del diagnóstico. Los primeros melanomas nodulares escapan a la llamada regla ABCDE (asimetría, irregularidad del borde, color, diámetro superior a 6 mm y evolución),^{5,6} por lo que esta regla carece de utilidad en la detección temprana del melanoma, sólo se cumple en sus fases avanzadas.

En relación con el índice mitótico, si el melanoma se encuentra en fase de crecimiento vertical 0 x mm² es bajo, de 1-6 x mm² es intermedio y más de 6 x mm² es alto (desfavorable).

Se dispone de diversas técnicas diagnósticas, como la dermatoscopia, la microscopia confocal

de reflectancia, la tomografía de coherencia óptica y la espectroscopia de impedancia eléctrica.

Los melanomas producen metástasis linfáticas y hematógenas, con especial predilección a los ganglios, la piel y el tejido subcutáneo (42-57%), los pulmones (18-36%), el hígado (14-29%), el cerebro (12-20%), el hueso (11-17%) y los intestinos (1-7%).^{6,7}

Los síntomas neurológicos son la forma más frecuente de metástasis cerebrales, tienen aspecto quístico y se localizan en zonas subcorticales, pero pueden afectar cualquier área de sustancia blanca, supra o infratentorial, el espacio subaracnoideo, la región paraselar y el sistema ventricular; se detectan mediante tomografía axial computada (TAC) o resonancia magnética nuclear y suelen iniciar con hemorragia en el 50% de los casos.^{7,8}

La cefalea es el síntoma más frecuente (24-53%); sin embargo, cerca del 15% de los pacientes tiene convulsiones como primera manifestación. La hemorragia intratumoral puede producir un trastorno neurológico de inicio súbito.

Puede haber náuseas, vómitos, déficit motor focal (16-40%), alteraciones del estado mental (24-31%) y ataxia (9-20%). Las metástasis cerebrales por melanoma implican muy mal pronóstico y la supervivencia media es de 4 a 5 meses.^{7,8}

El tratamiento del melanoma nodular dependerá del estadio de la lesión: las lesiones pequeñas se tratan con exéresis con márgenes libres;⁹ en lesiones *in situ* los márgenes recomendados son de 0.5 cm; en el melanoma con grosor de 1 mm el margen deberá ser de 1.0 cm; con 2 mm de grosor dar margen de 2.0 cm; a partir de 4 mm se recomienda un margen de escisión de al menos 2.0 cm.^{10,11}

Sólo debe hacerse biopsia por incisión o por punción en lesiones ulceradas muy grandes o

localizadas en la cara o los dedos, donde la terapéutica definitiva cause gran deformación o amputación.^{12,13}

El tratamiento de elección es quirúrgico y se usa la cirugía micrográfica de Mohs, que otorga la posibilidad de detectar la enfermedad subclínica.^{14,15}

Asimismo, se aconseja identificar los ganglios centinela; cuanto mayor sea la profundidad de invasión del melanoma, más elevado es el riesgo de metástasis ganglionar.^{16,17}

En estadios avanzados de la enfermedad, con infiltración mayor de 4 mm que además tiene ulceración, puede administrarse tratamiento coadyuvante con interferón alfa-2b en dosis altas, así como quimioterapia con dacarbacina. Particularmente en metástasis cerebrales, se sugiere la administración de anti-PD-1 y observación estrecha del paciente. Cuando se trata de la enfermedad diseminada, los pacientes deben incluirse en ensayos clínicos y recibir quimio y radioterapia coadyuvantes.^{17,18}

La terapia combinada para tratar metástasis cerebrales de melanoma con radiocirugía estereotáctica e inhibición del punto de control inmunitario o terapia dirigida, actualmente es de gran interés.¹⁹

REFERENCIAS

1. Barrera A, Herrera N, Fernández F, Mercadillo P. Características clínicas e histopatológicas del melanoma nodular y acral lentiginoso en pacientes mexicanos. *Dermatología Cosmética, Médica y Quirúrgica* 2019; 17 (3):166-71.
2. Sgouros D, Lallas A, Kittler H, et al. Dermatoscopic features of thin (≤ 2 mm Breslow thickness) vs. thick (> 2 mm Breslow thickness) nodular melanoma and predictors of nodular melanoma versus nodular non-melanoma tumours: a multicentric collaborative study by the International Dermoscopy Society. *J Eur Acad Dermatol Venereol* 2020; 34 (11): 2541-7. <https://doi.org/10.1111/jdv.16815>.
3. Ríos M, Martín C. Análisis de la incidencia y factores de riesgo de metástasis de melanoma en el sistema nervioso

- central. Facultad de Ciencias de la Salud Universidad de La Laguna 2020; 1 (19): 4-24.
4. Wolfe R, Mclean C, John K, Pan Y. The anatomic distribution of cutaneous melanoma: A detailed study of 5141 lesions. *Austral J Dermatol* 2020; 61 (2): 125-33. <https://doi.org/10.1111/ajd.13223>.
 5. Myers D, Hyde E. Aggressive nodular malignant melanoma. *Cureus* 2021; 13 (8): 22-6. doi: 10.7759/cureus.16819
 6. Licata G, Scharf C, Ronchi A, Pellerone S, et al. Diagnosis and management of melanoma of the scalp: A review of the literature. *Clin Cosmet Investig Dermatol* 2021; 14:1435-47. doi: 10.2147/CCID.S293115.
 7. Méndez-Mathey VE. Metástasis cerebral de melanoma lentiginoso acral. *Revista de la Facultad de Medicina* 2019; 67 (1): 165-8. <https://doi.org/10.15446/revfacmed.v67n1.62826>.
 8. Hussein A, Forsyth P, Algazi A, et al. Combined nivolumab and ipilimumab in melanoma metastatic to the brain. *N Engl J Med* 2018; 379: 722-30. DOI: 10.1056/NEJMoa1805453.
 9. Basaldúa-Ibarra J, Gómez M, Huerta S, López S, et al. Cáncer de piel en un centro hospitalario de segundo nivel en el noreste de México. *Dermatol Rev Mex* 2022; 66 (5): 478-84. <https://doi.org/10.24245/dermatolrevmex.v66i5.8127>.
 10. Dessinioti C, Geller AC, Stergiopoulou A, Swetter S, et al. Association of skin examination behaviors and thinner nodular vs superficial spreading melanoma at diagnosis. *JAMA Dermatol* 2018; 154 (5): 544-553. doi:10.1001/jamadermatol.2018.0288.
 11. Francés Rodríguez L. Estimación del índice de Breslow del melanoma maligno a partir de parámetros clínicos y dermatoscópicos. Tesis doctoral. Universidad Miguel Hernández. Departamento de Medicina Clínica. 2017; 9 (1): 1-274.
 12. Ayala Z, González M, Villafuerte J, Corrales Y, et al. Caracterización histopatológica del melanoma maligno cutáneo. Provincia de Cienfuegos. 2009-2011. *MediSur* 2018; 16 (4): 160-70.
 13. Corneli P, Zalaudek I, Magaton Rizzi G, di Meo N. Improving the early diagnosis of early nodular melanoma: can we do better? *Exp Rev Anticancer Ther* 2018; 18 (10): 1007-12. <https://doi.org/10.1080/14737140.2018.1507822>.
 14. Cervera-Bonilla S, Cuellar-Ríos IC, Castello-Beltrán S, Suárez LP. Melanoma en población colombiana: experiencia en un centro hospitalario de cuarto nivel. *Dermatol Rev Mex* 2022; 66 (5): 471-477. Disponible en: <http://doi.org/10.24245/dermatolrevmex.v66i5.8146>.
 15. García Leyva Y, Salazar Sedano M, Arteaga Hernández E. Melanoma maligno cutáneo. Presentación de dos casos clínicos. *Rev Panorama. Cuba y Salud* 2019; 14 (1) Especial: 64-66.
 16. Goggins CA, Khachemoune A. The use of electrochemotherapy in combination with immunotherapy in the treatment of metastatic melanoma: a focused review. *Int J Dermatol* 2018; 58 (8): 865-70. <https://doi.org/10.1111/ijd.14314>.
 17. Infante M, González M, Infante L, Del Valle S. Melanoma cutáneo: algunas consideraciones actuales. *MEDISAN* 2019; 23 (1): 146-64.
 18. Bobos M. Histopathologic classification and prognostic factors of melanoma: a 2021 update. *Ital J Dermatol Venereol* 2021; 156 (3): 300-21. doi: 10.23736/S2784-8671.21.06958-3.
 19. Rauch M, Tausch D, Stera S, Blanck O, et al. MRI characteristics in treatment for cerebral melanoma metastasis using stereotactic radiosurgery and concomitant checkpoint inhibitors or targeted therapeutics. *J Neuro-Oncol* 2021; 153 (1): 79-87. <https://doi.org/10.1007/s11060-021-03744-4>.

<https://doi.org/10.24245/drm/bmu.v67i6.9329>

Hiperpigmentación macular eruptiva idiopática: a propósito de un caso en un escolar

Idiopathic eruptive macular hyperpigmentation: clinical presentation in a schoolboy.

María Gabriela Manzanero Arcila,¹ Sandra Carlina Vivas Toro²

ANTECEDENTES

La hiperpigmentación macular eruptiva idiopática es una dermatosis rara, poco frecuente y de causa desconocida. Fue descrita en 1978 por Degos y su grupo; ellos informaron el caso de siete pacientes con una dermatosis pigmentaria que, en ese entonces, pensaban que se trataba de una variante de dermatosis cenicienta. Ha sido nombrada de diferentes maneras por distintos autores: pigmentación maculosa idiopática adquirida, melanodermia lenticular generalizada, pigmentación en placas eruptivas de causa desconocida, melanodermia en placas y melanodermia maculosa idiopática.^{1,2,3}

Esta dermatosis se caracteriza por la aparición aguda de máculas hiperpigmentadas de color que van desde pardas, azules o grisáceas, de tamaño variable, desde milímetros hasta centímetros, de localización en el tronco, el cuello y regiones proximales sin afectar la mucosa y los anexos cutáneos; generalmente son asintomáticas. Suele aparecer en la niñez y adolescencia, aunque hay casos descritos en la edad adulta; tiene un curso benigno que se alivia progresivamente.²

La causa y la patogénesis aún se desconocen, a pesar de que han transcurrido ya 25 años desde la primera publicación en la bibliografía occidental.^{2,4}

¹ Residente de segundo año del posgrado de Dermatología. Universidad de Carabobo. Ciudad hospitalaria Dr. Enrique Tejera, Valencia, Venezuela.

² Médico internista-Dermatólogo. Jefa del Servicio de Dermatología. Coordinadora académica del programa de posgrado de Dermatología. Ciudad Hospitalaria Dr Enrique Tejera. Universidad de Carabobo, Valencia, Venezuela.

Recibido: octubre 2022

Aceptado: marzo 2023

Correspondencia

María Gabriela Manzanero
manzaneroarcilamg@gmail.com

Este artículo debe citarse como: Manzanero-Arcila MG, Vivas-Toro SC. Hiperpigmentación macular eruptiva idiopática: a propósito de un caso en un escolar. Dermatol Rev Mex 2023; 67 (6): 917-921.

No precisa tratamiento y requiere diagnóstico diferencial con eritema discrómico perstans (del que algunos autores consideran que está en el espectro de la enfermedad), mastocitosis, hemocromatosis, liquen plano pigmentado e hiperpigmentación postinflamatoria.^{3,4}

El diagnóstico de esta dermatosis se establece por exclusión de otras melanodermias. Los antecedentes epidemiológicos y la correlación clínico-histológica son importantes, la histología muestra una dermis normal y muchos melanófagos en la dermis superior. Su curso es benigno y hacia la curación de meses a años.^{4,5}

CASO CLÍNICO

Paciente masculino de 10 años, fototipo cutáneo IV/VI, quien padecía una dermatosis generalizada, bilateral y simétrica, caracterizada por máculas hiperpigmentadas, de color azul grisáceo, de tamaño variable, de 0.5 a 1 mm de límites bien definidos y superficie lisa (**Figura 1**), localizadas en el cuello, el tórax anterior y posterior y la parte proximal de las extremidades (**Figura 2**), signo de Darier negativo, asintomáticas, de 4 meses de evolución.

Los padres negaron algún proceso infeccioso e inflamatorio previo y la ingesta de fármacos recientes.

Se realizó plan de trabajo con apertura de historia clínica, búsqueda de antecedentes relevantes, iconografía del caso y se solicitaron estudios paraclínicos: biometría hemática completa, frotis de sangre periférica, concentraciones séricas de IgE y coprocultivo, los cuales resultaron dentro de límites normales. Se tomó biopsia de piel por punción de 5 mm, la cual arrojó en su descripción histopatológica epidermis sin alteraciones, pigmentación de la capa basal y melanófagos en la dermis papilar. **Figura 3**

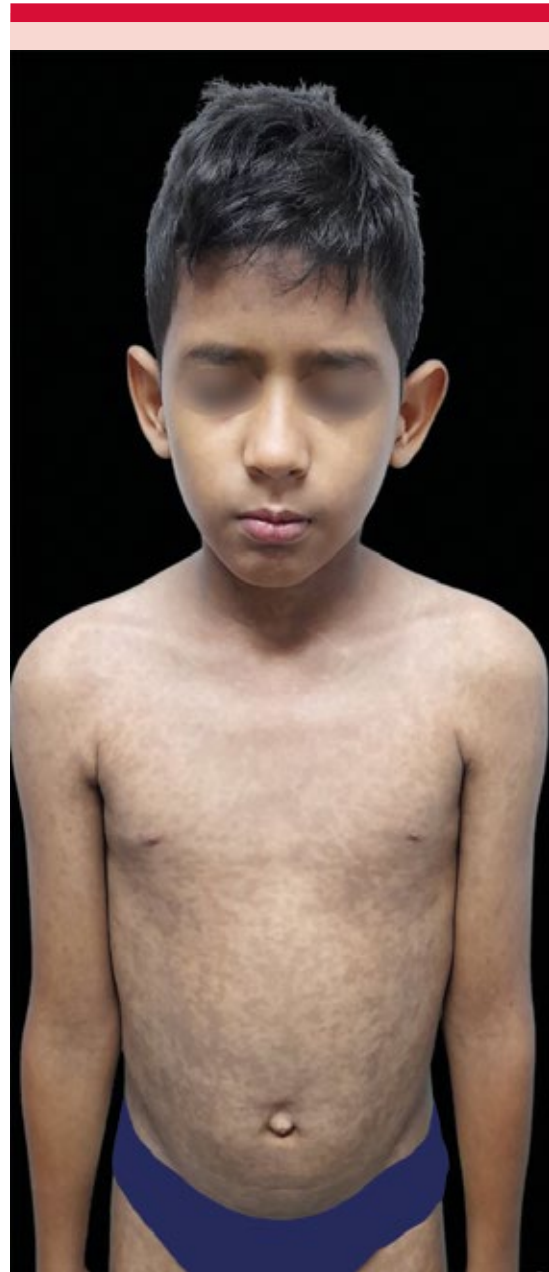

Figura 1. Paciente escolar masculino fototipo cutáneo IV/VI, quien manifiesta una dermatosis generalizada, bilateral y simétrica, caracterizada por máculas hiperpigmentadas, de color azul grisáceo, de tamaño variable.

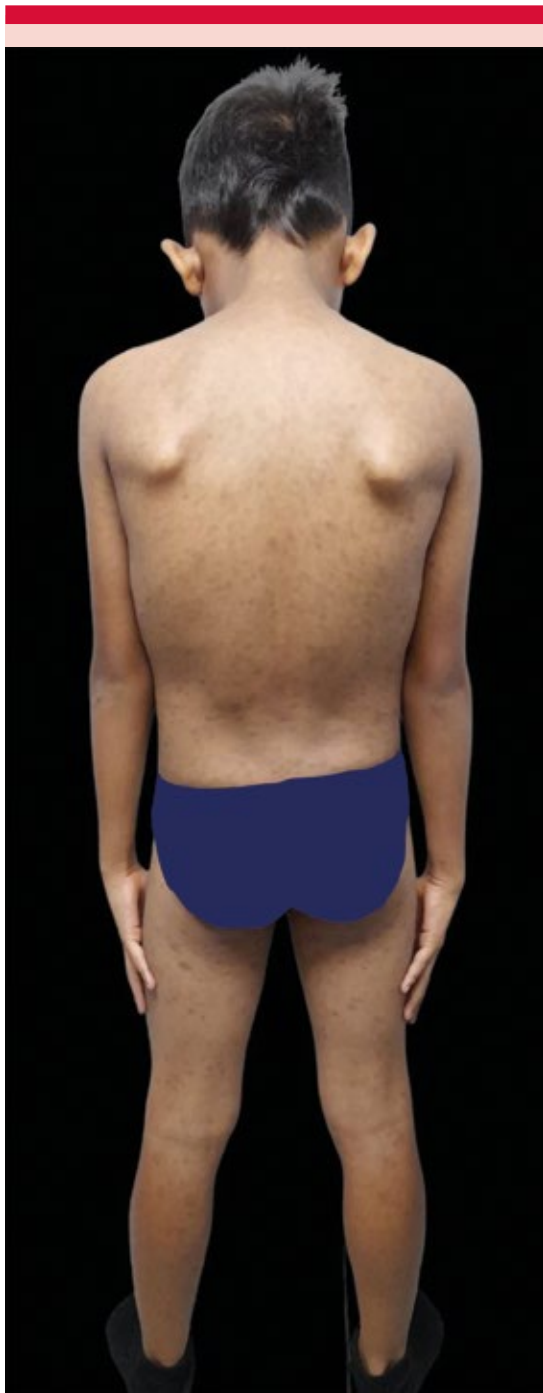

Figura 2. Máculas azul grisáceas localizadas en el cuello, el tórax anterior y posterior y la parte proximal de las extremidades.

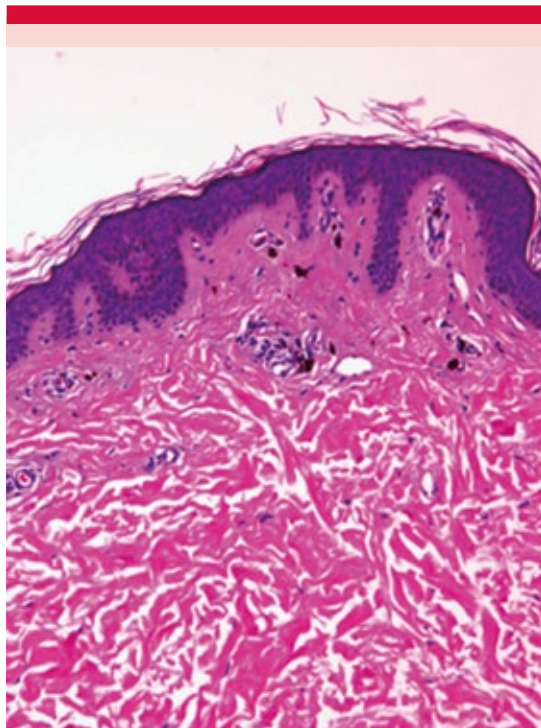


Figura 3. Lámina histológica teñida con H-E vista al microscopio a 10x, se observa epidermis sin alteraciones, pigmentación de la capa basal y melanóforos en la dermis papilar.

DISCUSIÓN

La pigmentación macular eruptiva idiopática es una afección clínica poco frecuente, descrita por Degos y su grupo en 1978 que se caracteriza por la presencia eruptiva de máculas grises en el tronco y las extremidades. Cursa de forma indolente y suele curarse de manera espontánea en un periodo variable de meses a años.^{1,2}

Sinonimia

Diferentes autores se refieren a esta enfermedad con distintos sinónimos, entre los que podemos encontrar: pigmentación maculosa idiopática adquirida, melanoderma lenticular generalizada, pigmentación en placas eruptivas de causa

desconocida, melanoderma en placas y melanoderma maculosa idiopática.^{3,4}

Causas

La causa y la patogénesis aún se desconocen; aparentemente, la exposición solar no juega un papel importante, pues las lesiones predominan en áreas no fotoexpuestas. Tampoco se ha comprobado una predisposición hereditaria, ya que no existen antecedentes familiares en los casos estudiados, pero se le ha relacionado con estímulos endocrinológicos, inflamatorios o fenómenos autoinmunitarios; la mayor incidencia es en pacientes pediátricos y adolescentes.^{2,4,5,6}

Cuadro clínico

Se caracteriza clínicamente por la aparición de máculas hiperpigmentadas de color pardo, azul pizarra o gris, con un tamaño que varía de 0.5 a 25 mm de diámetro, bien delimitadas, generalmente asintomáticas y de localización predominante en el cuello, el tórax y las regiones proximales de las extremidades, sin afectar las mucosas y los anexos de la piel.^{2,7}

Diagnóstico

Galdeano y su grupo resumieron los elementos necesarios para diagnosticar la pigmentación macular eruptiva idiopática:³

1. Presencia de una erupción macular azul pizarra o marrón, no confluyente en el tronco, el cuello y la región proximal de las extremidades en niños y adolescentes.
2. Sin antecedentes de haber cursado previamente con enfermedades inflamatorias de la piel.
3. Sin medicación previa.
4. Estudio histológico que muestre hiperpigmentación de la capa basal y

ocasionalmente melanófagos en la dermis, sin daño visible en la capa basal o un infiltrado liquenoide.

5. Conteo de mastocitos normales.

Los casos publicados son escasos, destacando los mencionados por Jang y su grupo,³ ya sea porque aún no se conoce a cabalidad esta dermatosis o por los diferentes diagnósticos diferenciales de estas enfermedades pigmentarias.

La histopatología reporta una epidermis normal, abundantes melanófagos perivasculares en la dermis superficial, ausencia de infiltrado inflamatorio y si aparece es de predominio linfocitario perivascular, dispuesto en banda en su fase inicial y recuento normal de mastocitos.^{7,8}

Diagnóstico diferencial

Entre los diagnósticos diferenciales en cuanto a sus características clínicas e histopatológicas destacan: dermatosis cenicienta (eritema discrómico perstans), liquen plano pigmentado, erupción medicamentosa fija, neurofibromatosis y mastocitosis.

La dermatosis cenicienta puede diferenciarse porque se observan máculas o placas elevadas color gris azulado, de aspecto en cenizas, precedentes del eritema, que representan la fase temprana de la actividad, tamaño variable de 0.5 a varios centímetros formando áreas confluentes. Su evolución es lenta y progresiva, sin síntomas.^{8,9}

El liquen plano pigmentado es una variante relativamente rara de liquen plano, presente en mayor porcentaje en pacientes con fototipos cutáneos oscuros. Se define como un trastorno crónico pigmentario caracterizado por máculas hiperpigmentadas que afecta áreas expuestas al sol, como la cara, el cuello y las extremidades

superiores. La pigmentación en diferentes pacientes varía de gris pizarra a negro pardusco, aunque en un mismo paciente la pigmentación generalmente es uniforme con patrón reticular o difuso.^{8,9}

En la erupción medicamentosa fija las lesiones suelen ser únicas o en otros casos múltiples, las lesiones se localizan en los genitales, tiene leve respuesta inflamatoria y se alivia con mayor rapidez. El antecedente de administración de un medicamento es necesario para confirmar este diagnóstico.^{2,8}

Por otra parte, las máculas café con leche de la neurofibromatosis pueden diferenciarse por la naturaleza de sus características clínicas, localización y de la regresión espontánea, además de la afectación de otros órganos y sistemas.^{7,8}

En urticaria pigmentosa el signo de Darier es positivo, produciéndose elevación y enrojecimiento en forma de habón por la descarga del contenido mastocitario y se distingue aún más por su histopatología que reporta numerosos mastocitos en posición perianexial y perivascular.⁸

Tratamiento

En cuanto al tratamiento, se han prescrito diversos esquemas sin éxito demostrable. Se han

administrado emolientes, dapsona, esteroides tópicos, queratolíticos, terapia con PUVA, preparados magistrales con hidroquinona, entre otros. Éstos proporcionan un beneficio evidente, pero el carácter de la enfermedad es benigno y de alivio espontáneo.^{1,7,9}

REFERENCIAS

1. Bottegal F, Bocian M, Cervini A, Laterza A, et al. Pigmentación macular eruptiva idiopática. *Dermatología Argentina* 2004; 10:134-138.
2. Jang K, Choi J, Sung K, Moon KC, et al. Idiopathic eruptive macular pigmentation: report of 10 cases. *J Am Acad Dermatol* 2001; 44: 351-353. DOI: 10.1067/mjd.2001.103642.
3. Tsai C, Lan J, Hung Lee C. Progression of idiopathic eruptive macular pigmentation in a girl from childhood to adolescence: Case report and literature review. *Pediatr Dermatol* 2016; 33: 299-302. DOI: 10.1111/pde.12904.
4. Alca E, Bravo F, Salomón M, Puell L, et al. Pigmentación macular eruptiva idiopática. Casos clínicos. *Folia Dermatol Peru* 2007; 18: 136-139.
5. Guil F, Serrano C, Sanchez G, Dulanto C, et al. Pigmentación macular eruptiva idiopática. *Med Cutan Iber Lat Am* 2004; 32: 124-127.
6. López L, Ramos J, Morán K. Pigmentación macular eruptiva idiopática *Rev Cent Dermatol Pascua* 2013; 1: 31-34.
7. Sánchez L, Cabanillas J. Liquefactive pigmentosa. *Dermatol Peru* 2010; 20: 123-128.
8. Kumarasinghe S, Pandya A, Chandran V, Rodrigues M, et al. A global consensus statement on ashy dermatosis, erythema dyschromicum perstans, lichen planus pigmentosus, idiopathic eruptive macular pigmentation, and Riehl's melanosis. *Int J Dermatol* 2019; 58: 263-272. DOI: 10.1111/ijd.14189.
9. Ruiz R, Galán M, Martínez C, Martínez J. Erupción macular grisácea en tronco en paciente adolescente. *An Pediatr (Barc)* 2015; 82: 199-200. DOI: 10.1016/j.anpedi.2014.07.009.

Instrucciones para autores

1. Los artículos deben enviarse por correo electrónico (articulos@nietoeditores.com.mx) junto con el formato de cesión de los derechos de autor (firmado por todos los autores) y confirmar que se trata de un artículo inédito. Los trabajos no aceptados serán eliminados y se devolverán al autor principal; los autores tienen la libertad de someterlos a otras revistas. El formato de cesión de derechos puede descargarse de la página <https://dermatologiarevistamexicana.org.mx>
Ningún material publicado en la revista podrá reproducirse sin autorización previa por escrito del editor.
2. Tipos de artículos
 - 2.1 Editorial
 - 2.2 Trabajo original
 - 2.3 Trabajo de revisión (extenso y breve)
 - 2.4 Caso clínico
 - 2.5 Carta a editor
 - 2.6 Caso para el diagnóstico
 - 2.7 Trabajo cultural
 - 2.8 Noticias
3. Los manuscritos deberán enviarse en letra Arial 12 con 1.5 de espacio y dar salto de página para cada sección.
- 3.1. **La primera página debe comprender:** títulos completos y cortos en español e inglés, nombres y apellidos del o los autores, la adscripción de cada uno (institución, hospital, departamento o servicio) vinculada con el motivo del trabajo (no se aceptan títulos honoríficos o pasados: expresidente, miembro titular o emérito de tal cual institución, academia o sociedad) y correo electrónico del primer autor o del autor al que se dirigirá la correspondencia. Una vez que ha iniciado el proceso de edición del artículo, no podrán agregarse ni eliminarse autores ni modificarse las adscripciones consignadas en el primer envío del artículo.
- 3.2. **Resumen.** Es la parte medular del artículo porque es la más leída, por tanto, debe ser la más cuidada. Los artículos originales llevarán resúmenes estructurados en español e inglés, donde las entradas de los párrafos sean análogas a las partes del artículo (Antecedentes, Material y método, etc.). Los resúmenes no deberán exceder 250 palabras. Los resúmenes de los artículos de revisión y de los casos clínicos también deben escribirse en español e inglés. Las cartas al editor deberán tener título, sin palabras clave ni resumen.
- 3.3. **Palabras clave, en inglés y en español,** basadas en el MeSH (Medical Subject Headings); para obtenerlas consulte la página www.nlm.nih.gov/mesh/MBrowser.htm
- 3.4. El texto del artículo original está integrado por las siguientes secciones:

Antecedentes. Texto explicativo que ponga en antecedentes al lector del estado que guarda el tema a desarrollar. Su extensión no deberá sobrepasar 30 líneas. **Objetivo** del estudio que, invariablemente, debe verse reflejado en los Resultados. **Materiales y métodos.** En la primera oración de este apartado debe indicarse el tipo de estudio (observacional, retrospectivo, doble ciego, aleatorio, etc.), la selección de los sujetos observados o que participaron en los experimentos (pacientes o animales de laboratorio, incluidos los testigos). Es indispensable indicar el periodo en que se realizó el estudio. Enseguida se especifican los aparatos (nombre y ciudad del fabricante entre paréntesis) y procedimientos con detalles suficientes para que otros investigadores puedan reproducir los resultados. Explique brevemente los métodos ya publicados pero que no son bien conocidos, describa los métodos nuevos o sustancialmente modificados, manifestando las razones por las cuales se usaron y evaluando sus limitaciones. Identifique exactamente todos los medicamentos y productos químicos utilizados, con nombres genéricos, dosis y vías de administración. Deben mencionarse los métodos de comprobación utilizados y el porqué de su elección (χ^2 , T de Student, etc.), así como los programas de cómputo aplicados y su versión. **Resultados.** Deben reflejar claramente el objetivo del estudio. La cantidad final de pacientes estudiados y destacar las observaciones más relevantes. **Discusión.** Incluye los aspectos nuevos e importantes del estudio, la explicación del significado de los resultados y sus limitaciones, incluidas sus consecuencias para la investigación futura. **Conclusiones.** Deben tener un nexo con los objetivos del estudio y abstenerse de hacer afirmaciones generales y extraer conclusiones que carezcan de respaldo. Proponga nuevas hipótesis cuando haya justificación para ello. El texto no debe incluir abreviaturas de ninguna especie, a pesar de la abundancia de términos, pues ello implicaría remitir al lector a la parte inicial donde se definieron éstos y ello puede conducir al abandono de la lectura por incompreensión. Los símbolos sí están permitidos (L, kg, g, cm, dL, etc.) pero no las abreviaturas, sobre todo cuando no son internacionales o multilingües. No existen dudas para los acrónimos: ADN, HDL, LDL, VLDL, mmHg, etc.
- 3.5. Figuras y cuadros. Se utilizará el término figura para citar por igual ilustraciones, esquemas, fotografías y gráficas. Se utilizará el término cuadro para citar por igual los cuadros y las tablas.
- 3.6. Pueden agregarse anexos con cuestionarios o encuestas utilizados durante la investigación.
- 3.7. Pueden incluirse agradecimientos.
- 3.8. Los cuadros y figuras deben numerarse con caracteres arábigos. Cada uno deberá tener un título breve y mencionarse en el cuerpo del artículo. Los cuadros de datos tabulados que contengan exclusivamente texto deberán elaborarse con la aplicación "Tabla" de Word; los esquemas y diagramas, con Power Point; las gráficas de pastel, barras, dispersión, etcétera, con Excel. No se aceptarán cuadros ni figuras pegados como imagen; deben estar en formato editable.
4. Para las fotografías en versión electrónica debe considerarse lo siguiente:

Entregar cada una en archivo separado en formato TIFF o JPG (JPEG).
Solo si el tamaño real de las imágenes resulta excesivo, éstas pueden reducirse a escala; dada la pérdida de resolución, no deben incluirse imágenes que requieran aumento de tamaño. Las figuras deben medir 10 x 13 cm aproximadamente. La resolución mínima aceptable es de 300 dpi. Si las fotografías se obtienen directamente de cámara digital, la indicación debe ser "alta resolución".
5. Dentro del archivo de texto deben incluirse los cuadros y pies de figura, al final después de las referencias.
6. Cuando los cuadros o figuras se obtengan de otro medio impreso o electrónico, deberá adjuntarse la carta de autorización de la institución donde se publicaron. Excepto los casos que carezcan de derecho de autor. Los autores deben verificar que todas las figuras y cuadros estén citados en el texto.
7. Las siglas o abreviaturas de los cuadros o figuras se especificarán al pie de los mismos.
8. Las referencias deben enumerarse consecutivamente según su orden de aparición en el texto y el número correspondiente debe registrarse utilizando el comando superíndice de Word (nunca deben ponerse entre paréntesis). Para evitar errores se sugiere utilizar la aplicación "insertar referencia" del menú principal de Word. Deben omitirse comunicaciones personales, en cambio, sí se permite la expresión "en prensa" cuando un trabajo se ha aceptado para publicación en alguna revista, pero cuando la información provenga de textos enviados a una revista que no los haya aceptado aún, deberá citarse como "observaciones no publicadas". Cuando en una referencia los autores sean más de cuatro se consignarán los primeros tres y el último seguido de la palabra y col. o et al (si es en inglés). Si los artículos tienen DOI, éste debe incluirse. Los autores deben verificar que todas las referencias estén citadas en el texto.

Ejemplos

Publicación periódica

-Yahya H. Knowledge, perception, and practice of patients about pityriasis versicolor in Kaduna, North Central Nigeria. *Int J Dermatol* 2017;56:1169-1174. doi: 10.1111/ijd.13654.

-Sugita T, Takashima M, Kodama M, Tsuboi R, et al. Description of a new yeast species, *Malassezia japonica*, and its detection in patients with atopic dermatitis and healthy subjects. *J Clin Microbiol* 2003;41:4695-4699. doi: 10.1128/jcm.41.10.4695-4699.2003

Libro

Murray PR, Rosenthal KS, Konbayashi GS, Pfaller MA. *Medical microbiology*. 4th ed. St Louis: Mosby, 2002;210-221.

Capítulo de libro

Meltzer PS, Kallioniemi A, Trent JM. Chromosome alterations in human solid tumors. In: Volgestein B, Kinzler KW, editors. *The genetic basis of human cancer*. New York: McGraw-Hill, 2002;93-113.

Base de datos o sistemas de recuperación en internet Online Archive of American Folk Medicine. Los Angeles: Regents of the University of California 1996. Disponible en <http://www.folkmed.ucla.edu/>. No debe ponerse la fecha de consulta, sobre todo de un libro.

Artículos de revistas en internet

Kaul S, Diamond GA. Good enough: a primer on the analysis and interpretation of noninferiority trials. *Ann Intern* 2006;145(1):62-69. <http://www.annals.org/reprint/145/1/62.pdf>

Información obtenida en un sitio de internet

Hooper JF. *Psychiatry and the Law: Forensic Psychiatric Resource page*. Tuscaloosa (AL): University of Alabama, Department of Psychiatry and Neurology; 1999 Jan 1 (Actualizado 2006). <http://bama.ua.edu/~jhooper/>

9. Se aconseja que en las referencias bibliográficas se incluyan citas de autores mexicanos o latinoamericanos y se les debe anexar el DOI o número de identificación del trabajo.

<p>Editorial</p> <p>Debe ser por invitación, sin embargo, se puede plantear un tema a los editores. La extensión debe ser de una o dos cuartillas, puede o no tener referencias bibliográficas.</p>
<p>Trabajo original</p> <ul style="list-style-type: none"> -Debe tener resumen estructurado en español e inglés con máximo 250 palabras -Palabras clave/keywords -Antecedentes o Introducción -Objetivo -Material y método -Resultados -Discusión -Agradecimientos (opcional) -Referencias -Pies de figura <p>Las figuras deben enviarse por aparte. Los autores deben verificar que todas las referencias, figuras y cuadros estén citados en el texto. Anexar carta de cesión de derechos firmada.</p>
<p>Trabajo de revisión</p> <ul style="list-style-type: none"> -Debe tener resumen con máximo 250 palabras -Palabras clave/keywords -Antecedentes o Introducción -Contenido de la revisión por secciones -Discusión (opcional) -Agradecimientos (opcional) -Referencias (el número de referencias será acorde al tema y se sugiere poner referencias actuales) -Pies de figura -Diez preguntas de opción múltiple (para valoración del Consejo Mexicano de Dermatología), indicando la respuesta correcta y no deberán ser interrogativas-negativas <p>Las figuras deben enviarse por aparte. Los autores deben verificar que todas las referencias, figuras y cuadros estén citados en el texto. Anexar carta de cesión de derechos firmada.</p>
<p>Caso clínico</p> <ul style="list-style-type: none"> -Debe tener resumen estructurado en: Antecedentes, Caso clínico y Conclusiones. La extensión máxima es de 250 palabras. -Antecedentes o Introducción -Caso clínico -Discusión -Agradecimientos (opcional) -Referencias -Pies de figura <p>Las figuras deben enviarse por aparte. Los autores deben verificar que todas las referencias, figuras y cuadros estén citados en el texto. Anexar carta de cesión de derechos firmada.</p>
<p>Carta al editor</p> <p>Ésta puede ser sobre un tema en particular, donde se dé información precisa o sobre un concepto de alguna enfermedad. Puede ser en relación con algún comentario sobre algún trabajo previamente publicado en <i>Dermatología Revista Mexicana</i>.</p> <ul style="list-style-type: none"> -No tiene resumen ni palabras clave -Cuerpo del documento, con o sin secciones y su discusión -Agradecimientos (opcional) -Referencias -Pies de figura <p>Las figuras, cuadros, tablas se deben enviar por aparte. Los autores deben verificar que todas las referencias, figuras y cuadros estén citados en el texto. Anexar carta de cesión de derechos firmada.</p>
<p>Trabajo cultural</p> <p>Debe tener un contenido particular que haga referencia a algún tema de dermatología. Sólo contiene el cuerpo del trabajo, con o sin secciones.</p> <ul style="list-style-type: none"> -Referencias -Pies de figura <p>Las figuras, cuadros, tablas se deben enviar por aparte. Los autores deben verificar que todas las referencias, figuras y cuadros estén citados en el texto. Anexar carta de cesión de derechos firmada.</p>

Instrucciones para los autores

CESIÓN DE DERECHOS DE AUTOR

Los abajo firmantes estamos conformes con lo mencionado en los incisos previos, como en el tipo de crédito asignado en este artículo:

- TÍTULO DEL ARTÍCULO

- NOMBRE COMPLETO DEL AUTOR O AUTORES

- LOS AUTORES CERTIFICAN QUE SE TRATA DE UN TRABAJO ORIGINAL, QUE NO HA SIDO PREVIAMENTE PUBLICADO NI ENVIADO PARA SU PUBLICACIÓN A OTRA REVISTA. MANIFIESTAN QUE NO EXISTE CONFLICTO DE INTERESES CON OTRAS INSTANCIAS.

- TAMBIÉN ACEPTAN QUE, EN CASO DE SER ACEPTADO PARA PUBLICACIÓN EN DERMATOLOGÍA REVISTA MEXICANA, LOS DERECHOS DE AUTOR SERÁN TRANSFERIDOS A LA REVISTA.

- NOMBRE Y FIRMA DE TODOS LOS AUTORES:

NOMBRE

FIRMA

<hr/>	<hr/>
<hr/>	<hr/>
<hr/>	<hr/>
<hr/>	<hr/>
<hr/>	<hr/>
<hr/>	<hr/>

- VISTO BUENO (NOMBRE Y FIRMA) DE AUTORIZACIÓN DE LA INSTITUCIÓN DONDE SE REALIZÓ EL TRABAJO:

NOMBRE

FIRMA

<hr/>	<hr/>
<hr/>	<hr/>
<hr/>	<hr/>

LUGAR: _____ FECHA: _____