

<http://doi.org/10.24245/dermatolrevmex.v66i5.8137>

## Esporotricosis cutáneo-linfática por *Sporothrix globosa*; nuevo caso reportado en Paraguay

### *Lymphocutaneous sporotrichosis by Sporothrix globosa; a new reported case in Paraguay.*

Verónica Rotela-Fisch,<sup>1</sup> Tatiana Moreno,<sup>1</sup> Sebastián Ocampo-Rojas,<sup>2</sup> Beatriz Di Martino,<sup>3</sup> Mirtha Rodríguez-Masi,<sup>4</sup> Lourdes Bolla de Lezcano<sup>4</sup>

#### Resumen

**ANTECEDENTES:** La esporotricosis es la micosis subcutánea más frecuente en nuestro medio, ésta puede cursar con manifestaciones cutáneas o extracutáneas.

**CASO CLÍNICO:** Paciente masculino de 62 años con una lesión nodular en el pie izquierdo de 2 años de evolución, causada por traumatismo con su calzado, que aumentó de tamaño, producía dolor y 3 meses antes de la consulta se extendió a la rodilla con características similares. Tenía nódulos de 1 a 2 cm de diámetro, con bordes regulares, límites netos y consistencia sólido-elástica. Se realizó una biopsia para su análisis histológico y cultivo del mismo que reveló *Sporothrix* sp que, a través de la secuenciación genética, se identificó como *S. globosa*. Se inició tratamiento con yoduro de potasio que debido a efectos adversos severos se cambió por itraconazol vía oral.

**CONCLUSIONES:** Varios oficios del área rural implican un riesgo ocupacional de esporotricosis. Ésta es producida por un hongo ampliamente difundido en la naturaleza que requiere un tratamiento prolongado.

**PALABRAS CLAVE:** *Sporothrix globosa*; esporotricosis; micosis; itraconazol; calmodulina.

#### Abstract

**BACKGROUND:** Sporotrichosis is the most common subcutaneous mycosis in our environment; it can present with cutaneous or extracutaneous manifestations.

**CLINICAL CASE:** A 62 years-old male patient with a 2-year history of a nodular lesion on the left foot caused by trauma with his footwear, which increased in size, caused pain and 3 months before the consultation, it extended to the knee with similar characteristics. Patient presented nodules of 1 to 2 centimeters in diameter, with regular edges, clear boundaries and a solid-elastic consistency. A biopsy was performed for its histological analysis and culture, which revealed *Sporothrix* sp, which through genetic sequencing was identified as *S. globosa*. Treatment with potassium iodide was instituted, which due to severe adverse effects was changed to oral itraconazole.

**CONCLUSIONS:** Various trades in rural areas implies an occupational risk of sporotrichosis. This is produced by a fungus widely spread in nature that requires prolonged treatment.

**KEYWORDS:** *Sporothrix globosa*; Sporotrichosis; Mycoses, Itraconazole; Calmodulin.

<sup>1</sup> Dermatóloga, Auxiliar de la Enseñanza, Cátedra de Dermatología.

<sup>2</sup> Doctor en Medicina y Cirugía.

<sup>3</sup> Dermatopatóloga, profesora adjunta, Cátedra de Dermatología.

<sup>4</sup> Dermatóloga, profesora titular, Cátedra de Dermatología. Facultad de Ciencias Médicas, Universidad Nacional de Asunción, Paraguay.

**Recibido:** octubre 2021

**Aceptado:** octubre 2021

#### Correspondencia

Verónica Rotela Fisch  
vero.rotela@gmail.com

**Este artículo debe citarse como:** Rotela-Fisch V, Moreno T, Ocampo-Rojas S, Di Martino B, Rodríguez-Masi M, Bolla de Lezcano L. Esporotricosis cutáneo-linfática por *Sporothrix globosa*; nuevo caso reportado en Paraguay. Dermatol Rev Mex 2022; 66 (5): 558-562.

## ANTECEDENTES

Las micosis por implantación son infecciones producidas por hongos, que pueden ser agudas o de evolución insidiosa. Se manifiesta por afectación de la piel y tejido celular subcutáneo, pero no se limita sólo a estos tejidos. Generalmente estas micosis se producen por lesiones en áreas expuestas de los trabajadores en el campo.<sup>1,2,3</sup>

Hay varios agentes etiológicos de las micosis subcutáneas, en cambio, la esporotricosis es la más prevalente de este grupo de enfermedades. Los agentes causantes de la esporotricosis tienen una amplia distribución; sin embargo, se acentúa en América del Sur y regiones con similar latitud.<sup>2</sup> En este artículo se comunicará el primer caso reportado de esporotricosis por *S. globosa*.

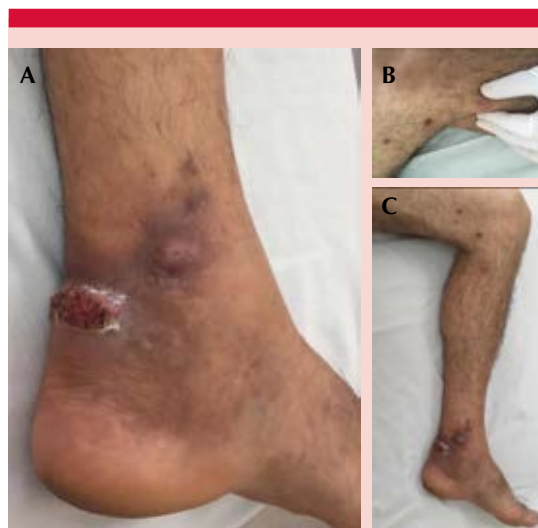## CASO CLÍNICO

Paciente masculino, de 62 años de edad, procedente de medio urbano. Acudió a consulta por padecer un grano en el pie izquierdo de dos años de evolución, que inició luego de traumatismo por calzado. La lesión era dolorosa, aumentaba de tamaño y sangraba con traumatismos mínimos; tres meses antes de la consulta aparecieron granos similares en la rodilla, que se curaron espontáneamente, dejando pequeñas cicatrices oscuras.

En el examen físico de la lesión, se observó una tumoración ovalada eritematosa con descamación periférica, de superficie verrugosa, con puntillado amarillento, hemorrágico y negruzco, de 4 x 2 cm, bordes regulares, límites netos, que se asentó en la cara postero-interna del tobillo izquierdo, y pequeñas tumoraciones similares de menor tamaño, localizadas por encima (Figura 1A). También se observaron nódulos eritemato-violáceos redondeados, de 2 y 1 cm de diámetro, sólido-elásticos, bordes regulares,

límites netos, en la cara interna del tobillo y de la rodilla izquierda (Figura 1B); placas y máculas, hiperpigmentadas, ovaladas y redondeadas, de aspecto residual, bordes regulares, límites netos, localizadas en la cara interna de la pierna, así como lesiones del tobillo izquierdo que se asentaron sobre una placa hiperpigmentada de bordes irregulares y límites difusos; todas las lesiones seguían trayecto lineal en la cara interna del miembro afecto. Figura 1C

Con estos datos y la clínica de las lesiones, se realizó biopsia cutánea de la lesión de mayor tamaño, para histopatología y cultivos microbiológicos.



**Figura 1.** A. Tumoración eritematosa ovalada, de aspecto verrugoso y descamación periférica, tumoración eritematoviolácea de menor tamaño, lesiones que asientan sobre una placa hiperpigmentada localizada en la cara postero-interna del tobillo izquierdo. B. Nódulo eritematovioláceo redondeado, de 2 cm de diámetro, sólido-elástico, en la cara interna de la rodilla izquierda. C. Tumoraciones, nódulos, placas y máculas hiperpigmentadas, que siguen un trayecto lineal del tobillo a la rodilla, en la cara interna de la pierna izquierda.

**Histopatología:** epidermis con hiperplasia epitelial pseudoepiteliomatosa en una de las tomas, con microabcesos de neutrófilos, tapizando una dermis con denso proceso inflamatorio abcedado, con neutrófilos centrales (necrosis licuefactiva), abundantes macrófagos de apariencia epitelioide, y algunas células gigantes multinucleadas en la periferia (**Figura 2A y B**). Con la coloración de PAS se observó el cuerpo asteroide con espora central y fenómeno de Splendore periférico. **Figura 2B y C**

**Microbiología:** Examen directo de la biopsia: hifas hialinas, septadas y delgadas, con conidióforos con conidios de forma simpodial, característicos de *S. schenckii*. **Cultivo:** *Sporothrix* sp. Las muestras se incubaron y analizaron mediante secuenciación de ITS1, 5.8S, ITS2 y calmodulina, en el Departamento de Microbiología del Laboratorio Dr. Carlos Malbrán de Buenos Aires, Argentina. El resultado se comparó con las secuencias publicadas en GenBank y mostró homología con la cepa *Sporothrix globosa*. **Micromorfología:** *Sporothrix* sp, conidios ovalados y globosos dispuestos como flores de margarita. Se obtuvo *Sporothrix*

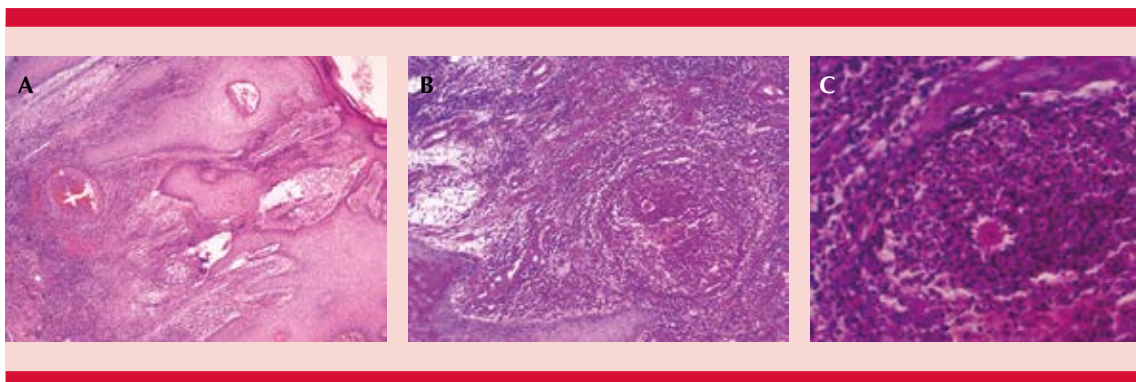
*globosa* en agar Sabouraud y agar BHI sangre a 37°C de incubación. **Figura 3**

**Diagnóstico:** esporotricosis cutáneo-linfática por *Sporothrix globosa*.

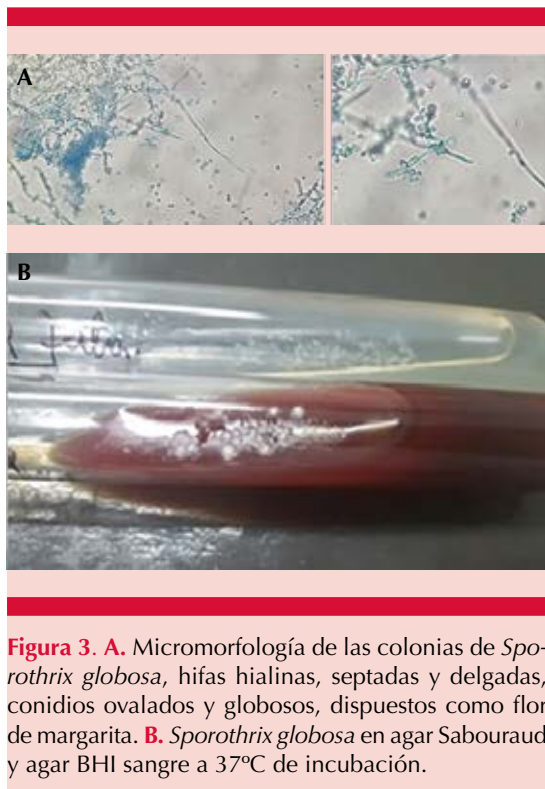**Tratamiento y evolución:** Se inició tratamiento con yoduro de potasio vía oral en dosis ascendente hasta 5 g al día, pero por molestias gastrointestinales severas, se cambió el tratamiento a 200 mg al día de itraconazol, con alivio de las lesiones a los seis meses de inicio del tratamiento.

## DISCUSIÓN

*Sporothrix* spp tiene distribución ubicua; sin embargo, hay mayor incidencia de casos en regiones tropicales y subtropicales; además, existen trabajos con riesgo ocupacional de contraer esporotricosis, estas son: agricultor, leñador, florista, minero, etc.<sup>2,4</sup> La mayor parte de estos oficios se llevan a cabo en el área rural, a pesar de eso, se presume que el paciente descrito contrajo la infección en el área urbana. Asimismo, otra forma de contagio es la inoculación



**Figura 2. A.** Epidermis con hiperplasia epitelial pseudoepiteliomatosa de microabcesos de neutrófilos, tapizando una dermis con denso proceso inflamatorio abcedado, con neutrófilos, abundantes macrófagos de apariencia epitelioide y algunas células gigantes multinucleadas en la periferia. **B y C.** Dermis con denso proceso inflamatorio abcedado, con neutrófilos, macrófagos y células gigantes multinucleadas. Con PAS se observa el cuerpo asteroide con espora central y fenómeno de Splendore periférico.



**Figura 3. A.** Micromorfología de las colonias de *Sporothrix globosa*, hifas hialinas, septadas y delgadas, conidios ovalados y globosos, dispuestos como flor de margarita. **B.** *Sporothrix globosa* en agar Sabouraud y agar BHI sangre a 37°C de incubación.

de este hongo a través del arañazo de gatos u otros animales.<sup>5</sup>

La esporotricosis tiene varias manifestaciones clínicas; puede afectar principalmente la piel o ser de distribución sistémica, principalmente en pacientes inmunodeprimidos.<sup>6</sup> La esporotricosis linfocutánea representa tres de cada cuatro casos de las manifestaciones cutáneas;<sup>5</sup> ésta comienza como una pápula o nódulo móvil que progresa en tamaño y se ulcera. Los primeros son indoloros, a diferencia de este último. Éstos evolucionan de manera ascendente en otros nódulos a lo largo del trayecto linfático, puede observarse linfangitis en este trayecto. La localización más frecuente de estas micosis subcutáneas es en los miembros superiores;<sup>7,8</sup> no obstante, este paciente tuvo la lesión inicial en el miembro inferior.

En este caso se encontró una lesión única en el pie que luego de casi 2 años progresó a lesiones satélites en el resto del miembro inferior, características de esta enfermedad. El diagnóstico de la forma linfocutánea se establece mediante el cultivo de la lesión; el antecedente de una lesión traumática, el oficio que desempeña el paciente y las características de la lesión ayudaron pensar en el diagnóstico. No obstante, una lesión única en la esporotricosis cutánea tiene varios diagnósticos diferenciales que deben considerarse, como tuberculosis, leishmaniasis, sarcoidosis y otras micosis subcutáneas.<sup>1,8,9</sup> El tipo de manifestación clínica de la esporotricosis depende de varios factores, como la inmunidad celular y humoral del paciente, la virulencia de la cepa y la cantidad inoculada.<sup>2,4,5</sup> En lo que respecta a la evolución prolongada de este caso, no se encontró un reporte similar en Paraguay.<sup>7,10,11,12</sup>

*Sporothrix schenckii* es un hongo dimorfo, agente causal de la esporotricosis; sin embargo, actualmente se reconoce que éste forma parte de un complejo de varias especies, como *S. schenckii sensu lato*, *S. mexicana*, *S. brasiliensis*, *S. lukei* y *S. globosa*. La primera de éstas es la más frecuente y la última de las menos virulentas que se conocen.<sup>2,9</sup> Estas especies tienen distribución mundial; sin embargo, no se han reportado casos de esporotricosis por *S. globosa* en Paraguay, lo que significa que ha ocurrido un transporte desde otros países, como ocurrió con *S. brasiliensis* en Argentina.<sup>13</sup>

Es fundamental que para diferenciar estas especies se realice la secuenciación molecular, procedimiento realizado en la región ITS del ADN micótico.<sup>14</sup>

El itraconazol es el antifúngico de elección para tratar esta micosis; sin embargo, según el tipo de manifestación se consideran otros medicamentos.<sup>9,14,15</sup> Por ejemplo, para tratar su manifestación meníngea se prefiere la anfoteri-

cina B liposomal a 3-5 mg/kg al día.<sup>2,16</sup> En casos con la forma linfocutánea se administra 200 mg de itraconazol al día hasta que desaparezca la lesión y se continúa un mes más; sin embargo, ésta no es la única opción para tratar este tipo de manifestación, también se cuenta con el yoduro de potasio vía oral cuya administración se prolonga 3 a 6 semanas luego de haberse aliviado la lesión.<sup>2,14</sup> En Paraguay se prefiere esta última opción debido al costo-beneficio,<sup>11,12</sup> como se realizó en este reporte, manejo similar al de otras instituciones de Brasil.<sup>15</sup> Si bien aquí se cambió el tratamiento debido a los efectos adversos, ya hay reportes de resistencia a algunos antifúngicos.

La esporotricosis es una micosis difundida en todos los continentes que tiene una manifestación cutánea en la mayoría de los huéspedes inmunocompetentes, no así en pacientes con tratamiento inmunosupresor, con corticosteroides o con VIH en etapa SIDA. Además de su inoculación a través de un traumatismo en el trabajo, también puede deberse a la intervención de un animal, siendo una potencial zoonosis en áreas rurales y urbanas. Hasta la fecha, en Paraguay no hay una investigación que muestre la distribución geográfica, incidencia y frecuencia de esta enfermedad, pero es evidente su necesidad para establecer políticas públicas para prevenir y tratar la esporotricosis.

## REFERENCIAS

- Gompertz OF, Rodrigues AM, Fernandes GF, Bentubo HDL, de Camargo ZP, Petri V. Atypical clinical presentation of sporotrichosis caused by *Sporothrix globosa* resistant to itraconazole. *Am J Trop Med Hyg* 2016; 94 (6): 1218-22. doi: 10.4269/ajtmh.15-0267.
- Carrasco-Zuber JE, Navarrete-Dechent C, Bonifaz A, Fich F, Vial-Letelier V, Berroeta-Mauriziano D. Afectación cutánea en las micosis profundas: una revisión de la literatura. Parte 1: micosis subcutáneas. *Actas Dermo-Sifiliográficas* 2016; 107 (10): 806-15.
- Arenas R, Sánchez-Cardenas CD, Ramirez-Hobak L, Ruiz Arriaga LF, Vega Memije ME. Sporotrichosis: From KOH to molecular biology. *J Fungi (Basel)* 2018; 4 (2): E62. doi: 10.3390/jof4020062.
- Barros MB de L, de Almeida Paes R, Schubach AO. *Sporothrix schenckii* and Sporotrichosis. *Clin Microbiol Rev* 2011; 24 (4): 633-54. doi: 10.1128/CMR.00007-11.
- Ackermann C, Vomero A, Fernández N, Pérez C. Esporotricosis linfocutánea: A propósito de un caso pediátrico. *Arch Pediatría Urug* 2017; 88 (2): 85-90.
- Chen F, Jiang R, Wang Y, Zhu M, Zhang X, Dong S, et al. Recombinant phage elicits protective immune response against systemic *S. globosa* infection in mouse model. *Sci Rep* 2017; 7: 42024. doi: 10.1038/srep42024.
- Aguilar-Fernández G, Araújo-López PV, Aguilar-Fernández G, Araújo-López PV. Micosis y nocardiosis de implantación: esporotricosis, cromoblastomicosis, micetomas y nocardiosis. Casuística del Laboratorio Central de Salud Pública, Paraguay, período 1997-2019. *Rev Nac (Itauguá)* 2020; 12 (1): 1-13.
- Tirado-Sánchez A, Bonifaz A. Nodular lymphangitis (sporotrichoid lymphocutaneous infections). Clues to differential diagnosis. *J Fungi (Basel)* 2018; 4 (2): E56. doi: 10.3390/jof4020056.
- Toriello C, Brunner-Mendoza C, Ruiz-Baca E, Duarte-Escalante E, Pérez-Mejía A, del Rocío Reyes-Montes M. Sporotrichosis in Mexico. *Braz J Microbiol* 2020; 52 (1): 49-62. doi: 10.1007/s42770-020-00387-x.
- García-Duarte JM, Wattiez-Acosta VR, Fornerón-Viera PML, Aldama-Caballero A, Gorostiaga-Matiauda GA, Rivellide Oddone VB, et al. Esporotricosis transmitida por gato doméstico. Reporte de un caso familiar. *Rev Nac Itauguá*. 2017;67-76.
- Ortiz BDM, Burgos LG, Lacarrubba LF de. Esporotricosis cutáneo-linfangítica. Reporte de un caso pediátrico. *Pediatría Asunción* 2013; 40 (1): 45-9.
- Bolla de Lezcano L, Ortiz B, Villalba J, Rodríguez M, Knopfmacher O, Arguello G, et al. Esporotricosis cutánea fija de presentación inusual. Descripción de dos casos. An unusual clinical presentation of fixed cutaneous sporotrichosis. Report of two cases. *ResearchGate* 2008. <https://www.researchgate.net/publication/317004310>.
- Gremião IDF, Oliveira MME, Monteiro de Miranda LH, Saraiva Freitas DF, Pereira SA. Geographic expansion of sporotrichosis, Brazil. *Emerg Infect Dis* 2020; 26 (3): 621-4. doi: 10.3201/eid2603.190803.
- Duangkaew L, Yurayart C, Limsivilai O, Chen C, Kasorn-dorkbua C. Cutaneous sporotrichosis in a stray cat from Thailand. *Med Mycol Case Rep* 2018; 23: 46-9. doi: 10.1016/j.mmcr.2018.12.003.
- Benvegnú AM, Dallazzem LND, Chemello RML, Beber AAC, Chemello D. Case series of sporotrichosis at a teaching hospital in Brazil. *Rev Soc Bras Med Trop* 2020; 53: e20190509. <https://doi.org/10.1590/0037-8682-0509-2019>.
- Amirali MH, Liebenberg J, Pillay S, Nel J. Sporotrichosis in renal transplant patients: two case reports and a review of the literature. *J Med Case Reports* 2020; 14 (1): 79. doi: 10.1186/s13256-020-02385-x.