

<https://doi.org/10.24245/dermatolrevmex.v65i6.7167>

## Alopecia areata variedad perinevoide

### *Perinevoid alopecia.*

Adameck Abraham Hernández-Collazo,<sup>1</sup> Néstor Ricardo Santana-Rodríguez,<sup>3</sup> Itzel Alejandra Jiménez-Hernández,<sup>4</sup> Ana Gabriela Pérez-Romero,<sup>4</sup> Octavio Daniel Reyes-González,<sup>4</sup> Dulce María Macías-Díaz<sup>2</sup>

#### Resumen

**ANTECEDENTES:** La alopecia perinevoide es un fenómeno inflamatorio nevocéntrico (halo nevo) que, a diferencia del nevo de Sutton, no muestra despigmentación pero desarrolla una circunferencia de alopecia areata.

**CASO CLÍNICO:** Paciente masculino de 27 años de edad con alopecia perinevoide que, a la extirpación del nevo asociado, produjo recrecimiento en las áreas afectadas.

**CONCLUSIONES:** La alopecia perinevoide podría ser parte de los fenómenos inflamatorios conocidos como halo nevo; sin embargo, tal parece que los antígenos névicos ocasionan una respuesta inflamatoria profunda pero dirigida a antígenos de pelo, similar a la encontrada en alopecia areata típica.

**PALABRAS CLAVE:** Alopecia areata; nevo de Sutton; halo nevo.

#### Abstract

**BACKGROUND:** *Perinevoid alopecia is a nevocentric inflammatory phenomenon (halo nevus) which, unlike Sutton nevus, lacks depigmentation but develops an alopecia areata circumference.*

**CLINICAL CASE:** *A 27-year-old male patient with a perinevoid alopecia phenomenon in which surgical removal produced regrowth in affected areas.*

**CONCLUSIONS:** *Perinevoid alopecia could be part of the inflammatory phenomena known as halo nevus; however, it appears that nevic antigens cause a profound but antigen-directed inflammatory response in hair, similar to that found in typical alopecia areata.*

**KEYWORDS:** *Alopecia areata; Sutton nevus; Halo nevus.*

<sup>1</sup> Dermatólogo.

<sup>2</sup> Médico patólogo.

Centenario Hospital Miguel Hidalgo, Aguascalientes, México.

<sup>3</sup> Residente de Dermatología, Instituto Dermatológico de Jalisco Dr. José Barba Rubio, Jalisco, México.

<sup>4</sup> Estudiante de medicina, Universidad Autónoma de Aguascalientes, Aguascalientes, México.

**Recibido:** diciembre 2020

**Aceptado:** diciembre 2020

#### Correspondencia

Adameck Abraham Hernández Collazo  
adameckderma@gmail.com

#### Este artículo debe citarse como:

Hernández-Collazo AA, Santana-Rodríguez NR, Jiménez-Hernández IA, Pérez-Romero AG, Reyes-González OD, Macías-Díaz DM. Alopecia areata variedad perinevoide. *Dermatol Rev Mex* 2021; 65 (6): 946-950.

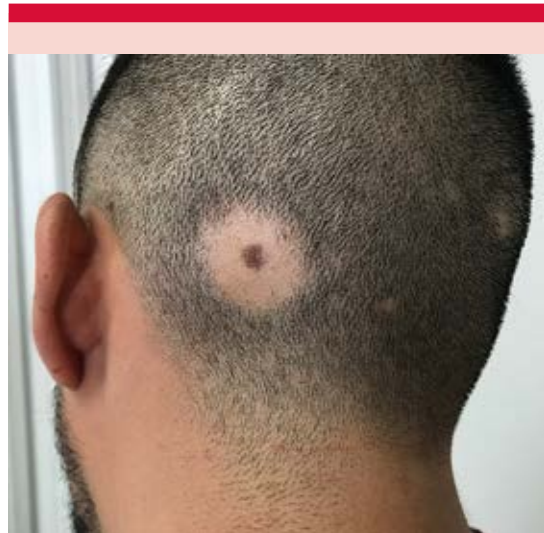## ANTECEDENTES

Durante su evolución, los nevos melanocíticos pueden mostrar cambios en su imagen clínica; sobre todo llama la atención: el aumento de tamaño, grosor, color o agregados como el prurito, ulceración o sangrado. Sin embargo, algunos nevos muestran cambios inflamatorios, entre los cuales están las lesiones en anillo, también conocidas como cambios tipo *halo nevus* porque rodean a la lesión primaria en forma de halo con dimensiones de 0.5 a 5 cm.<sup>1</sup> La más común y estudiada de estas reacciones inflamatorias es el nevo de Sutton, descrito desde 1916 y conocido por su clínica característica: una mácula de hipocromía o acromía que florece alrededor de un nevo melanocítico previamente conocido. El nevo de Sutton interpreta un fenómeno de autoinmunidad contra células névicas comúnmente benignas, aunque de forma infrecuente puede aparecer en melanoma y durante el tratamiento dirigido con terapia blanco.<sup>2</sup> Otros fenómenos de *halo nevo* son el nevo de Meyerson, un nevo rodeado de eritema, escama, eccema o liquenificación debido a una infiltración inflamatoria de linfocitos T CD4 que ocasiona intenso prurito. Este fenómeno es más común en niños y no lo predispone la atopia; en cambio, su existencia en adultos debe ser sospechosa de malignidad, aunque existen escasos reportes de nevo de Meyerson asociados con melanoma.<sup>3</sup> Por último, el fenómeno de Wollina Schaarschmidt describe la relación entre nevos melanocíticos y placas de psoriasis.<sup>4</sup>

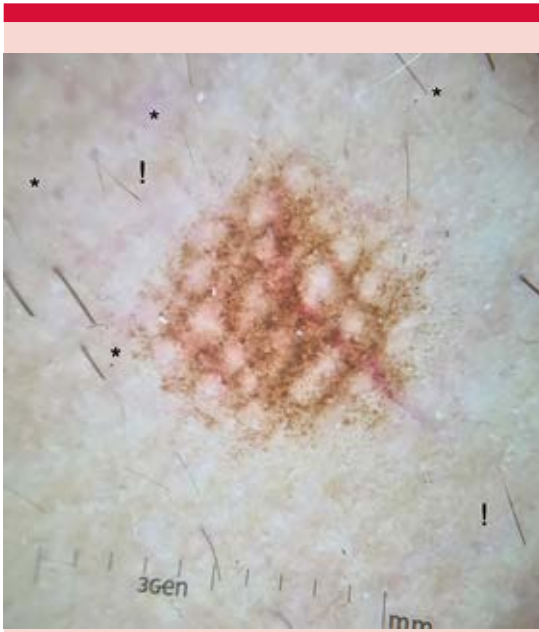La alopecia perinevoide podría ser parte de los fenómenos inflamatorios conocidos como halo nevo; sin embargo, tal parece que los antígenos névicos ocasionan una respuesta inflamatoria profunda pero dirigida a antígenos de pelo, similar a la encontrada en alopecia areata típica. A la fecha solo existen cinco casos reportados en la bibliografía y no hay estudios de su fisiopatología.

## CASO CLÍNICO

Paciente masculino de 27 años de edad que acudió a consulta por caída de pelo de forma súbita y asintomática desde hacía tres semanas. A la exploración dermatológica tenía en la piel cabelluda, en el área occipital izquierda, una placa de alopecia que rodeaba una neoformación macular pigmentada color marrón oscuro de límites regulares y bien definidos (**Figura 1**), de 0.8 x 0.5 cm que a la dermatoscopia demostró una lesión melanocítica con patrón reticular regular de puntos y glóbulos rodeada por escasos pelos en signo de admiración (**Figura 2**). Previamente sano, el paciente tenía como único antecedente vitíligo en padre y abuelo paterno, además de un hijo de 6 años de edad con vitíligo activo extenso desde hacía dos meses que se había diseminado de forma rápida y no respondía a tratamientos tópicos o sistémicos. Se realizó extirpación y cierre directo en huso, que al estudio histopatológico reveló nidos regulares de melanocitos sin atipias



**Figura 1.** Neoplasia de aspecto macular en la piel cabelluda occipitotemporal rodeada por un halo alopécico.

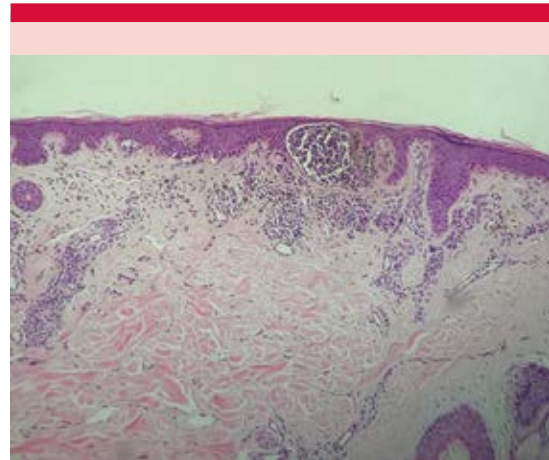


**Figura 2.** A la tricoscopia con luz polarizada se observa una lesión pigmentada melanocítica con patrón reticular regular de puntos y glóbulos rodeada por escasos pelos vellosos, algunos en signo de admiración (!) y puntos negros (\*).

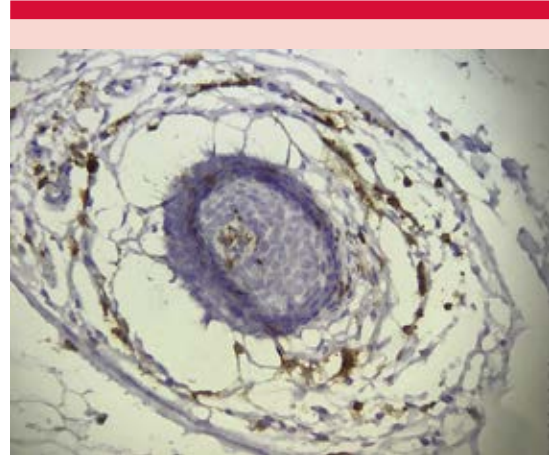
en la unión con denso infiltrado inflamatorio linfocítico alrededor de folículos terminales, pelos en nanógeno en la dermis superficial y estelas foliculares (**Figura 3**). La tinción de azul alcian no reveló acumulación de mucopolisacáridos. La inmunohistoquímica demostró que el infiltrado perifolicular correspondía a linfocitos T citotóxicos CD8+ y CD4+ que rodeaban las porciones bulbares del segmento inferior del folículo degenerado (**Figura 4**). Posterior al retiro de suturas, se desarrolló la repoblación pilosa, no fue necesaria la aplicación de esteroides intralesionales.

## DISCUSIÓN

La alopecia areata es una variedad autoinmunitaria y asintomática de alopecia no cicatricial que



**Figura 3.** Histopatología con tinción HyE con nidos regulares de melanocitos sin atipias en la unión y dermis superficial con denso infiltrado inflamatorio linfocítico y estelas foliculares sugerentes de alopecia areata.



**Figura 4.** Inmunohistoquímica con marcadores para CD8+ con denso infiltrado perifolicular.

puede afectar cualquier área pilosa. Es posible distinguir algunas variantes que, de acuerdo con Priego-Recio (**Cuadro 1**), pueden clasificarse de forma clínica en típicas (placa única o múltiple), y atípicas que afectan hasta el 23% (por dispo-

**Cuadro 1.** Variantes de la alopecia areata

| Formas inusuales o atípicas de alopecia areata |   | Recrecimiento paradójico  |
|--|---|---------------------------|
| Alopecia areata con cambio de coloración       | Tipo María Antonieta<br>Tipo Santo Tomás Moro   | Fenómeno de Cast          |
| Sisaífo  | -   | Fenómeno de Renbök        |
| Alopecia areata tipo androgénica               | Alopecia androgénica patrón masculino (hombres)<br>Alopecia androgénica patrón femenino (mujeres) | Alopecia perinevoide      |
| Formas difusas atípicas                        | Alopecia areata difusa en mujeres con buen pronóstico<br>Alopecia areata incógnita                | Recrecimiento concéntrico |
| Rectangular occipital                          |   |                           |

Modificado de la referencia 5.

sición o recrecimiento paradójico). Entre las formas atípicas por recrecimiento paradójico están el fenómeno de encanecimiento súbito (tipo María Antonieta en mujeres o Santo Tomás Moro en hombres), la alopecia perinevoide, el fenómeno de Renbök y el recrecimiento concéntrico.<sup>5</sup>

En 1958, Quiroga y Pecoraro nombraron alopecia perinevoide a la pérdida de pelo alrededor de un nevo melanocítico; desde entonces son pocos los reportes, la variedad de alopecia areata es la menos estudiada por su escasa frecuencia.<sup>6</sup> Los hallazgos histopatológicos son similares a los encontrados en halo nevo, difiriendo de éste en que el infiltrado inflamatorio se concentra alrededor de los folículos pilosos, similar al signo histopatológico del panal de abejas encontrado en alopecia areata.<sup>7</sup> A diferencia del halo nevo y la alopecia areata típica, es posible encontrar en algunos casos positividad al azul alcian en la dermis media y alrededor de los folículos; sin embargo, su distribución debe descartar acumulación de mucopolisacáridos secundaria a mucinosis folicular o infiltrado mixedematoso.<sup>7</sup>

La alopecia areata y el halo nevo se han relacionado con otros trastornos autoinmunitarios que incluyen vitíligo, tiroiditis, anemia perniciosa, enfermedad de Addison, entre otros.<sup>8</sup>

Esta relación se debe a la intensa actividad de la inmunidad adaptativa citotóxica (CD8+) que juega un papel importante en la destrucción de melanocitos en el vitíligo y el halo nevo, y en la pérdida del privilegio inmunológico y destrucción de pelo en la alopecia areata, incluyendo, posiblemente, alopecia perinevoide; este fenómeno es observable a través del infiltrado de células CD8+ rodeando pelo o nidos de melanocitos y de CD4+ en la dermis media.<sup>9,10,11</sup> A su vez, las tres afecciones comparten componentes fisiopatológicos en común, como el aumento de actividad Th1 y la importancia de interferón gamma en su cascada inmunológica, lo que explicaría la ineffectividad de los tratamientos dirigidos contra el factor de necrosis tumoral y la respuesta a inmunoterapia tópica con difenciprona.<sup>12</sup>

Existe controversia respecto al tratamiento de los trastornos inflamatorios perinevoideos; en nevo de Sutton no está indicada la extirpación aun en pacientes con vitíligo porque no afecta su evolución; la cirugía se reserva ante hallazgos dermatoscópicos melanocíticos atípicos.<sup>13</sup> Como tratamiento desinflamatorio se han prescrito esteroides tópicos e inmunomoduladores tópicos, como tacrolimus o láser excimer de 308 nm.<sup>14</sup> En los tres casos de alopecia perinevoide descritos

por Yesudian en 1976, la extirpación no condicionó cambios en la evolución de la alopecia que se mantuvieron sin mejoría durante su corto seguimiento.<sup>7</sup> Contrariamente, en los dos casos reportados por Beltrán en Perú, posterior a la extirpación se observó un rápido recrecimiento, similar a lo que ocurrió en nuestro paciente.<sup>15</sup> No existe un consenso en el tratamiento de la alopecia perinevoide.

## REFERENCIAS

1. Sotiriadis D, Lazaridou, E, Patsatsi A, Kastanis A, Trigoni A, Devliotou-Panagiotidou D. Does halo nevus without halo exist? *J Eur Acad Dermatol Venereol* 2006; 20: 1394-1396. doi: 10.1111/j.1468-3083.2006.01760.x.
2. Mooney M, Barr R, Buxton G. Halo nevus or halo phenomenon A study of 142 cases. *J Cutan Pathol* 1995; 22: 342-348. doi: 10.1111/j.1600-0560.1995.tb01417.x.
3. Rolland S, Kokta V, Marcoux D. Meyerson phenomenon in children: observation in five cases of congenital melanocytic nevi. *Pediatr Dermatol* 2009; 26: 292-297. doi: 10.1111/j.1525-1470.2009.00931.x.
4. Wollina U, Schaarschmidt H, Henkel U, Roth H, Barta U, Hipler C. A combination of psoriasis vulgaris and nevus cell nevus—clinical histopathologic and histochemical findings. *Z Hautkr* 1990; 65: 381-385.
5. Priego-Recio M, Rodríguez-Pichardo A, Camacho-Martínez F. Unusual forms of alopecia areata in a Trichology Unit. *J Eu Acad Dermatol Venereol* 2014; 28: 1394-1396. doi: 10.1111/jdv.12250.
6. Quiroga M, Pecoraro V. Alopecia perinevica. *Hautartzt* 1958; 9: 377-378.
7. Yesudian P, Thambiah A. Perinevoid alopecia. An unusual variety of alopecia areata. *Arch Dermatol* 1976; 112: 1432-1434. doi: 10.1001/archderm.112.10.1432.
8. Gill L, Zarbo A, Isedeh P, Jacobsen G, Lim H, Hamzavi I. Comorbid autoimmune diseases in patients with vitiligo. *J Am Acad Dermatol* 2016; 74: 295-302. doi: 10.1016/j.jaad.2015.08.063.
9. Wankowicz-Kalinska A, van den Winjngaard RM, Tigges B, Westerhof W, Ogg G, Cerudolo V, et al. Immunopolarization of CD4+ and CD8+ T cells to Type-1-like is associated with melanocyte loss in human vitiligo. *Lab Invest* 2003; 83: 683-695. doi: 10.1097/01.lab.0000069521.42488.1b.
10. Gilhar A, Paus R, Kalish R. Lymphocytes, neuropeptides, and genes involved in alopecia areata. *J Clin Invest* 2007; 117: 2019-2027. doi: 10.1172/JCI31942.
11. Zeff R, Freitag A, Grin C, Grant-Kels J. The immune response in halo nevi. *J Am Acad Dermatol* 1997; 37: 620-624. doi: 10.1016/s0190-9622(97)70181-6.
12. Harris J. ViewPoint – Vitiligo and alopecia areata: Apples and oranges? *Exp Dermatol* 2013; 22: 10.1111. <https://dx.doi.org/10.1111%2Fexd.12264>.
13. Peralta R, Gómez L, Marin B, Puig S, Malveyh J, Cohen-Sabban E, Cabo H. Criterios dermatoscópicos de halo nevo y halo melanoma. *Arch Argent Dermatol* 2014; 64: 192-195.
14. Mulekar S, Issa A, Eisa A. Treatment of halo nevus with a 308-nm excimer laser: a pilot study. *J Cosmet Laser Ther* 2007; 9: 245-248. doi: 10.1080/14764170701658229.
15. Beltrán G, Bravo F. Alopecia areata “nevocéntrica”. *Dermatol Per* 1998; 8: 47-49.