

HELIOCARE360^o

Extirpación quirúrgica de carcinoma basocelular de cuero cabelludo

Ninoska Porras¹
Frances Norris-Squirrel²

¹ Dermatóloga. Pontificia Universidad Católica de Chile. Servicio de Dermatología, Hospital de la Florida, Santiago, Chile.

² Médico cirujano, Magíster Epidemiología, Universidad de los Andes, Santiago, Chile.

RESUMEN

Se comunica el caso de una paciente de 32 años de edad, sin antecedentes mórbidos, que fue enviada al servicio de Dermatología del Hospital de la Florida, por tener un nevo atípico en el cuero cabelludo. Relató antecedente de un año de evolución, caracterizado por la aparición de una mácula violácea en el cuero cabelludo, que posteriormente se transformó en una pápula de aproximadamente 1 cm de diámetro. Relató sangrado en dos ocasiones. Al examen físico, destacó una pápula semilobular violácea negruzca con costra y descamación periférica de 0.8 cm de diámetro. Se realizó extirpación quirúrgica de la lesión. La biopsia mostró carcinoma basocelular nodular pigmentado que infiltraba la dermis reticular con márgenes libres de tumor. A pesar de que existen diversos abordajes terapéuticos del carcinoma basocelular, como la electrocoagulación y curetaje, la cirugía micrográfica de Mohs, la criocirugía, el tratamiento con láser CO₂, la radioterapia y la aplicación tópica de inmunomoduladores, la extirpación quirúrgica con márgenes libres es el patrón de referencia.

Palabras clave: carcinoma basocelular, cuero cabelludo, neoplasias, piel.

Surgical treatment of basal cell carcinoma of scalp

ABSTRACT

This paper reports the case of a female patient, 32 years old, without morbid history, that was referred to the dermatology service at Hospital La Florida for atypical nevus scalp. Patient referred a story of a year of evolution characterized by the appearance of purple stain on the scalp, which later became papule of about 1 cm in diameter, with bleeding twice. On physical examination, a blackish purple papule of 0.8 cm in diameter, semilobar peripheral crusty and flaking was found. Surgical removal of the lesion was performed. The biopsy showed pigmented nodular basal cell carcinoma infiltrating the reticular dermis with tumour-free margins. Although there are several therapeutic approaches of basal cell carcinoma, as electrocoagulation and curettage, Mohs micrographic surgery, cryosurgery, CO₂ laser treatment, radiotherapy and application of topical immunomodulators, surgical removal with tumour-free margins is the gold standard recommendation.

Key words: basal cell cancer scalp, skin neoplasms.

Recibido: 24 de junio 2015

Acceptado: 10 de septiembre 2015

Correspondencia: Dra. Frances Norris Squirrel
Las Carmelitas 91
Las Condes, Santiago, Chile
fnsquirrel@gmail.com

Este artículo debe citarse como

Porras N, Norris-Squirrel F. Extirpación quirúrgica de carcinoma basocelular de cuero cabelludo. Dermatol Rev Mex 2016;60:51-54.



ANTECEDENTES

La incidencia de cáncer de piel se triplicó en las dos últimas décadas. En la actualidad, en el mundo se registran 2 a 3 millones de casos de cáncer de piel no melanoma y 160,000 casos de melanoma maligno al año. El más frecuente es el carcinoma basocelular, que representa 70 a 80% de los cánceres cutáneos del tipo no melanocítico.¹⁻³

Los factores de riesgo de cáncer de piel incluyen: exposición a radiación ultravioleta, rayos X, cobalto, arsénico, hidrocarburos aromáticos, traumatismos mecánicos, térmicos, dermatitis inflamatoria crónica, úlceras crónicas, inmunodepresión, cicatrices producidas tras la vacunación contra varicela y viruela, factores endógenos como el género femenino y los fototipos I y II.^{4,5}

En Chile existen pocos estudios de prevalencia; en el registro poblacional del cáncer de la provincia de Valdivia, el cáncer de la piel es el tercero en orden de frecuencia, es ligeramente más común en el género femenino, representa 55% de los casos. Su prevalencia es mayor en los sujetos de 40 años y más, a la edad de 70 años alcanza tasas de 119 por 100,000 mujeres y 141 por 100,000 hombres; 60% de los casos corresponde al carcinoma basocelular.⁶

En general, el carcinoma basocelular es de curso benigno, aunque causa morbilidad significativa. De ahí la importancia de un diagnóstico y tratamiento oportunos. En términos clínicos se clasifica en nodular, superficial, morfeiforme, quístico, micronodular o infiltrativo y fibroepitelioma de Pinkus. El primero constituye 60% de los casos, consiste en la aparición de un nódulo eritematoso, bien definido con telangiectasias en su interior, que puede ulcerarse.⁷ Sin embargo, la clasificación histológica del carcinoma

basocelular orienta el tratamiento. De acuerdo con esta clasificación, está el circunscrito y con patrón de crecimiento difuso. En el primer grupo está la forma nodular y sus variantes: sólido, adenoideo, quístico, pigmentado; mientras que las formas superficial, morfeiforme, infiltrativa y micronodular conforman el grupo con patrón de crecimiento difuso.⁷⁻⁹

Respecto del tratamiento del carcinoma basocelular, puede realizarse electrocoagulación y curetaje, si el tumor es circunscrito, mide menos de un centímetro de diámetro y no está en una zona de alto riesgo. En tanto que la extirpación quirúrgica está indicada en cualquier caso, salvo si se trata de múltiples lesiones. La cirugía micrográfica de Mohs puede realizarse en los pacientes con carcinomas basocelulares grandes e invasores, de bordes mal definidos y con características histológicas agresivas, ofrece control histológico y preservación de tejido sano. En los pacientes en los que están contraindicados procedimientos quirúrgicos mayores, se puede optar por criocirugía. Sin embargo, es una alternativa dependiente del operador, cuyos resultados dependen de la experticia del equipo encargado, con alta recidiva en los tumores de mayor tamaño. Otra opción en este grupo lo constituye el láser CO₂, que permite una cicatrización rápida y menor riesgo de infección. La radioterapia también puede aplicarse en estos pacientes e, incluso, en sujetos en los que están indicadas grandes cirugías reconstructivas que pueden ser desfigurantes. Otros tratamientos consisten en la aplicación de inmunomoduladores sobre la lesión, como imiquimod, mismo que ha demostrado alto índice de curación en lesiones superficiales.^{7,10-17}

Se describe el abordaje terapéutico de una paciente que fue enviada al servicio de Dermatología por tener un nevo atípico en el cuero cabelludo que resultó ser un carcinoma basocelular.

HELIOCARE360°

CASO CLÍNICO

Paciente femenina de 32 años de edad, sin antecedentes mórbidos, fue derivada desde atención primaria al servicio de Dermatología del Hospital Metropolitano de la Florida, Chile, por padecer un nevo atípico en el cuero cabelludo. La paciente refirió un año de evolución, caracterizado por la aparición de una mácula violácea en el cuero cabelludo, que posteriormente se transformó en una pápula de aproximadamente 1 cm de diámetro. Describió sangrado en dos ocasiones tras peinarse.

Al examen físico, se observó una pápula semilobular violácea negruzca con costra y descamación periférica de 0.8 cm de diámetro (Figura 1).

Se realizó extirpación quirúrgica de la lesión. La biopsia mostró carcinoma basocelular nodular pigmentado que infiltraba la dermis reticular con márgenes libres de tumor (Figura 2).

DISCUSIÓN

Si bien este tipo de diagnóstico es más frecuente en pacientes de edad más avanzada, fue bastante pertinente la derivación desde atención primaria. Es fundamental destacar el papel del médico que, sin tener la especialidad de

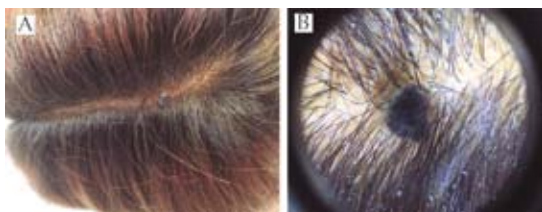


Figura 1. Lesión a ojo desnudo (A) y a la dermatoscopia (B).

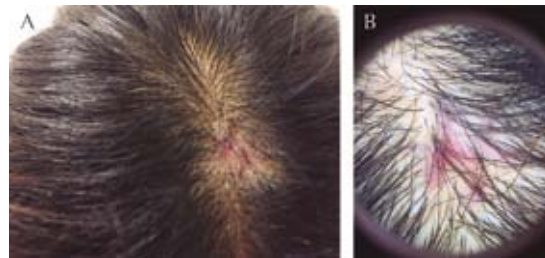


Figura 2. Cicatriz posextirpación de la lesión. Vista a ojo desnudo (A) y a la dermatoscopia (B).

Dermatología, se enfrenta a casos similares, en los que incluso el motivo de consulta no es la lesión en cuestión y aún así envía al paciente de manera oportuna.

Sería interesante implementar un programa poblacional destinado a educar y con ello aumentar el número de consultas tempranas al momento de enfrentarse a este tipo de cáncer. Harry y colaboradores¹⁸ realizaron un video educativo de cáncer de piel e incorporaron a la comunidad sorda al realizarlo en lenguaje de señas americano. Los sujetos que vieron el video obtuvieron significativamente más conocimientos que los participantes del grupo control, lo que demuestra la eficacia de este tipo de medidas. Por ende, sería interesante plantear este tipo de iniciativas en nuestro país.¹⁸

Aunque existen diversos abordajes terapéuticos del carcinoma basocelular, como la electrocoagulación y curetaje, la cirugía micrográfica de Mohs, la criocirugía, el tratamiento con láser CO₂, la radioterapia y la aplicación tópica de inmunomoduladores, la extirpación quirúrgica con márgenes libres es el patrón de referencia, sobre todo en los casos en los que se trata de una lesión única y en los que el paciente no tiene contraindicaciones para someterse a ese procedimiento.



REFERENCIAS

1. Coups E, Geller A, Weinstock M, Heckman C, et al. Prevalence and correlates of skin cancer screening among middle-aged and older white adults in the United States. *Am J Medicine* 2010;123:439-445.
2. Berwick M, Erdei E, Hay J. Melanoma epidemiology and public health. *Dermatol Clin* 2009;27:205-214.
3. Viñas M, Algozain Y, Álvarez L, Quintana J. *Rev Cubana Estomatol* 2011; 48: 121-128. Disponible en: http://scielo.sld.cu/scielo.php?script=sci_arttext&pid=S0034-75072011000200004&lng=es.
4. Sociedad Argentina de Dermatología. Consenso sobre Carcinoma Basocelular. Carcinoma Espinocelular. Guía de recomendaciones, 2005. (Consultado 2015 mayo 20). Disponible en www.sad.org.ar/file_download/7/basoespino.pdf
5. Miller S. The National Comprehensive Cancer Network (NCCN) guidelines of care for non-melanoma skin cancers. *Dermatol Surg* 2000;26:289-292.
6. Registro poblacional del cáncer, provincia de Valdivia, informe quinquenio 1998-2002. Consultado el 13 de julio del 2015. Disponible en: epi.minsal.cl/epi/html/invest/InformeValdiviaCancer.pdf
7. Lobos P, Lobos A. Cáncer de piel no-melanoma. *Rev Med Clin Las Condes* 2011; 22: 737-748. Disponible en: http://www.clinicalascondes.cl/Dev_CLC/media/Imagenes/PDF%20revista%20médica/2011/6%20nov/4_Cancer_de_piel_no-melanoma-7.pdf
8. Metcalf J, Maize JC. Histopathologic considerations in the management of basal cell carcinoma. *Semin Dermatol* 1989;8:259-265.
9. Saldanha G, Fletcher A, Slater DN. Basal cell carcinoma: a dermatopathological and molecular biological update. *Br J Dermatol* 2003;148:195-202.
10. Sheridan A, Dawber R. Curettage, electro surgery and skin cancer. *Australasian J Dermatol* 2000;41:19-30.
11. Unlu R, Altun S, Kerem M, Koc M. Is it really necessary to make wide excisions for basal cell carcinoma treatment? *J Craniofac Surg* 2009;20:1989-1991.
12. Leibovitch I, Huilgol SC, Selva D, Richards S, et al. Basal cell carcinoma treated with Mohs surgery in Australia I. Experience over 10 years. *J Am Acad Dermatol* 2005;53:445-451.
13. Berlin J, Leeman D, Spunger J, et al. Radiotherapy for rodent ulcer type of basal cell carcinoma. *Dermatol Surg* 2007;33:513-515.
14. Kuflik EG. Cryosurgery for cutaneous malignancy; an update. *Dermatol Surg* 1997;23:1081-1087.
15. Bailin P, Ratz J, Lutz-Nagey. CO₂ laser modification of Mohs surgery. *J Dermatol Surg Oncol* 2013;7:621-623.
16. Buckhardt M, Ruiz-Villarde R, Naranjo M, et al. Basal cell carcinoma: treatment with imiquimod. *Int J Dermatol* 2007;46:539-542.
17. Lee S, Selva D, Huilgol S, et al. Pharmacological treatments for basal cell carcinoma. *Drugs* 2007;67:915-934.
18. Harry K, Malcarne V, Patricia Branz P, et al. Evaluating a skin cancer education program for the deaf community. *J Cancer Educ* 2012;27:501-506.