

Leiomioma cutáneo primario

Primary cutaneous leiomyosarcoma.

Miriam Puebla-Miranda,¹ Teresa Cristina Cuesta-Mejías,² Betzabé Quiles-Martínez,³ Zindy Jair Durán-Reyes⁴

Resumen

ANTECEDENTES: El leiomioma cutáneo primario es un tumor poco frecuente que tiene mayor incidencia entre la quinta y séptima décadas de la vida. Afecta principalmente las extremidades, en particular las zonas pilosas. La morfología más frecuente es una neoformación nodular que a menudo es asintomática y en algunos casos puede ocasionar dolor. Los hallazgos histológicos muestran proliferación de células fusiformes con núcleos hiper cromáticos, cromatina granular gruesa que se dispone formando haces entremezclados con las fibras de colágeno en la dermis, con alto índice mitótico. El tratamiento de elección es la escisión quirúrgica, con margen de 3 a 5 cm incluido tejido subcutáneo y fascia adyacente, o la cirugía micrográfica de Mohs. El seguimiento es fundamental para la detección de recidivas o metástasis.

CASO CLÍNICO: Paciente masculino de la sexta década de la vida con diagnóstico de leiomioma cutáneo primario tratado con extirpación quirúrgica con márgenes amplios, sin recidiva de la lesión a un año y medio de seguimiento.

CONCLUSIONES: El leiomioma cutáneo primario es un tumor maligno poco frecuente, las características clínicas son inespecíficas, por lo que la histopatología y la inmunohistoquímica son fundamentales para su diagnóstico.

PALABRAS CLAVE: Leiomioma; tumor de músculo liso.

Abstract

BACKGROUND: Primary cutaneous leiomyosarcoma is a rare tumor, with the highest incidence between the fifth and seventh decade of life. It mainly affects the extremities, particularly hairy areas. The most frequent morphology is a nodular neoformation that is often asymptomatic and in some cases can cause pain. Histological findings show spindle cell proliferation with hyperchromatic nuclei, thick granular chromatin that is arranged forming bundles intermingled with collagen fibers in the dermis, with a high mitotic index. The treatment of choice is surgical excision, with a 3 to 5 cm margin including subcutaneous tissue and adjacent fascia, or Mohs micrographic surgery. Follow-up is essential for the detection of recurrences or metastases.

CLINICAL CASE: A male patient in the sixth decade of life diagnosed with primary cutaneous leiomyosarcoma treated with surgical removal with wide margins, without recurrence of the lesion at one and a half year follow-up.

CONCLUSIONS: Primary cutaneous leiomyosarcoma is a little frequent malignant tumor, clinical characteristics are inespecific, thus, histopathology and immunohistochemistry are fundamental for its diagnosis.

KEYWORDS: Leiomyosarcoma; Smooth muscle tumor.

¹ Jefa del Servicio de Dermatología.
² Médica adscrita al Servicio de Anatomía Patológica.
³ Residente de Medicina Interna.
⁴ Residente de Anatomía Patológica.
Hospital Juárez de México, Ciudad de México.

Recibido: febrero 2020

Aceptado: mayo 2020

Correspondencia

Miriam Puebla Miranda
drapuebla@live.com.mx

Este artículo debe citarse como:
Puebla-Miranda M, Cuesta-Mejías TC, Quiles-Martínez B, Durán-Reyes ZI. Leiomioma cutáneo primario. Dermatol Rev Mex. 2021; 65 (suplemento 1): S37-S42.
<https://doi.org/10.24245/dermatol-revmex.v65id.5418>

ANTECEDENTES

El leiomioma cutáneo es un tumor de músculo liso muy raro que surge de la dermis o tejido subcutáneo en la piel, representa del 2 al 3% de todos los sarcomas superficiales de partes blandas.^{1,2}

El leiomioma superficial tiene dos subdivisiones: formas cutáneas o dérmicas y subcutáneas,¹ con diferentes implicaciones clínicas y de pronóstico.

La etiopatogenia sigue sin estar clara, la mayoría de los casos de leiomiomas surgen *de novo*^{3,4} y no de lesiones precancerosas o preexistentes,^{1,4} se ha reportado la exposición a radiación,^{1,3} quemaduras, traumatismo físico y antecedente médico de leiomioma como factores predisponentes.⁴

El leiomioma cutáneo se origina del músculo liso piloerector dérmico² o en los músculos lisos que rodean las glándulas sudoríparas,^{3,4} a diferencia del leiomioma subcutáneo, que parece derivar de las fibras musculares lisas de arterias y venas.^{2,4}

La mayor parte de los informes en la bibliografía reporta que los hombres se ven afectados con mayor frecuencia que las mujeres con una proporción 3:1.^{3,5} Afecta a todas las edades, con un pico entre 60 y 70 años.^{1-4,6} La población caucásica es más afectada que otros grupos étnicos.⁴

La topografía más frecuente es en las extremidades (48-85% de los casos), con predominio en las superficies extensoras,^{1,3-7} la cabeza es otro sitio frecuente de manifestación y en el estudio de Rodríguez-Lombo y colaboradores se reportó como la topografía más frecuente de manifestación, seguida de las extremidades.²

La morfología más frecuente son los nódulos solitarios,^{1,3,7} del color de la piel o eritematosos, también se reportan lesiones con aspecto de pápulas, placas, ocasionalmente con superficie ulcerada,³ con diámetro promedio de 1.5 a 1.8 cm al momento del diagnóstico.^{3,5} La mayoría de los casos son asintomáticos,⁶ pero los pacientes pueden manifestar dolor.^{1,7}

El diagnóstico histopatológico se basa en el aspecto morfológico, grado de atipia celular, incluidas células gigantes atípicas, grado de pleomorfismo y número de mitosis,^{1,3} así como en la expresión de marcadores de músculo liso, actina muscular lisa, desmina y vimentina.⁷ La actina está presente en todos los tumores.^{1,4,7}

CASO CLÍNICO

Paciente masculino de 56 años, con dermatosis localizada a la extremidad superior derecha de donde afectaba el brazo, caracterizada por una neoformación ovalada de 1 x 1.2 cm de diámetro, de superficie eritematosa, lobulada, de consistencia firme. **Figura 1**

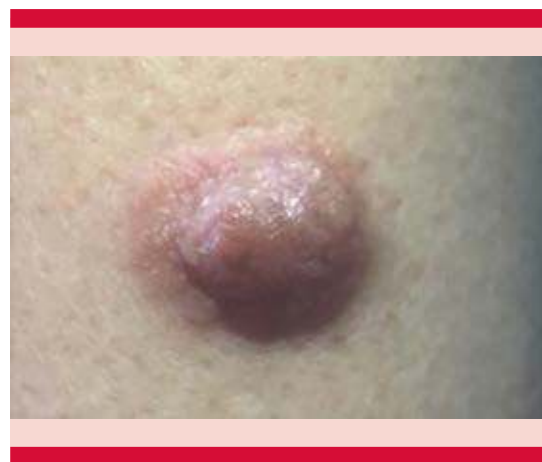

Figura 1. Topografía de la lesión. Brazo derecho con neoformación nodular ovalada de 10 x 12 mm de diámetro y 6 mm de alto, de superficie eritematosa, lobulada. Neoformación de consistencia firme.

Inició su padecimiento dos años antes de acudir a consulta, refería dolor ocasional y no había recibido tratamiento.

Se realizó extirpación de la lesión con diagnóstico de tumor de anexos.

La histopatología reportó epidermis con acantosis moderada irregular, con hiperpigmentación de la capa basal, dermis con neoplasia fusocelular dérmica superficial y profunda, con daño superficial del tejido adiposo subcutáneo. Neoformación bien delimitada no encapsulada, que se disponía entre haces de colágeno, con células fusiformes de núcleos basófilos. **Figuras 2 a 4**

Tenía invasión perineural y no se observó invasión linfovascular.

La inmunohistoquímica fue positiva a actina y negativa a S100. **Figura 5**

Con lo anterior se estableció el diagnóstico de leiomiosarcoma cutáneo primario.

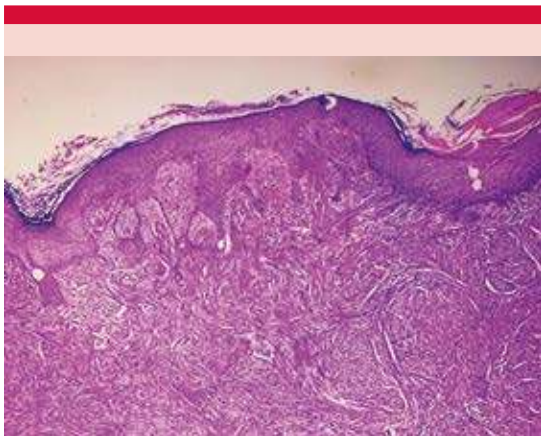


Figura 2. Histología. Epidermis con acantosis moderada irregular, con hiperpigmentación de la capa basal. Dermis con una neoformación bien delimitada no encapsulada HE 10x).

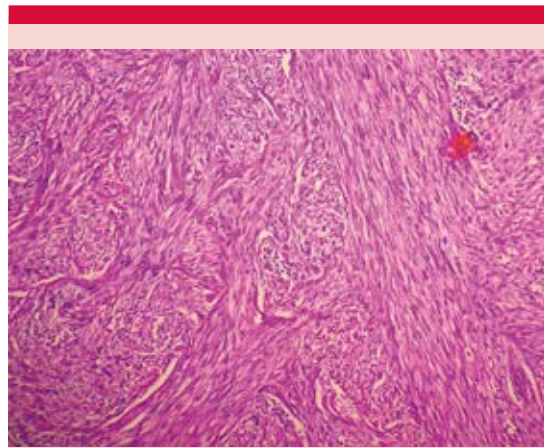


Figura 3. Histología. Dermis con neoplasia fusocelular que se dispone en haces entremezclados con las fibras de colágeno (HE 20x).

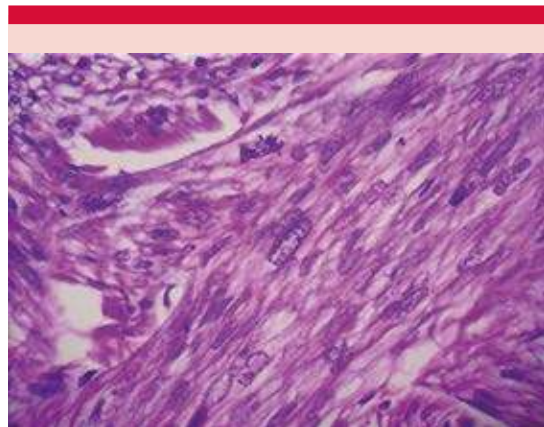


Figura 4. Histología. A mayor acercamiento se observan células fusiformes con núcleos basófilos alargados y extremos romos, con pleomorfismo y citoplasma eosinófilo (HE 60x).

El paciente fue enviado al servicio de Oncología para ampliación de margen en donde se realizó resonancia magnética que fue reportada sin alteraciones y se extirpó la cicatriz con margen de 3 cm y en profundidad hasta la fascia. El reporte de patología de la ampliación de margen fue sólo

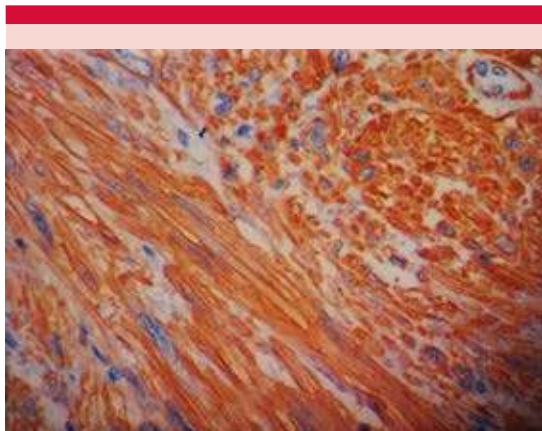


Figura 5. Inmunohistoquímica. Tinción positiva para actina.

de cicatriz. El paciente se encontraba sin recidiva después de año y medio de seguimiento.

DISCUSIÓN

El leiomioma cutáneo es más frecuente en hombres,^{3,5} y tiene incidencia máxima en la quinta a séptima décadas de la vida;³⁻⁶ el caso comunicado, un hombre de la sexta década de la vida, corresponde a lo encontrado en la bibliografía.

La topografía más frecuente es en las extremidades,^{3,4,5} en este caso la lesión estaba en el brazo, topografía que corresponde a lo reportado en la bibliografía de México, como lo menciona el estudio de Uriarte y colaboradores, en el que las extremidades superiores fueron las más afectadas.⁶

La morfología más común es una lesión de aspecto nodular.³ Massi y colaboradores analizaron 36 casos de leiomiomas cutáneos con diámetro de 0.6 a 3.8 cm, en promedio 1.8 cm.³ En el estudio de Winchester y su grupo de 71 pacientes con leiomioma, de los 48

leiomiomas cutáneos el diámetro promedio reportado fue de 1.5 cm y el de los 23 leiomiomas subcutáneos fue de 3.9 cm.⁵ El caso comunicado tuvo una neoformación de aspecto nodular de 1 x 1.2 cm de diámetro, igual a lo reportado en la bibliografía.

Uriarte y colaboradores reportaron que de 19 pacientes sólo 6 tuvieron dolor (31%) y 13 pacientes estaban asintomáticos.⁶ En el estudio de Liao y su grupo, de 16 pacientes con leiomioma 9 tenían nódulos dolorosos y 13 antecedente de crecimiento rápido de la lesión,⁷ nuestro paciente refería dolor en la lesión y crecimiento de la misma en poco tiempo, lo que motivó que acudiera a solicitar atención médica.

Debido a la baja incidencia del leiomioma y a la manifestación atípica, a menudo se diagnostica erróneamente,⁸ el diagnóstico diferencial incluye quiste, lipoma, fibromas, granuloma piógeno, neurofibroma, dermatofibroma, nevos intradérmicos, lesiones cutáneas malignas, como el carcinoma de células basales, carcinoma de células escamosas, dermatofibrosarcoma y metástasis cutánea de una neoplasia maligna interna.^{8,9} El examen dermatoscópico no es específico, puede mostrar vasos arborizantes y telangiectasias,^{9,10} por lo que es necesario realizar estudio histopatológico de la lesión para el diagnóstico.

El estudio histopatológico muestra proliferación de células fusiformes con núcleos de extremos romos y eosinófilos, cromatina granular gruesa, células que se disponen formando haces entremezclados con las fibras de colágeno en la dermis, con alto índice mitótico.² Para el diagnóstico es necesaria la inmunohistoquímica que se reporta positiva para desmina, vimentina y actina,^{1,2,7} la actina es el marcador más sensible y está presente en prácticamente todos los tumores;^{1,3,7} la tinción para S-100 es negativa.⁷ Nuestro caso fue positivo para actina y negativo para S-100.

Si bien los estudios de gabinete no son necesarios de manera preoperatoria, cuando se sospecha que el tumor ha invadido otras estructuras, se realiza resonancia magnética para determinar el grado de afectación tumoral;^{2,4} en el caso que comunicamos había invasión perineural y afectaba el tejido celular subcutáneo de manera superficial, por lo que el servicio de Oncología decidió realizar resonancia magnética que se reportó sin alteraciones.

El tratamiento de elección es la escisión quirúrgica con margen de 3 a 5 cm incluido el tejido subcutáneo hasta la fascia adyacente^{4,7} o cirugía micrográfica de Mohs.^{4,5} El caso que comunicamos fue enviado al servicio de Oncología en donde se hizo ampliación del margen lateral de 3 mm y en profundidad hasta la fascia, con cicatriz como único resultado de la ampliación del margen.

La radioterapia coadyuvante debe considerarse en pacientes con lesiones mayores a 5 cm, tumor con margen lateral positivo, leiomioma de alto grado y después de recurrencia local.⁴ La quimioterapia está indicada en casos irresecables o de enfermedad diseminada² y puede prescribirse doxorubicina en combinación con ifosfamida.⁴

Winchester y colaboradores reportaron que después de 5 años el riesgo de recurrencia local fue del 18% en los leiomiomas cutáneos y del 28% en los leiomiomas subcutáneos,⁵ recomendando un seguimiento de 5 a 10 años del diagnóstico inicial de leiomioma,⁵ por lo que el caso comunicado deberá continuar en seguimiento por largo tiempo para valorar recidivas.

Los pacientes con leiomioma cutáneo tienen supervivencia a 5 años del 95% con riesgo de metástasis a distancia en el 12⁵ al 15% de los casos,⁴ a diferencia del leiomioma subcu-

táneo que tiene peor pronóstico, con alta tasa de recidivas locales y metástasis a distancia en el 51% de los casos.⁵ La falta de diferenciación tumoral y el diámetro del tumor son factores que se asocian significativamente con mayor probabilidad de metástasis.⁵ El pronóstico es peor cuanto más profunda esté la lesión,⁵ por lo que, de acuerdo con la bibliografía, el caso que comunicamos no está exento de manifestar metástasis.

El 80% de las metástasis aparecen durante los primeros dos años después del diagnóstico; sin embargo, se han reportado casos en los que las metástasis han aparecido después de 10 años de la extirpación quirúrgica.¹⁰ Se recomienda el seguimiento a largo plazo para identificar lesiones sospechosas de malignidad en estadios tempranos.¹⁰ Debe realizarse un examen completo de la piel cada 3 meses durante 3 años después de la resección, luego cada 6 meses durante los siguientes dos años y después anualmente hasta por 10 años.^{4,7}

Este caso sigue en vigilancia por parte del servicio de Dermatología para evaluar recidiva o metástasis.

CONCLUSIONES

El leiomioma cutáneo primario es un tumor maligno poco frecuente, las características clínicas son inespecíficas, por lo que la histopatología y la inmunohistoquímica son fundamentales para su diagnóstico. No existe consenso sobre su tratamiento óptimo, aunque la escisión tumoral amplia se considera el método más adecuado y requiere seguimiento prolongado por el riesgo de recurrencia y metástasis.

REFERENCIAS

1. Fauth CT, Bruecks AK, Temple W, Arlette JP, et al. Superficial leiomyosarcoma: a clinicopathologic review and update. J

- Cutan Pathol 2010; 37 (2): 269-276. doi. 10.1111/j.1600-0560.2009.01405.x.
2. Rodríguez-Lomboa E, Molina-Pérez I, Parra-Blanco E, Suárez-Fernandez R, et al. Leiomiomasarcoma cutáneo: características clínicas, histopatológicas y correlación pronóstica en 12 pacientes. *Actas Dermosifilogr* 2018; 109 (2): 140-147. doi.org/10.1016/j.ad.2017.08.005.
 3. Massi D, Franchi A, Alos L, Cook M, et al. Primary cutaneous leiomyosarcoma: clinicopathological analysis of 36 cases. *Histopathology* 2010; 56 (2): 251-262. doi. 10.1111/j.1365-2559.2009.03471.x.
 4. Zacher M, Heppt MV, Brinker TJ, Hayani KM, et al. Primary leiomyosarcoma of the skin: a comprehensive review on diagnosis and treatment. *Med Oncol* 2018; 35 (10): 135. doi. 10.1007/s12032-018-1196-2.
 5. Winchester DS, Hocker TL, Brewer JD, Baum CL, et al. Leiomyosarcoma of the skin: clinical, histopathologic, and prognostic factors that influence outcomes. *J Am Acad Dermatol* 2014; 71 (5): 919-925. doi. 10.1016/j.jaad.2014.07.020.
 6. Uriarte-Mayorga DF, Gómez-González BA, Solís-Ledesma G. Características clínicas y epidemiológicas de leiomiomasarcoma cutáneo en el Instituto Dermatológico de Jalisco Dr. José Barba Rubio, México (1997-2017). *Dermatología CMQ* 2019; 17 (1): 13-15.
 7. Liao WC, Wang YC, Ma H. Cutaneous leiomyosarcoma: The clinical experience of Taipei Veterans General Hospital revisited. *Ann Plast Surg* 2017; 78 (3 Suppl 2): S47-S51. doi. 10.1097/SAP.0000000000001005.
 8. González-Sixto B, De la Torre C, Pardavila R, Carpintero ML. Leiomyosarcoma arising from scrofuloderma scar. *Clin Exp Dermatol* 2008; 33 (6): 776-778. doi. 10.1111/j.1365-2230.2008.02805.x.
 9. De Giorgi V, Scarfi F, Silvestri F, et al. Cutaneous leiomyosarcoma: a clinical, dermoscopic, pathologic case study. *Exp Oncol* 2019; 41 (1): 80-81.
 10. Navarro TF, Uria JR, Garrido TP, Ruiz VR, Leiomiomasarcoma metastásico 10 años después de la exéresis primaria. *Piel* 2020; 35: 337-9. doi. 10.1016/j.piel.2019.04.008.