

Carcinoma epidermoide *in situ* interdigital tratado con 5-fluorouracilo crema al 5%

Interdigital squamous cell carcinoma in situ treated with 5-fluorouracil 5% cream.

Mauricio Martínez-Cervantes,¹ Wendy Mendoza-Rojas,² Arlett Calipzo Pérez-Peña³

Resumen

ANTECEDENTES: El carcinoma de células escamosas es una proliferación maligna del epitelio cutáneo, representa del 20 al 50% de todos los cánceres de piel. Los factores de riesgo que predisponen a su aparición incluyen: tipo de piel (Fitzpatrick I-III), edad (mayores de 60 años), sexo masculino, exposición solar, radiación ultravioleta, inmunosupresión, virus del papiloma humano (topografías periungueal y anogenital), así como factores ambientales. El carcinoma de células escamosas *in situ* típicamente ocurre en áreas fotoexpuestas en personas mayores de 60 años con síntomas mínimos en ausencia de ulceración. El espacio interdigital en el pie es una topografía poco frecuente, con solo 6 casos reportados en la bibliografía. Puede confundirse fácilmente con tiña pedis o eccema, lo que retrasa el diagnóstico.

CASO CLÍNICO: Paciente masculino de 52 años de edad, con dermatosis de dos años en el segundo espacio interdigital del pie derecho; en la biopsia se corroboró el diagnóstico de carcinoma epidermoide *in situ*; se indicó tratamiento con 5-fluorouracilo crema al 5% con curación de su dermatosis.

CONCLUSIONES: Los médicos debemos estar concientes de la aparición de carcinoma epidermoide *in situ* en zonas poco comunes, como los espacios interdigitales.

PALABRAS CLAVE: Carcinoma epidermoide; 5-fluorouracilo.

Abstract

BACKGROUND: Squamous cell carcinoma is a malignant proliferation of the cutaneous epithelium, representing 20 to 50% of all skin cancers. Risk factors that predispose to its development include: skin type (Fitzpatrick I-III), age (over 60 years), male sex, sun exposure, ultraviolet radiation, immunosuppression, human papillomavirus (periungual and anogenital topographies), as well as environmental factors. Squamous cell carcinoma *in situ* occurs in photoexposed areas in people older than 60 years with minimal symptoms in the absence of ulceration. The standing interdigital space is a rare topography, with only 6 cases reported in the literature. It can be easily mistaken for tinea pedis or eczema, delaying diagnosis.

CLINICAL CASE: A 52-year-old male patient with a 2-year-old dermatosis in the second interdigital space of the right foot, corroborating the epidermoid carcinoma *in situ* biopsy, in whom 5-fluorouracil 5% cream was indicated with resolution of his dermatosis.

CONCLUSIONS: Physicians should be aware of the appearance of squamous cell carcinoma *in situ* in unusual locations, such as the interdigital spaces.

KEYWORDS: Squamous cell carcinoma; 5-fluorouracil.

¹ Servicio de Dermatología.

² Residente de segundo año de Medicina Interna.

³ Servicio de Patología. Hospital General Regional núm. 1, IMSS, Querétaro, México.

Recibido: enero 2020

Aceptado: abril 2020

Correspondencia

Mauricio Martínez Cervantes
drmauricioderma@gmail.com

Este artículo debe citarse como:

Martínez-Cervantes M, Mendoza-Rojas W, Pérez-Peña AC. Carcinoma epidermoide *in situ* interdigital tratado con 5-fluorouracilo crema al 5%. Dermatol Rev Mex. 2021; 65 (suplemento 1): S14-S18.
<https://doi.org/10.24245/dermatol-revmex.v65id.5413>

ANTECEDENTES

El cáncer de piel no melanoma es el tipo de cáncer más común en Estados Unidos, aproximadamente el 80% corresponde a carcinoma de células basales y el 20% al de células escamosas.^{1,2}

El carcinoma de células escamosas muestra más mutaciones que otras enfermedades malignas, tras la acumulación de cambios y otras alteraciones celulares, un área de piel (usualmente en respuesta a daño por luz ultravioleta) puede progresar desde displasia a carcinoma de células escamosas.³ La exposición a radiación ultravioleta es el factor de riesgo más significativo para su aparición.^{4,5}

La queratosis actínica se considera el principal precursor de carcinoma de células escamosas, representando la misma enfermedad en distintos estadios evolutivos, debido a la transformación neoplásica de queratinocitos en la epidermis, generalmente desencadenada por la radiación UV.⁶

A medida que las células proliferan, pueden extenderse hasta la dermis, lo que se denomina carcinoma de células escamosas invasor. Éste se disemina por infiltración local. Las metástasis a distancia por vía hematológica ocurren en aproximadamente el 5% de los casos. Las neoformaciones grandes (mayores de 2 cm de diámetro) son tres veces más propensas de causar metástasis que las de menor tamaño. Las topografías como el labio, la oreja o en pacientes inmunosuprimidos, se asocian con mayor tasa de metástasis, que exceden el 40%.⁷

La queratosis actínica se manifiesta como una placa escamosa sobre base eritematosa, que típicamente mide de 2 a 6 mm de diámetro. Esta lesión es más fácilmente reconocible por el tacto que por inspección visual. El carcinoma de células escamosas se manifiesta como pápula o

placa hiperqueratósica, asociada en ocasiones con ulceración. Los pacientes pueden describirlo como una lesión que no sana y que sangra tras el mínimo traumatismo. El carcinoma de células escamosas *in situ* se manifiesta como una placa escamosa, de coloración rojiza, de crecimiento lento, que típicamente aparece en áreas fotoexpuestas.⁸ Típicamente afecta las áreas expuestas a luz solar con síntomas mínimos en ausencia de ulceración. El espacio interdigital en el pie es una de sus topografías más raras. Además, el tratamiento de un tumor en esta localización está limitado por sus características anatómicas únicas.⁷

A pesar de que la edad de manifestación promedio es en la tercera década de la vida, la edad al momento del diagnóstico es en la sexta década.^{6,9}

CASO CLÍNICO

Paciente masculino de 52 años de edad con hipertensión arterial sistémica en tratamiento con losartán; negó otras enfermedades o alergias.

La dermatosis motivo de consulta inició hacía 2 años con eritema y maceración en el segundo espacio interdigital del pie derecho. Refirió haber recibido tratamiento tópico contra "hongos" no especificado, sin mejoría.

A la exploración se observó una dermatosis localizada a las extremidades inferiores de las que afectaba el segundo espacio interdigital, caracterizada por una neoformación tipo placa con bordes elevados, eritema leve y maceración.

Figura 1

A la dermatoscopia se observó una neoformación no melanocítica, eritematosa, con vasos puntiformes y áreas blanquecinas. **Figura 2**

Con los hallazgos clínicos, la morfología y topografía se consideró el diagnóstico de

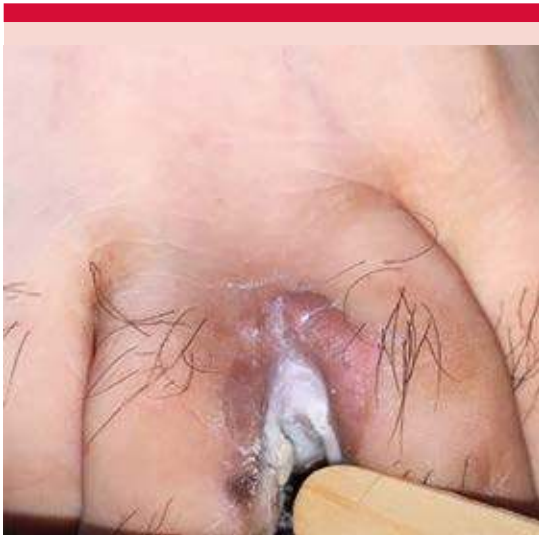

Figura 1. Carcinoma epidermoide *in situ* interdigital. Neoformación tipo placa con bordes elevados, eritema leve y maceración.

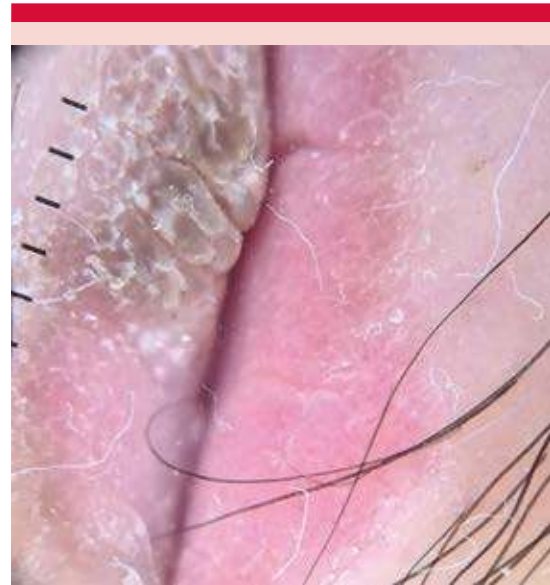


Figura 2. Dermatoscopia de carcinoma epidermoide *in situ* interdigital. Neoformación no melanocítica, eritematosa con vasos puntiformes, escama blanquecina y marrón.

carcinoma epidermoide contra melanoma amelánico. Para establecer el diagnóstico de certeza, se realizó biopsia de piel teñida con hematoxilina-eosina. En los cortes histológicos se observó hiperparaqueratosis, hipergranulosis, acantosis irregular, proliferación de células escamosas pleomórficas, núcleos irregulares y pérdida de su polaridad, sin afectación de la membrana basal. En la dermis superficial se observó infiltrado crónico de tipo linfocitario (**Figura 3**). Con los hallazgos clínicos y patológicos se estableció el diagnóstico de carcinoma epidermoide *in situ*.

Debido a la topografía y tamaño de la neoformación se inició tratamiento con 5-fluorouracilo en crema cada 12 horas durante un mes, luego cada 24 horas por la noche durante dos meses más, con lo que mostró desaparición de su dermatosis. Se dio seguimiento durante 9 meses sin recidiva actual. **Figura 4**

DISCUSIÓN

El carcinoma de células escamosas es el segundo tipo de cáncer de piel más común, después del carcinoma de células basales. Se desarrolla de los queratinocitos de la epidermis y tiene predilección por áreas fotoexpuestas, predominantemente la cabeza y el cuello.⁵

El carcinoma de células escamosas *in situ* típicamente afecta las áreas expuestas a la luz solar en personas mayores de 60 años.⁶ El espacio interdigital en el pie es una de sus topografías más raras, con sólo seis casos reportados en la bibliografía. Puede confundirse fácilmente con otras afecciones, lo que retrasa el diagnóstico.⁷

La localización interdigital, no relacionada con inmunosupresión o virus del papiloma humano, se ha descrito previamente sólo en dos

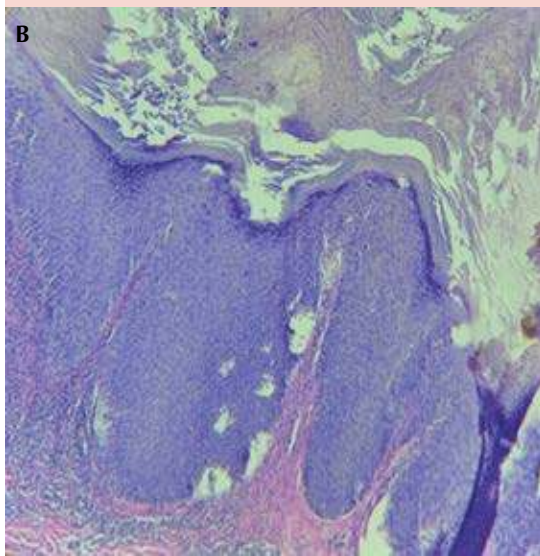
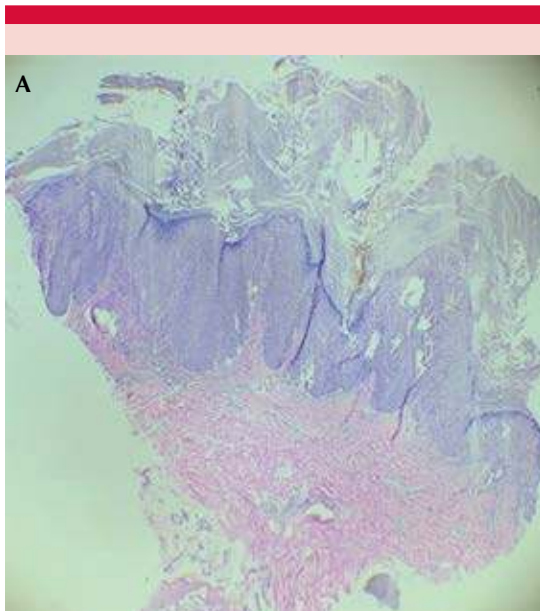


Figura 3. A. H&E 10x. Hiperqueratosis, paraqueratosis, hipergranulosis, acantosis irregular. **B.** H&E 40x. Proliferación de células escamosas pleomórficas, núcleos irregulares, pérdida de su polaridad, sin afectación de la membrana basal. En la dermis superficial se observa infiltrado crónico de tipo linfocitario.

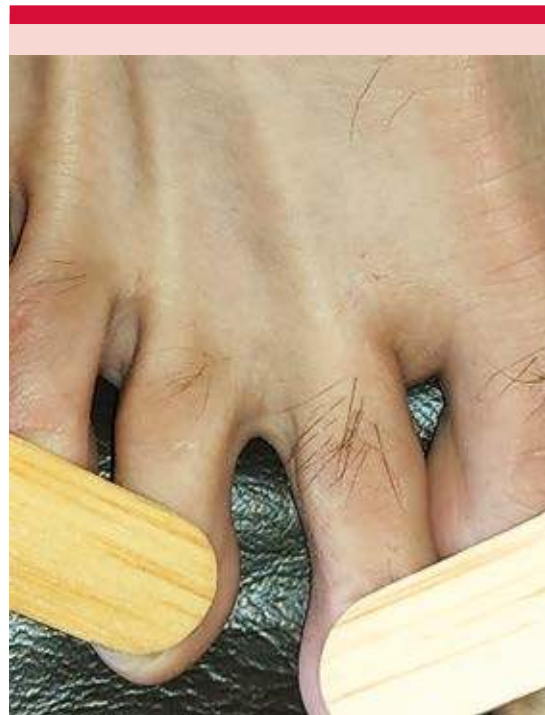

Figura 4. Nueve meses después de tratamiento con 5-fluorouracilo crema al 5%.

publicaciones, ambos consideraban maceración continua como clave etiológica.⁸

A pesar de que el tratamiento óptimo contra el carcinoma de células escamosas *in situ* aún no se ha determinado, la cirugía micrográfica de Mohs modificada se ha convertido en el tratamiento recomendado, porque permite el control más inmediato de los márgenes de la lesión que otras opciones. Además, ha demostrado menor recurrencia que otros tratamientos.⁷

A pesar de que se ha evaluado la eficacia de tratamientos menos invasivos, como 5-fluorou-

racilo, imiquimod o terapia fotodinámica, éstos tienen la desventaja de periodos prolongados de tratamiento y de efectos adversos reportados con frecuencia, como eritema, dolor, dermatitis irritativa y prurito, cuya intensidad varía de moderada a severa.^{9,10} Sin embargo, en nuestro paciente la respuesta clínica fue la desaparición de la dermatosis.

CONCLUSIONES

Debe tenerse conciencia de la presencia de carcinoma de células escamosas *in situ* en localizaciones no usuales, como los espacios interdigitales, con lo que se evita el retraso en el diagnóstico y la progresión de la lesión; el tratamiento debe ser individualizado.^{7,11}

REFERENCIAS

1. Alam M, Ratner D. Cutaneous squamous-cell carcinoma. *N Engl J Med* 2001; 344 (13): 975-983. doi. 10.1056/NEJM200103293441306.
2. Kossard S, Rosen R. Cutaneous Bowen's disease: An analysis of 1001 cases according to age, sex, and site. *J Am Acad Dermatol* 1992; 27: 406-410. doi. 10.1016/0190-9622(92)70208-w.
3. Que SKT, Zwald FO, Schmults CD. Cutaneous squamous cell carcinoma, incidence, risk factors, diagnosis and staging. *J Am Acad Dermatol* 2018; 78 (2): 237-247. doi. 10.1016/j.jaad.2017.08.059.
4. Firnhaber J. Diagnosis and treatment of basal cell carcinoma and squamous cell carcinoma. *Am Fam Physician* 2012; 86 (2): 161-8.
5. Hammerman P, Lawrence M, Thomson E, et al. Comprehensive genomic characterization of squamous cell lung cancers. Cancer genome atlas research network. *Nature* 2012; 489: 519-525. doi. 10.1038/nature11404.
6. Kendler M, Maschke J, Simon J, Wetzig T. Interdigital squamous cell carcinoma in situ (Bowen's disease): Treatment with microscopically controlled surgery. *J Eur Acad Dermatol Venereol* 2008; 22 (6): 763-5. doi. 10.1111/j.1468-3083.2007.02466.x.
7. Roh S-G, Kim J-I, Hwang S-R, Yun S-K, et al. Interdigital squamous cell carcinoma in situ successfully treated with modified Mohs micrographic surgery and a split thickness skin graft. *Clin Exp Dermatol* 2014 Oct;39(7):857-9. doi. 10.1111/ced.12466.
8. Rallis E, Bournia VK, Verros C, Iliopoulos A. Intertoe squamous cell carcinoma developed in a patient with rheumatoid arthritis under etanercept therapy. *Case Reports in Medicine* 2015. <https://doi.org/10.1155/2015/315490>.
9. Liu GT, Lovell MO, Steinberg JS. Digital syndactylization for the treatment of interdigital squamous cell carcinoma in situ (Bowen disease). *J Foot Ankle Surg* 2004; 43 (6): 419-422. doi. 10.1053/j.jfas.2004.09.008.
10. Love E, Bernhard J, Bordeaux J. Topical imiquimod or fluorouracil therapy for basal and squamous cell carcinoma. *Arch Dermatol* 2009; 145 (12): 1431-1438. doi.10.1001/archdermatol.2009.291
11. Bhatt Y, Singh S, Vaghani S, Doshi P. Verrucous carcinoma of the foot - a series of 4 cases. *Int J Biomed Res* 2015; 6 (08): 591-595.