Dermatología

Revista mexicana

ISSN-0185-4038

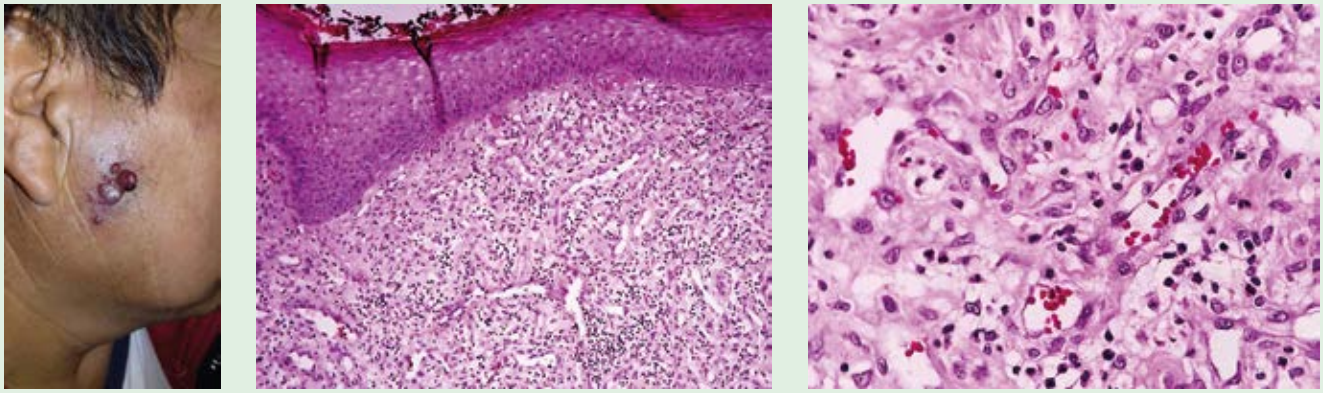

Hiperplasia angiolinfoide con eosinofilia (ver pág. 201)

EDITORIAL

107 **La dermatología y su diversidad generacional**
Luis Enrique Sánchez-Dueñas

ORIGINAL ARTICLES

109 **Datos epidemiológicos de la candidiasis en un hospital de tercer nivel en el Estado de México**
María Guadalupe Frías-De León, Ana Cecilia Rodríguez-Vizcaíno, Oscar Uriel Torres-Páez, Gustavo Acosta-Altamirano, Erick Martínez-Herrera

115 **Distribución geográfica de los dermatólogos en México**
Juan Pablo Castanedo-Cázares, María José Gómez-Escanamé, Diana Hernández-Blanco, Bertha Torres-Álvarez

122 **Causa de la vasculitis leucocitoclástica en niños y adultos**
Luz María Sánchez-Sánchez, Josefina Navarrete-Solís, Silvia Judith Hernández-Martínez, Juan Carlos Vallejo-Cárdenas

129 **Concentraciones séricas de vitamina D y su asociación con la gravedad clínica del vitíligo en pacientes que asisten a un servicio de fototerapia**
Andrea Castaño-Villegas, Catalina Moreno-Zuluaga, Andrés Rangel Martínez-Villaba, Leonardo Medina-Alvis, Oscar Jairo Valencia-Ocampo

ARTÍCULOS DE REVISIÓN

144 **Infección por *Mycobacterium ulcerans*. Úlcera de Buruli***
Fernando Benjamín Galván-Lewit, Luz Calderón, Rosa María Ponce-Olivera, Alexandro Bonifaz

154 **Manifestaciones cutáneas secundarias al consumo de estupefacientes***
Gustavo Garza-Esparza, Abraham Benjamín Alfaro-Sánchez, Esperanza Catalina Welsh-Hernández

CASOS CLÍNICOS

165 **Pénfigo vulgar y superficial. Un caso vulgar de localización atípica y uno superficial en un adolescente**
Selina Marioni-Manríquez, Paola García-Mendoza, Tita Nallely González-Márquez, Jesús Ricardo García-Corral, María Elisa Vega-Memije, Roberto Arenas-Guzmán

172 **Nevo lipomatoso superficial**
Carolina Pardo-Zamudio, Alejandra Sandoval-Clavijo, Ángel Jaimes-Ramírez

176 **Eritrodermia difusa y crioglobulinemia concomitante con linfoma cutáneo primario anaplásico de células T CD30+, una asociación poco común**
Adriana Zapata-González, Itzel Ariadna Cerón-García, Ángela Dayana Williams-Jacquez

183 **Manifestaciones cutáneas de carcinoma ductal de parótida**
Alejandro Eduardo De Aguinaga-Inurriaga, Maud Messina-Robles, Claudia Gabriela Sierra-Díaz

191 **Hamartoma quístico folículo sebáceo: comunicación de un caso en edad pediátrica**
Francisco Javier Salazar-Torres, Diego Uriarte-Mayorga, Mirta de Lourdes Pérez-Olivos, Guillermo Solís-Ledesma

195 **Pénfigo benigno familiar, un padecimiento poco reconocido**
Cindy Guevara-Hernández, Silvia Cristina Jaramillo-Manzur, Ana Paula Landeta-Sa, Rodrigo Hernández-Castillo, María Ivonne Arellano-Mendoza

201 **Hiperplasia angiolinfoide con eosinofilia**
Miriam Puebla-Miranda, María Elisa Vega-Memije, Adriana Machado-Chavelas, Betzabé Quiles-Martínez

206 **Pustulosis subcórnea**
Norma Denisse Orona-Enríquez, María de Lourdes Morales-Trujillo, Carmen Gabriela Torres-Alarcón

ARTE

211 **La dermatosis de la Señora Bennett: antes y después. Lecciones del arte de la Inglaterra georgiana**
Jorge Morales-Torres, Pablo Campos-Macías

CARTAS AL EDITOR

215 **Coccidioidomicosis diseminada. ¿Inmigración como factor de riesgo?**
María Fernanda Ortiz-Flores, Ana Sylvia Aguilar-Sarmiento, Ismael Ortíz-Barranco, Marcos César Luna-Pastrana, Gerardo Escudero-Mendoza, Alexandro Bonifaz

219 **Necrosis cutánea inducida por warfarina, una complicación dermatológica poco frecuente**
Carlos Cruz-Mendoza, Dalia Ibarra-Morales, José Antonio Mercado-Castro, Diego Bernardo Ortega-Zhindón

RESEÑA

223 **Celebración de la vida del Maestro Don Mario Magaña Lozano (1924-2015)**
Mario Ramón Magaña-García

*Con validez para la recertificación ante el Consejo Mexicano de Dermatología A. C.

2

Segunda Época Volumen 64 • Marzo-Abril 2020

Órgano de la Sociedad Mexicana de Dermatología y de la Academia Mexicana de Dermatología

www.nietoeditores.com.mx

4.º Congreso Internacional de Dermatopatología

27 • 28 • 29
AGOSTO 2020

Del microscopio a la terapéutica®

renace®

Entidades emergentes en dermatopatología que cambian el abordaje y tratamiento

Facultad de Medicina

DERMATOPATO

Palacio de la Escuela de Medicina de la U.N.A.M.
Brasil 33, Plaza de Santo Domingo Centro Histórico, Ciudad de México

27 • 28 • 29
AGOSTO 2020

El cuarto congreso internacional de dermatopatología, Del microscopio a la terapéutica® "Renace: Entidades emergentes en dermatopatología que cambian el abordaje y tratamiento®", surge de la necesidad de abordar las enfermedades que renacen y que tienen mayor impacto en la salud de la población. En la medida que estas enfemedades se identifiquen oportunamente, se podrán implementar tratamientos apropiados.

INSCRIPCIONES ABIERTAS

www.mskdermatopato.com

El congreso esta destinado a la enseñanza de dermatólogos, anatomopatólogos, oncólogos, cirujanos oncólogos, infectólogos, dermatopatólogos, hematopatólogos, hematólogos y todos aquellos médicos que deseen comprender la importancia del estudio exhaustivo de la biopsia cutánea para abordar de forma adecuada las enfermedades emergentes y prescribir el mejor tratamiento.

DESARROLLO

El congreso se divide en módulos que incluyen conferencias magistrales impartidas por profesores expertos internacionales, simposios taller y simposios de debate.

Las conferencias magistrales serán impartidas por los profesores internacionales que abordarán: linfomas cutáneos, enfermedades infecciosas, autoinmunidad, tumores de anexos, lesiones melanocíticas y del pelo.

Los módulos de simposio son los siguientes:

a. **Simposio taller**
b. **Simposio debate**
c. **Simposio de autoevaluación**
d. **Simposio quizz microscópico**

EVENTOS

27 COCTEL BIENVENIDA

28 CENA PROFESORES

CONGRESO 2020	Hasta 31 dic	Hasta 30 abril	Hasta 30 junio	Hasta 26 agosto	In situ
Médicos residentes	$1,100 MXN	$1,499 MXN	$1,699 MXN	$1,899 MXN	$1,999 MXN
Socios (miembros asociaciones)	$2,499 MXN	$3,499 MXN	$4,499 MXN	$5,499 MXN	$5,999 MXN
No Socios	$3,499 MXN	$4,499 MXN	$5,499 MXN	$6,499 MXN	$6,999 MXN

Socios de agrupaciones de dermatología, patología, oncología con su respectiva carta de pertenencia y en pago actualizado. Tarifas en pesos mexicanos (MXN). Todos los precios incluyen I.V.A.

Para realizar su inscripción al congreso, puede efectuar su pago a la cuenta de banco o bien hacer su pago en línea por Paypal.

Razón social	**MSL Dermatopato, S. C.**
Banco	Scotiabank
Cuenta No.	00104573758
Clabe Interbancaria	044180001045737585
Referencia	20
Pago en línea	**www.mskdermatopato.com**

CILAD

9-12 SEPTIEMBRE
2020

23 CONGRESO IBERO LATINO-AMERICANO DE DERMATOLOGÍA

Colegio Ibero-Latino-Americano de Dermatología
CILAD

CILAD 2020: Todos bajo una misma piel

www.cilad2020.com

BIENVENIDA

Queridos Dermatólogos,

Como Presidente del Comité Organizador y en nombre de todos sus miembros os damos la bienvenida y os animamos a participar en el 23 Congreso Ibero Latino-Americano de Dermatología que celebraremos en Madrid del 9 al 12 de Septiembre de 2020. Es un auténtico honor y nos llena de satisfacción poder organizar el evento más importante de la Dermatología Ibero Latino Americana en Madrid.

La dermatología es una de las especialidades médicas que más ha avanzado y se ha diversificado en los últimos años. Cada vez son más los dermatólogos iberolatinoamericanos que figuran entre los mejores y más reconocidos especialistas internacionales. En este congreso, tendremos la oportunidad de compartir experiencias, conocimientos y seguir avanzando juntos.

El programa científico que estamos elaborando presentará las últimas novedades clínicas, quirúrgicas y estéticas de la especialidad. Tendremos sesiones interactivas, talleres multidisciplinares y prácticos. Asimismo, seguiremos potenciando nuestras relaciones internacionales y contaremos con grandes dermatólogos internacionales con los que compartiremos experiencias y conocimiento.

Madrid es una ciudad cosmopolita, acogedora y multicultural, que reúne las características idóneas para celebrar un congreso médico como el nuestro en las mejores condiciones; la oferta cultural, gastronómica y de ocio es altamente atractiva y variada.

Esperamos que disfrutéis tanto del programa científico como cultural que con tanta ilusión y empeño estamos preparando.

Queremos tener un congreso en el que nos sintamos "Todos bajo una misma Piel"

¡OS ESPERAMOS EN MADRID!

Un cordial saludo,

José Luis López Estebaranz
Presidente Congreso Cilad 2020

Bco Congresos Barceló

SECRETARÍA TÉCNICA
Tel: +34 93 882 38 78
cilad2020@bcocongresos.com

ORGANIZADO POR
Colegio Ibero-Latino-Americano de Dermatología
CILAD

CANDIDATE CITY TO HOST THE 25th WORLD CONGRESS OF DERMATOLOGY

Guadalajara, Mexico, 2023

www.wcd2023guadalajara.com

CANDIDATE CITY TO HOST THE 25th WORLD CONGRESS OF DERMATOLOGY

Guadalajara, Mexico, 2023

www.wcd2023guadalajara.com

wcd2023guadalajara

@WCD2023GDL

wdc2023gdl

FUNDACIÓN Dermatitis Atópica

Fundación para la Dermatitis Atópica

- Una fundación para los profesionales de la salud y para los pacientes con **Dermatitis Atópica**
- **Fundada por Pierre Fabre** y dedicada exclusivamente al eczema atópico

Sus misiones:

Apoyar
a la investigación

Contribuir
a la información

Desarrollar la educación terapéutica

- Talleres gratuitos para pacientes y familiares
- Abierto a todos los pacientes con Dermatitis Atópica
- Consulte centros participantes en la República Mexicana y fechas de los talleres en :

www.fundacion-dermatitis-atopica.com.mx

www.fondation-dermatite-atopique.org

FUNDACIÓN Dermatitis Atópica A-DERMA AVENA RHEALBA® Miembro fundador de la Fundación por la Dermatitis Atópica

FUNDACIÓN Dermatitis Atópica EAU THERMALE Avène Miembro fundador de la Fundación por la Dermatitis Atópica

INSTITUTO DERMATOLÓGICO DE JALISCO "DR. JOSÉ BARBA RUBIO"

INP Instituto Nacional de Pediatría

Dermatología

Revista mexicana

Fundada en 1956

Registrada en:

- Index Medicus Latinoamericano (IMLA)
- Consejo Nacional de Ciencia y Tecnología (CONACYT)
Periódica-Índice de Revistas Latinoamericanas en Ciencias-CICH-UNAM

2

SEGUNDA ÉPOCA VOLUMEN 64

MARZO-ABRIL 2020

Órgano de la Sociedad Mexicana de Dermatología y de la Academia Mexicana de Dermatología

Sociedad Mexicana de Dermatología

Fundada en 1936

Editora María de Lourdes Alonzo-Romero Pareyón
Co-editor Luis Miguel Moreno López

Mesa directiva del bienio 2019-2020

Presidente Angélica Beirana
Vicepresidente José Alberto Ramos
Secretaria Araceli Alvarado
Tesorera Josefina De Peña

Vocales de la Ciudad de México
Roberto Arenas, Rodrigo Roldán

Vocales de provincia
Marcelino Espinosa, Héctor Leal

Comité de Honor y Justicia
Gisela Navarrete

Comité de Educación Médica Continua
Carolina Guadalupe Palacios, Pablo Campos, Elisa Vega, Guadalupe Silvia Mora

Comité de Finanzas
Josefina De Peña, Julieta Ruiz, Diana Elizabeth Medina

Comité de Admisión
Angélica Beirana, José Alberto Ramos, Patricia Mercadillo, Fermín Jurado, Jesús Manuel Ruiz

Comisión de Historia, Cultura y Arte
Rosa María Gutiérrez, Julio Salas, María de los Ángeles Serrano, Héctor Leonel Oswaldo Fierro

Academia Mexicana de Dermatología

Fundada en 1952

Editores Roberto Estrada Castañón
Oliverio Welsh Lozano
Co-editor Alexandro Bonifaz Trujillo

Mesa directiva 2020-2021

Presidente Abraham Benjamín Alfaro Sánchez
Secretaria Esperanza Welsh Hernández
Tesorera Gabriela Lydia Ortega Gutiérrez

Comité Editorial

Lucía Achel Nava
Abraham Alfaro Sánchez
Adriana Anides Fonseca
Fernando de la Barreda
Angélica Beirana Palencia
Leticia Boeta Ángeles
Blanca Carlos Ortega
Juan Pablo Castanedo
Guadalupe Chávez López
Gabriela Domínguez Cota
Julio Enríquez Merino
Lily Esquivel Pedraza
Lorena Estrada Aguilar
Laura Fernández Cuevas
Leonel Fierro Arias
Alejandro González Silva
Esther Guevara Sangines
Daniela Guzmán Sánchez
Maira Elizabeth Herz Ruelas
Laura Juárez Navarrete
Rosa María Lacy Niebla
Darío Martínez Villarreal
Martha Morales Sánchez
Silvia Méndez Flores
Lourdes Morales Trujillo
Luz Orozco Oropeza
Amelia Peniche Castellanos
María Luisa Peralta Pedrero
Eduardo Poletti
Rosa María Ponce
Ricardo Quiñónez Venegas
Rodrigo Roldán Marín
Jesús Ruiz Rosillo
Marcela Saeb Lima
María del Mar Saez de Ocariz
Julio Salas Alanís
José A Seijo Cortés
Alfredo Soto Ortiz
Víctor Tarango Martínez
Adriana Valencia Herrera
Helena Vidaurri de la Cruz

Consejo Editorial

Lourdes Alonzo-Romero Pareyón
Ivonne Arellano Mendoza
Roberto Arenas
Esperanza Ávalos
Antonio Barba Borrego
Rosa Elba Benuto Aguilar
Alexandro Bonifaz
Pablo Campos Macías
Josefina Carbajosa Martínez
José Cerón Espinoza
Luciano Domínguez
Judith Domínguez Cherit
Carola Durán McKinster
Roberto Estrada
Linda García Hidalgo
Minerva Gómez Flores
Rosa María Gutiérrez Vidrio
Sagrario Hierro Orozco
María Teresa Hojyo Tomoka
Fermín Jurado Santa Cruz
Pedro Lavalle
Armando Medina Bojórquez
Patricia Mercadillo Pérez
Charles Meurehg Haik
Benjamín Moncada
Clemente Moreno C
Gisela Navarrete Franco
León Neumann Scheffer
Jorge Ocampo Candiani
María C Padilla Desgarennes
Obdulia Rodríguez
Bertha Torres Álvarez
Elisa Vega Memije
Edmundo Velázquez
Oliverio Welsh

Consejo Editorial Extranjero

Danielle Marcoux (Canadá), Javier Alonso (Estados Unidos), Ricardo Pérez Alfonzo (Venezuela), Elda Giansante (Venezuela), Luis Conde-Salazar (España), Carlos García (Estados Unidos), Juan Carlos López Alvarenga (Estados Unidos), Patricia Chang (Guatemala), Carlos Fernando Gatti (Argentina)

Facultad de Medicina

UNIVERSIDAD NACIONAL AUTÓNOMA DE MÉXICO

Facultad de Medicina

Departamento de Microbiología y Parasitología

LE INVITAN AL

XIII DIPLOMADO TEÓRICO PRÁCTICO DE MICOLOGÍA MÉDICA

"DRA. EVANGELINA PÉREZ SILVA"

1 - 26 JUNIO • 2020 • 9:00 a 20:00 hs

Dirigido a:

Médicos Generales, Dermatólogos, Infectólogos, Médicos Internistas, Neumólogos, Odontólogos, Médicos Veterinarios, Químicos, Patólogos, Biólogos, o Profesionistas de áreas afines.

Profesora Titular:

Dra. Francisca Hernández Hernández

Profesores Adjuntos:

Dra. Patricia Manzano Gayosso
Dr. Luis Javier Méndez Tovar

Requisitos:

- Copia de Título y Cédula Profesional
- Formato de Inscripción
- Pago de $14,000.00 (M.N.)*

Informes:

Teléfono (0155) 5623 2459 y 5623 2458
Unidad de Micología, Depto. de Microbiología y Parasitología,
Facultad de Medicina, UNAM.

micoher@hotmail.com • francis56@unam.mx
patriciamanzano@netscape.com • ljmt@unam.mx

UNAM La Universidad de la Nación

** Se acepta pago en 3 parcialidades. NO se otorgan reembolsos.*

NIETO EDITORES

Información científica en cualquier lugar, en cualquier medio

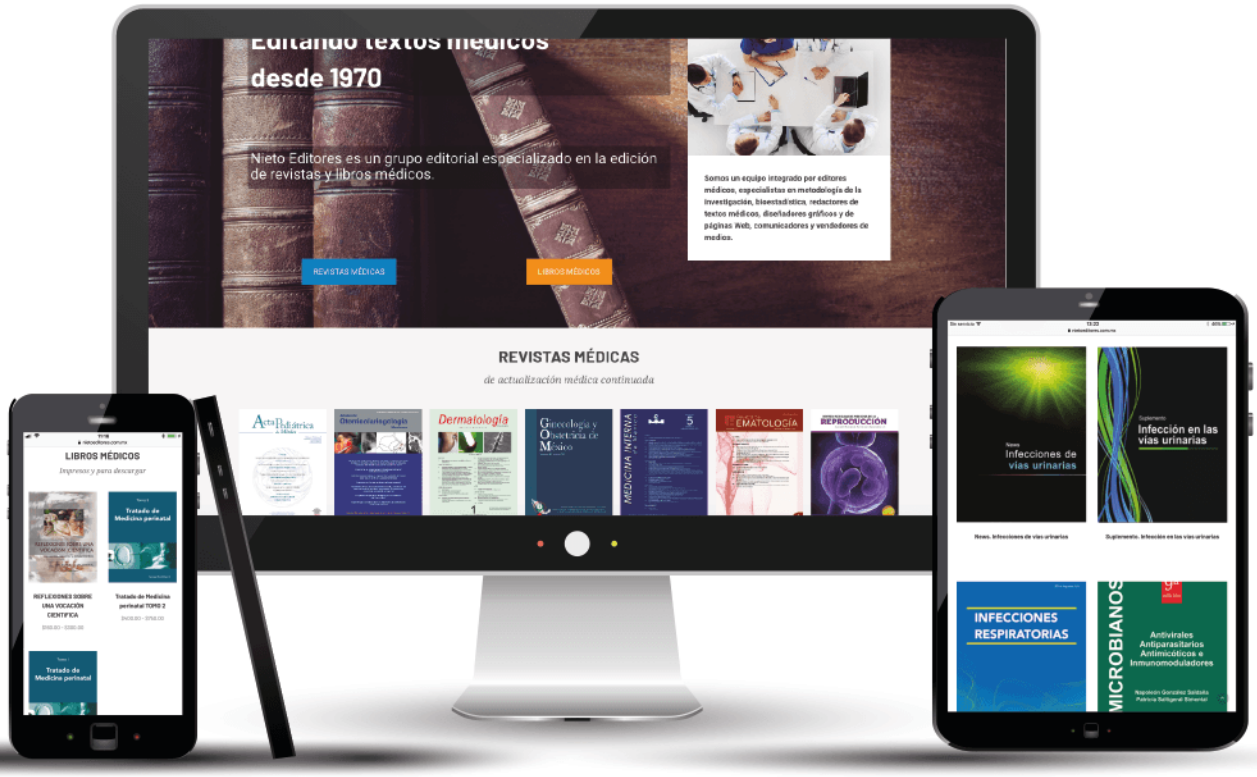

Accese a la página apuntando al código QR ó ingrese a:

https://nietoeditores.com.mx

Editorial: Evangelina Andraca Alcalá, eandraca@nietoeditores.mx
Atención a clientes: Alejandra Nieto Sánchez, anieto@nietoeditores.mx,
Escandón 1 Secc., CP 11800, CDMX, (0155) 5678-2811

asociación argentina de microbiología

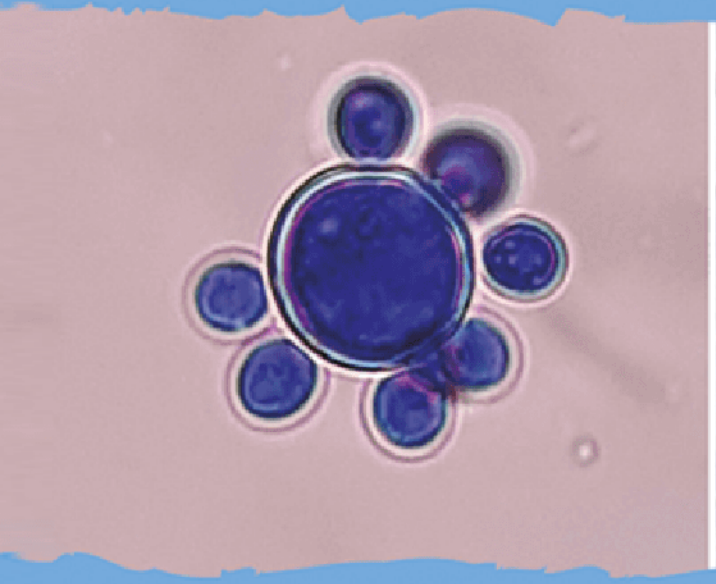

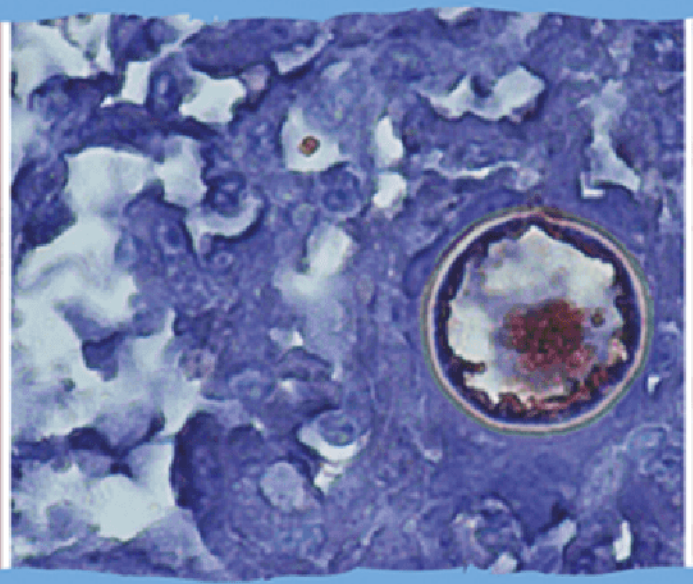

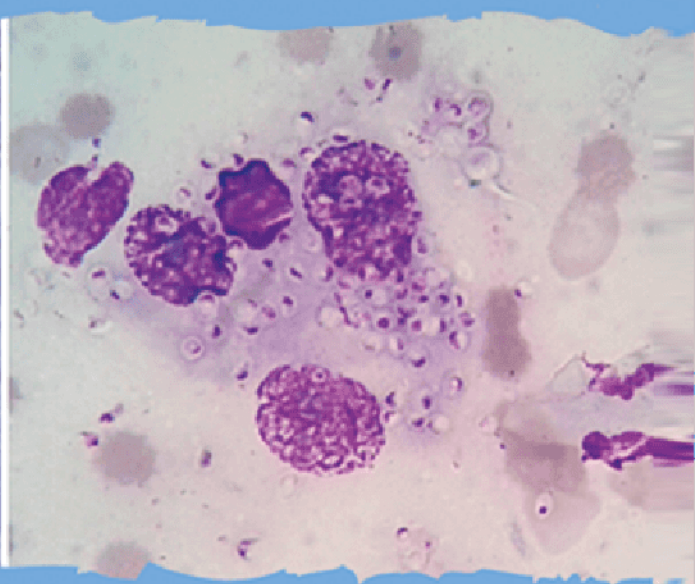



11 - 13 June 2020

IMEMA

International Meeting on Endemic Mycoses of the Americas

FORUM CENTRO DE CONVENCIONES Y EXPOSICIONES

SANTIAGO DEL ESTERO/ARGENTINA

VISIT US AND REGISTER

www.imema.site

FOLLOW US

@imema2020

@imema2020

9TH DASIL WORLD CONGRESS

MEXICO CITY 2020

The Dermatologic & Aesthetic Surgery International League

www.theDASIL.org

INNOVATIVE DERMATOLOGY, SURGERY & AESTHETICS

HILTON MEXICO CITY REFORMA MASTERS TEACHING MASTERS NOVEMBER 11-14, 2020

Dermatología

Revista mexicana

Volumen 64, número 2, marzo-abril 2020

CONTENIDO

EDITORIAL

107 **La dermatología y su diversidad generacional**
Luis Enrique Sánchez-Dueñas

ORIGINAL ARTICLES

109 **Datos epidemiológicos de la candidiasis en un hospital de tercer nivel en el Estado de México**
María Guadalupe Frías-De León, Ana Cecilia Rodríguez-Vizcaíno, Oscar Uriel Torres-Páez, Gustavo Acosta-Altamirano, Erick Martínez-Herrera

115 **Distribución geográfica de los dermatólogos en México**
Juan Pablo Castanedo-Cázares, María José Gómez-Escanamé, Diana Hernández-Blanco, Bertha Torres-Álvarez

122 **Causa de la vasculitis leucocitoclástica en niños y adultos**
Luz María Sánchez-Sánchez, Josefina Navarrete-Solís, Silvia Judith Hernández-Martínez, Juan Carlos Vallejo-Cárdenas

129 **Concentraciones séricas de vitamina D y su asociación con la gravedad clínica del vitíligo en pacientes que asisten a un servicio de fototerapia**
Andrea Castaño-Villegas, Catalina Moreno-Zuluaga, Andrés Rangel Martínez-Villaba, Leonardo Medina-Alvis, Oscar Jairo Valencia-Ocampo

ARTÍCULOS DE REVISIÓN

144 **Infección por *Mycobacterium ulcerans*. Úlcera de Buruli**
Fernando Benjamín Galván-Lewit, Luz Calderón, Rosa María Ponce-Olivera, Alexandro Bonifaz

154 **Manifestaciones cutáneas secundarias al consumo de estupefacientes**
Gustavo Garza-Esparza, Abraham Benjamín Alfaro-Sánchez, Esperanza Catalina Welsh-Hernández

CONTENTS

EDITORIAL

107 **Dermatology and its generational diversity**
Luis Enrique Sánchez-Dueñas

ORIGINAL ARTICLES

109 **Epidemiological data of candidiasis in a tertiary hospital in the State of Mexico**
María Guadalupe Frías-De León, Ana Cecilia Rodríguez-Vizcaíno, Oscar Uriel Torres-Páez, Gustavo Acosta-Altamirano, Erick Martínez-Herrera

115 **Geographic distribution of Mexican dermatologists**
Juan Pablo Castanedo-Cázares, María José Gómez-Escanamé, Diana Hernández-Blanco, Bertha Torres-Álvarez

122 **Etiology of leukocytoclastic vasculitis in children and adults**
Luz María Sánchez-Sánchez, Josefina Navarrete-Solís, Silvia Judith Hernández-Martínez, Juan Carlos Vallejo-Cárdenas

129 **Serum levels of vitamin D and its association with clinical severity of vitiligo in patients attending a phototherapy service**
Andrea Castaño-Villegas, Catalina Moreno-Zuluaga, Andrés Rangel Martínez-Villaba, Leonardo Medina-Alvis, Oscar Jairo Valencia-Ocampo

REVIEW ARTICLES

144 **Infection due to *Mycobacterium ulcerans*. Buruli ulcer**
Fernando Benjamín Galván-Lewit, Luz Calderón, Rosa María Ponce-Olivera, Alexandro Bonifaz

154 **Cutaneous manifestations secondary to drug use**
Gustavo Garza-Esparza, Abraham Benjamín Alfaro-Sánchez, Esperanza Catalina Welsh-Hernández

Dermatología Revista Mexicana es el órgano oficial de la Sociedad Mexicana de Dermatología y de la Academia Mexicana de Dermatología. Revista bimestral. Editor responsable: Enrique Nieto R. Reserva de Título número 04-2008-011713173700-102 de la Dirección General del Derecho de Autor (SEP). Certificado de Licitud de Título número 11964 y Certificado de Licitud de Contenido número 8372 de la Comisión Calificadora de Publicaciones y Revistas Ilustradas (SeGob). Autorizada por SEPOMEX como Publicación Periódica. Registro núm. PP09-1502. Publicación realizada, comercializada y distribuida por ***EDICIÓN Y FARMACIA, SA de CV***. Cerrada de Antonio Maceo 68, colonia Escandón, 11800, Ciudad de México. Tel.: 5678-2811. Correo electrónico: articulos@nietoeditores.com.mx El contenido de los artículos firmados es responsabilidad de sus autores.

Todos los derechos están reservados de acuerdo con la Convención Internacional de Derechos de Autor. Ninguna parte de esta revista puede ser reproducida por ningún medio, incluso electrónico, ni traducida a otros idiomas sin autorización escrita de sus editores.

La suscripción de esta revista forma parte de los servicios que la Sociedad Mexicana de Dermatología y la Academia Mexicana de Dermatología otorgan a los miembros que están al corriente del pago de sus correspondientes anualidades.
Impresa en: Roma Color, SA de CV. Pascual Orozco 70, colonia San Miguel Iztacalco, CP 08650, Ciudad de México.
Consulte el contenido completo en: www.nietoeditores.com.mx

Dermatología
Revista mexicana

CASOS CLÍNICOS

165 **Pénfigo vulgar y superficial. Un caso vulgar de localización atípica y uno superficial en un adolescente**
Selina Marioni-Manríquez, Paola García-Mendoza, Tita Nallely González-Márquez, Jesús Ricardo García-Corral, María Elisa Vega-Memije, Roberto Arenas-Guzmán

172 **Nevo lipomatoso superficial**
Carolina Pardo-Zamudio, Alejandra Sandoval-Clavijo, Ángel Jaimes-Ramírez

176 **Eritrodermia difusa y crioglobulinemia concomitante con linfoma cutáneo primario anaplásico de células T CD30+, una asociación poco común**
Adriana Zapata-González, Itzel Ariadna Cerón-García, Ángela Dayana Williams-Jacquez

183 **Manifestaciones cutáneas de carcinoma ductal de parótida**
Alejandro Eduardo De Aguinaga-Inurriaga, Maud Messina-Robles, Claudia Gabriela Sierra-Díaz

191 **Hamartoma quístico folículo sebáceo: comunicación de un caso en edad pediátrica**
Francisco Javier Salazar-Torres, Diego Uriarte-Mayorga, Mirta de Lourdes Pérez-Olivos, Guillermo Solís-Ledesma

195 **Pénfigo benigno familiar, un padecimiento poco reconocido**
Cindy Guevara-Hernández, Silvia Cristina Jaramillo-Manzur, Ana Paula Landeta-Sa, Rodrigo Hernández-Castillo, María Ivonne Arellano-Mendoza

201 **Hiperplasia angiolinfoide con eosinofilia**
Miriam Puebla-Miranda, María Elisa Vega-Memije, Adriana Machado-Chavelas, Betzabé Quiles-Martínez

206 **Pustulosis subcórnea**
Norma Denisse Orona-Enríquez, María de Lourdes Morales-Trujillo, Carmen Gabriela Torres-Alarcón

ARTE

211 **La dermatosis de la Señora Bennett: antes y después. Lecciones del arte de la Inglaterra georgiana**
Jorge Morales-Torres, Pablo Campos-Macías

CARTAS AL EDITOR

215 **Coccidioidomicosis diseminada. ¿Inmigración como factor de riesgo?**
María Fernanda Ortiz-Flores, Ana Sylvia Aguilar-Sarmiento, Ismael Ortíz-Barranco, Marcos César Luna-Pastrana, Gerardo Escudero-Mendoza, Alexandro Bonifaz

219 **Necrosis cutánea inducida por warfarina, una complicación dermatológica poco frecuente**
Carlos Cruz-Mendoza, Dalia Ibarra-Morales, José Antonio Mercado-Castro, Diego Bernardo Ortega-Zhindón

RESEÑA

223 **Celebración de la vida del Maestro Don Mario Magaña Lozano (1924-2015)**
Mario Ramón Magaña-García

CLINICAL CASES

165 **Pemphigus vulgaris and superficial. A vulgar case of atypical location and a superficial one in an adolescent**
Selina Marioni-Manríquez, Paola García-Mendoza, Tita Nallely González-Márquez, Jesús Ricardo García-Corral, María Elisa Vega-Memije, Roberto Arenas-Guzmán

172 **Nevus lipomatosus cutaneous superficialis**
Carolina Pardo-Zamudio, Alejandra Sandoval-Clavijo, Ángel Jaimes-Ramírez

176 **Diffuse erythroderma and concomitant cryoglobulinemia with CD30+ primary cutaneous anaplastic lymphoma, a unusual association**
Adriana Zapata-González, Itzel Ariadna Cerón-García, Ángela Dayana Williams-Jacquez

183 **Skin manifestations of parotid ductal carcinoma**
Alejandro Eduardo De Aguinaga-Inurriaga, Maud Messina-Robles, Claudia Gabriela Sierra-Díaz

191 **Follicular sebaceous cystic hamartoma: A case report in pediatric age**
Francisco Javier Salazar-Torres, Diego Uriarte-Mayorga, Mirta de Lourdes Pérez-Olivos, Guillermo Solís-Ledesma

195 **Benign familial pemphigus, a misrecognized entity**
Cindy Guevara-Hernández, Silvia Cristina Jaramillo-Manzur, Ana Paula Landeta-Sa, Rodrigo Hernández-Castillo, María Ivonne Arellano-Mendoza

201 **Angiolymphoid hyperplasia with eosinophilia**
Miriam Puebla-Miranda, María Elisa Vega-Memije, Adriana Machado-Chavelas, Betzabé Quiles-Martínez

206 **Subcorneal pustulosis**
Norma Denisse Orona-Enríquez, María de Lourdes Morales-Trujillo, Carmen Gabriela Torres-Alarcón

ART

211 **Mrs. Bennett's skin disease: Before and after. Lessons of the art of Georgian England**
Jorge Morales-Torres, Pablo Campos-Macías

LETTERS TO THE EDITOR

215 **Disseminated coccidioidomycosis. Immigration as a risk factor?**
María Fernanda Ortiz-Flores, Ana Sylvia Aguilar-Sarmiento, Ismael Ortíz-Barranco, Marcos César Luna-Pastrana, Gerardo Escudero-Mendoza, Alexandro Bonifaz

219 **Warfarin-induced skin necrosis, a rare dermatological complication**
Carlos Cruz-Mendoza, Dalia Ibarra-Morales, José Antonio Mercado-Castro, Diego Bernardo Ortega-Zhindón

OUTLINE

223 **Celebration of the life of Master Don Mario Magaña Lozano (1924-2015)**
Mario Ramón Magaña-García

AGENDA ACADÉMICA DE LA SMD
BIENIO 2019-2020

PROGRAMA 2020

Sesiones Ordinarias

Crowne Plaza Hotel de México, Dakota 95, Col. Nápoles, Ciudad de México, 16:00 h

Jueves 9 de enero
Mi caso clínico más atractivo en micología.
Coordinador: M. en C. Alexandro Bonifaz Trujillo y la participación de las *doctoras Cristina Jaramillo Manzur, Adriana Valencia Herrera* y *Deborah Palacios Reyes.*

Jueves 6 de febrero
Los maestros de la Escuela Militar de Medicina.
Controversias en dermatología.
Dra. Laura Juárez Navarrete

Paradigma del virus papiloma humano.
Dra. Rosa Elba Benuto Aguilar

Dermatosis del área genital.
Dr. Clemente Moreno Collado

Jueves 5 de marzo
Trabajo de ingreso.
Dra. Yuriko Calderón Ponce de León

La Dermatología pediátrica en México.
Coordina: *Dra. Mirna Eréndira Toledo Bahena; con la participación de los doctores: Marian Rivas Calderón, Daniela Andrea Mendoza Silva, Eliel Antonio Orozco Pichardo y Jorge Alejandro López Gamboa.*

Jueves 2 de abril
El microbioma en pacientes con dermatitis atópica.
Dra. María Teresa García Romero

Jueves 7 de mayo
El maestro en la dermatología.
Dr. Pablo Campos Macías

Jueves 4 de junio
Dermatología comunitaria en Chiapas, Guerrero, Puebla y Estado de México.

Coordinador: Dr. Roberto Arenas Guzmán.

Chiapas: *Dra. Josefina Carbajosa Martínez - Dr. Roberto Arenas Guzmán.* ***Guerrero:*** *Dr. Aureliano Castillo Solana - Dra. Marina Romero Navarrete* ***Puebla:*** *Dr. Iván Lobato Urcid - Dr. Eder Rodrigo Juárez* ***Estado de México****: Dra. Julieta Ruiz Esmenjaud - Dra. Silvia Mora Ruiz*

Jueves 2 de julio
A cargo de sociedades hermanas del sureste.
Con la participación de los doctores Beatriz Cobos de Campeche, Marcelino Espinosa de Veracruz, Caren Aquino de Chiapas, Marco Quintanilla de Quintana Roo y Héctor Proy de Yucatán.

Jueves 6 de agosto
Los consejos de los indispensables.
Varios maestros participantes.

Jueves 3 de septiembre
Dermatología cosmética.
Dra. Ingrid López Gehrke

Jueves 1 de octubre
A cargo de sociedades hermanas.

Jueves 5 de noviembre
A cargo de sociedades hermanas.

Jueves 3 de diciembre
Sesión de fin de bienio.
Dra. Angélica Beirana Palencia

Sesiones Clínicas

Centro Dermatológico Dr. Ladislao de La Pascua, Dr. José María Vertiz 464, Buenos Aires, Cuauhtémoc, Ciudad de México, 11:00 h

Jueves 16 de enero
A cargo de la Dra. Silvia Mora Ruiz.

Jueves 20 de febrero
A cargo de la Dra. Carolina Palacios López.

Jueves 19 de marzo
A cargo de la Dra. Fabiola Jiménez Hernández.

16 abril
A cargo de la Dra. Lourdes Alonzo Romero Pareyón.

Jueves 21 de mayo
A cargo de la Dra. Sonia Torres González.

Jueves 18 de junio
A cargo de la Dra. Elisa Vega Memije.

Jueves 16 julio
Por confirmar.

Jueves 20 agosto
A cargo de la Dra. Leticia Boeta Ángeles.

Jueves 17 de septiembre
A cargo de la Dra. Paulina Corona Castillo.

15 de octubre
Suspendida por el XXIX Congreso Mexicano de Dermatología.

19 noviembre
A cargo del Dr. Alejandro García Vargas.

Sociedad Mexicana de Dermatología, A.C.
Torre WTC, Montecito 38, piso 35, oficina 20, Col. Nápoles, Benito Juárez. C.P. 03810. Ciudad de México.
Teléfonos: +52 (55) 9000-5551 / 52. Correo electrónico: sociedad@smdac.org.mx / **www.smdac.org.mx**

Congreso Mexicano de Dermatología

Veracruz, 21-24 de octubre 2020

Sede: World Trade Center Veracruz
www.congresodermatologiaveracruz.com.mx

Categoría	Hasta el 16 de marzo de 2020	Hasta el 8 de mayo de 2020	Hasta el 18 de septiembre de 2020	En sitio
Asociado SMD	$4,000.00	$4,700.00	$5,000.00	$5,500.00
Asociado emérito SMD	$2,000.00	$2,350.00	$2,500.00	$2,750.00
Inscripción general	$5,000.00	$6,000.00	$6,500.00	$7,000.00
Residente	$2,000.00	$2,500.00	$2,800.00	$3,000.00
Acompañante	$3,000.00	$3,500.00	$3,800.00	$4,000.00

20 de octubre: curso para médicos generales en conjunto con la Sociedad Veracruzana de Dermatología
21 de octubre: talleres pre-congreso para dermatólogos
22 al 24 de octubre: XXIX Congreso Mexicano de Dermatología

Editorial
Dermatol Rev Mex 2020 marzo-abril;64(2):107-108.

Dermatología
Revista mexicana

La dermatología y su diversidad generacional

Dermatology and its generational diversity.

Luis Enrique Sánchez-Dueñas

Para el cierre de la edición de este número, nuevos dermatólogos se habrán unido al gremio de la especialidad en México. Alrededor de 80 especialistas recién egresados provenientes de 17 centros de formación en nuestro país serán ahora parte de una de las especialidades de mayor demanda en el mundo, pues sucede que en varios países la dermatología es la especialidad médica más solicitada. En España, por ejemplo, ha sido la de mayor demanda en el último año y ha permanecido entre las principales desde hace varios años. De acuerdo con algunas encuestas, como la realizada por Medscape, la dermatología está en el lugar número 1 del *top* 5 de especialidades a elegir para las nuevas generaciones de médicos. La razón: es la especialidad que mejor encaja con un estilo de vida controlable. Sabiendo esto, podemos, por un lado, confirmar la congruencia del dermatólogo de nuevas generaciones –auténtico al menos por la elección de su especialidad– y, por otro lado y más importante, reconocemos el mérito de quienes han conseguido ser dermatólogos en los últimos años –por la dificultad en conseguir ese lugar tan solicitado por muchos–. Resulta entonces interesante saber un poco más del perfil de quiénes son los nuevos dermatólogos. La generación Y, *millennial* o *net generation* incluye a los nacidos entre 1982 y 1994, aunque algunos consideran un intervalo más amplio de fechas desde 1980 y hasta el año 2000. A los *millennials* les preceden en orden la generación X y los *Baby boomers*. Delante de ellos viene la generación Z o *centennials*, que son los nacidos a partir de 1995. Parte de la controversia de fechas deriva del acceso real a la tecnología como parte de la cultura en la que crecieron, pues la tecnología es la médula definitoria de esta generación. Así, debido a las diferencias de desarrollo, algunos países tuvieron retraso en el acceso a los nuevos avances tecnológicos que se convertirían en cultura popular. De acuerdo con esto, nos queda claro que, como economía en desarrollo, por lo menos la segunda mitad

Dermatólogo. Práctica privada.

Recibido: febrero 2020
Aceptado: marzo 2020

Correspondencia
Luis Enrique Sánchez Dueñas
drlapeau@hotmail.com

Este artículo debe citarse como
Sánchez-Dueñas LE. La dermatología y su diversidad generacional. Dermatol Rev Mex. 2020 marzo-abril;64(2):107-108.

de los dermatólogos egresados en México entre 2010 y 2020 se encuentran claramente en esta categoría generacional. Pero ¿qué implica ser un dermatólogo *millennial*? En las pláticas de pasillo de nuestra profesión pueden escucharse comentarios respecto a las nuevas generaciones, que parecen representar una confrontación con el sistema tradicional en medicina. Y es que la brecha generacional presente en la actualidad en el gremio médico plantea un cara a cara con una matriz muy amplia de diferencias generacionales en varios aspectos relevantes del desarrollo humano. Mientras en un sistema tradicionalista los liderazgos se dieron por jerarquías, los médicos *boomers* comenzaron a trabajar a partir del consenso y los médicos X encontraron en el sistema de competencias un ideal de sistema laboral. Para el médico *millennial* la participación y conciliación son un mejor modelo de trabajo, donde dar voz, escuchar y visibilizar las opiniones es importante. Resulta claro que, si bien la posibilidad de desarrollo profesional en espacios como la medicina ha permitido que una mayor cantidad de médicos puedan conseguir un lugar como especialistas, encontrar hoy día diferentes generaciones conviviendo en esta profesión, tan diversas entre sí, parece un escenario complejo. No es difícil comprender que "buscar libertad" y el cuestionamiento constante característico de los médicos *millennials* sean actitudes laborales y ante la autoridad que generen un punto de choque frente a las generaciones anteriores. Y, si además se sabe que la aspiración principal es encontrar "sentido a la vida", no será una información fácil de descifrar para los que anteriormente como generación anhelaron tener una "vida personal" y consideraron "vivir mejor" como directriz de aspiración vital y motor de desarrollo profesional. El proceso es dinámico y a la generación de médicos *millennials* le tocará dar la bienvenida a los médicos *centennials* con su innovación, emprendimiento y compromiso con el planeta. Para todas las generaciones es importante reconocer que la experiencia es aprendizaje; la tutoría de quienes nos han precedido y su legado son enseñanza y una parte fundamental de lo que caracteriza la tradición médica. Conciliar esto con la necesidad de actualización y a la par de los avances científicos no es tarea fácil. Cuestionar sin transgredir a la autoridad es un ejercicio de respeto mutuo y renovar los modelos de trabajo es una labor compartida. Y es que convivir con lo diferente no es solo un reto, sino también una responsabilidad. La diversidad es uno de los paradigmas más actuales; la diversidad generacional es parte de ello. Los avances tecnológicos, la posibilidad de acceso a servicios y los nuevos estilos de vida contrastan con los rezagos económicos, desigualdades sociales y problemas emergentes en salud. Eso forma parte del mundo moderno y nuestra especialidad no es indiferente a ello. Éstos son, además, aspectos que han acompañado a los médicos *millennials* durante su vida, las generaciones anteriores tuvieron la necesidad de integrar algo de esto a su realidad y las nuevas generaciones verán los resultados de la respuesta que todos hemos dado ante ella. Los retos del nuevo milenio ameritan un trabajo conjunto entre las generaciones con estrategias y compromisos transversales. La dermatología, como otras especialidades, tiene por delante nuevos planteamientos por resolver que debemos ver como grandes áreas de oportunidad, en ese compromiso conviven diversos perfiles generacionales: los maestros, los empresarios, los líderes, los nuevos emprendedores y los que después llegarán; todos dermatólogos, siendo parte de un mismo gremio. Para las nuevas generaciones de dermatólogos mexicanos, que buscan un sentido a la vida, y para todas las generaciones anteriores, es importante recordar la invitación a liderar en conjunto los capítulos que conforman la historia y trazan el camino del proyecto dermatológico, pues lejos de hacer hincapié en las diferencias, es quizá la mejor época para aprovechar la oportunidad que ofrece la diversidad generacional.

ACADEMIA MEXICANA DE DERMATOLOGÍA, A. C.

Ciudad de México, a 17 de marzo de 2020.

A la comunidad dermatológica:

Nos permitimos informar que, siguiendo los lineamientos de la OMS y de la Secretaría de Salud, en relación a la contingencia del Covid-19, nos vemos en la necesidad de tomar las siguientes decisiones:

1. El 7° Congreso Continental de Dermatología y LXVI Congreso Internacional de Diagnóstico y Tratamiento en Dermatología, será pospuesto.
   El programa académico continuará siendo el mismo, al igual que el lugar, el Hotel Hilton Reforma, Ciudad de México.

2. Las sesiones mensuales y otras actividades académicas serán recalendarizadas.

Estamos en contacto con las autoridades de salud de nuestro país para poder asignar las fechas apropiadas para estos eventos, pensando siempre en la seguridad de todos.

Les mantendremos informados de la evolución de esta situación y dándoles a conocer las medidas a tomar.

Afectuosamente,
MESA DIRECTIVA BIENIO 2020-2021

Dr. Abraham B. Alfaro Sánchez
P R E S I D E N T E

Dra. Esperanza C. Welsh Hernández
S E C R E T A R I A

Dra. Gabriela L. Ortega Gutiérrez
T E S O R E R A

Filadelfia #119 Penthouse Col. Nápoles, Alcaldía Benito Juárez, C.P. 03810 Ciudad de México
Tels. y fax (55) 5682-2545, 5682-8963, 5543-5354
academiadermatologia@prodigy.net.mx www.academiaderma.mx

La 6ª edición está a punto de salir (inicios de abril del 2020)

¡Próximamente!

MICOLOGÍA MÉDICA BÁSICA

Alexandro Bonifaz

Después de un lustro de la última edición, viene con una renovación y actualización en sus 870 páginas y con el apoyo iconográfico de:

Imágenes: 1,004
Esquemas: 126
Cuadros: 168
Dibujos: 132

McGraw Hill

SEXTA EDICIÓN

Artículo original
Dermatol Rev Mex 2020 marzo-abril;64(2):109-114.

Dermatología
Revista mexicana

Datos epidemiológicos de la candidiasis en un hospital de tercer nivel en el Estado de México

Epidemiological data of candidiasis in a tertiary hospital in the State of Mexico.

María Guadalupe Frías-De León, Ana Cecilia Rodríguez-Vizcaíno, Oscar Uriel Torres-Páez, Gustavo Acosta-Altamirano, Erick Martínez-Herrera

Resumen

ANTECEDENTES: En México, los datos epidemiológicos muestran incremento en la incidencia de la candidiasis; sin embargo, estos datos provienen solo de algunas entidades del país.

OBJETIVO: Conocer la epidemiología de la candidiasis en un hospital de tercer nivel del Estado de México.

MATERIAL Y MÉTODO: Estudio retrospectivo, observacional y transversal, en el que se incluyeron todos los expedientes de pacientes que durante el periodo de enero de 2013 a diciembre de 2017 tuvieran al menos un cultivo positivo para *Candida* spp. Las variables analizadas fueron: variedad y manifestación clínica, especie de *Candida* aislada, sexo, edad, comorbilidades, tratamiento y año de admisión al hospital.

RESULTADOS: Se incluyeron 210 casos de candidiasis superficial, no se encontraron casos de candidiasis invasiva. La variedad predominante fue la mucocutánea y la candidiasis vulvovaginal fue la manifestación clínica más frecuente, seguida de balanitis, candidiasis oral y candidiasis cutánea. El agente causal predominante fue *C. albicans*. El principal factor predisponente fue la diabetes mellitus tipo 2. Los azoles fueron el tratamiento de elección.

CONCLUSIONES: La epidemiología de la candidiasis en el hospital de estudio, Estado de México, es similar a la reportada en otras entidades del país; la candidiasis vulvovaginal fue la manifestación más frecuente en mujeres de 30 a 50 años de edad que cursan con diabetes mellitus.

PALABRAS CLAVE: Candidiasis; *Candida albicans*; candidiasis vulvovaginal; balanitis; candidiasis oral; eritema del pañal.

Abstract

BACKGROUND: *In Mexico, epidemiological data show an increase in the incidence of candidiasis; however, these data come only from some entities in the country.*

OBJECTIVE: *To know the epidemiology of candidiasis in a third level hospital in the State of Mexico.*

MATERIAL AND METHOD: *A retrospective, observational and cross-sectional study, which included all patient records that during the period from January 2013 to December 2017 had at least one positive culture for* Candida *spp. The variables analyzed were: variety and clinical manifestation, isolated* Candida *species, sex, age, comorbidities, treatment and year of hospital admission.*

RESULTS: *210 cases of superficial candidiasis were included; no cases of invasive candidiasis were found. The predominant variety was the mucocutaneous and the vulvovaginal candidiasis was the most frequent clinical manifestation, followed by balanitis, oral candidiasis and cutaneous candidiasis. The predominant causative agent was* C. albicans. *The main predisposing factor was diabetes mellitus type 2. Azoles were the treatment of choice.*

Unidad de Investigación, Hospital Regional de Alta Especialidad de Ixtapaluca, Estado de México.

Recibido: mayo 2019

Aceptado: julio 2019

Correspondencia
Erick Martínez Herrera
erickmartinez_69@hotmail.com

Este artículo debe citarse como
Frías-De León MG, Rodríguez-Vizcaíno AC, Torres-Páez OU, Acosta-Altamirano G, Martínez-Herrera E. Datos epidemiológicos de la candidiasis en un hospital de tercer nivel en el Estado de México. Dermatol Rev Mex. 2020 marzo-abril;64(2):109-114.

CONCLUSIONS: *The epidemiology of candidiasis in the study hospital is similar to that reported in other entities of the country; vulvovaginal candidiasis was the most frequent manifestation in women, 30-50 years of age, who have diabetes mellitus.*

KEYWORDS: *Candidiasis;* Candida albicans*; Candidiasis, vulvovaginal; Balanitis; Candidiasis, oral; Diaper rash.*

ANTECEDENTES

La candidiasis es una infección fúngica, primaria o secundaria, causada por diversas especies de levaduras del género *Candida*. La distribución geográfica de la candidiasis es universal y más de 70% de los casos reportados son causados por *C. albicans*, aunque otras especies como *C. tropicalis*, *C. glabrata*, *C. parapsilosis* y *C. krusei* son cada vez más aisladas.[1-3] *Candida* puede afectar cualquier tejido, por lo que existe gran diversidad de manifestaciones clínicas de evolución aguda, subaguda, crónica o episódica, en donde las lesiones pueden ser cutáneas, mucocutáneas, profundas o diseminadas.[4] Las candidiasis superficiales (mucosas y piel) son frecuentes, de fácil tratamiento y no atentan contra la vida del paciente, mientras que las sistémicas son de evolución aguda o crónica, y generalmente son graves. Los factores que contribuyen a la aparición de la candidiasis son múltiples, entre ellos están los fisiológicos (infancia, senectud, desnutrición, etc.), maceración, humedad, traumatismos, dermatosis previas, mal estado dental, enfermedades metabólicas (diabetes, obesidad), inmunosupresión y administración de antibióticos de amplio espectro.[1,2]

El agente etiológico más común de las candidiasis sigue siendo *Candida albicans*, aunque pueden estar implicadas otras especies, como *C. tropicalis*, *C. glabrata*, *C. parapsilosis* y *C. krusei*.[5,6]

C. albicans es una especie común en el aparato genitourinario y gastrointestinal de personas inmunocompetentes, pero puede causar infecciones vaginales y bucales. Sin embargo, en personas inmunodeprimidas se ha observado evolución a formas crónicas, generando infecciones invasivas, como septicemia, endocarditis, meningitis y peritonitis.[5]

En algunas regiones de México, como Puebla, Yucatán, San Luis Potosí, Nuevo León y Veracruz, se ha registrado incremento en la incidencia de la candidiasis superficial e invasiva debido a diversos factores; sin embargo, en algunas entidades del país se desconoce el estado actual de la candidiasis, como ocurre en el Estado de México,[3] por lo que el objetivo de este trabajo fue conocer los datos clínico-epidemiológicos de la candidiasis en un hospital de tercer nivel del Estado de México, durante el periodo de 2013 a 2017.

MATERIAL Y MÉTODO

Estudio retrospectivo, observacional y transversal, realizado en el Hospital Regional de Alta Especialidad de Ixtapaluca, Estado de México. Se incluyeron todos los pacientes que de enero

de 2013 a diciembre de 2017 tuvieran al menos un cultivo positivo para *Candida* spp; únicamente se analizó el primer episodio de candidiasis detectado por paciente.

Se obtuvo el listado de todos los cultivos reportados como positivos por cualquier especie de *Candida* durante este periodo, a través de la base de datos del Laboratorio Clínico. Posteriormente, se revisaron los expedientes clínicos electrónicos (MedSys®) y se analizaron las siguientes variables: variedad y manifestación clínica de la candidiasis, especie de *Candida* aislada, sexo, edad, comorbilidades, tratamiento y año de admisión al hospital. Se excluyeron del estudio los casos cuyos expedientes no contuvieran la totalidad de las variables clínicas estudiadas.

Se utilizaron las frecuencias relativas y absolutas de cada variable analizada y se elaboraron gráficas para mostrar el comportamiento epidemiológico de la candidiasis, utilizando el programa NCSS versión 7.

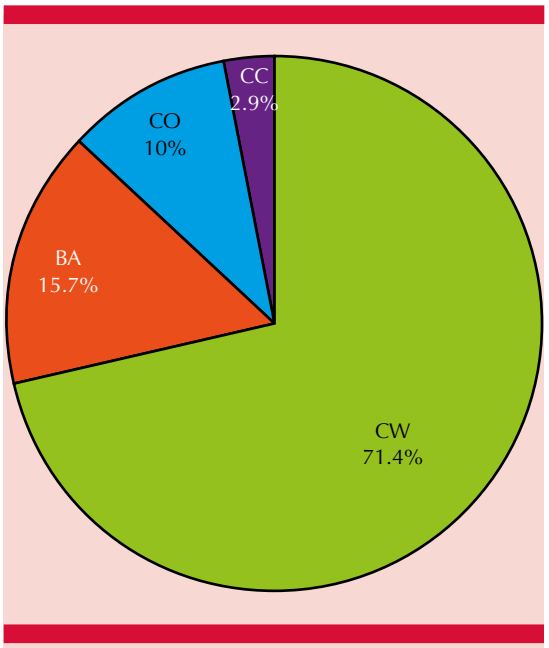

Figura 1. Frecuencia de las manifestaciones clínicas de la candidiasis en el Hospital Regional de Alta Especialidad de Ixtapaluca, Estado de México.
CVV: candidiasis vulvovaginal; BA: balanitis; CO: candidiasis oral; CC: candidiasis cutánea (eritema del pañal).

RESULTADOS

Durante el periodo de estudio se encontraron 224 casos de candidiasis, de los que 14 se excluyeron del estudio debido a que los datos de las variables analizadas estaban incompletos. Los 210 casos incluidos en el estudio fueron de candidiasis superficial, no se encontraron casos de candidiasis invasiva. El 76.2% de las candidiasis superficiales afectaron al sexo femenino.

La variedad mucocutánea (candidiasis oral, balanitis y candidiasis vulvovaginal, 97.1%) predominó sobre la cutánea (eritema del pañal, 2.9%). La manifestación clínica más frecuente fue la candidiasis vulvovaginal (71.4%, n = 150), seguida de la balanitis (15.7%, n = 33), la candidiasis oral (10%, n = 21) y el eritema del pañal (2.9%, n = 6). **Figura 1**

La distribución por año de los casos de candidiasis encontrados en el hospital fue variable, 2014 fue el año con mayor número de reportes encontrados (**Figura 2**).

En la candidiasis vulvovaginal, la levadura aislada con más frecuencia fue *C. albicans* (89.9%), seguida por *C. glabrata* (8.0%), *C. tropicalis* (1.3%) y *C. krusei* (0.7%). La edad de las pacientes al momento del diagnóstico estuvo entre 14 y 70 años, con predominio entre 31 y 40 años. El 62% de las pacientes no tenían comorbilidades, mientras que el 38% restante cursaba con diabetes mellitus tipo 2 (n = 27), 4 de ellas con hipertensión arterial sistémica, tabaquismo (n = 6), obesidad (n = 5), VPH (n = 4), prediabetes (n = 3), una de ellas con hipertensión arterial sistémica, anemia (n = 2), hipercolestero-

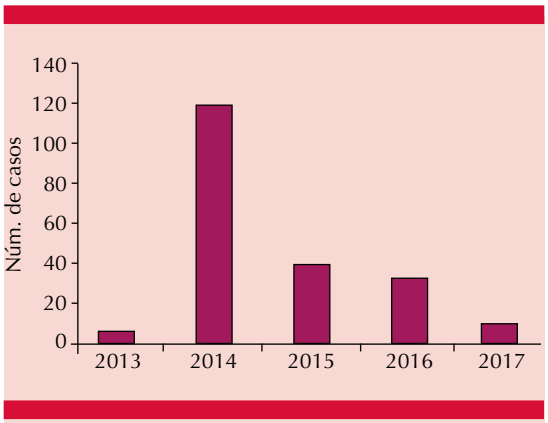

Figura 2. Casos de candidiasis registrados en el Hospital Regional de Alta Especialidad de Ixtapaluca, Estado de México, en el periodo 2013-2017.

lemia (n = 2), alcoholismo (n = 2), dislipidemia (n = 1), síndrome metabólico (n = 1), esclerosis (n = 1), miomatosis uterina (n = 2) y descontrol hormonal (n = 1). Con respecto al tratamiento, 96.7% de las pacientes recibió tratamiento farmacológico, mientras que al 3.3% restante solo se le recomendaron medidas de higiene. Los medicamentos prescritos fueron ketoconazol, nistatina, itraconazol, clotrimazol, fluconazol y miconazol.

En los 33 casos de balanitis, *C. albicans* (100%) fue la única especie aislada. El intervalo de edad de los pacientes afectados por esta micosis estuvo entre 4 y 99 años, con predominio entre 20 y 40 años. Al analizar la comorbilidad de los pacientes, se encontró que 45.5% cursaba con diabetes mellitus tipo 2 (n = 3), alcoholismo (n = 3), tabaquismo (n = 3), obesidad (n = 2), toxicomanía (n = 2), hipertensión arterial sistémica (n = 1) o traumatismo (n = 1). Cuatro pacientes refirieron parejas sexuales que cursaban con candidiasis vulvovaginal. El tratamiento de elección fue clotrimazol, fluconazol, miconazol, itraconazol, nistatina, ketoconazol y clioquinol.

Los 21 casos registrados de candidiasis oral fueron causados por *C. albicans* (100%). Los pacientes afectados fueron 12 hombres y 9 mujeres entre 2 y 96 años, con predominio en los grupos de 2 a 10 y 30 a 40 años de edad. La principal comorbilidad asociada fue la infección por VIH (n = 7), seguida por tabaquismo/drogadicción (n = 5) y uso de prótesis dental (n = 2). Doce pacientes no tenían comorbilidad. La nistatina fue el antifúngico más prescrito en los pacientes con candidiasis oral (n = 17), mientras que el fluconazol (n = 2), itraconazol (n = 1) y anfotericina B (n = 1) fueron poco administrados. Uno de los pacientes solo recibió bicarbonato de sodio como tratamiento.

El eritema del pañal (candidiasis cutánea) se encontró en seis pacientes pediátricos (cinco niños y una niña). Los agentes reportados como causales fueron *C. albicans* (66.6%) y *C. glabrata* (33.3%). La edad de los pacientes tuvo límites de 0 a 2 años. En ningún caso se encontró registro de comorbilidad. El tratamiento antifúngico predominante fue miconazol (n = 5), mientras que el clotrimazol se administró en un niño.

DISCUSIÓN

De manera similar a lo reportado en otras entidades de la República Mexicana, y en términos de candidiasis superficial, en el hospital de estudio del Estado de México se encontró que la candidiasis genital (candidiasis vulvovaginal y balanitis) es la forma clínica más común, seguida por la candidiasis oral y la cutánea.[3,7] La ausencia de registros de candidiasis invasiva en el hospital puede ser explicada por factores propios del hospital, que empezó a funcionar como hospital de segundo nivel, atendiendo las necesidades básicas de salud de la población aledaña. Esta situación también se ve reflejada en la distribución de los casos con respecto al tiempo, en donde se encontró que la mayoría de los casos se concentraron en 2014, pero dis-

minuyeron considerablemente en los siguientes años, cuando el hospital comenzó a prestar, de manera prioritaria, servicios de alta complejidad a pacientes referidos de los 52 municipios del Estado de México, así como de los estados de Puebla, Hidalgo, Tlaxcala, Morelos, Veracruz y la zona oriente de la Ciudad de México.

Respecto al agente etiológico, *C. albicans* fue la única especie aislada en los casos de balanitis e infección oral; sin embargo, en la candidiasis vulvovaginal, *C. glabrata* constituyó la segunda especie aislada. Esto concuerda con los reportes nacionales e internacionales, que muestran que las especies no-*albicans*, entre ellas las especies del complejo *C. glabrata*, son especies emergentes.[8,9] En los casos de eritema del pañal, los hallazgos concuerdan con la bibliografía, donde *C. albicans* y los complejos *C. glabrata* y *C. parapsilosis* son los principales agentes de esta afección.[3,10]

Asimismo, la candidiasis en la población incluida en este estudio afectó a personas de cualquier edad y sexo, como se ha reportado en la bibliografía; sin embargo, algunas manifestaciones clínicas suelen ocurrir con más frecuencia en determinados grupos etarios, como la candidiasis genital (candidiasis vulvovaginal y balanitis) que es más común entre la segunda y tercera décadas de la vida, mientras que la candidiasis oral predomina en los extremos de la vida.[4,11]

Los factores que predisponen a las infecciones por levaduras del género *Candida* son diversos, entre éstos se encuentran algunas enfermedades que alteran el sistema inmunológico.[12] En este estudio, las principales comorbilidades predisponentes a la candidiasis en la población incluida fueron: diabetes mellitus tipo 2, toxicomanía (consumo de tabaco, alcohol o drogas), obesidad e infección por VIH. Todos estos padecimientos alteran el sistema inmunitario de distintas maneras, conduciendo al riesgo de enfermedades infecciosas, como la candidiasis.[13,14]

En el caso de la obesidad y la diabetes, las alteraciones metabólicas que se generan conducen a la activación inmunitaria, elevando los marcadores inflamatorios plasmáticos y la producción de superóxido que activa las vías inflamatorias. Esto conlleva a la disfunción del sistema inmunitario y a mayor riesgo de infecciones. Asimismo, el consumo de drogas, como los opiáceos, alcohol y tabaco, también puede inducir supresión de la respuesta inmunitaria innata y adquirida, por lo que la toxicomanía es un importante factor desencadenante de candidiasis, así como de otras enfermedades infecciosas.[15-18]

Asimismo, la disminución de linfocitos T CD4 causada por el VIH es un factor predisponente de candidiasis oral y otras infecciones, porque estos linfocitos ayudan a coordinar la respuesta inmunitaria al estimular a otros inmunocitos, como los macrófagos, los linfocitos B y T CD8 para combatir infecciones. A su vez, la candidiasis oral es marcador pronóstico de la infección por VIH, ya que suele ser la primera manifestación del SIDA.[19-21]

Respecto al tratamiento, los pacientes con candidiasis recibieron principalmente azoles y polienos, lo que concuerda con la estrategia farmacológica habitual contra la candidiasis superficial y mucocutánea, que incluye a los análogos de pirimidinas, alilaminas, polienos, equinocandinas y azoles.[22,23]

Los datos epidemiológicos de este estudio evidencian la importancia de las candidiasis superficiales en el Estado de México, ya que fueron similares a lo reportado en otras entidades del país y otros países, lo que la reitera como una de las principales micosis que afectan al humano. Además, aportan datos al conocimiento de esta enfermedad para proporcionar una terapia efectiva y un manejo integral orientado a medidas higiénicas y preventivas que pueden ayudar en la disminución de la prevalencia y el efecto económico para las instituciones de salud.

CONCLUSIONES

La epidemiología de la candidiasis en el Hospital Regional de Alta Especialidad de Ixtapaluca, Estado de México, es similar a la reportada en otros hospitales de diferentes estados del país. La candidiasis mucocutánea es la variedad predominante, la candidiasis vulvovaginal es la manifestación clínica atendida con más frecuencia en ese hospital y afecta a mujeres de 30 a 50 años, cuyo factor de riesgo predominante es la diabetes mellitus tipo 2.

REFERENCIAS

1. Calderone RA, Clancy CJ. *Candida* and candidiasis. 2ª ed. Washington: ASM Press, 2011;544.
2. Hani U, Shivakumar HG, Vaghela R, Osmani RA, Shrivastava A. Candidiasis: a fungal infection-current challenges and progress in prevention and treatment. Infect Disord Drug Targets 2015;15(1):42-52. DOI: 10.2174/1871526515666150320162036.
3. Reyes-Montes MR, Duarte-Escalante E, Martínez-Herrera E, Acosta-Altamirano G, Frías-De León MG. Current status of the etiology of candidiasis in Mexico. Rev Iberoam Micol 2017;34(4):203-10. doi: 10.1016/j.riam.2017.05.001.
4. Arenas R. Micología Médica Ilustrada, 5ª ed. México, Mc GrawHill: 2014;240-260.
5. Sardi JCO, Scorzoni L, Bernardi T, Fusco-Almeida AM, Mendes Giannini MJS. *Candida* species: current epidemiology, pathogenicity, biofilm formation, natural antifungal products and new therapeutic options. J Med Microbiol 2013;62:10-24. doi: 10.1099/jmm.0.045054-0.
6. Martins N, Ferreira IC, Barros L, Silva S, Henriques M. Candidiasis: predisposing factors, prevention, diagnosis and alternative treatment. Mycopathologia 2014;177(5-6):223-40. doi: 10.1007/s11046-014-9749-1.
7. Pineda-Murillo J, Cortés-Figueroa AA, Uribarren-Berrueta TNJ, Castañón-Olivares LR. Candidosis vaginal: Revisión de la literatura y situación de México y otros países latinoamericanos. Rev Med Risaralda 2017; 23(1): 38-44.
8. García-Figueroa RB, Araiza-Santibáñez J, Basurto-Kuba E, Bonifaz-TrujilloA. *Candida glabrata*: un oportunista emergente en vulvovaginitis. Cir Cir 2009; 77: 455-60.
9. Nyirjesy P, Sobel JD. Genital mycotic infections in patients with diabetes. Postgrad Med 2013;125:33-46. https://www.researchgate.net/deref/http%3A%2F%2Fdx.doi.org%2F10.3810%2Fpgm.2013.05.2650.
10. Bonifaz A, Tirado-Sánchez A, Graniel MJ, Mena C, Valencia A, Ponce-Olivera RM. The efficacy and safety of sertaconazole cream (2%) in diaper dermatitis candidiasis. Mycopathologia 2013;175:249-54.
11. Rodríguez Ortega J, Miranda Tarrago J, Morejon Lugones H, Santana Garay JC. Candidiasis de la mucosa bucal: Revisión bibliográfica. Rev Cubana Estomatol 2002;39(2):187-233.
12. Netea MG, Joosten LA, van der Meer JW, Kullberg BJ, van de Veerdonk FL. Immune defence against *Candida* fungal infections. Nat Rev Immunol 2015;15(10):630-42.
13. Araiza J, Montes de Oca G, Ponce Olivera RM, Bonifaz A. Balanitis y balanopostitis candidósica. Comunicación de 20 casos. Dermatología Rev Mex 2011;55(6):342-6.
14. Frydrych LM, Bian G, O'Lone DE, Ward PA, Delano MJ. Obesity and type 2 diabetes mellitus drive immune dysfunction, infection development, and sepsis mortality. J Leukoc Biol 2018; doi: 10.1002/JLB.5VMR0118-021RR.
15. Lucas VS. Association of psychotropic drugs, prevalence of denture-related stomatitis and oral candidosis. Community Dent Oral Epidemiol 1993;21(5):313-6. DOI: 10.1111/j.1600-0528.1993.tb00782.x
16. Sopori M. Effects of cigarette smoke on the immune system. Nat Rev Immunol 2002;2(5):372-7. doi: 10.1038/nri803.
17. Lisboa C, Santos A, Dias C, Azevedo F, Pina-Vaz C, Rodrigues A. *Candida* balanitis: risk factors. JEADV 2010;24:820-6. doi: 10.1111/j.1468-3083.2009.03533.x.
18. Fischer D, Orlando PL, Shane-McWhorter L. Balanitis: A unique presentation of diabetes in an elderly male. Consult Pharm 2017;32(12): 740-7. doi: 10.4140/TCP.n.2017.740.
19. Kirkpatrick CH. Chronic mucocutaneous candidiasis. Pediatr Infect Dis J 2001;20(2):197-206. DOI: 10.1097/00006454-200102000-00017.
20. Aguirre J. Candidiasis orales. Rev Iberoam Micol 2002;19:17-21.
21. Mendiratta V, Mittal S, Jain A, Chander R. Mucocutaneous manifestations in children with human immunodeficiency virus infection. Indian J Dermatol Venereol Leprol 2010;76(5):458-66. doi: 10.4103/0378-6323.69041.
22. Quindós G, Ribacoba L, Contreras I, Aguirre JM. Tratamiento de las candidiasis orofaríngeas. Rev Iberoam Micol 1996;13:11-5.
23. Bondaryk M, Kurzatkowski W, Staniszewska M. Antifungal agents commonly used in the superficial and mucosal candidiasis treatment: mode of action and resistance development. Postepy Dermatol Alergol 2013; 30(5): 293-301. doi: 10.5114/pdia.2013.38358.

Artículo original
Dermatol Rev Mex 2020 marzo-abril;64(2):115-121.

Dermatología
Revista mexicana

Distribución geográfica de los dermatólogos en México

Geographic distribution of Mexican dermatologists.

Juan Pablo Castanedo-Cázares,[1] María José Gómez-Escanamé,[3] Diana Hernández-Blanco,[1] Bertha Torres-Álvarez[2]

Resumen

ANTECEDENTES: Las enfermedades cutáneas son motivo frecuente de consulta en el primer nivel de atención médica en México. La mayoría de la población no tiene acceso a una consulta dermatológica debido a limitaciones en la infraestructura del sistema de salud, así como a factores socioculturales, demográficos, económicos y ocupacionales.

OBJETIVO: Determinar el número de dermatólogos en ejercicio activo por densidad poblacional y región geográfica en México.

MATERIAL Y MÉTODO: Estudio observacional en el que durante 2018 se estimó el número de dermatólogos en ejercicio de la profesión. Se utilizaron fuentes como el listado público del Consejo Mexicano de Dermatología, directorios profesionales electrónicos y el informe de sociedades dermatológicas regionales. Se calculó la densidad de especialistas por estado, zona metropolitana y municipio. La información del número de habitantes se obtuvo del Instituto Nacional de Estadística y Geografía Informática y del Consejo Nacional de Población.

RESULTADOS: El número total de dermatólogos fue de 2062. Todos se localizaron en zonas urbanas, 50% ejerce en zonas metropolitanas. Aproximadamente 40% de los habitantes en México no tienen este especialista en su lugar de residencia. El estado con mayor y menor densidad de dermatólogos fueron Jalisco y Chiapas, respectivamente. Las zonas metropolitanas con mayor y menor densidad de dermatólogos fue la Ciudad de México y Tecomán, Colima, respectivamente.

CONCLUSIÓN: Existen diferencias en la densidad entre los estados del norte, centro y sur del país. Las zonas rurales están notoriamente descubiertas.

PALABRAS CLAVE: Dermatólogos; geografía.

Abstract

BACKGROUND: *Skin disorders are a frequent origin of medical consultation at the primary health care in Mexico. The population access to a dermatological consultation has serious limitations due the infrastructure design of the Mexican health system, as socioeconomic, demographic and occupational factors.*

OBJECTIVE: *To determine the number, density and geographical distribution of practicing dermatologists in Mexico.*

MATERIAL AND METHOD: *An observational study was done searching of the number of practicing dermatologists during 2018, by means of public lists of the Mexican Board of Dermatology, electronic medical directories, and contact with regional dermatological societies. The density of dermatologists was calculated on a state, metropolitan and urban areas. The population of Mexico and its distribution among regional areas were obtained from the National Institute of Statistics, Geography and Informatics, and the National Population Council.*

RESULTS: *The number of dermatologists found was 2062. All were distributed in urban areas. Jalisco and Chiapas were the states with the greatest and lowest dermatologist's densities, respectively. Mérida and Tecomán, Colima, were the metropolitan areas with the greatest and lowest densities, respectively.*

[1] Médico adscrito al Departamento de Dermatología.
[2] Jefa del Departamento de Dermatología.
Hospital Central Dr. Ignacio Morones Prieto, Universidad Autónoma de San Luis Potosí, México.
[3] Estudiante de pregrado de la Facultad de Medicina de la Universidad Autónoma de San Luis Potosí, México.

Recibido: mayo 2019

Aceptado: julio 2019

Correspondencia
María Bertha Torres Álvarez
torresmab@yahoo.com.mx

Este artículo debe citarse como
Castanedo-Cázares JP, Gómez-Escanamé MJ, Hernández-Blanco D, Torres-Álvarez B. Distribución geográfica de los dermatólogos en México. Dermatol Rev Mex. 2020 marzo-abril;64(2):115-121.

CONCLUSION: *There are regional differences of dermatologist's densities among the central, northern and southern states of Mexico. All dermatologists are located in urban communities.*

KEYWORDS: *Dermatologists; Geography.*

ANTECEDENTES

Las enfermedades cutáneas tienen alta prevalencia en países industrializados.[1] La mayoría de la población en México no tiene acceso a una consulta dermatológica, principalmente debido a factores socioculturales, demográficos, geográficos, económicos, así como a deficiencias en la infraestructura del sistema de salud.[1] En relación con el número de profesionistas para atender esta rama de la medicina en una región determinada, la Organización Mundial de la Salud no establece o recomienda una cantidad específica. Sin embargo, en Estados Unidos la Academia Americana de Dermatología propone una densidad de dermatólogos de 4/100,000 habitantes con base en el cálculo del efecto de la atención especializada para reducir o atender los casos de neoplasias cutáneas en ese país.[2,3] Asimismo, en Europa, el Reino Unido recomienda la existencia de 1.6 especialistas por cada 100,000 habitantes en su sistema de salud, considerando el número de solicitudes que reclaman esta atención.[4]

Al tomar como referencia estos dos sistemas, es evidente que la organización en la infraestructura sanitaria de un país influye de forma variable en el número de especialistas existentes. Por citar algunos ejemplos, el número de dermatólogos por 100,000 habitantes en algunos países con medicina occidentalizada es el siguiente: Canadá 1.7,[5] Estados Unidos 3.6,[6] Brasil 4.3,[7] España 2.6,[8] Austria 8.5,[8] Arabia Saudita 3,[9] y Australia 2.2.[10] La densidad de dermatólogos en México se desconoce con exactitud. Por tanto, determinar el número de estos especialistas realizando actividades de asistencia en México es relevante, porque se obtendría una perspectiva general de la profesión en nuestro país. Esto permitiría reconocer si existen diferencias en el número de dermatólogos que cubren las necesidades de la población entre las diversas regiones geográficas y estimar su escasez o posible exceso.

El objetivo de este artículo es determinar la ubicación geográfica y el número de dermatólogos en ejercicio activo, así como calcular la densidad de dermatólogos en México, por estado, zona urbana y metropolitana.

MATERIAL Y MÉTODO

Estudio observacional para registrar el número de dermatólogos en ejercicio activo en México y su distribución por entidades federativas. Se exploró la lista actualizada de los directorios telefónicos de los diferentes estados de 2018,[11] se contactó a diversas sociedades regionales de la especialidad, así como la lista de médicos certificados por el Consejo Mexicano de Dermatología hasta el año 2018.[12] El número de la población que habita por entidad federativa, zona metropolitana y municipio se obtuvo consultando las bases

públicas de la encuesta intercensal de 2015 del Instituto Nacional de Estadística y Geografía Informática (INEGI), así como las proyecciones al año 2018 del Consejo Nacional de Población (CONAPO).[13-15]

Para calcular la densidad de dermatólogos se utilizó el indicador por cada 100,000 habitantes utilizado por la Organización Panamericana de la Salud.[16] La densidad se calculó para las zonas metropolitanas del país que concentran a 50% del total de sus habitantes. Según la definición de la CONAPO, una zona metropolitana es una ciudad con más de 50,000 habitantes que rebasan el límite que originalmente las contenía e incorporan a municipios vecinos, predominantemente urbanos.[15] Una zona urbana se define como la que contiene más de 2500 habitantes y zona rural la que contiene menos de 2500 habitantes.[17] Se tomaron en cuenta 53 zonas metropolitanas, en todas habita por lo menos un dermatólogo. A fin de distinguir las densidades entre la Ciudad de México y su zona conurbada se tomaron en cuenta todas las alcaldías de la Ciudad de México y todos los municipios del Estado de México que conforman esa zona metropolitana. Las ciudades que no pertenecen a ninguna zona metropolitana se dividieron en ciudades pequeñas (con menos de 100,000 habitantes), medianas (de 100,000 a 499,999 habitantes) y grandes (con más de 500,000 habitantes).

RESULTADOS

El número total de dermatólogos contabilizado mediante las fuentes anteriormente descritas fue de 2062, de éstos, 1328 eran mujeres (65%) y 729 hombres (35%). Del total de especialistas hallados, la proporción que contó con el certificado oficial de especialista fue solo de 68%.[12] La zona con mayor densidad fue la Ciudad de México con un indicador de 6.5/100,000 habitantes. Sin embargo, la zona conurbada del Valle de México, que comprende nueve municipios del Estado de México, cuenta con una densidad de dermatólogos de 3.2/100,000 habitantes. De los 32 estados, seis tienen densidad de 2-2.9; 15 de 1-1.9 y 10 < 1/100,000 habitantes (**Figura 1**). En relación con la densidad por núcleos de población, en el **Cuadro 1** solo se adjuntaron las zonas metropolitanas que concentran 50% de la población total del país con la finalidad de hacer más representativo el estudio. Encontramos que 30 zonas metropolitanas agrupan a 50% de los habitantes en México y a 83.6% de los dermatólogos; 22 ciudades tuvieron densidad de 1-3 y 8 de 3-4/100,000 habitantes. En el **Cuadro 1** se muestran las áreas metropolitanas y sus densidades. Nuestro análisis encontró 59 centros poblacionales no considerados zonas metropolitanas, sino zonas urbanas. De ellas, 2 mostraron densidad de 3-3.9, 13 de 2-2.9, 25 de 1-1.9 y 18 de menos de 1/100,000 habitantes.

En las ciudades medianas se encontró 6.8% del total de dermatólogos, seguidas de las ciudades grandes con 4% y, por último, las ciudades pequeñas con 0.8%. Las densidades para estos núcleos fueron de 0-2, 1-3 y 2-3/100,000, respectivamente. No existe registro de dermatólogos que habiten en zonas rurales.

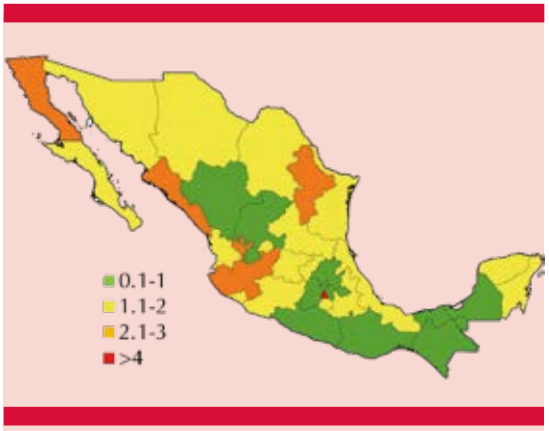

Figura 1. Distribución de los dermatólogos por estado de la República Mexicana, según su densidad por 100,000 habitantes.

Cuadro 1. Densidad de dermatólogos por cada 100,000 habitantes en las zonas metropolitanas que concentran a 50% de la población total de México

Zona metropolitana	Número de dermatólogos	Habitantes	Densidad por 100,000 habitantes
Ciudad de México	575	8,764,003	6.5
Valle de México	667	20,501,764	3.2
Guadalajara	185	4,963,574	3.7
Monterrey	150	4,665,693	3.2
Puebla	77	3,046,766	2.5
Toluca	27	2,294,161	1.1
Tijuana	53	2,024,994	2.6
León	35	1,757,811	1.9
Juárez	17	1,462,133	1.1
Torreón	24	1,356,216	1.7
Querétaro	43	1,268,106	3.3
San Luis Potosí	35	1,160,829	3
Mérida	43	1,105,760	3.8
Mexicali	15	1,065,882	1.4
Aguascalientes	30	1,056,561	2.8
Cuernavaca	28	1,032,278	2.7
Acapulco	19	935,273	2
Tampico	24	955,119	2.5
Chihuahua	22	979,563	2.2
Morelia	28	908,203	3
Saltillo	15	935,663	1.6
Veracruz	42	882,535	4.7
Villahermosa	20	851,925	2.3
Reynosa	13	843,968	1.5
Tuxtla Gutiérrez	11	791,909	1.3
Cancún	15	869,665	1.7
Xalapa	11	738,836	1.4
Oaxaca	14	670,415	2
Celaya	10	655,724	1.5
Poza Rica	12	548,859	2.1
Pachuca	15	594,972	2.5

Fuente: Proyecciones de la población de los municipios que comprenden las zonas metropolitanas 2010-2030, CONAPO.

DISCUSIÓN

La tasa y distribución geográfica del dermatólogo en nuestro país eran desconocidas. El objetivo del estudio fue evaluar este indicador por estado, zona metropolitana y zona urbana en donde se encontraba al menos un profesionista en ejercicio activo durante 2018. Conocer estas cifras permitiría estimar la carencia o exceso de este tipo de profesionistas en las diferentes regiones del país. Como referencia, si se quisiera equiparar con México las cifras recomendadas de Estados Unidos y del Reino Unido, se requeriría un número aproximado de 5038 y 2031 dermatólogos, respectivamente. En nuestro estudio, fue interesante encontrar que la cifra actual de especialistas en nuestro país guarda la misma proporción a la existente en el Reino Unido. Sin embargo, a diferencia de la mayor densidad en Estados Unidos que pretende prevenir procesos cutáneos, y a la proyección inglesa para afrontar la demanda, el número actual de especialistas en México se ha adiestrado sin la existencia de políticas oficiales específicas.

En nuestro medio, es más probable que el número de plazas para la formación de especialistas dependa de las necesidades de la unidad académica formadora. En estos centros, suele existir alta demanda de asistencia, pero su número y distribución en el país son reducidos. En la actualidad la mayoría de los dermatólogos cursan sus estudios en las ciudades de México, Guadalajara, Monterrey, San Luis Potosí y Culiacán. Por tanto, aplicar alguna de ambas posturas para aproximar el número necesario de dermatólogos en México es una actividad compleja debido a que el sistema de salud se encuentra fragmentado en relación con la información estadística que genera, ya sea inter e intrainstitucional. Además, la desvinculación del sistema entre instituciones públicas y la actividad privada de la medicina evita la existencia de información conjunta para conocer la demanda real por este tipo de atención.

Asimismo, observamos que la densidad de dermatólogos varía notoriamente entre las diversas regiones del país. Por ejemplo, la densidad de dermatólogos fue más alta en la Ciudad de México, Guadalajara, Veracruz y Mérida, a diferencia de las principales ciudades del sureste del país, donde se observaron los indicadores más bajos. En relación con esta desigualdad, algunos factores que pudieran influir son los económicos, culturales, educativos, la infraestructura académica y ciertamente la mayor prevalencia regional de algunas dermatosis. Por ejemplo, observamos que los estados con mayor producto interno bruto de acuerdo con estadísticas del INEGI[18] tienen densidad más alta de dermatólogos. Es posible que los especialistas prefieran desarrollar su práctica profesional en regiones donde la población acceda más fácilmente a la atención privada y tener mejor remuneración económica por su trabajo. De igual forma, las zonas con mayor crecimiento económico tienen mejor infraestructura y acceso a insumos, lo que favorece mejores condiciones para efectuar su ejercicio laboral. El factor cultural y educativo también puede estar implicado, porque en las ciudades con mayor desarrollo humano la población tiene mayor educación y conciencia, para determinar el tipo de especialista que debe asistirlo en caso de afecciones de la piel. Otro dato interesante fue que las densidades más altas de dermatólogos se ubican próximas a los centros académicos que los educan; por tanto, este factor podría influir en la mayor permanencia de ellos en estas ciudades. Sin embargo, desconocemos si la mayor prevalencia de algunas dermatosis en el país podría condicionar la mayor actividad profesional en ciertas áreas, particularmente en zonas tropicales.

Observamos que en las ciudades donde habita algún dermatólogo, por lo menos en la mitad de éstas, existen 2 dermatólogos por 100,000 habitantes. En relación con las áreas geográficas donde no existen dermatólogos, fue importante estimar que aproximadamente 50 millones de

habitantes están desprovistos de esta atención especializada. Esto significa que 40% de la población en México no cuenta con el acceso a esta disciplina de la medicina. Debido a que no es sencillo redistribuir los servicios de un dermatólogo para resolver esta desigualdad en el corto plazo, una posible propuesta sería mejorar la calidad de atención aumentando y capacitando a los médicos en el primer nivel de atención en el conocimiento de las enfermedades dermatológicas. A mediano plazo, podría incentivarse la redistribución del número de especialistas mediante la apertura de nuevos puestos de trabajo en instituciones públicas o privadas. Por último, la desigualdad a largo plazo podría revertirse a medida que el país alcance mayor desarrollo, mejoren las condiciones económicas y socioculturales de las zonas carentes de dermatólogos y se abran nuevos centros académicos en esas regiones.

CONCLUSIÓN

Desconocemos la cantidad de dermatólogos necesarios para satisfacer las necesidades de la población mexicana. En cuanto a los existentes, su distribución es muy heterogénea porque se encuentran zonas extensas del país sin su presencia y áreas con alta densidad como la Ciudad de México, Guadalajara y Monterrey. Se requiere la creación de programas que favorezcan el acceso y desarrollo equitativo de esta especialidad en México.

REFERENCIAS

1. World Health Organization. Epidemiology and Management of Common Skin Diseases in Children in Developing Countries 2005 (consultado en 2019 Mar 20). Disponible en https://apps.who.int/iris/bitstream/handle/10665/69229/WHO_FCH_CAH_05.12_eng.pdf;jsessionid=1A65ED79C6453AAD7B1DEA836BC1C764?sequence=1
2. F, Alcántara-Hernández E, Lizardi-Gómez A, Benítez-Morales R. Utilización de los servicios de salud en México: perspectivas de los individuos con diabetes. Atención Primaria. Elsevier 2003;31(1):32-38.
3. Glazer AM, Farberg AS, Winkelmann RR, Rigel DS. Analysis of Trends in Geographic Distribution and Density of US Dermatologists. JAMA Dermatology 2017;153(4):322.
4. Aneja S, Aneja S, Bordeaux JS. Association of Increased Dermatologist Density With Lower Melanoma Mortality. Arch Dermatol 2012;148(2):174.
5. Levell NJ, Jones SK, Bunker CB. Dermatology. In: Consultant physicians working with patients. London: Royal College of Physicians, 2013;81-89.
6. Association Médicale Canadienne. Dermatology Profile; 2018 Aug (Actualizado 2018; consultado 2019 Mar 4). Disponible en https://www.cma.ca/sites/default/files/2019-01/dermatology-e.pdf.
7. Feng H, Berk-Krauss J, Feng PW, Stein JA. Comparison of Dermatologist Density Between Urban and Rural Counties in the United States. JAMA Dermatology 2018;154(11):1265.
8. Schmitt JV, Miot HA. Distribution of Brazilian dermatologists according to geographic location, population and HDI of municipalities: an ecological study. An Bras Dermatol 2014;89(6):1013-5.
9. Grand Challenges In Global Skin Health (GCIGSH). Dermatologists in European countries 2018 (consultado 2019 Mar 4). Disponible en http://www.gcigsh.org/wg-psoriasis/about-psoriasis/european-dermatology-survey-data/dermatologists-in-european-countries.html
10. Bin Saif GA, Al-Haddab M. The Dermatology workforce in Saudi Arabia: Current trends, challenges and future directions. Int J Health Sci (Qassim) 2010;4(2):178-93.
11. Department of Health. Australia's Future Health Workforce–Dermatology. 2017 May (Actualizado 2017; consultado 2019 Mar 4]. Disponible en https://www.health.gov.au/internet/main/publishing.nsf/Content/2353661782F117E3CA258145001D7617/$File/AFHW - Dermatology Final_May2017.pdf.
12. Seccion Amarilla - Si, la agencia de Marketing Digital que respalda tu negocio. 2018 (consultado 2019 Mar 15). Disponible en https://www.seccionamarilla.com.mx/
13. Dermatólogos Certificados por el CMD. Consejo Mexicano de Dermatología 2018 (consultado 2019 Mar 24). Disponible en http://www.consejomexicanodermatologia.org.mx/miembros/dermatologia.
14. Instituto Nacional de Estadística y Geografía (INEGI) 2019 (consultado 2019 Jun 4). Disponible en https://www.inegi.org.mx/
15. Delimitación de las zonas metropolitanas de México 2010 - Capítulos I a IV. Consejo Nacional de Población CONAPO 2010 (consultado 2019 Mar 13). Disponible en http://www.conapo.gob.mx/es/CONAPO/Delimitacion_zonas_metropolitanas_2010_Capitulos_I_a_IV.
16. SNIIV Proyecciones de población. 2019 (consultado 2019 Mar 15). Disponible en http://sniiv.conavi.gob.mx:9000/demanda/poblacion_proyecciones.aspx.

17. Organización Panamericana de la Salud. Manual de Medición y Monitoreo Metas Regionales Indicadores de las 2011 (consultado 2019 Mar 12). Disponible en https://www.paho.org/hq/dmdocuments/2011/HSS-Manual-medicion-MetasReg-2011.pdf

18. Población. Rural y urbana. Instituto Nacional de Estadística y Geografía (INEGI) 2010 (Actualizado 2010; consultado 2019 Abr 13). Disponible en http://cuentame.inegi.org.mx/poblacion/rur_urb.aspx?tema=P

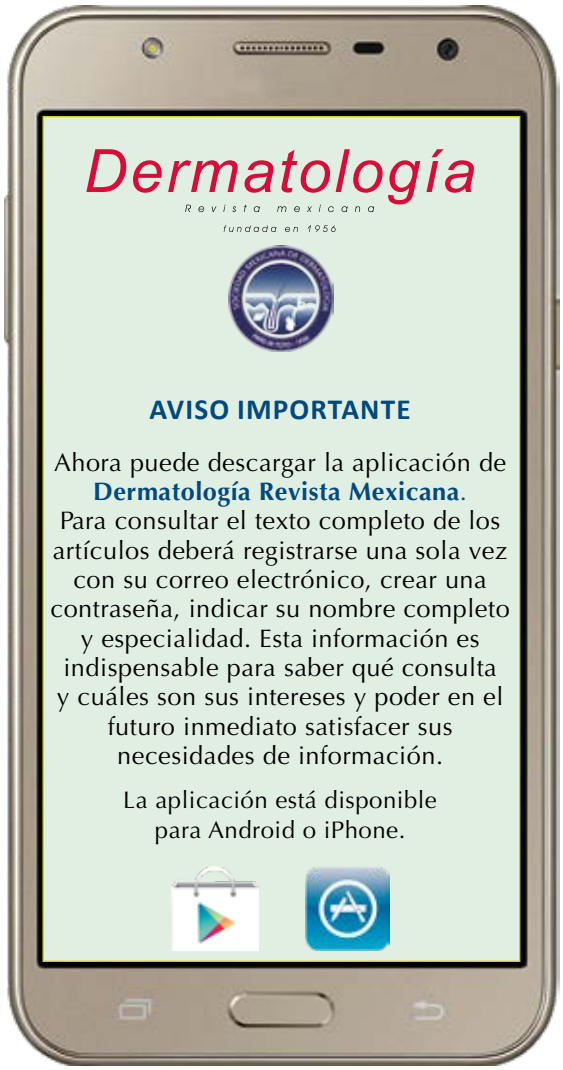

Artículo original
Dermatol Rev Mex 2020 marzo-abril;64(2):122-128.

Dermatología
Revista mexicana

Causa de la vasculitis leucocitoclástica en niños y adultos

Etiology of leukocytoclastic vasculitis in children and adults.

Luz María Sánchez-Sánchez,[1] Josefina Navarrete-Solís,[2] Silvia Judith Hernández-Martínez,[3] Juan Carlos Vallejo-Cárdenas[1]

Resumen

ANTECEDENTES: Las vasculitis leucocitoclásticas pueden ser la manifestación cutánea de una enfermedad sistémica grave que puede poner en riesgo la vida. Conocer la causa es importante para establecer el tratamiento adecuado y oportuno.

OBJETIVO: Comparar la causa de las vasculitis leucocitoclásticas en niños y adultos.

MATERIAL Y MÉTODO: Estudio observacional, retrospectivo, transversal, comparativo, que de 2010 a 2018 incluyó pacientes pediátricos y adultos a los que se les hizo biopsia de piel que reportó vasculitis leucocitoclástica. Los pacientes se dividieron de acuerdo con su edad en niños (menores de 18 años) y adultos (mayores de 18 años). Se compararon los diagnósticos etiológicos finales entre ambos grupos. Se utilizó prueba χ^2.

RESULTADOS: Se estudiaron las biopsias y expedientes de 30 niños y 32 adultos con vasculitis leucocitoclástica. Las enfermedades autoinmunitarias fueron la causa más frecuente (37%), seguida de enfermedades neoplásicas (20.9%) e infecciones (17.7%). La púrpura de Henoch-Shönlein fue más frecuente en niños ($p = 0.068$), mientras que los linfomas fueron más frecuentes en adultos ($p = 0.047$), sin diferencia estadística entre las otras causas de vasculitis al comparar niños y adultos.

CONCLUSIONES: Las enfermedades autoinmunitarias son la principal causa de vasculitis leucocitolástica en niños y adultos, seguida por neoplasias, infecciones y alergia a fármacos. La púrpura de Henoch-Shönlein es más frecuente en niños, mientras que los linfomas lo son en adultos.

PALABRAS CLAVE: Vasculitis leucocitoclásticas; linfomas; infecciones; niños; adultos.

Abstract

BACKGROUND: *Leukocytoclastic vasculitis may be the skin manifestation of a serious, life-threatening systemic disease. Knowing the etiology is important to establish an appropriate treatment.*

OBJECTIVE: *To compare the etiology of leuckocytoclastic vasculitis in children and adults.*

MATERIAL AND METHOD: *An observational, retrospective, cross-sectional and comparative study that from 2010 to 2018 included pediatric and adults patients with skin biopsy that reported leukocytoclastic vasculitis. Patients were divided according to their age in children (under 18 years) and adults (over 18 years). Final etiological diagnoses were compared between both groups. Statistical analysis was performed with* χ^2.

RESULTS: *Biopsies and medical records of 30 children and 32 adults with leukocytoclastic vasculitis were studied. Autoimmune diseases were the most frequent causes (37%), followed by malignant diseases (20.9%) and infections (17.7%). Henoch-Schönlein purpura was more frequent in children ($p = 0.068$), while lymphomas were more frequent in adults ($p = 0.047$). There was no statistical difference between the other causes of vasculitis when comparing children and adults.*

[1] Departamento de Pediatría.
[2] Departamento de Dermatología.
[3] Departamento de Anatomopatología.
Hospital de Especialidades, UMAE núm. 25, IMSS, Monterrey, Nuevo León, México.

Recibido: diciembre 2019

Aceptado: febrero 2020

Correspondencia
Luz María Sánchez Sánchez
dra.lsanchez@kidsdoctor.mx

Este artículo debe citarse como
Sánchez-Sánchez LM, Navarrete-Solís J, Hernández-Martínez SJ, Vallejo-Cárdenas JC. Causa de la vasculitis leucocitoclástica en niños y adultos. Dermatol Rev Mex. 2020 marzo-abril;64(2):122-128.

CONCLUSIONS: *Autoimmune diseases are the leading cause of leukocytoclastic vasculitis in children and adults, followed by malignant diseases, infections and allergies to drugs. Henoch-Shönlein purpura is more common in children while lymphomas are more frequent in adults.*

KEYWORDS: *Leucocytoclastic vasculitis; Lymphomas; Infections; Children; Adults.*

ANTECEDENTES

Las vasculitis leucocitoclásticas son vasculitis de vasos de pequeño calibre. La biopsia demuestra inflamación de pequeños vasos sanguíneos, más prominente en las vénulas poscapilares, aunque también afecta las arteriolas y los capilares. Desde el punto de vista anatomopatológico, se le denomina vasculitis leucocitoclástica, debido a la existencia del fenómeno de leucocitoclasia (fragmentación de los núcleos de los neutrófilos o "polvillo nuclear") en la pared de los vasos y alrededor de los mismos. Pueden ser primarias o secundarias y el síntoma más característico de ellas es la púrpura palpable localizada fundamentalmente en los miembros inferiores.[1,2]

La incidencia anual de cualquier forma de vasculitis cutánea demostrada a través de biopsia varía de 39.6 a 59.8 por millón. El 40% de los casos son idiopáticos, 20% son secundarios a reacciones adversas a fármacos, 22% es secundario a infecciones, 12% a enfermedades del tejido conectivo, 10% a púrpura de Henoch-Schönlein, 5% a vasculitis sistémicas y 1% a neoplasias. Se manifiesta con igual frecuencia en hombres y en mujeres. Los adultos se ven más afectados que los niños; en estos últimos la púrpura de Henoch-Schönlein es la principal forma clínica de manifestación, representa 90% de todos los casos de vasculitis cutáneas en la infancia. La edad media de inicio en adultos es de 47 años y en niños es de 7 años.[3]

En la biopsia se valora el tamaño del vaso afectado, la extensión de la vasculitis y las células inflamatorias predominantes. Así tendremos: vasculitis de pequeño vaso, de vaso medio y de vaso grande, afectación superficial perivascular *versus* pandérmica/subcutánea y afectación neutrofílica, eosinofílica, linfocítica o granulomatosa.[4,5]

La mayoría de los pacientes con vasculitis leucocitoclásticas suelen tener un episodio único que se alivia espontáneamente en varias semanas y solo 20% tendrán recurrencias. En ausencia de enfermedad sistémica, el tratamiento contra la enfermedad es sintomático. Identificar y tratar la causa de la vasculitis en las formas secundarias (fármacos, alergenos alimentarios, infecciones, neoplasias, enfermedades del colágeno) es el modo más efectivo de tratamiento. Las medidas generales son: evitar la bipedestación prolongada, la exposición al frío, la ropa ajustada y descansar con las piernas elevadas.[6-10]

El pronóstico de la vasculitis exclusivamente cutánea suele ser bueno, excepto en algunos casos recidivantes o de evolución crónica. En general, hay tres patrones de evolución: episodio agudo de alivio espontáneo, de menos de seis meses de duración, generalmente asociado con infección o consumo de fármacos (60%); episodios recurrentes con periodos libres de enfermedad que se observan con más frecuencia en la púrpura de Henoch-Schönlein y en las enfermedades del tejido conectivo, aunque también en las vasculitis

leucocitoclásticas cutáneas (20%); enfermedad crónica y persistente, que suele relacionarse con crioglobulinemia y neoplasias (20%).[11,12]

Las vasculitis leucocitoclásticas son, a menudo, la manifestación cutánea de una enfermedad sistémica grave que puede poner en riesgo la vida. El objetivo de este estudio es comparar la causa de las vasculitis leucocitoclásticas en niños y adultos, porque esto permitirá tener una visión más clara de las manifestaciones cutáneas de algunas enfermedades sistémicas.

MATERIAL Y MÉTODO

Estudio observacional, retrospectivo, transversal y comparativo, que incluyó pacientes pediátricos y adultos a los que se les hizo biopsia de piel que reportó vasculitis leucocitoclástica durante el periodo de 2010 a 2018. Se solicitó la aprobación de este protocolo de investigación por el comité local de ética y de investigación en salud.

Se recolectaron datos de los pacientes mediante notas médicas o expediente electrónico, como edad, sexo y diagnóstico etiológico.

Los pacientes se dividieron en dos grupos de acuerdo con su edad, se catalogaron como niños los pacientes menores de 18 años y adultos los mayores de 18 años.

Para el análisis estadístico se utilizó la estadística descriptiva, con números absolutos, porcentajes, medias con desviación estándar, medianas y rangos.

Para el análisis inferencial se utilizó prueba de χ^2 y se consideró significación estadística un valor de $p < 0.05$.

RESULTADOS

Se incluyeron los resultados de biopsias de piel de 30 niños y 32 adultos que reportaron vasculitis leucocitoclástica y se revisaron los expedientes clínicos para evaluar las notas médicas y los diagnósticos definitivos. Las enfermedades autoinmunitarias fueron la causa de vasculitis leucocitoclástica en 23 (37%) de los 62 pacientes a los que se les tomó la biopsia, las infecciones en 11 (17.7%), las neoplasias en 13 (20.9%), la alergia a fármacos en 7 (11.2%), las enfermedades propias de la piel en 3 (4.8%), la enfermedad injerto contra huésped en 3 (4.8%), y en 2 pacientes no se especificó el diagnóstico clínico definitivo.

Los pacientes se dividieron para su estudio en niños y adultos. En cuanto a las enfermedades autoinmunitarias, el lupus eritematoso sistémico se diagnosticó en 6 niños (20%) y en 2 adultos (6.2%) ($p = 0.109$); el lupus discoide en un paciente pediátrico (3.3%) y en ningún adulto ($p = 0.301$). La artritis idiopática juvenil se diagnosticó en un niño (3.3%) y en 3 adultos (9.3%) [$p = 0.337$]. La poliarteritis nodosa solo se encontró en un niño ($p = 0.301$). La púrpura de Henoch-Schönlein se diagnosticó en 3 niños (10%) y en ningún adulto ($p = 0.068$). La colitis ulcerativa se diagnosticó en un paciente pediátrico y también en un adulto ($p = 0.963$), mientras que la púrpura trombocitopénica inmunitaria en 2 pacientes adultos y la fibromialgia también en un paciente adulto, pero en ningún niño ($p = 0.167$ y 0.332, respectivamente). Las enfermedades infecciosas también fueron causa de vasculitis leucocitoclástica y se atribuyeron a infecciones virales en 3 niños (10%) y ningún adulto ($p = 0.068$), mientras que las infecciones por hongos se diagnosticaron en 2 niños (6.6%) y en un adulto (3.1%). Las micobacterias fueron la causa de vasculitis leucocitoclástica en un adulto únicamente ($p = 0.332$). La sepsis secundaria a bacterias es una respuesta inflamatoria sistémica que puede ocasionar vasculitis, que fue diagnosticada en 2 (6.6%) niños y también en 2 adultos (6.2%) [$p = 0.947$]. Las neoplasias malignas fueron la causa de la vasculitis leucocitoclástica en 13 pacientes: en 2 niños (6.6%)

fueron leucemias (p = 0.140), los linfomas no se reportaron en niños, pero sí en 4 adultos (12.5%) [p = 0.047]. Los tumores sólidos se diagnosticaron en un niño (3.3%) y en 4 adultos (12.5%) [p = 0.188]. El mieloma múltiple y la mielofibrosis fue causa de vasculitis leucocitoclástica en un adulto (p = 0.332).

Otra causa de vasculitis leucocitoclástica es la alergia a medicamentos, ésta se diagnosticó en 5 niños (16.6%) y 2 adultos (6.2%) [p = 0.198]. Las enfermedades propias de la piel fueron la causa de la vasculitis leucocitoclástica en tres pacientes: pénfigo vulgar y esclerosis en adultos e incontinencia pigmenti en un niño. Otra causa de vasculitis leucocitoclástica fue la enfermedad injerto contra huésped, que se diagnosticó en un niño (3.3%) y en 2 adultos (6.2%). En 2 pacientes (6.2%) no se especificó el diagnóstico clínico (**Cuadro 1**).

DISCUSIÓN

La vasculitis leucocitoclástica es la vasculitis cutánea más frecuente, el diagnóstico histopatológico a través de biopsia debe establecerse lo antes posible para descartar otras causas, como enfermedades sistémicas, neoplásicas o infecciosas.[13]

En un estudio realizado en el Hospital Universitario de Dijon, Francia, con 101 pacientes adultos con vasculitis leucocitoclástica la causa reportada con más frecuencia la constituyeron las enfermedades autoinmunitarias, de las que la púrpura de Henoch-Schönlein fue la más común.[14] En nuestro estudio la causa prevalente fueron las enfermedades autoinmunitarias; sin embargo, en adultos la artritis idiopática juvenil, el lupus eritematoso sistémico y la púrpura trombocitopénica inmunitaria fueron las más frecuentes, mientras que la púrpura de Henoch-Schönlein solo afectó a niños y a ningún paciente adulto.

Johnson y colaboradores reportaron en un estudio retrospectivo de 56 pacientes, realizado en la Clínica Mayo en Rochester, Minnesota, de 1993 a 2013, que la púrpura de Henoch-Schönlein es la causa más frecuente de vasculitis leucocitoclástica en niños;[15] sin embargo, en nuestro estudio la enfermedad más común fue el lupus eritematoso sistémico, esto debido a que los pacientes con púrpura de Henoch-Schönlein generalmente se tratan en hospitales del segundo nivel de atención y raramente llegan a un hospital de referencia. En este estudio destaca que la púrpura de Henoch-Schönlein fue más frecuente en niños que en adultos.

Aounallah y colaboradores realizaron un estudio en Túnez del año 2000 a 2013, encontraron que la principal causa de las vasculitis leucocitoclásticas son las enfermedades sistémicas en 51%, representadas por el lupus eritematoso sistémico en 8-14%.[16] En este estudio las enfermedades autoinmunitarias se manifestaron en 37%, asimismo, la enfermedad más común fue el lupus eritematoso sistémico en 26.2%, lo que difiere del estudio de Khetan y su grupo en el que reportan que la principal causa de vasculitis leucocitoclástica es la púrpura de vasculitis por hipersensibilidad con 37.7% y en segundo lugar la púrpura de Henoch-Schönlein con 26.2%.[17]

La vasculitis paraneoplásica representa 30 a 40% de las vasculitis leucocitoclásticas cutáneas.[18] Puede diagnosticarse simultáneamente con la enfermedad neoplásica, precederla u ocurrir durante su evolución. Se trata principalmente de tricoleucemia, síndromes mielodisplásicos y con menos frecuencia de linfomas.[19] En nuestro estudio, las neoplasias representaron la segunda causa de vasculitis leucocitoclástica en 20.9%, de las que los linfomas y tumores sólidos fueron los más frecuentes, en contraste con lo reportado por Beylot y colaboradores, quienes encontraron que las más prevalentes fueron las leucemias.[20]

Cuadro 1. Causa de la vasculitis leucocitoclástica en 30 niños y 32 adultos en un hospital del noreste de México

	Niños (n=30)	Adultos (n=32)	p
Enfermedades autoinmunitarias			
Lupus eritematoso sistémico	6 (20%)	2 (6.2%)	0.109
Lupus discoide	1 (3.3%)	-	0.301
Artritis idiopática juvenil	1 (3.3%)	3 (9.3%)	0.337
Poliarteritis nodosa	1 (3.3%)	-	0.301
Síndrome de Sjögren	-	1 (3.1%)	0.332
Púrpura de Henoch	3 (10%)	-	0.068
Colitis ulcerativa crónica	1 (3.3%)	1 (3.1%)	0.963
Púrpura trombocitopénica inmunitaria	-	2 (6.2%)	0.167
Fibromialgia	-	1 (3.1%)	0.332
Enfermedades infecciosas			
Virus	3 (10%)	-	0.068
Hongos	2 (6.6%)	1 (3.1%)	0.519
Micobacterias	-	1 (3.1%)	0.332
Bacterias	2 (6.6%)	2 (6.2%)	0.947
Neoplásicas			
Leucemias	2 (6.6%)	-	0.140
Linfomas	-	4 (12.5%)	0.047
Tumores sólidos	1 (3.3%)	4 (12.5%)	0.188
Mieloma múltiple	-	1 (3.1%)	0.332
Mielofibrosis	-	1 (3.1%)	0.332
Alérgicas			
Fármacos	5 (16.6%)	2 (6.2%)	0.198
Enfermedades propias de la piel			
Pénfigo vulgar	-	1 (3.1%)	0.332
Esclerosis	-	1 (3.1%)	0.332
Incontinencia pigmenti	1 (3.3%)	-	0.301
Enfermedad injerto contra huésped	1 (3.3%)	2 (6.2%)	0.595
No especificado	-	2 (6.2%)	0.167

Valores expresados en frecuencias absolutas (porcentajes).

La asociación de la vasculitis leucocitoclástica con agentes infecciosos se conoce desde hace décadas. Los virus (hepatitis B y C, parvovirus B19, citomegalovirus) e infecciones por estreptococos están entre las causas más comunes.[21] En este estudio las infecciones se reportaron como la tercera causa más común; las bacterianas fueron las que más destacaron, seguidas por las infecciones virales, destacó un caso de *Mycobacteria*, esto debido a que en nuestro país hay incidencia alta de tuberculosis.

En la bibliografía, otra causa de vasculitis leucocitoclástica que destaca es la secundaria a medicamentos, que se reporta en 8.8 a 20%,[16] algo similar a nuestro estudio en el que se reportó en 11.2%.

Las enfermedades propias de la piel fueron causa de 4.8% de los casos, en contraste con lo reportado en la bibliografía (12.7%),[16] esto último debido a que los otros estudios se han realizado en hospitales meramente dermatológicos, en cambio, nuestro hospital es de diversas especialidades y las manifestaciones cutáneas, por lo general, se asocian con enfermedades sistémicas.

En nuestro estudio, la enfermedad injerto contra huésped representó 4.8%, esto debido a que en el Hospital de Especialidades núm. 25 del IMSS en Monterrey, Nuevo León, se realizan trasplantes de órgano sólido y trasplante de células hematopoyéticas.

Por último, la vasculitis leucocitoclástica se considera idiopática en 3 a 72%, según un estudio.[22] El reportado por Aounallah y colaboradores fue de 3%,[16] similar a lo hallado en nuestro estudio de 3.2%.

En este estudio no hubo diferencia estadísticamente significativa al comparar la causa de las vasculitis leucocitoclásticas entre niños y adultos, solo hubo diferencia en los linfomas que predominaron en la población adulta y la púrpura de Henoch-Schönlein que fue más frecuente en niños, pero esta última no tuvo diferencia estadística.

La piel es el órgano más grande del cuerpo y suele considerarse una ventana donde pueden verse manifestadas muchas enfermedades, incluidas las autoinmunitarias, neoplásicas e infecciosas, sin dejar de considerar las alergias a fármacos y enfermedades propias de la piel.

CONCLUSIONES

Las enfermedades autoinmunitarias son la principal causa de vasculitis leucocitoclástica en niños y adultos, seguidas por neoplasias, infecciones y alergia a fármacos.

La púrpura de Henoch-Shönlein es más frecuente en niños, mientras que los linfomas son más frecuentes en adultos.

No hubo diferencia significativa en las otras causas de la vasculitis leucocitoclástica entre niños y adultos.

REFERENCIAS

1. Lie JT. Illustrated histopathologic classification criteria for selected vasculitis syndromes. American College of Rheumatology Subcommittee on Classification of Vasculitis. Arthritis Rheum 1990;33:1074-1087. DOI: 10.1002/art.1780330804.
2. Stone JH, Nousari HC. Essential cutaneous vasculitis: what every rheumatologist should know about vasculitis of the skin. Curr Opin Rheumatol 2001;13:23-34. DOI: 10.1097/00002281-200101000-00005.
3. Carlson JA, Cavaliere LF, Grant-Kels JM. Cutaneous vasculitis: diagnosis and management. Clin Dermatol 2006;24:414. https://doi.org/10.1016/j.clindermatol.2006.07.007.
4. Kim S, Marigowda G, Oren E, Israel E, Wechsler ME. Mepolizumab as a steroid-sparing treatment option in patients with Churg-Strauss syndrome. J Allergy Clin Immunol 2010;125:1336-1343. https://doi.org/10.1016/j.jaci.2010.03.028.
5. Chhabra S, Minz RW, Rani L, Sharma N, Sakhuja V, Sharma A. Immune deposits in cutaneous lesions of Wegener's granulomatosis: predictor of an active disease. Indian J Dermatol 2011;56:758–762. DOI: https://dx.doi.org/10.4103%2F0019-5154.91849.
6. Carlson JA. The histological assessment of cutaneous vasculitis. Histopathology 2010;56:3-23. https://www.researchgate.net/deref/http%3A%2F%2Fdx.doi.org%2F10.1111%2Fj.1365-2559.2009.03443.x.
7. Chung L, Funke A, Chakravarty E. Successful use of rituximab for cutaneous vasculitis. Arch Dermatol 2006;142:1407-10. DOI: 10.1001/archderm.142.11.1407.
8. Hoffman GS. What does the future hold for clinical studies in vasculitis. Clin Exp Immunol 2011;164:35-38. https://dx.doi.org/10.1111%2Fj.1365-2249.2011.04365.x.

9. Mukhtyar C, Misbah S, Wilkinson J, Wordsworth P. Refractory urticarial vasculitis responsive to anti-B-cell therapy. Br J Dermatol 2009;160:470-472. doi: 10.1111/j.1365-2133.2008.08990.x.
10. Guillevin L, Pagnoux C, Seror R, Mahr A, Mouthon L, Le Toumelin P. The Five Factor Score revisited: assessment of prognoses of systemic necrotizing vasculitides based on the French Vasculitis Study Group (FVSG) cohort. Medicine (Baltimore). 2011;90:19-27. doi: 10.1097/MD.0b013e318205a4c6.
11. Carlson JA, Chen K. Cutaneous vasculitis update: small vessel neutrophilic vasculitis syndromes. Am J Dermatopathol 2006;28:486-491. DOI: 10.1097/01.dad.0000246646.45651.a2.
12. Gonzalez-Gay MA, Garcia-Porrua C, Salvarani C, et al. Cutaneous vasculitis: a diagnostic approach. Clin Exp Rheumatol 2003;21:85-88.
13. Goeser MR, Laniozs V, Wetter DA. A practical approach to the diagnosis, evaluation, and management of cutaneous small vessel vasculitis. Am J Clin Dermatol 2014;15(4):299-306. doi: 10.1007/s40257-014-0076-6.
14. Bouiller K, Audia S, Devillers H, Collet E, Aubriot MH, Leguy V, Bonniaud P, Chavanet P, Besancenot JF. Etiologies and prognostic factors of leukocytoclastic vasculitis with skin involvement: A retrospective study in 112 patients. Medicine (Baltimore) 2016 Jul;95(28):e4238. doi: 10.1097/MD.0000000000004238.
15. Johnson ER, Wetter JS, Hand JL, Davis DMR, Tollefson MM. Leukocytoclastic vasculitis in children: clinical characteristics, subtypes, causes and direct immunofluorescence findings of 56 biopsy-confirmed cases. JEADV 2017;31:544-549. doi: 10.1111/jdv.13952.
16. Aounallah A, Arouss A, Ghariani N, Saidi W, Sriha B, Denguezli M, Belajouza C, Nouira R. Vascularites cutanées leucocytoclasiques: à propos de 85 cas. Pan African Medical J 2017;26:138. doi:10.11604/pamj.2017.26.138.9721.
17. Khetan P, Sethuraman G, Khaitan B, Shama, V, Gupta R, Dinda A, Sreenivas V, Singh M. An aetiological and clinicopathological study on cutaneous vasculitis. Indian J Med Res 2012 Jan;135(1):107-113. DOI: https://dx.doi.org/10.4103%2F0971-5916.93432.
18. Jain P, Kumar P, Parikh PM. Multiple myeloma with paraneoplasic leucocytoclastic vasculitis. Indian J Cancer 2009;46(2):173-4. DOI: 10.4103/0019-509X.49159.
19. Zantour B, Chebbi W. Vascularite cutanée paranéoplasique révélant un lymphome non hodgkinien. Pan African Med J 2014;17:134. DOI: 10.11604/pamj.2014.17.134.3994.
20. Beylot J, Malou M, Doutre MS, Beylot C, Broustet A, Reiffers J, et al. [Leukocytoclastic vasculitis and malignant hematologic diseases (12 cases)]. Rev Med Interne 1989;10(6):509-14. DOI: 10.1016/s0248-8663(89)80067-0.
21. Marie I, Mikolajcz S, Benichou J, Grassi V, Levesque H. Influence of age on characteristics of cutaneous vasculitis: a series of 132 patients. Presse Med 2010;39(11):e247-e57. doi: 10.1016/j.lpm.2010.03.020.
22. Al-Mutairi N. Spectrum of cutaneous vasculitis in adult patients from the Farwanya region of Kuwait. Med Princ Pract 2008;17(1):43-8. DOI: 10.1159/000109589.

AVISO IMPORTANTE

Ahora puede descargar la aplicación de **Dermatología Revista Mexicana**.
Para consultar el texto completo de los artículos deberá registrarse una sola vez con su correo electrónico, crear una contraseña, indicar su nombre completo y especialidad. Esta información es indispensable para saber qué consulta y cuáles son sus intereses y poder en el futuro inmediato satisfacer sus necesidades de información.

La aplicación está disponible para Android o iPhone.

Artículo original
Dermatol Rev Mex 2020 marzo-abril;64(2):129-143.

Dermatología
Revista mexicana

Concentraciones séricas de vitamina D y su asociación con la gravedad clínica del vitíligo en pacientes que asisten a un servicio de fototerapia

Serum levels of vitamin D and its association with clinical severity of vitiligo in patients attending a phototherapy service.

Andrea Castaño-Villegas,[1] Catalina Moreno-Zuluaga,[1] Andrés Rangel Martínez-Villaba,[2] Leonardo Medina-Alvis,[3] Oscar Jairo Valencia-Ocampo[3]

Resumen

ANTECEDENTES: El vitíligo es un trastorno despigmentante de origen autoinmunitario que tiene una posible relación con la vitamina D porque ésta aumenta la melanogénesis y el contenido de tirosinasa en los melanocitos.

OBJETIVO: Determinar la asociación entre las concentraciones de vitamina D en los pacientes con vitíligo que asisten al servicio de Fototerapia en la IPS Universitaria Sede Prado y la severidad clínica basal.

MATERIAL Y MÉTODO: Estudio transversal analítico, efectuado de junio de 2016 a febrero de 2018. Se evaluaron las concentraciones séricas de vitamina D de pacientes mayores de 18 años de uno y otro género y se midió la severidad clínica según la superficie corporal afectada con la escala de clasificación VES (*Vitiligo Extent Score*), antes de iniciar el tratamiento con fototerapia.

RESULTADOS: Se evaluaron 71 pacientes con vitíligo (edad media de 47.6 años) con duración mediana de la enfermedad de 60 meses. La insuficiencia y deficiencia de vitamina D se encontraron en 20 (28.2%) y 23 (32.4%) pacientes, respectivamente; 36.6% tenía concentraciones de 25(OH)D3 ≥ 30 ng/mL. La mediana en el puntaje VES fue de 2.6% y la mediana del valor sérico de la vitamina D fue de 26.6 ng/mL. Al correlacionar las concentraciones de vitamina D con el puntaje de la VES no se encontró asociación.

CONCLUSIONES: No se encontró asociación entre las concentraciones de vitamina D y la extensión de la superficie corporal afectada por el vitíligo.

PALABRAS CLAVE: Vitamina D; vitíligo; fototerapia; autoinmunidad; hipovitaminosis; Colombia.

Abstract

BACKGROUND: *Vitiligo is a depigmenting disorder of autoimmune origin that has a possible relationship with vitamin D since it increases melanogenesis and tyrosinase content in melanocytes.*

OBJECTIVE: *To determine the association between vitamin D levels in patients with vitiligo that attend phototherapy in the University IPS and the baseline clinical severity.*

MATERIAL AND METHOD: *An analytical cross-sectional study was done from June 2016 to February 2018. The serum vitamin D levels of patients older than 18 years were evaluated and the clinical severity was measured according to the affected body surface with the VES tool (Vitiligo extent score), before starting the phototherapy treatment.*

RESULTS: *Seventy-one patients were evaluated with vitiligo (mean age: 47.6 years) with median duration of the disease of 60 months. The insufficiency and deficiency of*

[1] Dermatóloga, Sección de Dermatología.
[2] Psiquiatra. Magister en Epidemiología clínica, Instituto de Investigaciones Biomédicas.
[3] Dermatólogo. Docente, Sección de Dermatología. Unidad de Fotodermatología. Centro de Investigaciones Dermatológicas, CIDERM.
Facultad de Medicina de la Universidad de Antioquia, Colombia.

Recibido: marzo 2019
Aceptado: abril 2019

Correspondencia
Oscar Jairo Valencia Ocampo
oscar.valencia@udea.edu.co

Este artículo debe citarse como
Castaño-Villegas A, Moreno-Zuluaga C, Rangel Martínez-Villaba A, Medina-Alvis L, Valencia-Ocampo OJ. Concentraciones séricas de vitamina D y su asociación con la gravedad clínica del vitíligo en pacientes que asisten a un servicio de fototerapia. Dermatol Rev Mex. 2020 marzo-abril;64(2):129-143.

vitamin D was found in 22 (31.1%) and 23 (32.3%) patients, respectively; 36.6% had levels of 25 (OH)D3 ≥ 30 ng/mL. The median in the VES score was 2.6%, and the median value of the vitamin D was 26.6 ng/mL. When correlating vitamin D levels with the VES score, no association was shown.

CONCLUSIONS: *There was no association between vitamin D levels and the extent of the affected body surface.*

KEYWORDS: *Vitamin D; Vitiligo; Phototherapy; Autoimmunity; Hypovitaminosis; Colombia.*

ANTECEDENTES

El vitíligo es el trastorno despigmentante adquirido más común de la piel. Afecta la autoimagen y salud mental de quienes lo padecen, con efecto en su calidad de vida.[1] Afecta alrededor de 0.06 a 2.3% de la población mundial, con ligero predominio en las mujeres, posiblemente asociado con su afectación cosmética.[2]

Los mecanismos exactos de la fisiopatología del vitíligo siguen siendo poco claros. Se han planteado varias teorías, entre las que encontramos: la teoría genética, inmunitaria, neurogénica, bioquímica, melanocitorrágica y convergente. La más aceptada es esta última, que reúne todos los factores causantes o activadores que pueden actuar de forma independiente o sinérgica para alterar la pigmentación de los melanocitos.[3]

La vitamina D se ha sugerido como factor causante y se ha asociado con la gravedad del vitíligo;[4] ésta es una hormona esencial que puede adquirirse por medio de la ingesta oral o ser sintetizada en la piel a través de una reacción fotoquímica.[5] Se produce en los queratinocitos de la capa basal de la epidermis, queratinocitos suprabasales y fibroblastos dérmicos al convertirse en previtamina D3 a partir de 7-dihidrocolesterol en la fotorreacción inducida por la radiación UVB del sol. Para ser biológicamente activa requiere dos hidroxilaciones posteriores. Inicialmente se convierte en 25(OH)D3 en los hepatocitos, por la vitamina D 25-hidroxilasa-CYP2R1, que es el principal metabolito de la vitamina D y su concentración sérica se utiliza como representación del estado de vitamina D.[6] La segunda hidroxilación ocurre en el riñón, dando lugar a la formación de calcitriol, que al unirse a su receptor nuclear VDR, regula la expresión de más de 3000 genes diana en el genoma humano.[7]

El calcitriol estimula la síntesis de ceramida al inducir la esfingomielinasa, aumentando así la conversión de esfingomielina a ceramida; a su vez, la ceramida aumenta el efecto prodiferenciador del calcitriol en los queratinocitos en un circuito de retroalimentación. Mientras que las concentraciones farmacológicas de calcitriol inducen la apoptosis de queratinocitos y otras células epidérmicas, las concentraciones fisiológicas bloquean el efecto de las ceramidas proapoptósicas, la radiación UV y el factor de necrosis tumoral α (TNF-α),[8] lo que le confiere su efecto antiapoptósico y de activación de melanocitos y queratinocitos, aumento de la melanogénesis y del contenido de la tirosinasa

de melanocitos humanos, participando así en la pigmentación de la piel.[9]

Aun no se tiene claro el mecanismo por el que la vitamina D ejerce sus efectos en los melanocitos. Se cree que la vitamina D está implicada en la fisiología de los melanocitos coordinando citocinas melanogénicas [más probable endotelina-3 (ET-3)] y la actividad del sistema SCF/c-Kit, que es uno de los reguladores más importantes de la viabilidad y maduración de los melanocitos.[1] Además, la forma activa de la vitamina D reduce la actividad apoptósica inducida por UVB en los queratinocitos y los melanocitos, a través de la producción de interleucina 6 y de la formación de esfingosina-1-fosfato. En resumen, la vitamina D protege la unidad de melanina epidérmica y restaura la integridad de los melanocitos a través de varios mecanismos: la activación, proliferación, migración de melanocitos y pigmentación mediante la modulación de la activación de las células T, que aparentemente están relacionadas con la desaparición de melanocitos en el vitíligo.[10]

El papel más reconocido de la vitamina D es el mantenimiento de la masa ósea, pero la evidencia actual ha hecho que cobre más importancia vinculando su deficiencia con enfermedades autoinmunitarias, cardiovasculares, metabólicas, ginecoobstétricas, oncológicas, cognitivas e infecciosas, entre otras.[11] Basados en que los metabolitos naturales de la vitamina D contribuyen al funcionamiento adecuado de los principales órganos humanos, incluida la piel,[12] y que su déficit se ha relacionado con enfermedad tiroidea autoinmunitaria, diabetes autoinmunitaria, artritis reumatoide, psoriasis, anemia perniciosa, lupus eritematoso sistémico, enfermedad inflamatoria intestinal, esclerosis múltiple, enfermedad de Addison y alopecia areata, se cree que el vitíligo, al considerarse una enfermedad autoinmunitaria podría estar relacionado con concentraciones bajas de 25-hidroxivitamina D;[1,5,13] además, hay estudios en los que se demostró relación significativa entre las concentraciones bajas de 25-hidroxivitamina D y el vitíligo.[12]

En un estudio de casos y controles, realizado por Saleh y colaboradores, se evaluó si había relación de las concentraciones de vitamina D en pacientes con vitíligo que tenían o no otras enfermedades autoinmunitarias y concluyó que los pacientes con vitíligo y enfermedades autoinmunitarias tienen concentraciones séricas de 25(OH)D más bajas que los pacientes con vitíligo sin enfermedades autoinmunitarias, pero sin diferencias significativas.[12]

Existe soporte en la bibliografía de enfermedades diferentes al vitíligo que correlacionan las concentraciones de vitamina D y la severidad de ellas, como en el caso de la dermatitis atópica. Las concentraciones séricas promedio de vitamina D fueron significativamente más altas ($p < 0.05$) en pacientes con enfermedad leve (36.9 ng/mL) en comparación con sujetos con enfermedad moderada (27.5 ± 8.3 ng/mL) o con dermatitis atópica grave (20.5 ± 5.9 ng/mL).[14] Los pacientes con otras enfermedades autoinmunitarias como la esclerosis sistémica tenían concentraciones bajas de vitamina D (< 20 ng/mL) en la mayoría de los pacientes estudiados (97%) y concentraciones muy bajas (< 10 ng/mL) en 44% de los pacientes.

Otro hallazgo importante en este trabajo fue la asociación estadísticamente significativa entre la hipovitaminosis D y la tiroiditis autoinmunitaria ($p = 0.008$).[15]

También se ha evidenciado que las concentraciones bajas de vitamina D pueden ser marcador de actividad de algunas entidades. Es así como ocurre con el lupus eritematoso sistémico, en el que esta hipovitaminosis es comparable con marcadores tan específicos como el anti-DNA.[16]

Por los bajos porcentajes de respuesta, el tratamiento contra el vitíligo se convierte en un reto terapéutico, sobre todo en algunos patrones de manifestación. Por ello, se requiere buscar factores que puedan predecir la severidad y riesgos de progresión del vitíligo, para repercutir favorablemente en la evolución de la enfermedad a partir de los que puedan ser modificables y que permitan establecer coadyuvantes al tratamiento con fototerapia.

En la bibliografía se ha sugerido que el déficit de vitamina D pudiera influir en la extensión de la despigmentación de la piel y que la ingesta oral de ésta y el mantenimiento de las concentraciones séricas normales podrían contribuir a la respuesta de estos pacientes a la fototerapia.[1,10] La fototerapia UVB aumenta las concentraciones de vitamina D en pacientes con concentraciones iniciales bajas de 25-hidroxivitamina D, lo que indica que el efecto benéfico de UVB depende, al menos parcialmente, de la inducción de la vitamina D.[9] Hay estudios en enfermedades diferentes al vitíligo que requieren fototerapia, como uno en el que a 35 pacientes con psoriasis o dermatitis atópica que requerían fototerapia tres veces a la semana, se les midieron las concentraciones de vitamina D al inicio del estudio y a las seis semanas y encontraron aumento significativo de la concentración sérica de 25(OH) vitamina D.[17]

Los estudios no son concluyentes y, a pesar de estos hallazgos, aún queda mucho por estudiar acerca del papel de la vitamina D en la melanogénesis, su papel en la aparición del vitíligo, así como su influencia en el proceso de repigmentación, y en la efectividad de la terapia con radiación UV. Asimismo, existen diferencias entre regiones geográficas que pueden explicar variaciones en sus concentraciones y su papel en la enfermedad;[18] por tanto, se justifica el estudio de las concentraciones séricas de vitamina D y su asociación con la gravedad del vitíligo.

Se sabe que la vitamina D cumple funciones biológicas en la proliferación de melanocitos, por lo que podría cumplir un papel coadyuvante en la repigmentación de las lesiones vitiliginosas[19] y correlacionarse con el hallazgo de concentraciones séricas de vitamina D considerablemente más bajas en los pacientes con vitíligo que en el resto de la población, como lo demuestran numerosos estudios.[4,12] Además, en algunos estudios se ha visto que la administración complementaria de vitamina D es eficaz terapéuticamente en modelos animales en enfermedades autoinmunitarias, como encefalomielitis alérgica, artritis inducida por colágeno, diabetes mellitus tipo 1, enfermedad inflamatoria intestinal, tiroiditis autoinmunitaria y lupus eritematoso sistémico. Esto ha llevado a pensar que la administración complementaria de vitamina D pueda formar parte del tratamiento de otras enfermedades autoinmunitarias, como el vitíligo.

Consideramos que se requieren estudios que puedan demostrar la concordancia entre las concentraciones de vitamina D y el grado de despigmentación, y que sirvan como base para futuros estudios de tratamiento. Estudiar a profundidad los diferentes tipos de relación entre el vitíligo y las concentraciones séricas de vitamina D, especialmente en lo concerniente a su posible concordancia con la severidad de la enfermedad, expresada en su extensión, permitirá establecer el posible papel que juega ésta en la génesis de la enfermedad y en su progresión, además de aclarar si con este conocimiento podría plantearse como una posibilidad terapéutica de administración complementaria en los casos que se encuentre deficitaria. Los objetivos de este estudio fueron determinar las concentraciones séricas de vitamina D y la prevalencia de su déficit en pacientes con vitíligo que consultan al servicio de dermatología de la IPS Universitaria de la ciudad de Medellín, Colombia, además, caracterizarlos clínica y epidemiológicamente, y evaluar la asociación entre las concentraciones

séricas de vitamina D y el porcentaje de superficie corporal afectada.

MATERIAL Y MÉTODO

Estudio de corte transversal analítico. Se incluyó la información del registro clínico y administrativo de los pacientes que consultaron de junio de 2016 a febrero de 2018 al Departamento de Dermatología de la Universidad de Antioquia y el Servicio de Fototerapia de la IPS Universitaria, en Medellín, Colombia.

Los criterios de inclusión fueron: pacientes con vitíligo que asistieran al servicio de fototerapia; ser mayor de 18 años; que hubieran tenido protocolo de fotografía del servicio completo, que consistía en un estudio fotográfico basal para medir la extensión del vitíligo y su posterior respuesta al tratamiento, esto forma parte de la atención estándar del servicio de fototerapia. Los criterios de exclusión fueron: haber recibido complemento con vitamina D o tratamiento con fototerapia en los seis meses previos a la toma del examen; no tener consentimiento informado de procedimiento y protocolo de fotografía debidamente diligenciado.

Se estimó que era necesaria una muestra de 85 pacientes para detectar una correlación clínicamente significativa de al menos 0.3 y obtener una potencia de 80% y un riesgo de error tipo I de 5%; sin embargo, solo pudieron incluirse en la investigación los registros de historia clínica y administrativos de 71 pacientes; los motivos principales por los que no pudieron incluirse algunos pacientes fueron la ausencia de un protocolo completo de fotografía o la toma inicial de las concentraciones séricas de vitamina D.

Fuente de los datos

Los datos sociodemográficos y clínicos se extrajeron de las bases de datos de los pacientes con diagnóstico de vitíligo del servicio de fototerapia de la IPS Universitaria; se extrajeron las siguientes variables: edad, sexo, tiempo de evolución de la enfermedad, fototipo de Fitzpatrick, sitio de aparición inicial, tratamientos previos y actuales, y antecedentes personales o familiares de enfermedades autoinmunitarias. Las concentraciones séricas de la vitamina D al inicio de la fototerapia se encontraban registradas en la misma base de datos, se consideraron normales concentraciones de 25-hidroxivitamina D mayores de 30 ng/mL, insuficiencia de 21-29 ng/mL y deficiencia < 20 ng/mL; el proceso de valoración de la vitamina D correspondió a varios laboratorios y solamente los que ingresaron durante el último trimestre de 2017 y el primer bimestre de 2018 (30 pacientes en total) tuvieron muestras tomadas y procesadas en un mismo laboratorio.

Instrumentos

Los métodos más utilizados para evaluar el grado de severidad y de repigmentación de las lesiones de vitíligo durante el seguimiento son el instrumento *Vitiligo Area Score Index* (VASI) y el *Vitiligo European Task Force assessment* (VETFa); ambos miden la despigmentación y la respuesta al tratamiento con la terapia UVB-BE con alto grado de consistencia y validez, pero son complejos, difíciles y su aplicación toma mucho tiempo.[20] En 2016, van Geel y colaboradores desarrollaron y validaron un sistema de puntuación para evaluar el grado de afectación cutánea del vitíligo y le nombraron *Vitiligo Extent Score* (VES).[21] Al comparar este método con el VASI, este nuevo instrumento de medición permite vigilar con mayor precisión, facilidad y estandarización la superficie corporal afectada.[21]

Debido a estas ventajas, se usó la herramienta VES para determinar el porcentaje de superficie corporal afectada. Con esta herramienta, que se encuentra disponible en la página web www.vitiligo-calculator.com pueden seleccionarse

las imágenes que reflejan la extensión de las lesiones de vitíligo del paciente, distribuidas en 19 partes corporales diferentes. La calculadora proporciona un puntaje que puede expresarse en porcentaje del área de superficie corporal afectada o el grado de extensión por región (grado 0 a 6). **Figura 1**

Antes de iniciar el estudio se evaluó la concordancia entre evaluadores a través del coeficiente de correlación intraclase, para lo que cuatro profesionales (dos dermatólogos y dos médicos residentes de dermatología) evaluaron de forma independiente las fotografías de 20 pacientes, encontrando alta confiabilidad interobservador (CCI = 0.94).

Análisis estadístico

Se realizó un análisis descriptivo de la base de datos en busca de valores perdidos y atípicos, realizando a su vez las verificaciones y correcciones requeridas. A continuación, se describieron las medidas de tendencia central y de dispersión de las variables cuantitativas según si tuvieron distribución normal o no (edad, tiempo de evolución en meses, valor en la escala VES y concentraciones séricas de vitamina D), y frecuencias y porcentajes de las variables categóricas o cualitativas (sexo, estrato, ocupación, fototipo de piel, eventos desencadenantes, sitio de inicio, tipo de vitíligo,

Figura 1. Escala de extensión del vitíligo (*Vitiligo Extent Score*, VES).
Tomada la referencia 21.

tratamiento previo, concentraciones categóricas de vitamina D).

Posteriormente se realizó un gráfico de cajas y bigotes a través de los distintos grupos de concentraciones de vitamina D y otro que evaluó las diferencias entre las concentraciones de vitamina D según se tenía una afectación igual o superior a 10% de la superficie corporal o no. Por último, se realizó un análisis multivariado de regresión lineal múltiple tomando como variable dependiente el porcentaje de superficie corporal afectada medido por la VES, como variable independiente las concentraciones séricas de vitamina D (transformadas a través de la transformación de Box-Cox para lograr una distribución normal de sus datos) y como variables de confusión la edad y el sexo. Se tomó un error alfa de 0.05 y los estimadores del modelo multivariado se presentan con su intervalo de confianza (IC) a 95%.

Consideraciones éticas

El estudio recibió la aprobación del Comité de Ética de la Facultad de Medicina de la Universidad de Antioquia y de la IPS Universitaria. Se obtuvo el consentimiento firmado por escrito de cada participante. Se aseguró la confidencialidad de la información y solo los investigadores tuvieron acceso a la misma. Los resultados se reportan de forma que no se permita la identificación de ningún caso particular.

RESULTADOS

Se evaluaron 71 pacientes con vitíligo, la mayoría de edad media, mujeres, de estrato socioeconómico medio y bajo, empleados y amas de casa (**Cuadro 1**). La duración de la enfermedad tuvo mediana de 60 meses, la mayoría de los pacientes tenía fototipo de piel Fitzpatrick III (58%), tenían un tipo de vitíligo no segmentario generalizado (78.9%) y habían recibido tratamiento tópico con esteroides o tacrolimus (71.8 y 53.5%, respectivamente). **Cuadro 2**

Cuadro 1. Características sociodemográficas de los participantes del estudio (n = 71)

Características sociodemográficas	Media ± DE
Edad (años)	47.6 ± 13.5
	Frecuencia (%)
Hombres	23 (32.4)
Estrato[a]	
Bajo	23 (44.2)
Medio	25 (48.1)
Alto	4 (7.70)
Ocupación[b]	
Empleado	26 (61.9)
Estudiante	2 (4.80)
Ama de casa	10 (23.7)
Pensionado	2 (4.80)
Desempleado	2 (4.80)
Ocupación al aire libre[c]	7 (17.1)
Pasatiempo al aire libre[d]	17 (56.7)

[a] Información de 52 pacientes. [b] Información de 42 pacientes. [c] Información de 41 pacientes. [d] Información de 30 pacientes.

Las concentraciones de vitamina D de acuerdo con los fototipos fueron los siguientes: para el fototipo II la mediana fue de 18.7 ng/mL (rango intercuartílico [RIC] 16.8 y 30.5); para el III fue de 27.25 ng/mL (RIC 19.55 a 36.33); para el IV fue de 26.6 ng/mL (RIC 18.9 y 30.6); para el V solo hubo una medición, que fue 32.6 ng/mL, y para el fototipo VI también hubo una sola medición, que fue de 19.7 ng/mL. Cuando el paciente recordó un evento desencadenante, predominaron los estresores externos sociales o familiares sobre las condiciones médicas (**Cuadro 2**). Entre los procesos patológicos autoinmunitarios asociados, personales o familiares, se observó un porcentaje muy bajo: 18.3 y 25.4%, respectivamente (**Cuadro 2**). No se encontraron antecedentes de enfermedad renal, hepática ni

Cuadro 2. Características clínicas de los participantes del estudio (n = 71)

Características clínicas	Mediana (RIC[a])
Tiempo de evolución (meses)	60 (24 a 204)
Fototipo[b]	**Frecuencia (%)**
I	0
II	10 (14.5)
III	40 (58)
IV	17 (24.7)
V	1 (1.40)
VI	1 (1.40)
Evento desencadenante	
No sabe/no recuerda	50 (70.4)
Estresores sociales o familiares	13 (18.3)
Condiciones médicas	8 (11.3)
Antecedente personal de enfermedades autoinmunitarias	13 (18.3)
Antecedente familiar de enfermedades autoinmunitarias	18 (25.4)
Sitio de inicio del vitíligo	
No sabe/no recuerda	16 (22.5)
Cabeza y cuello	1 (28.2)
Tronco	15 (21.1)
Extremidades	20 (28.2)
Tipo de vitíligo	
No segmentario generalizado	56 (78.9)
No segmentario universal	11 (15.5)
Segmentario	4 (5.6)
Leucotriquia	23 (32.4)
Tratamiento previo	
Esteroides tópicos	51 (71.8)
Esteroides sistémicos	1 (1.40)
Tacrolimus	38 (53.5)
Calcipotriol	3 (4.23)
Fototerapia	10 (14.1)
Vitamina D	
Normal	26 (36.6)
Insuficiencia	22 (31.1)
Deficiencia	23 (32.3)
	Mediana (RIC[a])
Valor en la escala VES (%)	2.6 (1.12 a 5.90)
Valor sérico de vitamina D (ng/mL)	26.6 (18.9 a 32.0)

[a] Rango intercuartil. [b] Información de 69 pacientes.

gastrointestinal malabsortiva o autoinmunitaria en las bases de datos revisadas.

La insuficiencia y deficiencia de vitamina D se encontraron en 22 (31.1%) y 23 (32.3%) pacientes, respectivamente, y 26 pacientes (36.6%) tuvieron concentraciones normales de vitamina D, de los que solo cuatro pacientes tuvieron valores mayores de 40 ng/mL. La mediana del puntaje VES fue de 2.6% de superficie corporal afectada y la mediana del valor sérico de la vitamina D fue de 26.6 ng/mL (**Cuadro 2**). El área corporal afectada con más frecuencia fue la cabeza y el cuello y las extremidades, ambas en 28.2% de los casos y el paciente que tuvo mayor porcentaje de superficie corporal afectada fue de 28.6%.

Solo 13 pacientes tuvieron valores de VES de 10% o superior, en estos pacientes la mediana de vitamina D fue de 27 ng/mL con rango intercuartil entre 19.7 y 31.2 ng/mL, mínimo de 13 y máximo de 54 ng/mL. Los sujetos con valores inferiores a 10% en la VES tuvieron mediana de 26.6 ng/mL, rango intercuartil entre 18.9 y 31.97 ng/mL, mínimo de 11.5 y máximo de 59.5 ng/mL. No se encontraron diferencias significativas en las concentraciones de vitamina D en ambos grupos (p = 0.7610). **Figura 2**

No se encontró asociación entre el porcentaje de superficie corporal afectada y las concentraciones de vitamina D ajustados por edad y sexo (**Cuadro 3**). Gráficamente se observó que tampoco había diferencia en el porcentaje de superficie corporal afectada entre los diferentes grupos de concentraciones de vitamina D (**Figura 3**).

DISCUSIÓN

Se considera que las concentraciones bajas de vitamina D son uno de los factores ambientales que pueden aumentar la prevalencia de ciertas enfermedades autoinmunitarias, entre ellas el

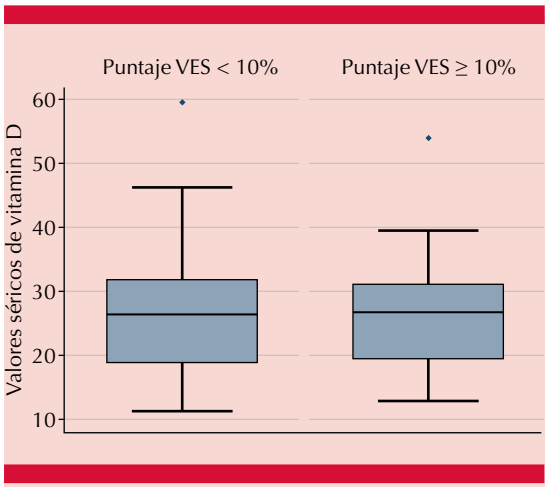

Figura 2. Concentraciones séricas de vitamina D en pacientes con afectación menor y mayor a 10% de la superficie corporal.

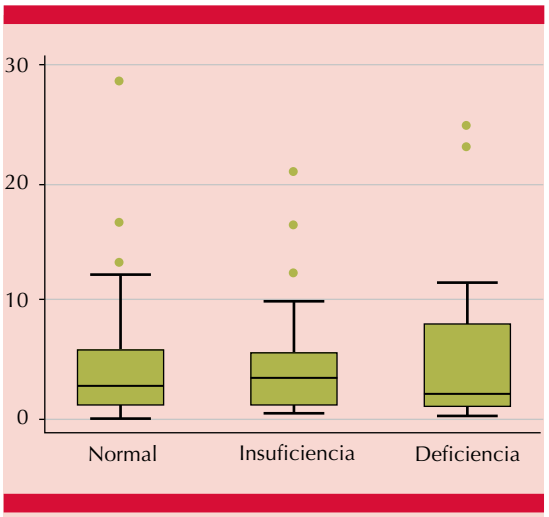

Figura 3. Superficie corporal afectada según la VES en cada grupo de vitamina D.

vitíligo. Takci y colaboradores realizaron un estudio prospectivo de casos y controles en 2014 en Turquía, que tuvo como objetivo evaluar el metabolismo de la vitamina D en pacientes con vitíligo; incluyeron 44 pacientes con vitíligo vulgar y 43 controles sanos, midieron sus concentraciones plasmáticas de 25(OH)D, parathormona (PTH), calcio, magnesio y fosfato.[5]

En los resultados no se encontraron diferencias significativas en la edad, el sexo y el fototipo de piel entre los dos grupos. En los pacientes con vitíligo, las concentraciones plasmáticas de 25(OH)D y el calcio estaban reducidas significativamente; también la edad avanzada y las comorbilidades autoinmunitarias se asociaron significativamente con concentraciones menores de 25(OH)D.[5]

Saleh y colaboradores detectaron deficiencia de 25(OH)D en 97.5% de los pacientes con vitíligo, en una relación altamente significativa en comparación con controles sanos.[12] Xu y su grupo también investigaron la deficiencia de 25(OH)D sérica en 171 pacientes chinos con vitíligo, pero sus datos no revelaron correlación entre las concentraciones de vitamina D y el inicio del vitíligo, ni detectaron diferencias significativas en las concentraciones de 25(OH)D entre los pacientes con vitíligo y los controles; aunque sí encontraron que los pacientes con deficiencia de vitamina D tenían mayor riesgo

Cuadro 3. Relación entre los valores de vitamina D y la extensión medidos por la escala VES[a]

Variable independiente	β	Intervalo de confianza a 95%	Valor de p
Concentraciones de vitamina D[b]	-0.36	-3.71 a 2.98	0.83
Edad	0.10	-0.01 a 0.22	0.07
Sexo	1.91	-1.26 a 5.08	0.23

[a] Se ajustó un modelo de regresión lineal múltiple ajustado por edad y sexo. R2 ajustado = 0.04. [b] Se aplicó transformación de Box-Cox.

de padecer enfermedades autoinmunitarias.[22] Así mismo, Silverberg y colaboradores encontraron disminución estadísticamente significativa de las concentraciones de 25(OH)D en los pacientes con vitíligo y otras enfermedades autoinmunitarias; en comparación con los controles. Más de 68.9% de los pacientes tenían concentraciones séricas de 25(OH)D por debajo de 30 ng/mL.[4]

Todavía se desconoce si la deficiencia de vitamina D puede asociarse con la aparición de vitíligo, como ocurre en otras enfermedades autoinmunitarias. Doss y colaboradores realizaron un estudio en el Hospital Universitario Beni Suef de Egipto, publicado en 2015, con el propósito de determinar el papel de la vitamina D en la patogénesis del vitíligo. Incluyeron 30 pacientes con vitíligo y 30 controles, pareados por edad y género, a los que se les determinaron las concentraciones séricas de 25(OH)D y les realizaron biopsias de piel de lesiones despigmentadas y de piel sana para determinar la expresión del gen VDR usando la reacción en cadena de polimerasa en tiempo real.[23]

En los resultados encontraron que solo 10 pacientes con vitíligo (33.3%) tuvieron concentraciones séricas suficientes de 25(OH)D, 12 pacientes (40%) tenían concentraciones insuficientes y 8 pacientes (26.7%) tenían concentraciones deficientes; mientras que la mayoría de los controles (96.7%) tenían concentraciones suficientes. La expresión de ARNm de VDR también disminuyó significativamente en la piel lesional y en la piel sana de los pacientes en comparación con los controles. Por lo anterior, concluyeron que la deficiencia de vitamina D influye en la extensión del vitíligo y podría contribuir a la patogénesis del mismo a través de su función inmunomoduladora y su papel en la melanogénesis.[23]

En otro estudio, Aksu encontró que la prevalencia de deficiencia de 25(OH)D fue mayor en pacientes con vitíligo (71%) que en los controles sanos (33%), pero el hallazgo más importante fue con la alopecia areata, que tenía la mayor prevalencia (91%) y una correlación inversa significativa entre la gravedad de la enfermedad y la concentración sérica de 25(OH)D.[24]

En este estudio de corte transversal analítico, se analiza por primera vez en Colombia las concentraciones de 25(OH)D3 y su relación con la severidad clínica y se muestra baja prevalencia de concentraciones insuficientes de vitamina D de acuerdo con los criterios establecidos, en comparación con los hallazgos en otros países, mientras que se comprobó alta prevalencia de deficiencia en la población estudiada. Aunque existe cierta controversia de cuáles son las concentraciones plasmáticas óptimas de vitamina D, la mayoría de expertos acepta la definición de deficiencia por debajo de 20 ng/mL, insuficiencia entre 20-29 ng/mL y suficiencia a partir de 30 ng/mL, deseable una concentración mayor de 40 a 60 ng/mL y, por otro lado, alto riesgo de osteomalacia y raquitismo con valores menores de 10 ng/mL.[6,25-28] De acuerdo con estos parámetros, casi mil millones de personas en el mundo tendrían concentraciones insuficientes o deficientes.[28]

En gran parte del mundo existe alta prevalencia de hipovitaminosis D, pero los datos respecto al estado de la vitamina D en América Latina son escasos. En un estudio efectuado en Medellín, con 113 mujeres, se encontró que 76% tenían concentraciones de vitamina D por debajo de 10 ng/mL;[29] asimismo, un estudio llevado a cabo en mujeres posmenopáusicas con osteoporosis mostró un promedio sérico de 25(OH)D de 26 ng/mL en México, 32.4 ng/mL en Brasil y 30 ng/mL en Chile. Los porcentajes de concentraciones menores de 20 ng/mL fueron: 29, 15 y 19%, respectivamente. En un estudio realizado en Argentina, la medición sérica de 25(OH)D se redujo de 20.8 ng/mL en el norte, en la latitud más baja, a 14.4 ng/mL en el sur a mayor latitud.[18]

En Colombia, a pesar de ser un país tropical y tener algunas regiones con alta incidencia de radiación solar, se ha sugerido que hasta dos terceras partes de la población posmenopáusica podría tener concentraciones inadecuadas de vitamina D, encontrando un promedio de 26.7 ng/mL, 55.1% de las pacientes estudiadas tuvo un resultado insuficiente y 16.6%, deficiente, según el Consenso Colombiano de Expertos en Vitamina D.[11] En Bogotá, se encontró prevalencia de déficit de vitamina D de 81% y el promedio sérico de 25(OH)D fue de 19.81 ng/mL. Este resultado es menos favorable que el encontrado en países con estaciones climáticas y es equivalente al de otros países en Sudamérica[18] y en Pakistán (latitud 33°N).[30] Por otro lado, en un estudio realizado en Cali en pacientes con osteoporosis, se encontró prevalencia de insuficiencia de vitamina D de 55.3%, con promedio de concentraciones séricas de 22 ng/mL.

En nuestro estudio encontramos una mediana de concentraciones séricas de vitamina D de 26.6 ng/mL, valor muy similar al reportado en el mencionado consenso colombiano, pero con prevalencias menores de insuficiencia (22 pacientes, 31.1%) y mayores de deficiencia (23 pacientes, 32.3%). Sin embargo, al realizar comparaciones estadísticas, es importante tener en cuenta que, en los estudios colombianos, los grupos poblacionales son diferentes.

Algunos factores pueden relacionarse con las cifras bajas de vitamina D en nuestro país, entre los que encontramos: la falta de exposición a la luz solar, la mayoría de la población es mestiza y afroamericana, razas con mayor riesgo de hipovitaminosis D, la ingesta inadecuada de alimentos ricos en vitamina D como lácteos, vegetales, proteínas animales y comida de mar, bajas concentraciones de vitamina D en los alimentos consumidos, inversión de la pirámide poblacional, en la que un gran número de personas son ancianas, porque con el paso de los años se disminuye la capacidad de sintetizar la vitamina D a través de la piel (el 7 dehidrocolesterol dérmico se reduce en 70% a los 70 años), el sobrepeso en un alto porcentaje de la población y el uso excesivo de protectores solares.[11]

Al relacionarlo con nuestro estudio, el nivel socioeconómico de la mayoría de nuestros pacientes puede implicar una baja ingesta de alimentos ricos en vitamina D; también la mayoría de nuestros pacientes eran de fototipo III, que no son los fototipos más relacionados con mayor riesgo de hipovitaminosis D, como los fototipos IV y V; la edad de la población de nuestro estudio no estaba en los extremos de la vida que se relacionan más con este déficit[31] y, por último, algunos pacientes del estudio en algún momento ya habían recibido fototerapia, aunque ésta fuera hace más de seis meses, podía quedar algún efecto en estas concentraciones.

En otras ubicaciones geográficas, como Reino Unido, se evaluó la relación entre los resultados de vitamina D con la exposición a la luz solar y factores del estilo de vida, como la alimentación y el fototipo de piel (asiáticos *vs* caucásicos). En verano, la mediana de los asiáticos fue de 9.0 ng/mL, disminuyendo a 5.8 ng/mL en invierno, valores menores al compararlos con los de la población blanca de 26.2 ng/mL en verano y 18.9 ng/mL en invierno. La mediana de la vitamina D dietética diaria fue más baja en los asiáticos del sur (1.32 *vs* 3.26 µg en sujetos blancos) y se vio agravada por el bajo consumo de complementos.[32]

En los estudios más importantes que se han hecho de la relación entre la deficiencia de la vitamina D y el vitíligo, se ha registrado deficiencia altamente significativa de 25(OH)D en pacientes con vitíligo en comparación con los controles sanos. Saleh, además de esto, encontró que no había correlación significativa entre las concentraciones séricas de 25(OH)D y la superficie

corporal total afectada, la duración del vitíligo, la duración de enfermedades autoinmunitarias concomitantes y la edad. Este estudio tiene hallazgos similares al nuestro, resaltando la falta de correlación entre el porcentaje de superficie corporal afectada y las concentraciones séricas de vitamina D; sin embargo, la mediana de superficie corporal afectada de los pacientes de este estudio fue de 20%, un valor mucho mayor que el del nuestro, que puede explicarse porque el método que usaron para medir la extensión del vitíligo fue el examen dermatológico y no una escala más exacta como la nuestra.[12]

La revisión sistemática y metanálisis de Upala concluye que existe fuerte evidencia de que el vitíligo se asocia significativamente con menor concentración de vitamina D, pero que aún no se sabe si se trata de un factor causal para el vitíligo, de la misma manera que lo es para otras enfermedades autoinmunitarias.[33] La mayor parte de los estudios de esta revisión encontraron diferencias entre los resultados de vitamina D de pacientes con vitíligo con controles sanos. Nuestro estudio no comparó pacientes con personas sin la enfermedad porque no era el objetivo del mismo. A pesar de que esperábamos encontrar una mediana más baja de vitamina D, el resultado es muy similar al de personas sanas de otros estudios del país; es un hallazgo importante del estudio la prevalencia alta de deficiencia, es decir, de concentraciones inferiores de 20 ng/mL (31.1%), datos también muy acordes con lo reportado en otros países.

Algunos estudios, sin embargo, no encontraron diferencia significativa entre las concentraciones de vitamina D de pacientes con vitíligo y el grupo control.[19,22] En nuestro estudio se encontró un resultado de mediana muy similar al de la población general en otros estudios del país, pero también encontramos prevalencia muy alta de deficiencia (31.1%), datos también muy acordes con lo reportado en otras regiones.

Se han buscado factores de pronóstico, clínicos o bioquímicos, que se relacionen con la afectación del vitíligo, porque para el paciente y el clínico es de gran importancia definir cómo se comportará la enfermedad en el paciente. Se conocen marcadores de severidad relacionados con la dificultad en el tratamiento, como la leucotriquia, la edad temprana de manifestación, la extensión de la superficie corporal afectada y el tiempo prolongado de enfermedad. Apoyándonos en los resultados de nuestro estudio, no es posible predecir qué porcentaje de superficie de piel afectada tendrá el paciente con base en las concentraciones de vitamina D, porque éstas no se correlacionan con la afectación.

En nuestro estudio no hubo correlación positiva entre el porcentaje de superficie corporal afectada y las concentraciones séricas de vitamina D. Los resultados no tuvieron una tendencia clara, el mayor porcentaje con casi una tercera parte de los pacientes tuvo concentraciones de vitamina D normales, otra tercera parte fueron insuficientes y la otra fueron deficientes. Los resultados generales arrojados por nuestro estudio se correlacionaron con estudios con población sana del país, pero el alto porcentaje de deficiencia nos lleva a pensar que faltan estudios que permitan realizar conclusiones más certeras de la relación del déficit de vitamina D y vitíligo en nuestro medio.

Este estudio tuvo varias limitaciones. La primera es que se trató de un estudio de corte transversal con recolección de información en registros clínicos, lo que no permite evaluar la temporalidad de la asociación entre la superficie corporal afectada y las concentraciones de vitamina D.

Se encontraron registros incompletos en aspectos claves de la historia clínica, como actividades al aire libre, uso de protector solar y alimentación, lo que impide analizar si existe relación entre estos factores y las concentraciones encontradas de vitamina D.

Se reconoce también como limitante la ausencia de medición de la concentración sérica de la hormona paratiroidea (PTH), lo que impide que podamos establecer su correlación inversa con las concentraciones de vitamina D; además, la falta de homogeneidad del laboratorio para la toma del examen, porque en otros estudios se han encontrado diferencias en los resultados según las técnicas de laboratorio utilizadas. Este sesgo de medición podría explicar, en parte, el resultado negativo del estudio, en cuyo caso debería afirmarse que pudo ocurrir un error tipo II.

La muestra recolectada correspondió a 20% menos de lo estimado, lo que pudo contribuir a menor potencia en los análisis, aunque el incremento de la potencia no aseguraría diferencias significativas en los resultados encontrados, debido a que el estimador hallado corresponde a un tamaño del efecto pequeño.

Aunque no era uno de los objetivos de la investigación, debido a que la VES es un instrumento válido y confiable, llamó la atención que los pacientes tenían una proporción de afectación de superficie corporal más baja a la esperada para el servicio. Esta baja afectación causó poca variabilidad en la distribución de datos de esta variable, limitando su poder estadístico y pudiendo explicar, en parte, el resultado negativo de la investigación.

Esta investigación inicia una línea de trabajo para el grupo de fototerapia de la IPS Universitaria y el Departamento de Dermatología de la Universidad de Antioquia, para explorar a mayor profundidad los factores relacionados con la gravedad y respuesta terapéutica en pacientes con vitíligo. A pesar del resultado negativo de nuestro estudio, se requiere la aplicación de metodologías de investigación con menor riesgo de sesgos, como el ensamble de cohortes clínicas para evaluar la relación entre las concentraciones séricas de vitamina D y la respuesta terapéutica, ensayos clínicos abiertos o controlados para determinar el papel de la corrección de las concentraciones séricas de vitamina D en la respuesta a la fototerapia y el desarrollo de cohortes poblaciones para determinar el papel de la vitamina D en la génesis de la enfermedad.

CONCLUSIÓN

La mediana de las concentraciones séricas de vitamina D de los pacientes con vitíligo que asistieron a fototerapia en la IPS Universitaria Sede Prado fue de 26.6 ng/mL. La prevalencia de insuficiencia fue de 31.1% y de deficiencia fue de 32.3%. No se encontró asociación entre las concentraciones de vitamina D y la extensión de la superficie corporal afectada, medida a través de la escala VES, ajustado por edad y sexo.

Fuente de financiación

Este estudio fue financiado por recursos del departamento de Dermatología de la Universidad de Antioquia y del servicio de Fototerapia de la IPS Universitaria.

REFERENCIAS

1. Birlea SA, Costin G-E, Norris DA. New insights on therapy with vitamin D analogs targeting the intracellular pathways that control repigmentation in human vitiligo. Med Res Rev 2009 May;29(3):514-46. doi: 10.1002/med.20146.
2. Krüger C, Schallreuter KU. A review of the worldwide prevalence of vitiligo in children/adolescents and adults: Worldwide prevalence of vitiligo in children/adolescents and adults. Int J Dermatol 2012 Oct;51(10):1206-12. doi: 10.1111/j.1365-4632.2011.05377.x.
3. Iannella G, Greco A, Didona D, Didona B, Granata G, Manno A, et al. Vitiligo: Pathogenesis, clinical variants and treatment approaches. Autoimmun Rev 2016 Apr;15(4):335-43. doi: 10.1016/j.autrev.2015.12.006.
4. Silverberg JI, Silverberg AI, Malka E, Silverberg NB. A pilot study assessing the role of 25 hydroxy vitamin D levels in patients with vitiligo vulgaris. J Am Acad Dermatol. 2010 Jun;62(6):937-41. doi: 10.1016/j.jaad.2009.11.024.

5. Takci Z, Tekin Ö, Ertuğru DT, Karadağ AS, Akin KO. A case-control study: evaluation of vitamin D metabolism in patients with vitiligo. Turk J Med Sci 2015;45(4):837-41. DOI: 10.3906/sag-1405-17.
6. Holick MF, Binkley NC, Bischoff-Ferrari HA, Gordon CM, Hanley DA, Heaney RP, et al. Evaluation, treatment, and prevention of vitamin D deficiency: an Endocrine Society clinical practice guideline. J Clin Endocrinol Metab 2011 Jul;96(7):1911-30. doi: 10.1210/jc.2011-0385.
7. Haussler MR, Jurutka PW, Mizwicki M, Norman AW. Vitamin D receptor (VDR)-mediated actions of 1α,25(OH)$_2$vitamin D$_3$: Genomic and non-genomic mechanisms. Best Pract Res Clin Endocrinol Metab 2011 Aug;25(4):543-59. doi: 10.1016/j.beem.2011.05.010.
8. Wadhwa B, Relhan V, Goel K, Kochhar A, Garg V. Vitamin D and skin diseases: A review. Indian J Dermatol Venereol Leprol 2015;81(4):344. doi: 10.4103/0378-6323.159928.
9. AlGhamdi K, Kumar A, Moussa N. The role of vitamin D in melanogenesis with an emphasis on vitiligo. Indian J Dermatol Venereol Leprol. 2013;79(6):750. doi: 10.4103/0378-6323.120720.
10. Huang CL, Nordlund JJ, Boissy R. Vitiligo: a manifestation of apoptosis? Am J Clin Dermatol 2002;3(5):301-8. DOI: 10.2165/00128071-200203050-00001.
11. Vásquez-Awad D, Cano-Gutiérrez CA y col. Vitamina D. Consenso colombiano de expertos. Medicina 2017;39(2):140-157. Recuperado a partir de https://revistamedicina.net/ojsanm/index.php/Medicina/article/view/117-6
12. Saleh HMA, Abdel Fattah NSA, Hamza H-TMM. Evaluation of serum 25-hydroxyvitamin D levels in vitiligo patients with and without autoimmune diseases. Photodermatol Photoimmunol Photomed 2013 Feb;29(1):34-40. doi: 10.1111/phpp.12016.
13. Xu H, Elmets CA. UVB Immunosuppression: Vitamin D or not vitamin D? That is the question. J Invest Dermatol 2012 Dec;132(12):2676-8. https://doi.org/10.1038/jid.2012.327.
14. Peroni DG, Piacentini GL, Cametti E, Chinellato I, Boner AL. Correlation between serum 25-hydroxyvitamin D levels and severity of atopic dermatitis in children. Br J Dermatol 2011 May;164(5):1078-82. doi: 10.1111/j.1365-2133.2010.10147.x.
15. Giuggioli D, Colaci M, Cassone G, Fallahi P, Lumetti F, Spinella A, et al. Serum 25-OH vitamin D levels in systemic sclerosis: analysis of 140 patients and review of the literature. Clin Rheumatol. 2017 Mar;36(3):583-90. doi: 10.1007/s10067-016-3535-z.
16. Amital H, Szekanecz Z, Szucs G, Danko K, Nagy E, Csepany T, et al. Serum concentrations of 25-OH vitamin D in patients with systemic lupus erythematosus (SLE) are inversely related to disease activity: is it time to routinely supplement patients with SLE with vitamin D? Ann Rheum Dis. 2010 Jun 1;69(6):1155-7. doi: 10.1136/ard.2009.120329.
17. Le P, Tu J, Gebauer K, Brown S. Serum 25-hydroxyvitamin D increases with NB-UVB and UVA/UVB phototherapy in patients with psoriasis and atopic dermatitis in Western Australia. Australas J Dermatol. 2016 May;57(2):115–21. doi: 10.1111/ajd.12315.
18. Lips P. Worldwide status of vitamin D nutrition. J Steroid Biochem Mol Biol 2010 Jul;121(1–2):297-300. doi: 10.1016/j.jsbmb.2010.02.021.
19. Khurrum H, AlGhamdi KM. The relationship between the serum level of vitamin D and vitiligo: A controlled study on 300 subjects. J Cutan Med Surg. 2016 Mar;20(2):139-45. doi: 10.1177/1203475415610071.
20. Kawakami T, Hashimoto T. Disease severity indexes and treatment evaluation criteria in vitiligo. Dermatol Res Pract 2011;2011:1-3. doi: 10.1155/2011/750342.
21. van Geel N, Lommerts J, Bekkenk M, Wolkerstorfer A, Prinsen CAC, Eleftheriadou V, et al. Development and Validation of the Vitiligo Extent Score (VES): an International Collaborative Initiative. J Invest Dermatol 2016 May;136(5):978-84. doi: 10.1016/j.jid.2015.12.040.
22. Xu X, Fu W-W, Wu W-Y. Serum 25-hydroxyvitamin D defficiency in Chinese patients with vitiligo: A case-control study. PLoS ONE. 2012 Dec 27;7(12):e52778. doi: 10.1371/journal.pone.0052778.
23. Doss R, El-Rifaie A-A, Gohary Y, Rashed L. Vitamin D receptor expression in vitiligo. Indian J Dermatol 2015;60(6):544. doi: 10.4103/0019-5154.169123.
24. Aksu Cerman A, Sarikaya Solak S, Kivanc Altunay I. Vitamin D deficiency in alopecia areata. Br J Dermatol 2014 Jun;170(6):1299-304. doi: 10.1111/bjd.12980.
25. Vásquez Awad D. Vitamina D y su importancia en la Salud Humana. Revista Medicina 35(3):214-26.
26. Cianferotti L, Cricelli C, Kanis JA, Nuti R, Reginster J-Y, Ringe JD, et al. The clinical use of vitamin D metabolites and their potential developments: a position statement from the European Society for Clinical and Economic Aspects of Osteoporosis and Osteoarthritis (ESCEO) and the International Osteoporosis Foundation (IOF). Endocrine 2015 Sep;50(1):12-26. doi: 10.1007/s12020-015-0606-x.
27. Rosero Olarte O. Vitamina D y salud ósea en la mujer posmenopáusica. Revisión. Revista Colombiana de Endocrinología, Diabetes & Metabolismo 2017 Mar 25;2(1):14-9.
28. Rodríguez-Dehli AC. Prevalencia de deficiencia e insuficiencia de vitamina D y factores. Nutr Hosp 2015 Apr 1;(4):1633-1640. http://dx.doi.org/10.3305/nh.2015.31.4.8448.
29. Hormaza MP y col. Niveles séricos de 25 hidroxivitamina D en mujeres no menopáusicas, menopáusicas y posmenopáusicas. 2011 Sep;62(3):231-6. https://doi.org/10.18597/rcog.209.
30. UV exposure guidance: a balanced approach between health risks and health benefits of UV and vitamin D. Proceedings of an international workshop, International Commission on Non-ionizing Radiation Protection. October 17-18, 2005. Munich, Germany. Prog Biophys Mol Biol. 2006 Sep;92(1):1-184.

31. Azevedo Cabral M, Borges CN, et al. Prevalence of vitamin D deficiency during the summer and its relationship with sun exposure and skin phototype in elderly men living in the tropics. Clin Interv Aging. 2013 Oct;8:1347-1351. doi: 10.2147/CIA.S47058.

32. Kift R, Berry JL, Vail A, Durkin MT, Rhodes LE, Webb AR. Lifestyle factors including less cutaneous sun exposure contribute to starkly lower vitamin D levels in U.K. South Asians compared with the white population. Br J Dermatol 2013 Dec;169(6):1272-8. doi: 10.1111/bjd.12518.

33. Upala S, Sanguankeo A. Low 25-hydroxyvitamin D levels are associated with vitiligo: a systematic review and meta-analysis. Photodermatol Photoimmunol Photomed 2016 Jul;32(4):181-90. doi: 10.1111/phpp.12241.

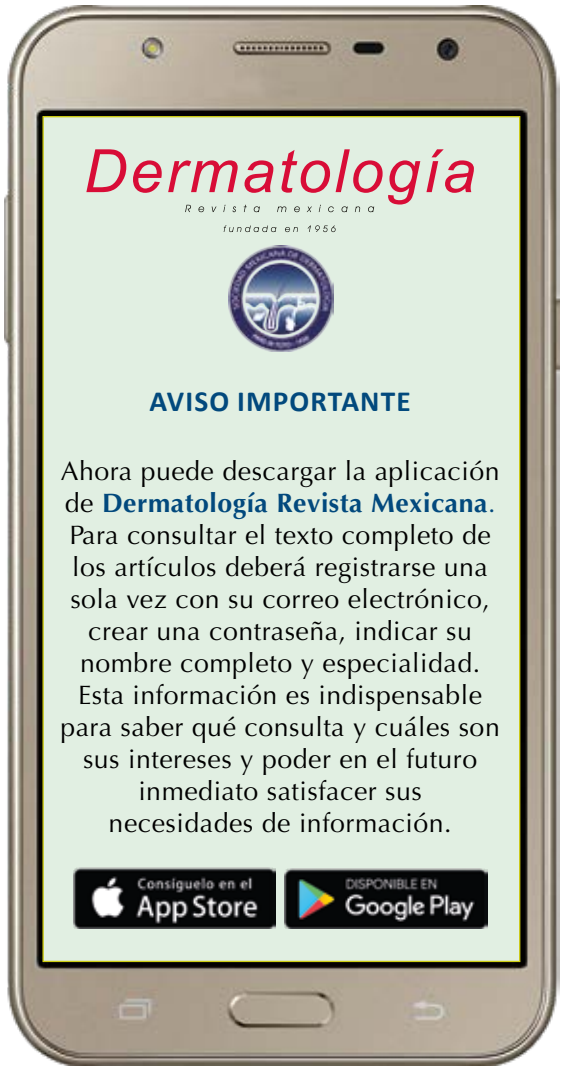

Artículo de revisión
Dermatol Rev Mex 2020 marzo-abril;64(2):144-153.

Dermatología
Revista mexicana

Infección por *Mycobacterium ulcerans*. Úlcera de Buruli

Infection due to Mycobacterium ulcerans. *Buruli ulcer.*

Fernando Benjamín Galván-Lewit,[1] Luz Calderón,[2] Rosa María Ponce-Olivera,[3] Alexandro Bonifaz[3]

Resumen

La úlcera de Buruli es una enfermedad incapacitante causada por *Mycobacterium ulcerans*, considerada la tercera micobacteriosis más común en todo el mundo. Se distingue por la aparición de úlceras extensas no dolorosas en regiones acrales. El diagnóstico microbiológico puede establecerse mediante cultivo, histopatología o PCR, este último es el más recomendado. El tratamiento contra esta enfermedad ha evolucionado en los últimos años, el tratamiento farmacológico con rifampicina y claritromicina se considera de primera línea aunado al manejo adecuado de la herida. Tiene baja mortalidad, no obstante, confiere alta tasa de morbilidad y alto efecto socioeconómico secundarios a deformidad severa y estigma social.

PALABRAS CLAVE: *Mycobacterium ulcerans*; úlcera de Buruli; micolactona; rifampicina.

Abstract

Buruli ulcer is a devastating disease caused by Mycobacterium ulcerans*, its incidence has increased over the past decades becoming the third most common mycobacterial infection in the world. It usually presents as extensive non-painful ulcers commonly found on legs and arms. The confirmatory diagnosis is made mainly by PCR test; microscopic examination and cultures are also confirmatory, although they show lower sensitivity. The treatment should always include a pharmacological component with rifampin and clarithromycin, in addition to proper wound management.* Mycobacterium ulcerans *infection lesions tend to chronicity and confer high morbidity secondary to the pronounced disfigurement and social stigma.*

KEYWORDS: Mycobacterium ulcerans*; Buruli ulcer; Mycolactone; Rifampin.*

[1] Docente, Universidad Anáhuac México, Campus Sur, Ciudad de México.
[2] Práctica privada, Ciudad de México.
[3] Servicio de Dermatología, Hospital General de México Dr. Eduardo Liceaga, Ciudad de México.

Recibido: febrero 2019
Aceptado: abril 2019

Correspondencia
Luz Calderón
lucci.cs@gmail.com

Este artículo debe citarse como
Galván-Lewit FB, Calderón L, Ponce-Olivera RM, Bonifaz A. Infección por *Mycobacterium ulcerans*. Úlcera de Buruli. Dermatol Rev Mex. 2020 marzo-abril;64(2):144-153.

ANTECEDENTES

La infección por *Mycobacterium ulcerans*, también denominada úlcera de Buruli, se considera la tercera micobacteriosis más común en todo el mundo, precedida tan solo por tuberculosis y lepra.[1,2] Aunque su tasa de mortalidad es baja, suele ser incapacitante en más de 60% de los casos y causa alto efecto socioeconómico.[3,4] Debido a la propagación y reemergencia de la enfermedad, la Organización Mundial de la Salud (OMS) lanzó en 1998 la Iniciativa Mundial contra la Úlcera de Buruli, en un esfuerzo por incentivar la inversión de recursos y la investigación en este padecimiento para mejorar el abordaje diagnóstico y terapéutico.[1-5]

Los primeros casos de úlceras crónicas discapacitantes compatibles con el diagnóstico de úlcera de Buruli los reportó en Uganda Sir Albert Cook en el decenio de 1920.[6] Sin embargo, en 1948 MacCallum y colaboradores aislaron al agente causal: *Mycobacterium ulcerans*.[7]

La misma infección se ha descrito en todo el mundo, nombrada de acuerdo con la región en donde ocurra, se conoce como úlcera de Bairnsdale, úlcera de Daintree, úlcera de Mossman o de Searl en Australia; tora y úlcera mexicana en México; mbasu, úlcera de Kasongo y úlcera de Kakerife en África.[6-8]

Epidemiología

Entre 2002 y 2017 se reportaron alrededor de 60,000 casos en 33 países, todos en regiones tropicales o subtropicales con clima húmedo.[8,9] Se ha identificado en todos los continentes, excepto Europa.[10]

La mayor concentración de casos se encuentra en África occidental, los tres países considerados endémicos son Costa de Marfil, Ghana y Benín, reportan en conjunto 73% de los casos, donde además, suelen ser severos debido al limitado acceso a atención médica y a creencias y prácticas socioculturales que impiden que los pacientes busquen tratamiento oportuno.[10-15]

En el continente americano esta infección es especialmente rara; los países afectados son Guayana Francesa, Brasil, Perú y México.[16] El primer caso comunicado en nuestro país data de 1956[17] y los dos últimos de 2005,[18] que suman 8 casos totales;[19] en la actualidad se considera inactivo.[9]

Recientemente se observó disminución en la incidencia de infección por *M. ulcerans* en los países africanos e incremento en los casos reportados en Japón y Australia; es probable que se deba a subdiagnóstico o al éxito de los programas de control de la enfermedad en el primero y a mayor conciencia de la enfermedad en los últimos.[8]

Típicamente se presenta en focos localizados cercanos a cuerpos acuáticos de escaso movimiento, como pantanos, marismas, lagos, estanques o áreas que hayan sufrido alteraciones en el ecosistema, como deforestación, construcción de presas, inundaciones o irrigación para agricultura.[15,20,21] Afecta por igual a hombres y mujeres, en África principalmente afecta a niños entre 5 y 15 años, mientras que en países como Japón y Australia suele manifestarse en adultos (**Figura 1**).[6,8,10,15]

Etiopatogenia

El mecanismo de transmisión de esta enfermedad no se conoce con exactitud,[6,8,15,20,22] si bien se sabe que está relacionado con aguas estancadas y que los casos aumentan durante la temporada de lluvias.[8,21] En las áreas endémicas se han identificado biopelículas acuáticas, insectos acuáticos, algas y moluscos en los que se ha aislado el agente etiológico y que funcionan como reservorios. En cuanto a la inoculación de

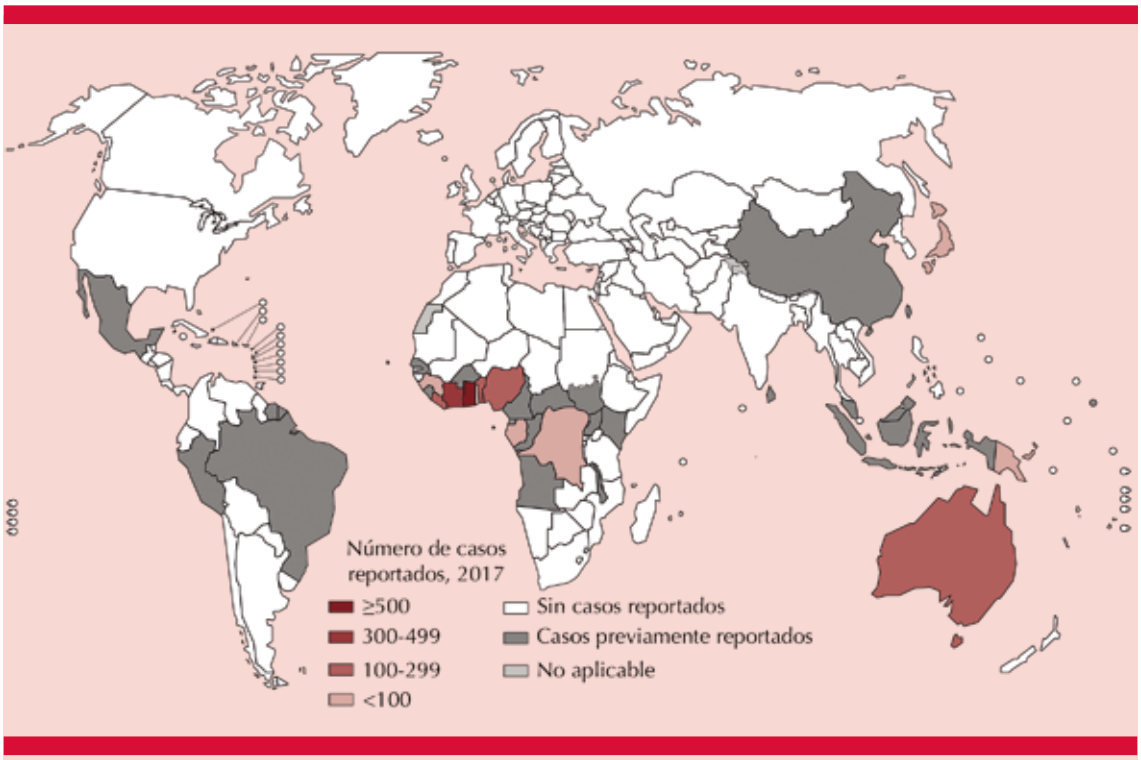

Figura 1. Mapa de distribución de casos de infección por *Mycobacterium ulcerans*. OMS 2017. http://gamapserver.who.int/mapLibrary/Files/Maps/Buruli_2017.png.

la micobacteria, se sugiere que podría ser inyectada a la piel mediante la picadura de mosquitos e insectos acuáticos (*Naucoris* y *Belastoma* spp) o que logra introducirse en heridas previas a través de contacto directo con superficies contaminadas.[6,8,15,20,22] No obstante, recientemente se comprobó que la infección se desarrolla únicamente en los conejillos de indias en los que se inoculó mediante inyección intradérmica y no en los que se aplicó tópicamente en abrasiones, lo que sugiere que debe existir un vector o una vía de entrada profunda (punción) para que la micobacteria sea contenida en la herida y se manifieste el padecimiento.[15,23] No se ha documentado la transmisión de humano a humano y no se considera una enfermedad contagiosa.[8]

Mycobacterium ulcerans es una bacteria de crecimiento lento, capaz de cultivarse *in vitro* a una temperatura relativamente baja, entre 28 y 33ºC y niveles bajos de oxígeno.[23,24] Deriva evolutivamente de *Mycobacterium marinum*, causante del granuloma de las piscinas, con el que comparte 98% del genoma.[2,4,25] Esta evolución incluye la adquisición de un plásmido de virulencia *pMUM001* y la inserción de los genes IS*2404* e IS*2606*. Este plásmido contiene las secuencias responsables de la producción de la toxina citotóxica micolactona.[8,26]

Las micolactonas son macrólidos policétidos termoestables, tienen dos blancos en particular: las proteínas de transducción, como la proteína WASp (*Wiskott-Aldrich syndrome protein*) y proteínas de translocación, como Sec61. Al fusionarse con WASp altera la actina del citoesqueleto ocasionando disminución en la motilidad y adhesión celular, provocando

apoptosis. Mientras que, al unirse a Sec61, impide la traducción y translocación de proteínas desde el retículo endoplásmico hacia el citosol y las degrada, lo que conlleva a la necrosis de adipocitos, fibroblastos y leucocitos.[8,26] En estudios efectuados en ratones se demostró que la micolactona inhibe la producción de factor de necrosis tumoral (TNF) e IL-2, disminuyendo la respuesta inflamatoria, la respuesta es dosis-dependiente, a mayor nivel de micolactona, menor concentración de TNF.[27] De igual forma, se ha reportado que la micolactona activa los receptores de angiotensina II provocando hipoestesia debido a la hiperpolarización de las neuronas dependientes de potasio.[15,26] Además, se ha documentado que las personas con polimorfismos en *SLC11A1* tienen mayor susceptibilidad a padecer la enfermedad, como sucede con la tuberculosis y la lepra.[28] Lo anterior se concentra en tres efectos mayores: citotoxicidad, inmunosupresión y efecto analgésico, que se correlaciona con úlceras extensas acompañadas de ligera respuesta inflamatoria y poco o nulo dolor.

Manifestaciones clínicas

La distribución de la enfermedad suele ser acral; afecta las extremidades inferiores en 55% de los casos, las extremidades superiores en 35%, seguidas de la cabeza, el cuello, el tronco y los genitales. Algunos autores refieren que esta distribución se debe a la afinidad de la micobacteria por las temperaturas bajas, así como la relación con la vía de entrada mediante traumatismos.[3,6,8,9]

Se caracteriza por la aparición de un nódulo no doloroso que en días o semanas se necrosa y da lugar a la formación de una úlcera de bordes socavados, usualmente sin síntomas sistémicos asociados. La evolución se describe en tres estadios clínicos: *1)* lesiones preulcerativas (nódulo, pápula, edema), *2)* úlcera y 3) fibrosis, cicatriz y contractura.

El periodo de incubación es de dos a tres meses y la evolución a través de todas las etapas clínicas suele tomar entre tres semanas y un año; usualmente las úlceras muestran crecimiento día con día.[6,8,15,20] Los pacientes con lesiones edematosas de forma inicial suelen progresar rápidamente a úlceras masivas y agregarse dolor y fiebre. En ocasiones afecta los tejidos profundos, como tendones, hueso y articulaciones; la osteomielitis se reporta en 15% de los casos.[6,8,15]

Clancey y colaboradores[29] observaron tres escenarios posibles cuando los pacientes acudían al hospital con una úlcera de al menos seis meses de evolución: *a)* las úlceras podían permanecer pequeñas y persistir por muchos años, *b)* podría existir un borde de la úlcera que se extendiera mientras que otro sanaba o *c)* la úlcera podía distribuirse ampliamente provocando deformidades, contracturas o la necesidad de amputación.

La Organización Mundial de la Salud[30] clasifica las lesiones en tres categorías:

I. Lesiones menores de 5 cm de diámetro.
II. Lesiones no ulcerativas y úlceras entre 5 y 15 cm de diámetro.
III. Lesiones mayores a 15 cm o
    a. Lesión única con osteomielitis.
    b. Lesiones en sitios críticos: ojos, genitales, mamas, hueso (osteítis-osteomielitis) y articulaciones.
    c. Lesiones diseminadas.

El diagnóstico diferencial varía de acuerdo con la región geográfica en donde se manifieste y la morfología de la lesión al momento del diagnóstico. Cuando se diagnostica en fase ulcerativa deberá diferenciarse de úlcera tropical, leishmaniasis cutánea, pioderma gangrenoso, micosis profundas, abscesos, actinomicosis, úlcera fagedénica, úlcera venosa. En fase de nódulo el

Cuadro 1. Micobacteriosis más comunes

Micobacteriosis	Agente	Patogénesis	Comportamiento	Factores ambientales	Diagnóstico microbiológico	Cultivo
Tuberculosis cutánea	*M. tuberculosis* *M. bovis*	Persistencia intracelular en macrófagos e histiocitos Formación de granulomas caseificantes Destrucción de piel y tejido blando	Parásito	Humanos: esputo, heces y orina Leche ganado	Cultivo Clínica + HP + PCR	Crecimiento lento No cromógeno
Lepra	*M. leprae* *M. lepromatosis*	Infección de células de Schwann Desmielinización Disfunción nerviosa periférica	Parásito	Armadillo: hospedero natural, ardilla roja: reservorio	No cultivable Clínica + HP + PCR baciloscopia	No ha sido cultivado
Úlcera de Buruli	*M. ulcerans*	Producción de micolactona Ulceración y necrosis de piel y tejido celular subcutáneo	Vida libre	Formación de biopelículas acuáticas en agua estancada o de lento movimiento Bosques tropicales	Cultivo 29-33C Bajo O_2 y RUV Clínica + HP + PCR	Crecimiento lento No cromógeno

diagnóstico diferencial incluye oncocercosis, lipoma o quiste epidermoide (**Figuras 2 y 3**).[31]

Diagnóstico

Establecer el diagnóstico de manera temprana es importante para reducir comorbilidades asociadas, como pérdida de función, amputación, alargamiento de la hospitalización, incremento de costos, entre otros. En los países con mayor prevalencia, el diagnóstico suele ser clínico. Esto debido principalmente a la falta de recursos económicos y tecnológicos que sirven para confirmar la enfermedad ante la sospecha clínica.[22]

El diagnóstico se confirma principalmente mediante cuatro métodos: detección microscópica de bacilos ácido-alcohol resistentes, cultivos, reacción en cadena de la polimerasa (PCR) e histopatología.[6,8,15,20]

Debido a que las micobacterias están distribuidas de forma aleatoria en las lesiones, es importante tener ciertas precauciones al tomar la muestra. Así, si se toma con hisopo debe frotarse todo el fondo de la úlcera y de preferencia obtener dos muestras. Cuando se obtenga por

Figura 2. Extensa úlcera de Buruli en el miembro superior de un niño de África occidental. Cortesía de la Dra. Rie R Yotsu, Japón.

Figura 3. Extensa úlcera de Buruli en el tronco de un niño de África occidental. Cortesía de la Dra. Rie R Yotsu, Japón.

aspiración con aguja fina deberá tomarse de la región menos indurada de la lesión. En caso de obtener una biopsia, deberá tomarse del borde socavado de la úlcera e incluir tejido necrótico; mientras que, al tomarla de un nódulo, deberá ser de la región central y hasta el tejido celular subcutáneo.[6]

La baciloscopia es el método con menor especificidad, su sensibilidad es de apenas 40%; sin embargo, en áreas endémicas y pacientes con fuerte sospecha clínica de infección por *M. ulcerans* un resultado positivo se considera diagnóstico.[6,31] El cultivo tiene sensibilidad de, incluso, 60%, se considera de poca utilidad para efectos de diagnóstico porque toma de 9 a 12 semanas para mostrar crecimiento y una vez que se obtienen las colonias debe identificarse el agente mediante PCR o espectrometría de masas MALDI-TOF (desorción-ionización láser asistida por una matriz con detección de masas por tiempo de vuelo). Tiene utilidad en recaídas o en pacientes sin respuesta al tratamiento. El método más sensible (sensibilidad de 84%) es la realización de PCR IS*2404* (secuencia de inserción en el genoma de *M. ulcerans*) y se ha convertido en la mejor opción para el diagnóstico de esta infección, su sensibilidad aumenta a 90 y 94%, respectivamente, cuando la muestra se toma con punción de 3 mm de lesiones preulcerativas o con hisopo del fondo de las úlceras sin tratamiento previo.

Asimismo, el análisis histopatológico es de utilidad para el diagnóstico diferencial, su sensibilidad es de, incluso, 82% cuando lo evalúa personal experimentado. En las lesiones tempranas se observan áreas de necrosis, oclusión vascular, hemorragia y gran cantidad de bacilos ácido-alcohol resistentes extracelulares; mientras que en las lesiones tardías se encuentran granulomas y menor cantidad de bacilos (**Figura 4**).[31-35]

Tratamiento

Tradicionalmente se había considerado primera elección el tratamiento quirúrgico, con tasa de recurrencia de 21% y altos costos; en 2004 la OMS propuso la administración de tratamiento farmacológico con rifampicina y estreptomicina, éste ha evolucionado y en la actualidad el tratamiento farmacológico es la piedra angular coadyuvado por manejo quirúrgico.[35] El esquema más recomendado hoy día incluye rifampicina 10 mg/kg/día vía oral (hasta una dosis máxima de 600 mg/día) y claritromicina 7.5 mg/kg/cada 12 horas vía oral durante 8 semanas; éste demostró no inferioridad comparado con el régimen prescrito desde 2004 compuesto por rifampicina VO

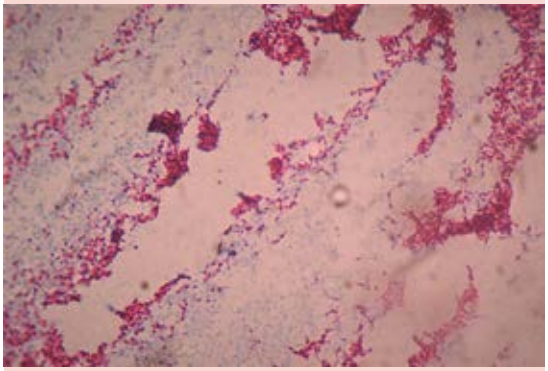

Figura 4. Baciloscopia de *M. ulcerans* de un paciente con úlcera de Buruli.

+ estreptomicina IV y confiere mayor seguridad y apego al tratamiento, así como menor oto y nefrotoxicidad.[31,36,37] En algunos casos categoría I se ha demostrado curación a la cuarta semana de tratamiento; no obstante, es recomendable completar el esquema.[38-41]

Se ha descrito que en algunos casos puede haber una reacción paradójica tras la administración de tratamiento farmacológico a partir de la semana 8 a 14 de iniciado. Esto se debe al aumento de las concentraciones locales de IFN-γ en los sitios de lesión, lo que genera una respuesta inflamatoria intensa que puede conllevar al empeoramiento clínico de las lesiones existentes junto con los tejidos sanos que la rodean o, bien, que aparezcan nuevas lesiones adyacentes a las lesiones previas. Esta reacción es transitoria y debe continuarse con el tratamiento farmacológico y posteriormente evaluar la necesidad de cirugía.[40-44]

La cirugía se ha indicado en algunas lesiones propias de estadios II y en las lesiones de categoría III, que a su vez requerirán tratamiento farmacológico conjunto. El tratamiento quirúrgico puede consistir en degranulación, desbridación o escisión de las lesiones cuando no responden a tratamiento, así como la realización de injertos para minimizar la fibrosis y deformidad subsecuentes.[31,33,36,44]

Se desaconseja la monoterapia con rifampicina, clofazimina o trimetoprim-sulfametoxazol.[31]

Pronóstico

El curso de la enfermedad tiende a la cronicidad, con la extensión constante de las úlceras, generando deformidades importantes y la necesidad de amputar los miembros afectados. Muestra buena respuesta al tratamiento farmacológico. Se asocia con alta tasa de morbilidad cuando el diagnóstico es tardío; su tasa de mortalidad es muy baja y prácticamente excepcional, ocurre en pacientes con sepsis o inmunosupresión. Al momento la única forma efectiva de prevención es la utilización de ropa protectora e insecticidas, así como evitar el contacto con agua en áreas endémicas.[8,31]

CONCLUSIÓN

La infección por *Mycobacterium ulcerans* es la tercera micobacteriosis más prevalente del mundo, es importante conocer sus manifestaciones clínicas, pues el retraso en la identificación trae consigo aumento en las comorbilidades asociadas con la enfermedad.

En los casos confirmados de infección, el tratamiento farmacológico será mandatorio aunado al manejo de la herida.

Desde que la OMS la consideró enfermedad neglecta, ha habido avances en cuanto a la etiopatogenia y las opciones de tratamiento; no obstante, es imperativo continuar con la investigación en este campo e incrementar la conciencia de la enfermedad en todo el mundo, incluso en áreas no consideradas endémicas.

REFERENCIAS

1. Maroñas L, Postigo M. Micobacteriosis cutáneas: un reto diagnóstico. Más Dermatología [Internet]. 2018 [cited 7 May 2018];19(5):5-13.
2. Silva M, Portaels F, Pedrosa J. Pathogenetic mechanisms of the intracellular parasite *Mycobacterium ulcerans* leading to Buruli ulcer. The Lancet Infectious Diseases. 2009;9(11):699-710. DOI: https://doi.org/10.1016/S1473-3099(09)70234-8.
3. Merritt R, Walker E, Small P, Wallace J, et al. Ecology and transmission of Buruli ulcer disease: A systematic review. PLoS Neglected Tropical Diseases [Internet]. 2010 [cited 7 May 2018];4(12):1-15. Available from: http://journals.plos.org/plosntds/article/file?id=10.1371/journal.pntd.0000911&type=printable
4. Neglected tropical diseases [Internet]. World Health Organization. 2018 [cited 7 May 2018]. Available from: http://www.who.int/neglected_diseases/diseases/en/
5. Vigilancia y control de la enfermedad causada por *Mycobacterium ulcerans* (úlcera de Buruli). Informe de la Secretaría Salud. http://apps.who.int/gb/archive/pdf_files/EB113/seb11340.pdf.
6. Zingue D, Bouam A, Tian RM, et al. Buruli ulcer, a protoype for ecosystem-related infection, caused by *Mycobacterium ulcerans.* Clin Microbiol Rev 2017 Dec 13;31(1). pii: e00045-17. doi: 10.1128/CMR.00045-17.
7. Maccallum P, Tolhurst J, Buckle G, Sissons H. A new mycobacterial infection in man. J Pathol Bacteriol 1948;60(1):93-122.
8. Guarner J. Buruli Ulcer: Review of a neglected skin mycobacterial disease. J Clin Microbiol 56:e01507-17. https://doi.org/10-1128/JCM.01507-17.
9. Buruli ulcer - Epidemiology [Internet]. World Health Organization. 2018 [cited 7 May 2018]. Available from: http://www.who.int/buruli/epidemiology/en/
10. Wagner T, Benbow M, Brenden T, Qi J, Johnson R. Buruli ulcer disease prevalence in Benin, West Africa: associations with land use/cover and the identification of disease clusters. International J Health Geograph [Internet]. 2008 [cited 7 May 2018];7(1):7-25. Available from: https://ij-healthgeographics.biomedcentral.com/articles/10.1186/1476-072X-7-25.
11. Stienstra Y, van der Graaf W, van der Werf T, Asamoa K. Beliefs and attitudes toward Buruli ulcer in Ghana. Am J Trop Med Hyg 2018;67(2):207-213. DOI: 10.4269/ajtmh.2002.67.207.
12. Peeters Grietens K, Toomer E, Um Boock A, Hausmann-Muela S, et al. What Role Do Traditional Beliefs Play in Treatment Seeking and Delay for Buruli Ulcer Disease?–Insights from a Mixed Methods Study in Cameroon. PLoS ONE [Internet]. 2012 [cited 7 May 2018];7(5):e36954. Available from: http://journals.plos.org/plosone/article?id=10.1371/journal.pone.0036954.
13. Mulder A, Boerma R, Barogui Y, Zinsou C, et al. Healthcare seeking behaviour for Buruli ulcer in Benin: a model to capture therapy choice of patients and healthy community members. Trans Roy Soc Trop Med Hyg 2008;102(9):912-920. doi: 10.1016/j.trstmh.2008.05.026.
14. Zeeuw J, Omansen T, Douwstra M, Barogui Y, et al. Persisting social participation restrictions among former Buruli ulcer patients in Ghana and Benin. PLoS Neglected Tropical Diseases [Internet]. 2014 [cited 9 May 2018];8(11):e3303. https://doi.org/10.1371/journal.pntd.0003303.
15. Yotsu R, Suzuki K, Simmonds R, et al. Buruli ulcer: a review of the current knowledge. Current Trop Med Rep 2018;5:247-56. doi: 10.1007/s40475-018-0166-2.
16. Buruli ulcer - Diagnosis of *Mycobacterium ulcerans* disease [Internet]. World Health Organization. 2018 [cited 7 May 2018]. Available from: http://www.who.int/buruli/information/diagnosis/en/index2.html.
17. Lavalle, P. Infección humana por *Mycobacterium ulcerans*. Confirmación del primer caso observado en México. Dermatol Rev Mex 1956;1:5-15.
18. Novales-Santa Coloma J, Navarrete-Franco G, Iribe P et al. Ulcerative cutaneous mycobacteriosis due to *Mycobacterium ulcerans*: Report of two Mexican cases. Int J Lepr 2005;73(1):5-12. DOI: 10.1489/1544-581X(2005)73[5:UCMDTM]2.0.CO;2.
19. Sánchez-Cruz Y, Martínez-Villarreal A, Lozano-Platonoff A, et al. Epidemiología de las úlceras cutáneas en Latinoamérica. Med Cutan Iber Lat Am 2016;44(3)183-197.
20. Franco-Paredes C, Marcos LA, Henao-Martínez AF, Rodríguez-Morales AJ, Villamil-Gómez WE, Gotuzzo E, Bonifaz A. 2019. Cutaneous mycobacterial infections. Clin Microbiol Rev 2018 Nov 14;32(1). doi: 10.1128/CMR.00069-18.
21. Wu J, Tschakert P, Klutse E, Ferring D, et al. Buruli ulcer disease and its association with land cover in Southwestern Ghana. PLOS Neglected Tropical Diseases [Internet]. 2015 [cited 7 May 2018];9(6):1-19. https://doi.org/10.1371/journal.pntd.0003840.
22. O'Brien D, Comte E, Serafini M, Ehounou G, et al. The urgent need for clinical, diagnostic, and operational research for management of Buruli ulcer in Africa. Lancet Infect Dis [Internet]. 2014 [cited 7 May 2018];14(5):435-440. doi: 10.1016/S1473-3099(13)70201-9.
23. Williamson H, Mosi L, Donnell R, Aqqad M, Merritt R, Small P. *Mycobacterium ulcerans* fails to infect through skin abrasions in a Guinea Pig infection model: Implications for transmission. PLoS Neglected Tropical Diseases [Internet]. 2014 [cited 7 May 2018];8(4):e2770. https://doi.org/10.1371/journal.pntd.0002770.
24. Kappagoda S, Ioannidis J. Neglected tropical diseases: survey and geometry of randomised evidence. BMJ [Internet]. 2012 [cited 7 May 2018];345(oct22 2):1-15. https://doi.org/10.1136/bmj.e6512.
25. Stinear T, Hong H, Frigui W, Pryor M, et al. Common evolutionary origin for the unstable virulence plasmid pMUM found in geographically diverse strains of *Myco-*

bacterium ulcerans. J Bacteriol. 2005;187(5):1668-1676. DOI: 10.1128/JB.187.5.1668-1676.2005.

26. Pahlevan A, Wright D, Andrews C, Kathleen G, et al. The inhibitory action of *Mycobacterium ulcerans* soluble factor on monocyte/T cell cytokine production and NF-κB function. J Immun 1999;163(7):3928-3935.
27. Torrado E, Adusumilli S, Fraga A, Small P, et al. Mycolactone-mediated inhibition of tumor necrosis factor production by macrophages infected with *Mycobacterium ulcerans* has implications for the control of infection. Infect Immun 2007;75(8):3979-88. DOI: 10.1128/IAI.00290-07.
28. Stientra Y, van der Werf TS, Oosterom E, et al. Susceptibility to Buruli ulcer is associated with the SLC11A1 (NRAMP1) D543N polymorphism. Genes Immun 2006;7(3):185-9. DOI: 10.1038/sj.gene.6364281.
29. Clancey J, Dodge O, Lunn H, Oduori M. Mycobacterial skin ulcers in Uganda. Lancet 1961;278(7209):951-954. DOI: 10.1016/s0140-6736(61)90793-0.
30. Buruli ulcer (*Mycobacterium ulcerans* infection) [Internet]. World Health Organization. 2018 [cited 8 May 2018]. Available from: http://www.who.int/en/news-room/fact-sheets/detail/buruli-ulcer-(mycobacterium-ulcerans-infection).
31. Van der Werf TS, Stientra Y. Buruli ulcer (*Mycobacterium ulcerans* infection). Fordham von Reyn C, ed. UpToDate. UpToDate Inc. https://www.uptodate.com (Accessed on February 20, 2019).
32. Herbinger K, Adjei O, Awua-Boateng N, Nienhuis W, et al. Comparative study of the sensitivity of different diagnostic methods for the laboratory diagnosis of Buruli ulcer disease. Clin Infec Dis 2009;48(8):1055-1064. https://doi.org/10.1086/597398.
33. Nakanaga K, Hoshino Y, Yotsu RR, Makino M, Ishii N. Nineteen cases of Buruli ulcer diagnosed in Japan from 1980 to 2010. J Clin Microbiol 2011;49:3829-36. DOI: 10.1128/JCM.00783-11.
34. Eyangoh S. Good data collection is essential for a better understanding of Buruli ulcer. The Lancet Global Health [Internet]. 2014 [cited 10 May 2018];2(7):e371-e372. DOI: https://doi.org/10.1016/S2214-109X(14)70257-8.
35. Bretzel G, Beissner M. PCR detection of *Mycobacterium ulcerans*-significance for clinical practice and epidemiology. Expert Rev Mol Diagn 2018;1:1-12. doi: 10.1080/14737159.2018.1543592.
36. Adu E, Ampadu E, Acheampong D. Surgical management of Buruli ulcer disease: A four-year experience from four endemic districts in Ghana. Ghana Medical Journal [Internet]. 2011 [cited 7 May 2018];45(1):4-9. DOI: 10.4314/gmj.v45i1.68914.
37. Huang G, Johnson P. Epidemiology and management of Buruli ulcer. Expert Rev Antiinfec Ther] 2014;12(7):855-865. https://doi.org/10.1586/14787210.2014.910113.
38. ClinicalTrials.gov. WHO drug study for Buruli ulcer-Comparison of SR8 and CR8 http://clinicaltrials.gov/ct2/show/NCT01659437 (Accessed on February 28, 2019).
39. Nienhuis W, Stienstra Y, Thompson W, Awuah P, et al. Antimicrobial treatment for early, limited *Mycobacterium ulcerans* infection: a randomised controlled trial. Lancet 2010;375:664-672. doi: 10.1016/S0140-6736(09)61962-0.
40. Friedman N, Athan E, Hughes A, Khajehnoori M, et al. *Mycobacterium ulcerans* disease: Experience with primary oral medical therapy in an Australian cohort. PLoS Neglected Tropical Diseases [Internet]. 2013;7(7):e2315. doi: 10.1371/journal.pntd.0002315.
41. Ruf M, Chauty A, Adeye A, Ardant M, et a. Secondary Buruli ulcer skin lesions emerging several months after completion of chemotherapy: paradoxical reaction or evidence for immune protection? PLoS Neglected Tropical Diseases [Internet]. 2011 [cited 7 May 2018];5(8):e1252. doi: 10.1371/journal.pntd.0001252.
42. Sarfo F, Phillips R, Ampadu E, Sarpong F, et al. Dynamics of the cytokine response to *Mycobacterium ulcerans* during antibiotic treatment for *M. ulcerans* disease (Buruli ulcer) in humans. Clin Vaccine Immunol 2008 16(1):61-65. doi: 10.1128/CVI.00235-08.
43. O'Brien DP, Robson ME, Callan PP, McDonald AH. "Paradoxical" immune-mediated reactions to Mycobacterium ulcerans during antibiotic treatment: a result of treatment success, not failure. Med J Austral 2009;191(10):564-566.
44. Wadagni A, Barogui Y, Johnson R, Sopoh G, et al. Delayed versus standard assessment for excision surgery in patients with Buruli ulcer in Benin: a randomised controlled trial. The Lancet Infectious Diseases [Internet]. 2018 [cited 8 May 2018]. https://doi.org/10.1016/S1473-3099(18)30160-9.

Dermatología
Revista mexicana

EVALUACIÓN

1. En África ¿cuál de los siguientes grupos tiene mayor incidencia de infección por *Mycobacterium ulcerans*?
   a) mujeres
   b) hombres en la cuarta década de la vida
   c) menores de 15 años de edad
   d) mayores de 15 años de edad

2. ¿Cuál es la forma de transmisión elucidada hasta el momento?
   a) inoculación o contaminación de heridas preexistentes con la micobacteria
   b) esputo
   c) ingesta de algas contaminadas
   d) consumo de alimentos contaminados

3. ¿En qué tipo de clima predomina esta infección?
   a) climas fríos y subtropicales
   b) climas templados
   c) climas húmedos, en regiones tropicales y subtropicales
   d) climas secos y playas

4. ¿De dónde proviene evolutivamente *Mycobacterium ulcerans*?
   a) *Mycobacterium tuberculosis*
   b) *Mycobacterium marinum*
   c) *Mycobacterium leprae*
   d) *Mycobacterium avium*

5. ¿Cuál es el principal factor de virulencia de *Mycobacterium ulcerans*?
   a) capacidad de vida acuática
   b) desarrollo de osteomielitis
   c) producción de micolactona
   d) crecimiento y reproducción rápidos

6. Efecto de la micolactona en los tejidos:
   a) opsonización de células del estrato basal
   b) activación de células NK
   c) osteomielitis
   d) citotoxicidad, inmunosupresión y efecto analgésico

7. Estudio más sensible y específico para diagnosticar la infección por *Mycobacterium ulcerans*:
   a) PCR IS2404
   b) PCR 16S-RRNA
   c) PCR 28s RRNA
   d) examen microscópico

8. Tratamiento vía oral recomendado actualmente
   a) rifampicina en monoterapia
   b) rifampicina e isoniazida
   c) rifampicina y eritromicina
   d) rifampicina y claritromicina

9. ¿En qué consiste el tratamiento quirúrgico recomendado?
   a) amputación inmediata
   b) degranulación, desbridación o escisión de las lesiones
   c) el tratamiento quirúrgico nunca es recomendable
   d) escisión de borde activo de las lesiones ulcerativas y drenaje de abscesos

10. Importancia del diagnóstico temprano:
   a) curación, disminución de comorbilidades y costos
   b) evitar el contagio humano-humano
   c) disminuir la tasa de mortalidad generada por esta enfermedad
   d) disminuir el tiempo necesario para tratamiento

Artículo de revisión
Dermatol Rev Mex 2020 marzo-abril;64(2):154-164.

Dermatología
Revista mexicana

Manifestaciones cutáneas secundarias al consumo de estupefacientes

Cutaneous manifestations secondary to drug use.

Gustavo Garza-Esparza,[1] Abraham Benjamín Alfaro-Sánchez,[2] Esperanza Catalina Welsh-Hernández[3]

Resumen

El consumo de drogas tiene importantes repercusiones dermatológicas. En este artículo se estudia el efecto de drogas como el alcohol, marihuana, cocaína, heroína y metanfetaminas en la salud de la piel. Si bien en México las drogas mencionadas, con excepción del alcohol, son ilegales, su consumo no está penalizado. El consumo de estas sustancias se remonta a miles de años en el pasado, aunque recientemente se ha incrementado en forma significativa, provocando múltiples enfermedades, entre ellas algunas dermatosis. El alcohol puede causar cambios vasculares que podrían relacionarse con daño hepático, también exacerba ciertas enfermedades de la piel, como la psoriasis, rosácea o dermatitis seborreica, entre otras. El abuso de esta sustancia también se ha correlacionado con varios tipos de cáncer. La marihuana causa problemas vasculares que pueden implicar alto riesgo de amputación de miembros. La cocaína puede ocasionar necrosis, reacciones granulomatosas o enfermedades autoinmunitarias. La heroína y metanfetamina pueden administrarse por vía intravenosa, intradérmica o subcutánea, factor que conlleva alto riesgo de infecciones, desde celulitis hasta fascitis necrosante, además de aumentar el riesgo de contagio de infecciones de transmisión sexual por prácticas sexuales de riesgo. Otra alteración observada en consumidores de estas drogas es el edema en miembros por daño a los vasos linfáticos. Las drogas intravenosas producen estigmas muy característicos, como hiperpigmentación en el sitio de inyección, entre otros. Estos síntomas pueden ser reconocidos por el personal de salud.

PALABRAS CLAVE: Manifestaciones cutáneas; alcohol; cannabis; cocaína; heroína; metanfetaminas.

Abstract

Drug use has important dermatological repercussions. This article studies the effect of drugs such as alcohol, marijuana, cocaine, heroin and methamphetamines on skin health. Although the consumption of these drug is illegal in Mexico, with the exception of alcohol, their consumption is not penalized. The use of these substances dates back thousands of years in the past, although recently it has increased significantly, causing multiple diseases, including some dermatoses. Alcohol can cause vascular changes that could be related to liver damage. It also exacerbates certain skin diseases such as psoriasis, rosacea or seborrheic dermatitis, among others. Abuse of this substance has also been correlated with several types of cancer. Marijuana causes vascular problems that can lead to a high risk of limb amputation. Cocaine can cause necrosis, granulomatous reactions or autoimmune diseases. Heroin and methamphetamine can be administered intravenously, intradermally or subcutaneously, a factor that leads to a high risk of infections, from cellulitis to necrotizing fasciitis, in addition to increasing the risk of sexually transmitted infections through risky sexual practices. Another alteration observed in consumers of these drugs is edema in limbs due to damage to lymphatic vessels. Intravenous drugs produce very characteristic stigmas, such as hyperpigmentation at the injection site, among others. Health professionals can recognize these symptoms.

KEYWORDS: *Skin manifestations; Alcohol; Cannabis; Cocaine; Heroin; Methamphetamines.*

[1] Residente de Medicina Interna de ISSSTE Regional Monterrey, Nuevo León, México.
[2] Jefe de Servicio de Dermatología, Clínica Hospital Constitución, ISSSTE. Profesor de pregrado y posgrado, UDEM y UNAM.
[3] Dermatóloga, práctica privada. Centro de Especilidades Médicas, Monterrey, Nuevo León, México.

Recibido: diciembre 2019

Aceptado: enero 2020

Correspondencia
Abraham Benjamín Alfaro Sánchez
abraham617@icloud.com

Este artículo debe citarse como
Garza-Esparza G, Alfaro-Sánchez AB, Welsh-Hernández EC. Manifestaciones cutáneas secundarias al consumo de estupefacientes. Dermatol Rev Mex. 2020 marzo-abril;64(2):154-164.

ANTECEDENTES

Hace 4000 años, en Sumeria, ya se usaba la semilla de amapola, de donde proviene el opio. Fósiles con restos de amapola encontrados en Europa igualmente comprueban el consumo de esta planta durante la era neolítica. En el Antiguo Egipto se conocían los efectos del opio. En la Grecia antigua, esta sustancia se menciona en La Ilíada y La Odisea de Homero, mientras que los médicos griegos hace 2000 años usaban el cannabis y los opioides para controlar el dolor. Los romanos, judíos y árabes continuaron esta práctica.[1]

La Biblia menciona el alcohol en varias ocasiones, la primera de ellas en Génesis 9:21 donde Noé se embriaga. La tradición cristiana coloca el vino como un símbolo de vida y bendición de Dios e incluso lo relaciona con la sangre de Cristo, razón por la que se utiliza durante la eucaristía. Desde el inicio del judaísmo, el vino ha sido un importante elemento cultural; no obstante, se ha observado reducción en su consumo al incorporar nuevas tradiciones. Algunos grupos cristianos, sin embargo, prohíben el consumo de alcohol a raíz de problemas sociales durante la revolución en Estados Unidos.[2]

El opio tuvo una fuerte repercusión económica en el Reino Unido durante el siglo XIX. Esto dio lugar a la expansión de su comercio con India y China, en especial con este último país, que tenía alto consumo de esta sustancia.[3]

En Latinoamérica prehispánica, muchas culturas usaban alucinógenos, como parte de una práctica cultural con implicación en rituales y sanación.[4] Incluso actualmente en Perú, la ayahuasca es considerada por algunos psicoterapeutas una herramienta terapéutica.[5]

La Organización Mundial de la Salud (OMS) reporta que, en general, a mayor riqueza económica de un país, mayor el número de personas que utilizan estos productos y más alto el consumo per cápita entre consumidores. La OMS atribuye 5.9% de las muertes globales de 2012 a efectos relacionados con el alcohol. Este mismo organismo reporta un consumo de alcohol sostenido en México, con la cerveza como la bebida alcohólica más consumida.[6]

De acuerdo con los registros de la OMS, el consumo de marihuana ha aumentado mundialmente y, a su vez, más personas buscan tratamiento contra su adicción. Los efectos causados por la mayor concentración de su componente activo han llevado a que mayor número de personas afectadas soliciten ayuda profesional. La heroína también ha tenido creciente distribución en los últimos años, lo que probablemente se relacione con mayor consumo. La metanfetamina es la droga sintética de mayor expansión en el mercado, con incremento generalizado en todo el mundo. Asimismo, el mercado del éxtasis o MDMA es más reducido. El consumo de la cocaína ha sufrido un descenso, los países americanos son sus consumidores más importantes.[7]

En México, la Secretaría de Salud reporta que, en los últimos seis años, el consumo de drogas como alcohol, marihuana, cocaína y metanfetaminas se ha mantenido estable. Por el contrario, el consumo de heroína ha incrementado.[8]

La Asociación Americana de Psiquiatría define el abuso de sustancias como una manifestación clínica reflejada en el impedimento, durante los 12 meses más recientes, para realizar actividades como cumplir con obligaciones y que puede llevar a la exposición a situaciones físicamente peligrosas, problemas legales ligados al consumo, así como secuelas sociales. El abuso puede causar dependencia, que se caracteriza por tolerancia y síndrome de abstinencia.[9]

La Ley General de Salud de México considera estupefacientes a la cocaína, la marihuana y la

heroína. Mientras tanto, la metanfetamina se ha catalogado como una sustancia psicotrópica que se ha adjudicado algún valor terapéutico, sin dejar de lado sus graves riesgos para la salud pública. En la actualidad, el consumo de una cantidad limitada de ciertas drogas no está penalizado. Sin embargo, la distribución y la posesión sin intención de consumo sí se consideran delito.[8]

El principal objetivo de este estudio es analizar y describir las alteraciones dermatológicas que frecuentemente se relacionan con el consumo de estas sustancias.

Alcohol

El alcohol es el resultado de la fermentación de plantas con alto contenido de carbohidratos. El etanol es metabolizado por una enzima hepática y es excretado por los riñones y pulmones.[10] Esta sustancia es de interés porque puede ser la causa de la manifestación clínica de diferentes dermatosis.[9]

El abuso en el consumo del alcohol se manifiesta por diferentes hepatopatías que pueden producir cambios vasculares a diferentes niveles, sin exentar la piel.[9] En este órgano pueden observarse síntomas como telangiectasias o angiomas, que tienen predisposición por zonas expuestas, como la cara, el escote o las manos. Esto pudiera sugerir la existencia de alteraciones sistémicas, como las várices esofágicas.[11] Otro marcador vascular de enfermedad hepática con hipertensión portal es la dilatación de venas periumbilicales *caput medusae* (cabeza de medusa). El eritema palmar, principalmente en la eminencia hipotenar, es otro cambio vascular debido al consumo crónico de alcohol.[12]

Se sabe que el consumo de alcohol puede manifestarse como rubor facial. Sin embargo, esto es generalmente más frecuente en personas con baja actividad de la enzima alcohol deshidrogenasa y en las personas que consumen esta sustancia con mayor frecuencia y en mayor cantidad. El alcohol exacerba la rosácea, produciendo enrojecimiento facial crónico, además de favorecer la existencia de rinofima.[12] La ictericia es un signo característico en pacientes con daño hepático, que podría ser de origen alcohólico.[13]

Un síntoma característico en pacientes alcohólicos es el prurito con la posible existencia de urticaria o reacciones urticariformes.[14,15] El consumo excesivo de alcohol puede acentuar las manchas hipercrómicas, como suele manifestarse en efélides e hiperpigmentación areolar, perioribital y perioral.[16] Esta hiperpigmentación podría deberse a la mayor absorción de hierro facilitada por el alcohol, lo que favorece la hemocromatosis. Las manifestaciones cutáneas por daño hepático son muy versátiles y se relacionan con cambios metabólicos. Por este motivo, observamos una piel seca y escamosa en los pacientes que padecen hepatopatía.[17]

Un tema controvertido, pero de interés para el médico actual es la relación entre el abuso en el consumo de alcohol y las neoplasias, principalmente carcinoma hepatocelular, cáncer de páncreas, de mama, escamocelular en diferentes órganos y de la cavidad oral.[18] Algunos estudios sugieren mayor riesgo de melanoma con el abuso del alcohol, lo que es de gran importancia y controversia para el dermatólogo.[19] Es bien sabido que el etanol inhibe la inmunidad celular y humoral, deprimiendo la actividad neutrofílica y de células NK, causando predisposición a infecciones y neoplasias.[20]

Otras alteraciones relacionadas con el consumo de alcohol son equimosis periumbilical, necrosis grasa y nódulos subcutáneos dolorosos, así como exacerbación de la dermatitis seborreica.[21,22] No debe olvidarse que esta sustancia también

es un factor predisponente para la aparición de porfiria cutánea tarda en sujetos susceptibles.[23] El consumo del alcohol se ha relacionado con la exacerbación de la psoriasis.[9,24]

En algunas series se manifiesta que la dermatitis numular es más común en pacientes alcohólicos.[25] Por último, no hay que dejar de lado las manifestaciones cutáneas que podrían ocurrir en pacientes alcohólicos debido a deficiencias nutricionales y vitamínicas.[26]

Cannabis

También conocido como marihuana, hierba o mota, entre otros, el cannabis causa alteración del estado de conciencia. Su presentación más común es para fumar. Se obtiene de la planta cannabis sativa y su compuesto activo es la delta-9-tetrahidrocannabinol (THC). La potencia de todas las variedades de esta droga se ha incrementado durante los últimos 40 años.[27]

Su consumo crónico puede producir arteritis y necrosis periférica usualmente de los miembros inferiores. Se cree que la necrosis se produce por un efecto vasoconstrictor del THC o de sus contaminantes. Los problemas vasculares incluyen el fenómeno de Raynaud, necrosis digital, claudicación, úlceras y gangrena.[28]

Como en los fumadores de tabaco, el cannabis también se relaciona con tromboangeítis obliterante. Esto es ocasionado por la existencia de contaminantes como el arsénico.[29]

La arteritis por cannabis frecuentemente se confunde con enfermedad arterial periférica por aterosclerosis. Se ha reportado alto riesgo de amputación de las extremidades en consumidores (25 a 40%).[30]

En contraste con el alcohol, el cannabis tiene efecto antiinflamatorio e inhibe la proliferación de queratinocitos, lo que tiene un efecto benéfico en la psoriasis.[31]

Cocaína

La cocaína o éster metílico de benzoilecgonina[8] proviene de la planta *Erythroxylum coca*, que es diluida antes de llegar al consumidor. Es un polvo blanco que se inhala, se ingiere oralmente o se inyecta. La cocaína puede ser neutralizada con amonio o bicarbonato de sodio para ser fumada y bajo esta forma se le conoce como *crack*. El *crack* es de menor precio en el mercado, más potente, de acción más rápida y más adictivo que la cocaína.[28,32] Es un simpaticomimético que causa euforia, taquicardia, hipertensión arterial, midriasis y alteración del estado mental.[28]

La cocaína puede causar daño a la piel debido a su efecto de estrés oxidativo a través de varios mecanismos, como la generación de especies reactivas al oxígeno, óxido nítrico sintetasa inducible por enzimas, xantina oxidasa.[33]

La cocaína puede causar fisuras en los labios o destrucción de la línea media del tabique nasal por la isquemia que causa inhalar la droga.[28] Se estima que 4.8% de los consumidores tienen destrucción de la línea media, que incluye hiposmia, dolor facial, úlceras, perforación del tabique nasal o del paladar, destrucción de los senos nasales, erosión orbital y daño a la base anterior del cráneo. Puede confundirse con enfermedades ANCA-positivas (*anti-neutrophil cytoplasmic antibodies*) que también manifiestan este tipo de lesiones.[34] La ausencia de títulos elevados ANCA, granulomas respiratorios y daño renal ayudan a descartar granulomatosis de Wegener en lesiones destructivas de la línea media.[35] Hay pacientes que pueden tener títulos de ANCA u otros marcadores de autoanticuerpos; para que la vasculitis o destrucción de la línea media se atribuyan a la cocaína y no a otra enfermedad, hay que descartar daño renal o pulmonar.[36] La

perforación del tabique nasal puede extenderse con afectación de hueso y cartílago, lo que puede ser similar a linfomas o a las vasculitis mencionadas anteriormente.[37]

Como resultado de la inmunosupresión causada por el consumo de este estupefaciente, en la piel puede observarse incremento de las verrugas virales por inhalación de cocaína.[28,38]

El consumo de *crack* puede causar quemaduras, sobre todo en los labios, y madarosis.[28,39] Se han reportado numerosos casos de vasculitis por el consumo de cocaína. Hay casos de vasculitis-urticariana, síndrome de Churg-Strauss, granulomatosis necrosante, púrpura palpable y enfermedad de Buerger ocasionados por esta droga.[28,40-42]

El consumo de cocaína también se ha asociado con púrpura de Schönlein-Henoch con vasculitis necrosante, esclerosis difusa, síndromes CREST-*like*, así como infartos a músculos y piel, todas estas enfermedades complejas de entender.[43]

Otros efectos adversos por el consumo de cocaína incluyen casos de pustulosis exantemática y síndrome de Stevens-Johnson. También se ha reportado delirio de parasitosis.[28]

Existen diferentes reportes de complicaciones por el consumo de cocaína contaminada con levamisol. Se han reportado casos de necrosis bilateral de los lóbulos de las orejas y los pómulos, que se aliviaron al interrumpir el consumo.[44]

Heroína

La heroína o diacetilmorfina (Ley General de Salud, México) es un opioide que causa euforia, depresión respiratoria y miosis. Se extrae de las semillas de la amapola asiática. Existe principalmente en dos formas: la comúnmente usada en Europa se mezcla con ácidos como jugo de limón para disolverse en agua y la americana combinada con sal hidroclórica que solo requiere agua para disolverse. Una vez disuelta, la droga se calienta e inyecta. Su pureza ha aumentado, lo que ha permitido la aparición de una presentación que puede ser inhalada y fumada.[28]

Los usuarios de esta droga pueden padecer urticaria, prurito facial y genital, infecciones, erupciones por la misma droga, epidermólisis (necrosis epidérmica tóxica), eritema necrolítico migratorio, pénfigo vegetante o acantosis nigricans.[28]

Se ha observado pénfigo eritematoso y la formación de ampollas en lugares donde se inyecta la heroína. Se cree que este efecto se debe a contaminantes como talco o bacterias, entre otros, que inducen la formación de anticuerpos epiteliales.[45]

Un hallazgo reportado por varios autores es la aparición de edema de las extremidades o anasarca, con dos causas posibles. La primera por una fibrosis local y bloqueo de vasos linfáticos, la segunda es secundaria a un síndrome nefrótico.[28,45] Se cree que la quinina es la principal causa del daño a los vasos linfáticos.[28]

Metanfetaminas

La metanfetamina, droga también conocida como *speed*, *meth*, cristal o *ice*, causa euforia, ansiedad, incremento de energía, agresividad, agitación psicomotora y alucinaciones, además de un fuerte síndrome de abstinencia. Se produce a partir de la reducción de la efedrina o pseudoefedrina, un proceso que involucra químicos tóxicos e inflamables. Entre sus formas de presentación, existen versiones intravenosas, inhaladas y para fumar.[28]

Los usuarios pueden experimentar xerosis, prurito, un característico olor corporal, pérdida de

peso, envejecimiento prematuro e hiperhidrosis. También pueden sufrir una enfermedad dental conocida como *meth mouth* (boca de metanfetamina), que consiste en caries múltiples, erosión del esmalte por xerostomía, bruxismo y mala higiene bucal.[28]

Puede producir sensación de parestesia, especialmente en la cara, que causa que el usuario se pinche y rasque la piel, llevando así a envejecimiento prematuro. También puede generar reacciones acneiformes, escoriaciones y reacción liquenoide.[28]

La Ley General de Salud no exenta a esta droga como un problema grave para la salud pública.[8]

Otras alteraciones dermatológicas

Infecciones

Son frecuentes las infecciones de piel y tejidos profundos. Un factor de riesgo es la aplicación intradérmica con el uso de agujas no estériles. Existe la combinación de heroína y cocaína, conocida como *speed ball*. El *booting* consiste en aspirar sangre usando una jeringa usualmente sucia.[46]

Staphylococcus aureus es el microorganismo más cultivado en usuarios de drogas intravenosas, seguido de especies de estreptococos y patógenos de la piel y boca.[46]

Los usuarios de drogas intravenosas tienen dermatofitosis con mayor frecuencia que la población general. También se han observado infecciones diseminadas por *Candida* sp, sobre todo en usuarios de heroína intravenosa que se ha disuelto con jugo de limón. Otras infecciones reportadas son la cigomicosis y las causadas por *Aspergillus*.[28]

Los patógenos de la cavidad oral, como *Eikenella corrodens*, frecuentemente contaminan la aguja cuando los usuarios usan saliva para limpiarla erróneamente o cuando esconden los contenedores de droga dentro de la boca.[47]

Otros patógenos reportados incluyen especies de *Clostridium tetani* y *C. botulinum*, sobre todo en usuarios que se inyectan de forma intradérmica.[48]

La fascitis necrosante es más común en usuarios de drogas intravenosas. En estos casos, el dolor es más intenso que en las fascitis de otras causas.[49,50]

Efectos propios de las drogas intravenosas

El marcador más frecuente de abuso de drogas intravenosas es la hiperpigmentación en el sitio de inyección, habitualmente de forma lineal.[45] La heroína es la principal droga que causa esta hiperpigmentación, al contener sustancias esclerosantes. La cocaína no causa hiperpigmentación cuando se inyecta porque no contiene este tipo de sustancias. Otra causa menos frecuente de la hiperpigmentación es el uso de torniquetes que se mantienen muy apretados o por mucho tiempo.[51]

Asimismo, puede formarse un tatuaje artificial por la inyección de drogas en la dermis, al introducir carbón u hollín que proviene de calentar la drogas con cerillos.[52]

La formación de cicatrices atróficas, hipertróficas o queloides puede ser causada por la inyección intradérmica o subcutánea de las drogas. Esto se conoce como *skin popping*.[52]

Los usuarios de drogas intravenosas como la heroína pueden padecer síndrome nefrótico por una reacción como enfermedad del suero.[45]

Los contaminantes más comúnmente reportados son el talco, manitol, tierra o barro, que pueden causar granulomas. Las sustancias adulterantes que suelen usarse para incrementar los efectos de

la droga incluyen levamisol, quinina, lidocaína, anfetamina, cafeína, escopolamina, difenhidramina, laxantes e hidroxicina.[28] El levamisol es un adulterante usualmente añadido a la cocaína, que puede generar neutropenia, agranulocitosis, púrpura, convulsiones y vasculitis.[53-55] Los casos reportados de complicaciones por levamisol han sido secundarios a cocaína o *crack*. Sin embargo, si bien la heroína también puede llevar este adulterante, no encontramos casos reportados relacionados con esta droga.[56]

Los usuarios de drogas intravenosas tienen mayor riesgo de contagio de hepatitis B, C y D, así como VIH, por el uso de jeringas contaminadas. Además, los usuarios de este tipo de drogas generalmente muestran comportamientos de alto riesgo de enfermedades de transmisión sexual.[9]

DISCUSIÓN

Si bien diferentes publicaciones coinciden que el consumo de drogas se ha mantenido estable en los últimos años, se ha observado incremento significativo en el consumo de drogas de mayor peligro para la salud, como la heroína y las metanfetaminas. La administración de estas drogas por vía parenteral representa un riesgo alto de infecciones, muchas de ellas letales. Como se insiste en diferentes publicaciones, en muchos casos los riesgos son mayores por la forma de administración y sus contaminantes que por el mismo consumo de la droga. Las reacciones observadas frecuentemente son el resultado de efectos dañinos de los adulterantes como antiparasitarios o inmunorreguladores como el levamisol. La vía de administración de las drogas también se ha alterado a través de los años: drogas que solían ser solamente inhaladas ahora también son inyectadas o viceversa.

Hay que considerar que el consumo de drogas es un problema de salud pública. A pesar de que su consumo se ha mantenido estable, su distribución se ha expandido. Esto ocasiona mayor susceptibilidad de la población a los daños que las drogas conllevan.

El alcoholismo debe considerarse un problema real de salud, debido a que muchas de las manifestaciones en pacientes alcohólicos son similares a las observadas en otras enfermedades. Por esta razón, hay que tener en mente esta enfermedad al momento de establecer el diagnóstico. Otro efecto del abuso del alcohol es la exacerbación de dermatosis como la rosácea, psoriasis y dermatitis seborreica. También se ha relacionado el melanoma con el abuso del alcohol, tema muy discutido y controvertido. No hay que dejar a un lado las alteraciones dermatológicas ocasionadas por la desnutrición presente en gran parte de los alcohólicos.

El abuso en el consumo de marihuana afecta el sistema vascular, causando gran variedad de padecimientos que pueden llevar hasta la pérdida de miembros por amputación. En la actualidad es prudente tener en mente el consumo de marihuana al momento de enfrentarnos con enfermedades vasculares.

Asimismo, las nuevas generaciones de marihuana tienen mayor concentración de su componente activo, lo que acentúa los efectos perjudiciales de esa droga. Esto lleva a mayor demanda de atención médica por parte de sus consumidores. Desafortunadamente, en México no existen estadísticas confiables ni estudios de salud pública que muestren el panorama epidemiológico real del consumo de esta sustancia.

Asimismo, la cocaína conlleva problemas vasculares, atrofia y necrosis, que pueden producir múltiples alteraciones, como la perforación del tabique nasal. También pueden sobrevenir problemas vasculares que llegan a la necrosis.

La heroína puede ocasionar reacciones inmunológicas, como urticaria, necrosis epidérmica tóxica y pénfigo. Mientras tanto, el abuso de metanfetamina puede identificarse más fácilmente por estigmas diversos, como el llamado boca de metanfetamina, escoriaciones en la cara o el envejecimiento prematuro.

Las infecciones por consumo de drogas intravenosas son frecuentes e implican microorganismos que van desde flora en piel o mucosas hasta enfermedades transmisibles como infección por VIH y hepatitis B y C. Los estigmas en el sitio de inyección pueden evidenciar el consumo de estas drogas. Al encontrar evidencia de ellos, conviene solicitar análisis para detectar este tipo de enfermedades transmisibles.

CONCLUSIONES

El abuso de alcohol puede causar cambios vasculares e hiperpigmentación independientemente de la existencia de daño hepático. El abuso de alcohol puede causar diversas deficiencias nutricionales y cada una puede tener su propia repercusión en la piel, como el escorbuto o la pelagra. La marihuana causa problemas vasculares que pueden resultar, incluso, en la amputación de miembros. La cocaína causa necrosis de distintas áreas, puede infartar piel, músculo y cartílago. La heroína puede generar enfermedades autoinmunitarias, como pénfigo o NETS. La metanfetamina es un grave problema de salud pública. Sus usuarios tienen estigmas caracterizados por envejecimiento prematuro, caries, escoriaciones, acné y reacción liquenoide. El consumo de drogas por vía intravenosa conlleva riesgo de infecciones por diferentes agentes patógenos. Las drogas pueden contener contaminantes que son responsables de reacciones en la piel, el levamisol es uno de los más comunes. El consumo de drogas intravenosas incrementa el riesgo de enfermedades como infección por VIH o hepatitis B y C. Asimismo, el consumo de drogas incrementa por sí mismo el riesgo de actividades sexuales peligrosas.

REFERENCIAS

1. Bartels E, Swaddling J, Harrison A. An ancient Greek pain remedy for athletes. Pain Practice 2006 Sep;6(3):212-8. DOI: 10.1111/j.1533-2500.2006.00088.x.
2. Favazza A. Imbibing and the Bible. 2006:66-9.
3. Banaji J. Seasons of self-delusion: Opium, capitalism and the financial markets. Historical Materialism 2013;21:3-19. https://doi.org/10.1163/1569206X-12341295.
4. Patel S. Inhaling History. Archaeology 2009;13.
5. Frecska E, Bokor P, Winkelman M. The therapeutic potentials of ayahuasca: possible effects against various diseases of civilization. Front Pharmacol 2016;7:35. doi: 10.3389/fphar.2016.00035.
6. World Health Organization. Global status report on alcohol and health. Luxemburg: WHO Library Cataloguing-in-Publication Data, 2014.
7. United Nations. World Drug Report 2015. United Nations Office on Drugs and Crime. Vienna: United Nations publication, 2015.
8. Ley General de Salud-México. (n.d.). Control Sanitario de Productos y Servicios y de su Importación y Exportación. Retrieved 1 de mayo de 2017.
9. Liu S, Lien M, Fenske NA. The effects of alcohol and drug abuse on the skin. Clin Dermatol 2010;391-399. doi: 10.1016/j.clindermatol.2010.03.024.
10. Cederbaum A. Alcohol metabolism. Clin Liver Dis 2012;667-685. doi: 10.1016/j.cld.2012.08.002.
11. Foutch P, Sullivan J, Gaines J, Sanowski R. Cutaneous vascular spiders in cirrhotic patients: correlation with hemorrhage from esophageal varices. *Am J Gastroenterol* 1988;83:723-6.
12. Sarkany I. The skin-liver connection. Clin Exp Dermatol 1988 May;13(3):151-9. DOI: 10.1111/j.1365-2230.1988.tb01959.x.
13. Sargent S, Clayton M. Adult jaundice—the pathophysiology, classification and causes. Gastrointestinal Nursing 2011;9(4). https://doi.org/10.12968/gasn.2011.9.4.34.
14. Dogra S, Jindal R. Cutaneous manifestations of common liver diseases. J Clin Exp Hepatol 2011;1(3): 177-184. doi: 10.1016/S0973-6883(11)60235-1.
15. Nakagawa Y, Sumikawa Y, Nakamura T, Itami S, Katayama I. Urticarial reaction caused by ethanol. Medline 2006;55(4):411-4. DOI: 10.2332/allergolint.55.411.
16. Mills P, Skerrow C, MacKie R. Melanin pigmentation of the skin in primary biliary cirrhosis. J Cutan Pathol 1981;8(6):404-10. https://doi.org/10.1111/j.1600-0560.1981.tb01029.x.
17. Sanchez M. Alcohol, social behavior disorders, and their cutaneous manifestations. Clin Dermatol 1999;17(4):479-89. DOI: 10.1016/s0738-081x(99)00034-6.

18. Allen N, Beral V, Casabonne D, Kan S, Reeves G, Brown A. Moderate alcohol intake and cancer incidence in women. J Natl Cancer Inst 2009;101(5):296-305. doi: 10.1093/jnci/djn514.
19. Rota M, Pasquali E, Bellocco R, Bagnardi V, Scotti L, Islami F, et al. Alcohol drinking and cutaneous melanoma risk: a systematic review and dose–risk meta-analysis. Br J Dermatol 2014;170:1021-1028. doi: 10.1111/bjd.12856.
20. Simet SM, Sisson JH. Alcohol's effects on lung health and immunity. Alcohol Research 2015;37(2):199-208.
21. Higgins E, Ive F. Subcutaneous fat necrosis in pancreatic disease. Br J Surg 1990;77(5):532-3. DOI: 10.1002/bjs.1800770520.
22. Dinis-Oliveira RJ, Magalhaes T, Moreira R, Proenca JB, Pontes H, Santos A, et al. Clinical and forensic signs related to ethanol abuse: a mechanistic approach. Toxicol Mech Methods 2014;24(2):81-110.
23. Elder G. Alcohol intake and porphyria cutanea tarda. Clin Dermatol 1999;17(4):431-6. https://doi.org/10.1016/S0738-081X(99)00029-2.
24. Zou L, Lonne-Rahm S, Helander A, Stokkeland K, Franck J, Nordlind K. Alcohol intake measured by phosphatidylethanol in blood and the lifetime drinking history interview are correlated with the extent of psoriasis. Dermatology 2015;230(4):375-80. doi: 10.1159/000380818.
25. Bruno M, Vilela M, Oliveira C. Study on dermatoses and their prevalence in groups of confirmed alcoholic individuals in comparison to a non-alcoholic group of individuals. An Bras Dermatol 2013;88(3):368-75. doi: 10.1590/abd1806-4841.20131829.
26. Jen M, Yan AC. Syndromes associated with nutritional deficiency and excess. Clin Dermatol 2010;28:669-685. doi: 10.1016/j.clindermatol.2010.03.029.
27. NIDA. (28 de febrero de 2017). Marijuana. Retrieved 01 de marzo de 2017. from Drugabuse: https://www.drugabuse.gov/publications/drugfacts/marijuana.
28. Hennings C, Miller J. Illicit drugs: What dermatologists need to know. J Am Acad Dermatol 2013;69(1):135-42. doi: 10.1016/j.jaad.2012.12.968.
29. Combemale P, Consort T, Denis-Thelis L, Estival J, Dupin M, Kanitakis J. Cannabis arteritis. Br J Dermatolgy 2005;152:166-169. DOI: 10.1111/j.1365-2133.2005.06340.x.
30. Noel B, Ruf I, Panizzon RG. Cannabis arteritis. J Am Acad Dermatol 2008;58:65-7. doi: 10.1016/j.jaad.2007.04.024.
31. Wilkinson JD, Williamson EM. Cannabinoids inhibit human keratinocyte proliferation through a non-CB1/CB2 mechanism and have a potential therapeutic value in the treatment of psoriasis. J Derm Sci 2007;45:87-92. DOI: 10.1016/j.jdermsci.2006.10.009.
32. NIDA (6 de junio de 2016). Cocaine. Retrieved 1 de marzo de 2017 from Drugabuse: https://www.drugabuse.gov/publications/drugfacts/cocaine.
33. Portugal-Cohen M, Numa R, Yaka R, Kohen R. Cocaine induces oxidative damage to skin via xanthine oxidase and nitric oxide synthase. J Dermatol Sci 2010;58:105-112. doi: 10.1016/j.jdermsci.2010.03.010.
34. Trimarchi M, Bertazzoni G, Bussi M. Cocaine induced midline destructive lesions – an autoimmune disease? Rhinology 2014;52:104-111. doi: 10.1016/j.autrev.2012.08.009.
35. Salas-Espíndola Y, et al. Vasculitis leucocitoclástica asociada a consumo de cocaína. Actas Dermosifiliogr 2011;102(10):825-836. DOI: 10.1016/j.ad.2011.01.014.
36. Strazzula L, et al. Levamisole toxicity mimicking autoimmune disease. J Am Acad Dermatol 2013;69:954-9. doi: 10.1016/j.jaad.2013.07.037.
37. Van der Poel N. Local complications of intranasal cocaine abuse: diagnostic and therapeutic guidelines. Ned Tijdschr Geneeskd 2013;157(24):A6035.
38. Schuster D. Snorters' warts. Arch Dermatol 1987;123(5):571.
39. Tames S, Goldenring J. Madarosis from cocaine use. N Engl J Med 1986;314(20):1324. DOI: 10.1056/nejm198605153142020.
40. Orriols R, et al. Cocaine-induced Churg-Strauss vasculitis. Eur Resp J 1996;9:175-177. DOI: 10.1183/09031936.96.09010175.
41. Walsh N, Green P, Burlingame R, Pasternak S, Hanly J. Cocaine-related retiform purpura: evidence to incriminate the adulterant, levamisole. J Cutan Pathol 2010;37:1212-1219. DOI: 10.1183/09031936.96.09010175.
42. Hofbauer G, Hafner J, Trueb RM. Urticarial vasculitis following cocaine use. Br J Dermatol 1999;141:573-609. DOI: 10.1046/j.1365-2133.1999.03087.x.
43. Bhinder SK, Majithia V. Cocaine use and its rheumatic manifestations: a case report and discussion. Clin Rheumatol 2006;26:1192-1194. DOI: 10.1007/s10067-006-0327-x.
44. Bradford M, Rosenberg B, Moreno J. Bilateral necrosis of earlobes and cheeks: Another complication of cocaine contaminated with levamisole. Ann Intern Med 2010;152(11):758-759. doi: 10.7326/0003-4819-152-11-201006010-00026.
45. Fellner M, Weinstein LH. Cutaneous stigmata of drug addiction. Int Society Trop Dermatol 1979;18:305-306. DOI: 10.1111/j.1365-4362.1979.tb01934.x.
46. Murphy EL, DeVita D, Liu H, Vittinghoff E, Leung P, Ciccarone DH. Risk factors for skin and soft-tissue abscesses among injection drug users: a case-control study. J Infect Dis 2001;33:35-40. DOI: 10.1086/320879.
47. Roberts JR, Glynn MJ. Needle licker's osteomyelitis. Am J Emerg Med 1994;12(3):343-6. DOI: 10.1016/0735-6757(94)90156-2.
48. Gonzales y Tucker RD, Frazee B. View from the front lines: an emergency medicine perspective on clostridial infections in injection drug users. Anaerobe 2014;30:108-15. doi: 10.1016/j.anaerobe.2014.09.005.
49. Mittapalli D, Velineni R, Rae N, Howd A, Suttie SA. Necrotizing soft tissue infections in intravenous drug users: a vascular surgical emergenc. Eur J Vasc Endovasc Surg 2015;49(5):593-9. doi: 10.1016/j.ejvs.2015.02.002.

50. Chen JL, Fullerton KE, Flynn NM. Difficulties in pain control among injection drug users with necrotizing fasciitis. J Pain Symptom Manage 2001;21(2):91-92. DOI: 10.1016/s0885-3924(00)00253-0.
51. Bergstrom KG. Cutaneous clues to drug addiction. J Drugs Dermatol 2008;7(3):303-5.
52. Rosen VJ. Cutaneous manifestations of drug abuse by parenteral injections. Am J Dermatopathol 1985;7(1):79-83. DOI: 10.1097/00000372-198502000-00016.
53. Lee KC, Ladizinski B, Federman DG. Complications associated with use of levamisole-contaminated cocaine: an emerging public health challenge. Mayo Clin Proc 2012;*87*(6):581-586. doi: 10.1016/j.mayocp.2012.03.010.
54. Stovell K. Levamisole-laced cocaine linked to cases of neutropenia in Minnesota. Alcoholism & Drug Abuse Weekly 2010;8.
55. Poon SH, et al. Syndrome of cocaine-levamisole-induced cutaneous vasculitis and immune-mediated leukopenia. Semin Arthritis Rheum 2011;41:434-444. doi: 10.1016/j.semarthrit.2011.05.009.
56. Lee KC, Ladizinski B, Nutan FN. Systemic complications of levamisole toxicity. J Am Acad Dermatol 2012;67(4):791-792. doi: 10.1016/j.jaad.2011.11.969.

EVALUACIÓN

1. Es un padecimiento exacerbado por el alcohol:
   a) porfiria cutánea tarda
   b) rosácea
   c) psoriasis
   d) a y b son correctas
   d) todas son correctas

2. ¿Cuál es el contaminante más común en drogas estupefacientes que causa problemas dermatológicos?
   a) talco
   b) levamisol
   c) cannabinol
   d) bicarbonato de sodio

3. Esta droga se asocia con envejecimiento prematuro de la piel:
   a) cocaína
   b) heroína
   c) metanfetamina
   d) marihuana

4. A partir de la amapola se produce la siguiente droga:
   a) heroína
   b) cocaína
   c) marihuana
   d) metanfetamina

5. ¿Cuál de las siguientes drogas se asocia con síndrome nefrótico?
   a) alcohol
   b) heroína
   c) metanfetamina
   d) cocaína

6. La cocaína puede producir destrucción de los senos nasales, erosión orbital y daño a la base anterior del cráneo. ¿De cuál de las siguientes enfermedades debe diferenciarse su consumo?
   a) síndrome de Buerger
   b) granulomatosis de Wegener
   c) eritema necrolítico migratorio
   d) pénfigo vegetante

7. ¿Cuál es el principal mecanismo por el que se produce hiperpigmentación en el sitio de inyección de drogas intravenosas?
   a) depósito de colorantes
   b) contaminantes esclerosantes
   c) activación de MSH
   d) estimulación melanocítica

8. ¿A qué se le conoce como boca de metanfetamina?
   a) envejecimiento prematuro
   b) inflamación de los labios y dientes amarillos

c) escoriaciones faciales y perforación del tabique nasal
d) caries múltiples, erosión del esmalte

9. ¿Qué combinación de drogas se conoce como *speed ball*?
   a) marihuana y cocaína
   b) cocaína y *crack*
   c) heroína y cocaína
   d) metanfetaminas y *crack*

10. ¿A que se le conoce como *skin popping*?
   a) inyección de drogas contaminadas con saliva
   b) infecciones en piel por drogas intravenosas
   c) la formación de cicatrices atróficas
   d) hiperpigmentación en sitios de inyección

El Consejo Mexicano de Dermatología, A.C. otorgará dos puntos con validez para la recertificación a quienes envíen correctamente contestadas las evaluaciones que aparecen en cada número de *Dermatología Revista Mexicana*.
El lector deberá enviar todas las evaluaciones de 2020 a la siguiente dirección electrónica: **articulos@nietoeditores.com.mx**
Fecha límite de recepción de evaluaciones: 15 de enero de 2021

Caso clínico
Dermatol Rev Mex 2020 marzo-abril;64(2):165-171.

Dermatología
Revista mexicana

Pénfigo vulgar y superficial. Un caso vulgar de localización atípica y uno superficial en un adolescente

Pemphigus vulgaris and superficial. A vulgar case of atypical location and a superficial one in an adolescent.

Selina Marioni-Manríquez,[1] Paola García-Mendoza,[1] Tita Nallely González-Márquez,[2] Jesús Ricardo García-Corral,[3] María Elisa Vega-Memije,[4] Roberto Arenas-Guzmán[5]

Resumen

ANTECEDENTES: El pénfigo vulgar es una enfermedad ampollosa, autoinmunitaria, debida a la producción de autoanticuerpos de tipo IgG contra desmogleínas 1 y 3. En más de la mitad de los casos la manifestación inicial es en las mucosas con posterior diseminación a la piel.

CASOS CLÍNICOS: Se comunica un caso de pénfigo vulgar en un paciente masculino de 39 años de edad, que padeció una dermatosis localizada a las alas nasales y un caso superficial en un adolescente de 16 años, con exulceraciones y costras en la cara, el tronco y las extremidades. El estudio histopatológico y la inmunofluorescencia directa confirmaron el diagnóstico de pénfigo vulgar y en el segundo caso la histopatología mostró una forma subcorneal. El paciente con pénfigo vulgar fue tratado con esteroides tópicos de alta potencia con alivio de las lesiones y el superficial mostró respuesta muy leve al tratamiento con corticoesteroides sistémicos.

CONCLUSIONES: El tratamiento se basa en la administración de glucocorticoides orales. La evolución de la enfermedad es crónica. El pronóstico del pénfigo foliáceo suele considerarse favorable, debido a la buena respuesta al tratamiento.

PALABRAS CLAVE: Pénfigo vulgar; desmogleínas.

Abstract

BACKGROUND: *Pemphigus vulgaris is a bullous autoimmune disease due to the production of IgG type autoantibodies against desmogleins 1 and 3. Mucosal affection is the initial presentation in over the half of the patients, with subsequent skin dissemination.*

CLINICAL CASES*: This paper reports the case of a 39 year-old man, who initially showed a localized skin disease in the nasal ala and a superficial case in an adolescent of 16 years old, with exulcerations and crusts in the face, trunk and extremities. Histopathology examination and direct immunofluorescence assay confirmed diagnosis of pemphigus vulgaris and in the second case histopathology showed a subcorneal form. Patient with pemphigus vulgaris was treated with high-potency topical steroids with resolution of lesions and superficial case showed a very mild response to the treatment with systemic corticosteroids.*

CONCLUSIONS: *Treatment is based on the administration of oral glucocorticoids. The evolution of the disease is chronic. The prognosis of foliar pemphigus is usually considered favorable, due to the good response to treatment.*

KEYWORDS: *Pemphigus vulgaris; Desmogleins.*

[1] Médico residente de Dermatología.
[2] Médico residente de Cirugía dermatológica.
[3] Médico residente de Cirugía general.
[4] Departamento de Dermatopatología.
[5] Sección de Micología.
Hospital General Dr. Manuel Gea González, Ciudad de México.

Recibido: diciembre 2018

Aceptado: enero 2019

Correspondencia
Roberto Arenas Guzmán
rarenas98@hotmail.com

Este artículo debe citarse como
Marioni-Manríquez S, García-Mendoza P, González-Márquez TN, García-Corral JR y col. Pénfigo vulgar y superficial. Un caso vulgar de localización atípica y uno superficial en un adolescente. Dermatol Rev Mex. 2020 marzo-abril;64(2):165-171.

ANTECEDENTES

El pénfigo es una enfermedad autoinmunitaria debida a la existencia de autoanticuerpos contra desmogleínas tipos 1 y 3, que son antígenos expresados en los desmosomas de los queratinocitos, causando pérdida de la adhesión celular y con esto la formación de ampollas en las mucosas, la piel o ambas. Las cuatro variantes clínicas principales del grupo de pénfigo incluyen pénfigo vulgar, foliáceo, por IgA y paraneoplásico. Las diferentes formas de pénfigo se distinguen por sus características clínicas, autoantígenos asociados y hallazgos de laboratorio.[1,2]

La clasificación de los pénfigos en función de la profundidad de la ampolla intraepidérmica es en: pénfigos profundos (pénfigo vulgar y vegetante), donde la ampolla se sitúa en la capa suprabasal, y pénfigos superficiales (pénfigo seborreico, foliáceo, eritematoso y endémico), donde la separación tiene lugar en la capa granulosa.[3]

El pénfigo vulgar es la variedad más frecuente y representativa de los pénfigos, la incidencia varía entre países, afecta a 0.75-5 personas por millón de habitantes al año, es más común en Estados Unidos, Europa y en población judía. Puede manifestarse a cualquier edad; sin embargo, es más frecuente de la cuarta a la sexta décadas de la vida; en la población mexicana se ha observado predominio en mujeres jóvenes, con edad media de 32 ± 16 años y se relaciona con el HLA-DR14 (DR6). La mayoría de los casos tiene afección en la mucosa oral.[2]

Los pénfigos superficiales se caracterizan por la separación intraepidérmica que se produce en la capa granulosa. Existen diferentes formas clínicas, de las que el prototipo corresponde al pénfigo foliáceo, cuya forma localizada constituye el pénfigo seborreico.[3] El pénfigo foliáceo, que representa aproximadamente 10% de todos los casos de pénfigo, es una de las formas menos graves de la enfermedad.[4]

Se comunica un caso de pénfigo vulgar con localización inicial atípica muy semejante a pénfigo seborreico y un caso de pénfigo superficial en un adolescente.

CASOS CLÍNICOS

Caso 1

Paciente masculino de 39 años de edad, originario y residente de la Ciudad de México, empleado administrativo, sin antecedentes patológicos de importancia. Acudió a consulta por padecer una dermatosis de 10 meses de evolución localizada a la cabeza, de la que afectaba ambas alas nasales, caracterizada por dos placas de superficie exulcerada, bien definidas, de 1 cm de diámetro y de bordes irregulares (**Figura 1**). En la consulta dermatológica había sido tratado con antibióticos tópicos, sistémicos y electrofulguración por sospecha de impétigo y queratosis actínica, respectivamente, sin mostrar mejoría.

El diagnóstico inicial fue de una dermatitis artefacta por las características de las lesiones y el antecedente de manipulación previa, por lo que se decidió la aplicación de un parche hidrocoloide para ocluir las lesiones, evitar el rascado y con esto poder observar la evolución de la lesión, que disminuyó a las pocas semanas, por lo que se confirmó el diagnóstico presuntivo; sin embargo, un mes después el paciente mostró úlceras en la mucosa oral, localizadas en las caras laterales de la lengua, los carrillos y el paladar duro.

Se practicaron biopsias por sacabocado con diagnósticos presuntivos de pénfigo vulgar, una del ala nasal izquierda y otra de piel sana para realizar inmunofluorescencia directa.

Figura 1. Dermatosis localizada en el ala nasal derecha; ulceración ovalada de 1 cm de diámetro, de bordes irregulares, cubierta por costra melicérica.

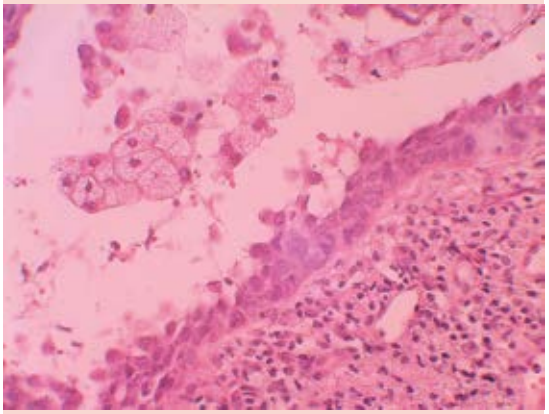

Figura 2. Ampolla intraepidérmica suprabasal con células acantolíticas y algunos eosinófilos. La base de la ampolla está conformada por queratinocitos basales en hilera de lápida.

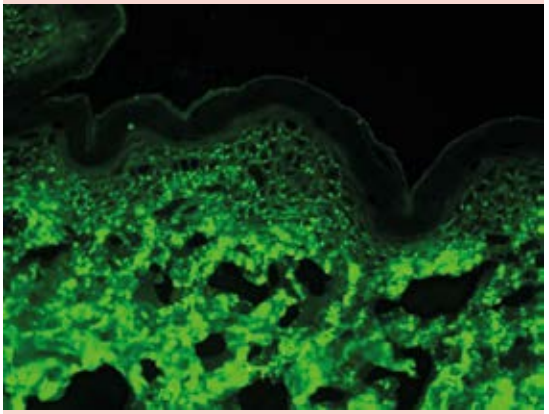

Figura 3. Inmunofluorescencia directa. Patrón en panal de abejas por depósito de IgG.

El estudio histopatológico mostró la formación de una ampolla intraepidérmica suprabasal, con células acantolíticas que en su base mostraban queratinocitos dispuestos en hilera de lápidas. La ampolla intraepidérmica suprabasal se extendía hacia el epitelio de los folículos pilosos y las glándulas sebáceas. Había un infiltrado inflamatorio en la dermis por linfocitos, histiocitos y escasos eosinófilos (**Figura 2**). La inmunofluorescencia directa se reportó positiva entre los queratinocitos para IgG con patrón en panal de abeja (**Figura 3**). Ambos estudios fueron compatibles con el diagnóstico de pénfigo vulgar.

Se aplicó la escala ABSIS (*Autoimmune Bullous Skin Intensity and Severity Score*), en la que se obtuvo un nivel de severidad leve, por lo que se inició tratamiento tópico con esteroides de alta potencia (Cutivate®, propionato de fluticasona, 0.05%) para tratar las lesiones en la piel y la mucosa. El paciente evolucionó favorablemente con recuperación completa y adecuada reepi-

telización de las lesiones de la piel en dos semanas.

Caso 2

Paciente masculino de 16 años de edad, originario y residente de León, Guanajuato, estudiante; sin antecedentes patológicos de importancia. Inició un año antes de la consulta con lesiones costrosas en la piel cabelluda, recibió tratamiento con dicloxaciclina (Posipen®), dexametasona (Alyn®) y champú de alantoína, alquitrán y clioquinol. Posteriormente, a los dos meses y medio, la dermatosis se diseminó a la cara, la piel cabelluda, el tórax anterior y posterior y las nalgas, caracterizada por lesiones eritematosas y costras melicéricas; sin afectación de las mucosas (**Figura 4**). La biopsia por sacabocado de tórax posterior mostró un pénfigo superficial: capa córnea en red de canasta con hiperqueratosis, costra serosa y restos celulares. En los infundíbulos foliculares y por debajo de la capa córnea se observaron numerosas células acantolíticas en acúmulos y desprendidas (**Figura 5**). La capa espinosa mostraba acantosis irregular. En la dermis papilar había edema entre las fibras de colágena. En la dermis superficial se observaron vasos sanguíneos dilatados, con discreto infiltrado inflamatorio compuesto por linfocitos con disposición perivascular.

Se inició tratamiento con prednisona a dosis de 50 mg/día. Al mes de tratamiento no se observó mejoría y se encontraron nuevas exulceraciones y extensión de las lesiones; por lo que en la unidad del Seguro Social se inició tratamiento con

Figura 4. **A.** Eritema y escamas furfuráceas y compactas. **B.** Lesiones en el tronco que muestran eritema, erosiones, costras melicéricas y descamación.

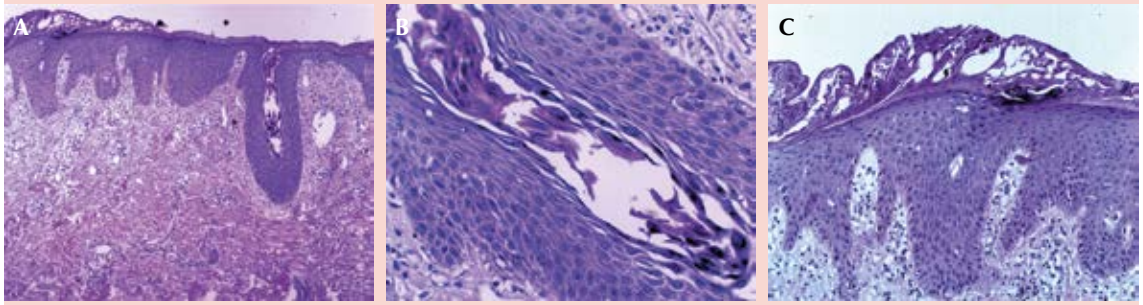

Figura 5. A. Estudio histológico del caso 2 donde se observa hiperqueratosis con costra serohemática, acantosis irregular y en el infundíbulo folicular células acantolíticas desprendidas. HE 20x. **B.** Acercamiento de la foto A que muestra el detalle de las células acantolíticas dentro del infundíbulo. HE 60x. **C.** Otro acercamiento donde se observan las costras y células acantolíticas en la región subcorneal. HE 60x.

azatioprina a dosis de 50 mg/día, con lo que se obtuvo mejoría paulatina.

DISCUSIÓN

De los distintos tipos de pénfigo, el vulgar es el más frecuente, su fisiopatología radica en la unión de anticuerpos contra desmogleínas 1 y 3, bloqueando la unión de los desmosomas y ocasionando acantólisis en la capa suprabasal de la epidermis. También están implicados anticuerpos antirreceptor de acetilcolina, estos receptores juegan un papel decisivo en la unión intercelular ya que regulan la expresión intraepitelial de desmogleínas.[5]

En el pénfigo vulgar los anticuerpos están predominantemente dirigidos hacia la desmogleína 3, encontrada en la capa basal, a diferencia del pénfigo foliáceo que son contra la desmogleína 1 en mayor cantidad en la capa superficial, justo debajo de la capa córnea, lo que determina la manifestación clínica.[1]

Aunque la genética tiene un papel importante en la aparición de esta enfermedad, no se considera hereditaria. Hay varios factores desencadenantes: fármacos, principalmente antihipertensivos, infecciones virales por virus de herpes simple, Epstein-Barr y herpes humano tipo 6, agentes físicos como quemaduras térmicas o eléctricas, exposición a radiación ionizante o a radiación UV, alergenos de contacto y algunos alimentos, principalmente los ricos en alil-tiólicos.[5]

La manifestación clínica más frecuente es en la mucosa oral en 50 a 70% de los casos, aunque también puede afectar las demás mucosas; se distingue por ampollas flácidas que dejan erosiones de forma y tamaño irregulares con bordes definidos, permanecen ahí por al menos cuatro meses antes de manifestarse en otras regiones. En la piel la manifestación inicial es menos frecuente (10-15%), predominantemente en el tronco, la piel cabelluda y los pliegues, caracterizada por ampollas flácidas sobre una base eritematosa que al romperse dejan erosiones dolorosas que tienden a no dejar cicatriz.[2]

Como se observó en el caso 1, la forma de manifestación en la piel de las alas nasales es poco frecuente, lo que nos orienta a pensar en otras posibilidades diagnósticas. Existe un reporte de caso de manifestación parecida en topografía a la de nuestro paciente, los autores mencionan la importancia de considerar los

siguientes diagnósticos diferenciales ante una lesión erosiva persistente en áreas fotoexpuestas: pénfigo foliáceo variedad eritematosa, impétigo ampolloso, lupus eritematoso discoide, queratosis actínicas y pénfigo localizado. El diagnóstico debe establecerse con los hallazgos clínicos e histopatológicos.[6]

El tratamiento contra formas leves de la enfermedad puede ser tópico y produce buenos resultados; sin embargo, si la enfermedad es de intensidad moderada o grave es necesario prescribir terapia sistémica con esteroides, inmunosupresores e inmunomoduladores.[7,8] El tratamiento tópico contra las lesiones se basa en corticoesteroides potentes (propionato de clobetasol) o inhibidores de la calcineurina, mientras que para el tratamiento de las lesiones orofaríngeas se prescriben corticoesteroides tópicos orales (acetato de triamcinolona) en combinación con terapia sistémica.[9] Antes de la administración de los esteroides en el tratamiento del pénfigo vulgar la mortalidad era de 75% y aunque hoy día las causas de muerte se deben a efectos secundarios de los fármacos, es mayor el beneficio de su administración, actualmente la mortalidad es de 10%.[7,8]

La evolución del primer paciente fue favorable, con respuesta a las dos semanas y sin recurrencias hasta el momento. Se han reportado casos en la bibliografía con lesiones más extensas que responden adecuadamente al tratamiento tópico.[10]

El pénfigo foliáceo suele comenzar a la edad de 50 a 60 años, aunque también afecta, en menor medida, a adultos jóvenes y niños; afecta por igual a hombres y mujeres y puede manifestarse en personas de todas las razas y linajes culturales.[11,12]

La enfermedad suele evolucionar en dos fases. En la primera aparecen ampollas muy frágiles y fugaces, por lo que pocas veces se observan. Las ampollas se sustituyen enseguida por erosiones costrosas, rodeadas en ocasiones por eritema. Las lesiones predominan en las zonas seborreicas (región mediofacial, piel cabelluda, región preesternal y parte superior de la espalda). En esta fase, la enfermedad puede simular también una dermatitis seborreica grave.

La segunda fase se caracteriza por la generalización de las lesiones en semanas o meses.[3] La enfermedad puede permanecer localizada durante años o puede progresar rápidamente, en algunos casos con afectación generalizada y eritrodermia exfoliativa.[13]

El tratamiento se basa en la administración de glucocorticoides orales. Al inicio, deben administrarse dosis suficientemente altas para suprimir la aparición de nuevas lesiones. Como regla general, suelen necesitarse 1-2 mg/kg/día de prednisona, que se mantendrá durante una a dos semanas hasta que dejen de aparecer nuevas lesiones. Una vez controlado el brote, se disminuye la dosis de forma progresiva hasta llegar a la dosis mínima de mantenimiento, que debe prolongarse durante años y, en algunos pacientes, de forma indefinida.[14]

La evolución de la enfermedad es crónica. El pronóstico del pénfigo foliáceo suele considerarse favorable, debido a la buena respuesta al tratamiento.[3]

Por su forma de manifestación, el pénfigo foliáceo puede conducir hacia diferentes diagnósticos diferenciales, como: pénfigo vulgar, impétigo, síndrome de piel escaldada estafilocócico, eritrodermia exfoliativa, dermatitis herpetiforme, penfigoide y necrólisis epidérmica tóxica.[15]

En el caso 2, al tratarse de un adolescente y por la distribución seborreica de las lesiones, de primera impresión y por la existencia de

ampollas de manera fugaz, fue difícil establecer el diagnóstico; sin embargo, éste se confirmó histológicamente y la respuesta al tratamiento no fue la esperada, como lo haría un caso de pénfigo vulgar, que responde bien al tratamiento con glucocorticoides. Por tal motivo, la bibliografía propone que cuando la respuesta a los glucocorticoides es mala, o con objeto de paliar los efectos secundarios de su administración prolongada, pueden prescribirse en combinación diversos inmunodepresores (azatioprina, micofenolato mofetilo, ciclofosfamida, metotrexato) o inmunoglobulinas vía intravenosa o, incluso, anticuerpos monoclonales, como rituximab.[14]

REFERENCIAS

1. Bystryn J-C, Rudolph JL. Pemphigus. Seminar. Lancet 2005;366:61-73.
2. Castellanos-Íñiguez AA, Guevara- Gutiérrez E. Pénfigo vulgar. Dermatol Rev Mex 2011;55(2):73-83.
3. Sin C, Lapeyre H, Martel P, Joly P. Pénfigo. EMC Dermatología 2012;46(1):1-19.
4. Patterson JW. The vesiculobullous reaction pattern. In Weedon's skin pathology. 4th ed. USA: Elsevier; 2016:136-187.
5. Ruocco V, Ruocco E, Schiavo AL, Brunetti G, Guerrera LP, Ronni W. Pemphigus: Etiology, pathogenesis and inducing or triggering factors: Facts and controversies. Clin Dermatol 2013;31(4):374-381. doi: 10.1016/j.clindermatol.2013.01.004.
6. Arango-Salgado A, Echeverri MA, Ruiz MC. Pénfigo vulgar localizado: Presentación atípica del pénfigo vulgar. Reporte de caso. Rev CES Med 2010;24(2):99-104.
7. Knudson RM, Kalaaji AN, Bruce AJ. The management of mucous membrane pemphigoid and pemphigus. Dermatol Ther 2010;23(3):268-80. doi: 10.1111/j.1529-8019.2010.01323.x.
8. Zhao CY, Murrell DF. Pemphigus vulgaris: An evidence-based treatment update. Drugs 2015 Feb;75(3):271-84. doi: 10.1007/s40265-015-0353-6.
9. Murrell DF, Peña S, Joly P. Diagnosis and management of pemphigus: recommendations by an International Panel of Experts. J Am Acad Dermatol 2018 Feb 10. doi: 10.1016/j.jaad.2018.02.021.
10. Ujiie H, Aoyagi S, Horie K, Shimizu H. Cutaneous-type pemphigus vulgaris successfully treated with topical coricosteroids. J Dermatol 2016;43(7):840-1. doi: 10.1111/1346-8138.13271.
11. Kanwar AJ. Pemphigus in children. Int J Dermatol 1991;30(5):343-346.
12. Baroni A. Vesicular and bullous disorders: pemphigus. Dermatol Clin 2007;25(4):597-603. https://doi.org/10.1016/j.det.2007.07.001.
13. Masayuki A. Pemphigus. En: Bolognia, Jean L. Dermatology. 4a ed. Madrid, España: Elsevier; 2018:494-509.
14. Ferrándiz C. Enfermedades ampollares autoinmunes (I). Grupo de los pénfigos. En: Dermatología clínica. 4ª ed. Madrid, España: Elsevier; 2014:165-169.
15. Gatica T, Garza G, Salas A. Pénfigo foliáceo: reporte de un caso. Dermatología CMQ 2009;7(4):265-269.

Caso clínico
Dermatol Rev Mex 2020 marzo-abril;64(2):172-175.

Dermatología
Revista mexicana

Nevo lipomatoso superficial

Nevus lipomatosus cutaneous superficialis.

Carolina Pardo-Zamudio,[1] Alejandra Sandoval-Clavijo,[1] Ángel Jaimes-Ramírez[2]

Resumen

ANTECEDENTES: El nevo lipomatoso superficial es un hamartoma poco frecuente, que se manifiesta como placas o nódulos solitarios o múltiples que llegan a generar inconformidad estética en el paciente que lo padece. En la histología muestra adipocitos maduros ectópicos entre las fibras de colágeno de la dermis papilar. En este artículo se describen algunas características clínicas, dermatoscópicas e histológicas que ayuden a orientar al dermatólogo para el establecimiento del diagnóstico y tratamiento correctos de un padecimiento poco común.

CASO CLÍNICO: Paciente masculino de 18 años de edad en quien se estableció el diagnóstico de nevo lipomatoso superficial. Como al paciente le molestaba el roce de las lesiones con la ropa, se ordenó la resección parcial de las lesiones más elevadas con alivio de los síntomas.

CONCLUSIONES: El tratamiento del nevo lipomatoso superficial se ofrece por razones estéticas porque es una lesión indolente; sin embargo, tiende a aumentar de tamaño y ocasionalmente puede ulcerarse debido a traumatismo o a isquemia.

PALABRAS CLAVE: Nevo lipomatoso superficial; adipocitos; dermatoscopia.

Abstract

BACKGROUND: *Nevus lipomatosus cutaneous superficialis is a rare hamartoma. It is manifested as solitary or multiple lesions of various sizes that can generate aesthetic imperfections for patients. Histologically it shows mature ectopic adipocytes between the collagen fibers of the papillary dermis. With this case report we intend to describe the clinical, dermatoscopic and histological characteristics that guide the dermatologist to achieve a correct diagnosis of this uncommon condition.*

CLINICAL CASE: *An 18-year-old male patient in who the diagnosis of nevus lipomatosus cutaneous superficialis was established. Since the patient was bothered by rubbing lesions with clothing, partial resection of the highest lesions was ordered with symptom relief.*

CONCLUSIONS: *Treatment of nevus lipomatosus cutaneous superficialis is offered by esthetic reasons because it is an indolent lesion; however, it tends to increase in size and occasionally may be ulcerated secondary to traumatism or ischemia.*

KEYWORDS: *Nevus lipomatosus cutaneous superficialis; Adipocytes; Dermatoscopy.*

[1] Residente de Dermatología, Fundación Universitaria Sanitas, Hospital Universitario Centro Dermatológico Federico Lleras Acosta, ESE-Bogotá DC, Colombia.
[2] Dermatólogo, Universidad del CES, Medellín, Colombia. Especialista en entrenamiento en Dermatología Oncológica, Instituto Nacional de Cancerología, Universidad Militar Nueva Granada, Bogotá DC, Colombia.

Recibido: enero 2019

Aceptado: marzo 2019

Correspondencia
Alejandra Sandoval Clavijo
alesancla@hotmail.com

Este artículo debe citarse como
Pardo-Zamudio C, Sandoval-Clavijo A, Jaimes-Ramírez A. Nevo lipomatoso superficial. Dermatol Rev Mex. 2020 marzo-abril;64(2):172-175.

ANTECEDENTES

El nevo lipomatoso es un tumor benigno hamartomatoso poco frecuente. Existen dos variantes: la clásica y solitaria.[1-4] Existen pocos casos reportados en la bibliografía que describan los hallazgos dermatoscópicos característicos de esta enfermedad. Describimos un caso de la variante clásica en la región glútea que se manifestó desde la infancia en un paciente y en quien se estableció el diagnóstico gracias a la adecuada correlación clínico-patológica y dermatoscópica.

CASO CLÍNICO

Paciente masculino de 18 años, sin antecedentes médicos de importancia, con cuadro de 10 años de evolución consistente en la aparición de "un grano" en el glúteo izquierdo, con crecimiento progresivo, permanente, asociado con prurito al contacto con el cinturón y pantalón. Negó otros síntomas asociados o haber recibido tratamientos previos. En el examen físico se encontró: en la cadera y la región glútea izquierda múltiples nódulos eucrómicos que coalescían formando una placa de superficie irregular de bordes bien definidos, que medían 21 x 7.5 cm, de distribución lineal y en la periferia algunas pápulas eucrómicas, blandas de superficie lisa de aproximadamente 0.8 cm de diámetro (**Figura 1**). A la dermatoscopia se observó en la superficie una película blanca con áreas amarillentas de distribución perifolicular y tapones negros similares a comedones, asociada con aspecto cerebriforme (**Figura 2**). La biopsia de piel reportó epidermis con patrón festoneado y papilomatoso. En la dermis se observaron haces de colágeno escleróticos e hipocelulares acompañados de múltiples agregados de adipocitos maduros, que ocupaban la mayor parte de su espesor (**Figura 3**). Se estableció el diagnóstico de nevo lipomatoso superficial. Como al paciente le molestaba el roce de las lesiones con la ropa, se ordenó la resección parcial de las lesiones más elevadas con alivio de los síntomas. Se explicó el carácter benigno del padecimiento.

Figura 1. Hallazgos clínicos. Múltiples nódulos eucrómicos que coalescen formando una placa de superficie irregular de bordes bien definidos, que mide 21 x 7.5 cm, de distribución lineal.

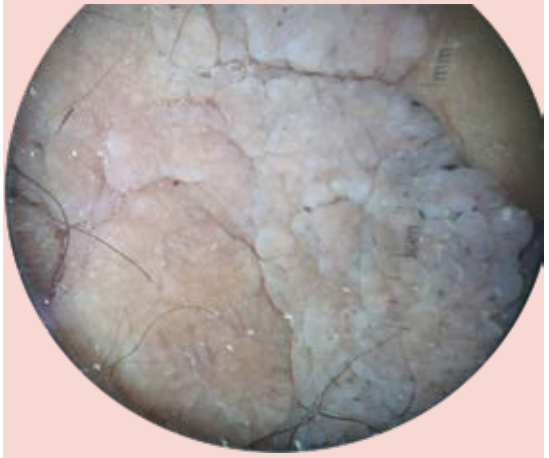

Figura 2. Hallazgos dermatoscópicos.

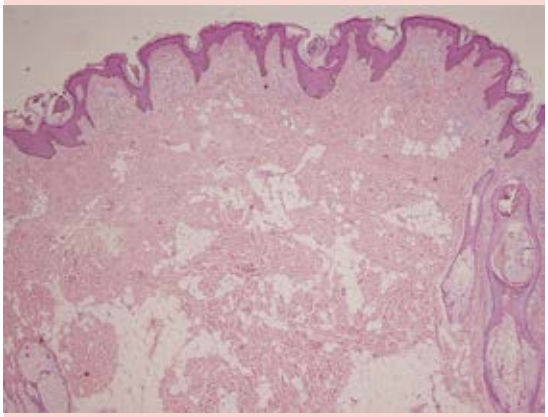

Figura 3. Hematoxilina y eosina 10x. Haces de colágeno escleróticos con abundantes adipocitos maduros.

DISCUSIÓN

La causa del nevo lipomatoso se desconoce y para algunos autores se debe a cambios degenerativos del colágeno dérmico o por el posible origen de adipocitos maduros en las células precursoras inmaduras localizadas en las paredes de los vasos de la dermis.[4,5] Existen dos variantes: la clásica, descrita por Hoffman y Zurhelle, que consiste en lesiones de aspecto cerebriforme y consistencia blanda de una coloración rosado-amarillenta localizadas generalmente en los glúteos y la región inferior del tronco, y otra variante que se manifiesta como una lesión solitaria que puede aparecer en cualquier parte de la superficie corporal y generalmente es asintomática.[2-4] La forma clásica, evidenciada en nuestro caso, es la más frecuente, de curso benigno, generalmente es unilateral, de distribución lineal o zosteriforme, en la región glútea, lumbar y los muslos.[2,6,7]

Los hallazgos dermatoscópicos se caracterizan por una superficie de aspecto cerebriforme, formada por crestas y surcos, estos últimos llenos de queratina; el borde de la superficie muestra una película blanca similar a un velo, áreas amarillentas de distribución perifolicular y tapones negros similares a comedones,[9] todos encontrados en nuestro caso. En cuanto al estudio histológico se evidencia una epidermis normal o con leve hiperplasia, múltiples lóbulos adiposos maduros dispuestos irregularmente en todo el espesor de la dermis de distribución perivascular y entre las fibras de colágeno,[3,7] que también se encontraron en este caso.

El principal diagnóstico diferencial clínico es la neurofibromatosis segmentaria; sin embargo, la asociación con múltiples máculas café con leche y otras anomalías ayudan al diagnóstico.[4,8] Otros diagnósticos diferenciales que hay que tener en cuenta son los padecimientos que generen metaplasia, como el nevo de tejido conectivo con distribución zosteriforme, nevo sebáceo, nevo verrucoso e hipoplasia dérmica focal.[6,8]

El tratamiento se ofrece por razones estéticas porque es una lesión indolente; sin embargo, tiende a aumentar de tamaño y ocasionalmente puede ulcerarse secundario a traumatismo o isquemia.[8] La extirpación quirúrgica es el tratamiento de elección en ambas variantes, aunque no es necesaria y se realiza por razones estéticas.[8,9] Otras opciones de tratamiento de la variante clásica es la ablación con láser CO_2.[10]

REFERENCIAS

1. Anzai A, Halpern H, Rivitti-Machado M. Nevus lipomatosus cutaneous superficialis with perifollicular fibromas. Am J Dermatopathol 2015;37:704-706. doi: 10.1097/DAD.0000000000000280.
2. Ioannidou DJ, Stefanidou MP, Panayiotides JG, et al. Nevus lipomatosus cutaneous superficialis (Hoffmann-Zurhelle) with localized scleroderma like appearance. Int J Dermatol 2001;40:54-57. DOI: 10.1046/j.1365-4362.2001.01067-3.x.
3. Medell M, Guerra T, González O, Quiñones L. Nevus lipomatosus cutaneous superficialis. Report of four cases including an unusual presentation associated with massive lipomas and diffuse lipomatosis. Rev Esp Patol 2017;51(1):37-43. doi: 10.1016/j.patol.2017.03.001.

4. Rodríguez M, González M. Nevo lipomatoso superficial gigante. Rev Cent Dermatol Pascua 2005;14:19-21.
5. Avhad G, Jerajani H. Nevus lipomatosus cutaneous superficialis. Indian Dermatol Online J 2013;4:376-377. DOI: 10.4103/2229-5178.120660.
6. Morales A, Zaballos P, Ros C, Grasa M, Carapeto F. Nevus lipomatoso cutáneo superfical Hoffman-Zurhelle. Med Cutan Iber Lat Am 2003;31:233-237.
7. Cavalcanti S, Herênio A, Galvão M, Barbosa E, et al. Nevus lipomatoso cutaneo superfical. An Bras Dermatol 2016;91:114-115. http://dx.doi.org/10.1590/abd1806-4841.20164570.
8. Goucha S, Khaled A, Zéglaoui F, et al. Nevus lipomatosus cutaneous superficialis: report of eight cases. Dermatol Ther (Heidelb) 2011;1:25-30. doi: 10.1007/s13555-011-0006-y.
9. Vinay K, Sawatkar GU, Saikia UN, Kumaran MS. Dermatoscopic evaluation of three cases of nevus lipomatosus cutaneous superficialis. Indian J Dermatol Venereol Leprol 2017;83:383-386. doi: 10.4103/ijdvl.IJDVL_677_16.
10. Young Joon Kim, Jung Hun Choi, Hoon Kim, Sang Hyun Nam, Young Woong Choi. Recurrence of nevus lipomatosus cutaneous superficialis after CO_2 laser treatment. Arch Plast Surg 2012;39:673-673. doi: 10.5999/aps.2012.39.6.671.

Dermatología Comunitaria México AC

Comunica con mucho agrado a todos los interesados, la apertura de su página web que pone a su disposición en la dirección: dermatologiacomunitaria.org.mx

Nuestro objetivo es dar a conocer: quiénes somos, nuestra historia desde los inicios, las etapas por las que hemos atravesado, quiénes han participado en nuestras actividades, las instituciones que nos han apoyado. Cuál es nuestra visión y razón de ser, entre lo que destaca la atención dermatológica a los grupos marginados, la enseñanza constante de la dermatología básica al personal de salud del primer nivel de atención en las áreas remotas y la investigación. Aunque los problemas dermatológicos no son prioritarios por su letalidad, sí lo son por su enorme frecuencia y la severa afectación en la calidad de vida de los que los padecen.

Les mostramos la estructura de nuestros cursos y cómo los llevamos a cabo.

La sección de noticias comparte con los interesados nuestro quehacer mes con mes y el programa anual tiene como objetivo invitarlos a participar en nuestras actividades.

Desde enero de este año está funcionando el Centro Dermatológico Ramón Ruiz Maldonado para personas de escasos recursos y para recibir a los pacientes afectados por las así llamadas enfermedades descuidadas *neglectas*, que nos envía el personal de salud que trabaja en las áreas remotas. Se encuentra ubicado temporalmente en el Fraccionamiento Costa Azul del puerto de Acapulco.

Con un profundo sentido de amistad y reconocimiento le hemos dado este nombre para honrar la memoria de quien fuera uno de los dermatólogos mas brillantes de nuestro país, que alcanzó reconocimiento nacional e internacional. Además de haber alentado nuestras actividades participó, acompañado de su familia, en muchas de nuestras jornadas en las comunidades.

En la sección “Contacto” esperamos sus comentarios y sugerencias.

Dr. Roberto Estrada Castañón

Caso clínico
Dermatol Rev Mex 2020 marzo-abril;64(2):176-182.

Dermatología
Revista mexicana

Eritrodermia difusa y crioglobulinemia concomitante con linfoma cutáneo primario anaplásico de células T CD30+, una asociación poco común

Diffuse erythroderma and concomitant cryoglobulinemia with CD30+ primary cutaneous anaplastic lymphoma, a unusual association.

Adriana Zapata-González,[1] Itzel Ariadna Cerón-García,[3] Ángela Dayana Williams-Jacquez[2]

Resumen

ANTECEDENTES: Los trastornos linfoproliferativos cutáneos primarios CD30+ son un grupo raro de linfoma no Hodgkin extranodal y representan 25% de todos los linfomas cutáneos de células T; el linfoma cutáneo primario anaplásico de células T representa 9% de los casos. La crioglobulinemia es una forma especial de vasculitis sistémica secundaria a la existencia de inmunoglobulinas (Igs) circulantes que se precipitan a temperaturas menores de 37°C y se solubilizan nuevamente con el aumento de la temperatura. Se relacionan con enfermedades autoinmunitarias, infecciones y trastornos linfoproliferativos.

CASO CLÍNICO: Paciente femenina de 31 años de edad con antecedente de síntomas por crioglobulinemia y diagnóstico final de linfoma cutáneo primario anaplásico de células T CD30+ (una inusual asociación), de rápida evolución y desenlace fatal.

CONCLUSIONES: Se hace necesaria la publicación de este caso por su rareza y porque su exposición obliga a realizar diagnósticos diferenciales en la práctica clínica.

PALABRAS CLAVE: Linfoma cutáneo; crioglobulinemia; eritrodermia.

Abstract

BACKGROUND: *CD30+ cutaneous lymphoproliferative disorders are a rare group of extranodal non-Hodgkin's lymphoma and account for 25% of all cutaneous T-cell lymphomas, with primary cutaneous anaplastic large cell lymphoma being 9% of cases. Cryoglobulinemia is a special form of systemic vasculitis secondary to the presence of circulating immunoglobulins that precipitate at temperatures below 37ºC and are solubilized again with the increase in temperature. They are associated with autoimmune diseases, infections and lymphoproliferative disorders.*

CLINICAL CASE*: A 31-year-old female patient with a history of symptoms due to cryoglobulinemia and a final diagnosis of primary cutaneous anaplastic lymphoma of CD30 + T cells (a unusual association) with rapid evolution and fatal outcome.*

CONCLUSIONS: *The publication of this case is necessary because of its rarity and because its exposure requires differential diagnoses in clinical practice.*

KEYWORDS: *Cutaneous lymphoma; Cryoglobulinemia; Erythroderma.*

[1] Residente de segundo año de Medicina Interna.
[2] Anatomopatóloga.
Hospital Regional de Alta Especialidad de la Península de Yucatán, Mérida, Yucatán, México.
[3] Dermatóloga, Centro Dermatológico de Yucatán, Mérida, Yucatán, México.

Recibido: enero 2019

Aceptado: marzo 2019

Correspondencia
Adriana Zapata González
adrianazg9@hotmail.com

Este artículo debe citarse como
Zapata-González A, Cerón-García IA, Williams-Jacquez AD. Eritrodermia difusa y crioglobulinemia concomitante con linfoma cutáneo primario anaplásico de células T CD30+, una asociación poco común. Dermatol Rev Mex. 2020 marzo-abril;64(2):176-182.

ANTECEDENTES

La eritrodermia se distingue por eritema y escama en más de 90% de la superficie cutánea. El origen neoplásico o paraneoplásico representa en la mayor parte de las series 1% de los casos de eritrodermia.[1] Los linfomas cutáneos de células T representan 25 a 40% de los casos asociados con malignidad.[1] La vasculitis, sin embargo, es una de las enfermedades paraneoplásicas más infrecuentes, especialmente en concomitancia con trastornos linfoproliferativos.[2] La vasculitis sistémica más comúnmente encontrada en enfermedades linfoproliferativas es la crioglobulinemia. Ésta se define como la existencia de inmunoglubilinas circulantes que precipitan con temperatura menores de 37ºC y se disuelven de nuevo al calentarlas.[3] El porcentaje de pacientes que padecen síntomas varía de 2 a 50%. Se distingue por la tríada clínica de púrpura, astenia y artralgias. Pueden manifestarse como resultado de la precipitación de las crioglobulinas y la activación inmunitaria del trastorno linfoproliferativo subyacente.[4]

La crioglobulinemia se ha vinculado con gran cantidad de enfermedades, que incluyen, en orden de frecuencia, infecciones, enfermedades autoinmunitarias y neoplasias linfoproliferativas; el linfoma no Hodgkin de células B es la neoplasia más frecuente en la vasculitis crioglobulinémica.[5]

A continuación, comunicamos una manifestación infrecuente de linfoma cutáneo primario anaplásico de células T (PC-ALCL) revelado por eritrodermia y crioglobulinemia.

El reconocimiento de estas enfermedades paraneoplásicas es importante porque pueden ser los primeros signos de malignidad.

CASO CLÍNICO

Paciente femenina de 31 años de edad sin antecedentes de importancia que acudió por un cuadro de cinco meses de evolución caracterizado por artralgias y mialgias de predominio en las rodillas y los codos, así como dermatosis diseminada en la cabeza, el tronco y las extremidades, constituida por pápulas de aspecto liquenoide, violáceas, que confluían formando placas, muy pruriginosas. Refirió pérdida de peso no intencionada de aproximadamente 10 kg. Un mes previo a su ingreso la paciente sufrió disminución de la agudeza visual en el ojo derecho acompañada de miodesopsias. Con la orientación de una vasculitis cutánea, recibió de forma externa azatioprina 50 mg y prednisona 200 mg al día, que se suspendió gradualmente con exacerbación de la dermatosis; se agregaron úlceras en los pulpejos de ambas manos, así como aumento del dolor articular que impedía la deambulación. Se realizó una primera biopsia cutánea durante el tratamiento inmunosupresor, que reportó dermatitis crónica superficial y profunda perianexial y perivascular con atrofia epidérmica.

En la exploración física encontramos a la paciente con composición endomórfica, orientada, pupila derecha hiporrefléctica, mucosas deshidratadas, apertura bucal limitada. Se encontró una dermatosis diseminada en la cabeza, el tronco y las extremidades con tendencia a la generalización, constituida por placas infiltradas confluentes que adoptaban un aspecto empedrado, bordes bien definidos e irregulares, de coloración violáceo, que no desaparecían a la digitopresión, y en algunas áreas con descamación; las extremidades superiores con isquemia digital en el segundo, tercer y cuarto dedos izquierdos, así como en el cuarto y quinto dedos derechos, fuerza muscular conservada, pulso presente (**Figuras 1 a 4**). No se encontraron organomegalias o linfoadenopatías.

En los estudios paraclínicos destacó la existencia de anemia normocítica hipocrómica, gasometría inicial con hiperlactatemia (6.20 mmol/L) DHL 1897 U/L, Ca corregido con albúmina 11.8 mg/dL, β-2-microglobulina 7.37 mg/L,

Figura 1. Eritema y descamación generalizados en la cara.

Figura 2. Eritema y descamación generalizados en el tronco.

Figura 3. Necrosis en los pulpejos.

VSG, ferritina y procalcitonina dentro de límites normales. PTH 4.3 pg/mL y 25-(OH)D < 8.00. La paciente ingresó para abordaje diagnóstico como eritrodermia adquirida a descartar un síndrome linfoproliferativo. Una segunda biopsia reportó hiperqueratosis, acantosis irregular moderada con exocitosis moteada. En la dermis superficial se observó un denso infiltrado linfocítico que mostraba hipercromatismo y cierto grado de pleomorfismo nuclear (**Figuras 5 y 6**). La inmunohistoquímica reportó positividad para anticuerpos CD3, CD4 y CD30 > 75%, así como Ki67+. Anticuerpos CD8, CD 20, antígeno de membrana epitelial y ALK-1 negativos (**Figuras 7 y 8**). Los datos histológicos e inmunohistoquímicos fueron concordantes con linfoma de células T anaplásico de células grandes primario cutáneo. Se realizó tomografía simple y contrastada de cuello, tórax, abdomen,

Figura 4. Livedo reticularis.

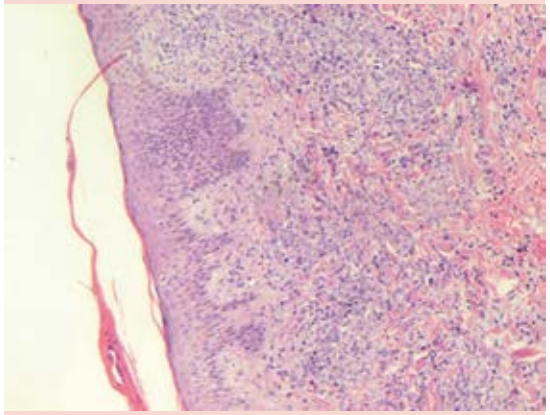

Figura 5. Dermis superficial y profunda con infiltrado linfoide difuso.

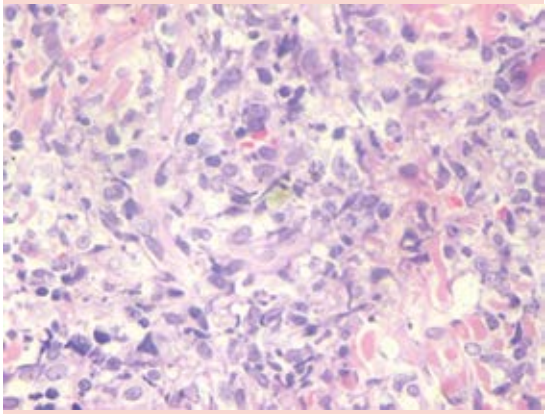

Figura 6. Linfocitos neoplásicos con núcleos grandes, irregulares, hendidos de cromatina granular nucléolo evidente. Mitosis frecuentes.

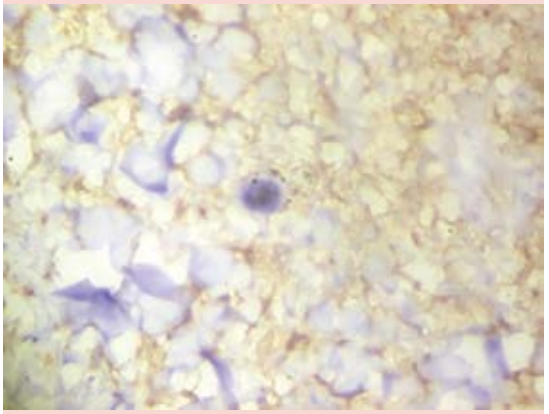

Figura 7. Inmunomarcación con CD-30 positivo en la membrana celular en linfocitos neoplásicos.

inmunofenotipo, así como frotis de sangre periférica para descartar afección sistémica, que se encontraron sin alteraciones. Se recabaron autoanticuerpos, se encontró anti jo-2, ANA, anti-dsDNA negativos, crioglobulina positiva y normocomplementemia. Factor reumatoide negativo. Anticuerpos anti-VIH y antivirus de hepatitis B y C negativos. Se administraron pulsos de metilprednisolona 1 g cada 24 horas durante tres días, sin alivio del cuadro clínico. La paciente evolucionó tórpidamente; en el día 4 de estancia intrahospitalaria padeció hipotensión y déficit neurológico. Se realizó protección avanzada de la vía aérea y se inició manejo de sepsis con tratamiento antibiótico de amplio espectro, identificando crecimiento en hemocultivo para *Staphylococcus aureus* sensible a oxacilina. Se recabó nueva procalcitonina de

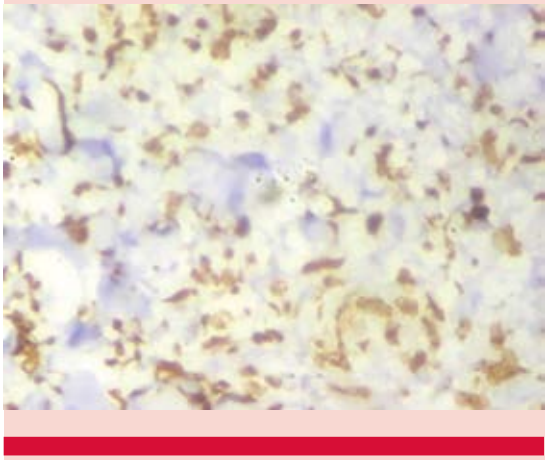

Figura 8. Inmunomarcación con KI-67 (marcador de proliferación celular) con positividad nuclear en 50% de los linfocitos neoplásicos.

26.1 ng. A pesar del tratamiento, la paciente tuvo choque séptico resistente, se agregó vasopresina e hidrocortisona; sin embargo, no tuvo respuesta. La paciente falleció al día 12 en la unidad de cuidados intensivos.

DISCUSIÓN

Los trastornos linfoproliferativos cutáneos primarios CD30+ son un grupo raro de linfoma no Hodgkin extranodal y representan 25% de todos los linfomas cutáneos de células T. De acuerdo con la clasificación de la Organización Europea de Investigación y Tratamiento del Cáncer de la OMS, la papulosis linfomatoide y el linfoma cutáneo primario anaplásico de células grandes conforman este grupo, este último representa 9% de los casos.[6]

Se manifiesta comúnmente como nódulos tumorales únicos, placas o pápulas; sin embargo, puede ocurrir afectación cutánea generalizada y ulceraciones incluso en 20% de los casos, lo que conlleva peor pronóstico.[6] En términos histológicos, se caracteriza por denso infiltrado de linfocitos de gran tamaño compuesto por células grandes con citomorfología anaplásica con alta actividad mitótica. Por definición, el CD30 debe expresarse al menos en 75% de los linfocitos aberrantes. El epiermotropismo suele estar ausente o ser sutil.[7] A diferencia del linfoma anaplásico sistémico, en el cutáneo raramente encontramos la expresión del antígeno de membrana epitelial y de la proteína cinasa ALK. Para la exclusión de S-ALCL se requiere realizar estadificación completa, sin ser necesario el aspirado de médula ósea, en caso de que los estudios de imagen sean negativos, como ocurrió en este caso.[7]

La supervivencia a cinco años para la etapa temprana de linfoma cutáneo primario anaplásico de células T varía entre 90 y 97.5% en la enfermedad T1, 93% en T1 y T2 combinado y 77% en T3. Sin embargo, la extensión general de las lesiones cutáneas se correlaciona de forma independiente con peor pronóstico.[8]

En este caso nos encontramos ante la peculiar manifestación clínica en la que hubo síntomas por crioglobulinemia previamente a la aparición de eritrodermia secundaria a linfoma cutáneo primario anaplásico de células T. De igual forma, se manifiesta en ausencia del virus de la hepatitis C como es habitual en los pacientes en quienes coexisten crioglobulinemia y síndrome linfoproliferativo, tal es el caso reportado por Kawakami (2004) de un paciente anciano con antecedente de crioglobulinemia secundario a virus de hepatitis C y la posterior aparición de linfoma cutáneo primario anaplásico de células T tratado con quimioterapia sistémica.[9]

Entre las manifestaciones clínicas destacan las cutáneas; en orden de frecuencia se encuentran: púrpura (que se reporta desde 55 hasta el 100% de los casos, generalmente es leve, intermitente y de alivio espontáneo), livedo reticularis, úlceras y gangrena.[10]

Los síntomas vasomotores, como el fenómeno de Raynaud, neurológicos, musculoesqueléticos y la afección renal constituyen el amplio espectro clínico.

Los cánceres hematológicos representan menos de 25% de todos los casos de crioglobulinemia.[10] Sidana y su grupo reportaron en la serie más grande de pacientes con crioglobulinemia tipo I asociación en 94% con trastornos linfoproliferativos, los más comunes fueron gammapatía monoclonal no especificada, seguida de mieloma múltiple y macroglobulinemia de Waldenström.[11]

En México, en una serie retrospectiva realizada por Rangel (2016) en el Instituto Nacional de Ciencias Médicas y Nutrición Salvador Zubirán, se describieron las características de 116 pacientes con crioglobulinemia; en 35% de los pacientes se encontró asociación con neoplasias hematológicas, específicamente linfoma no Hodgkin de zona marginal de bajo grado y con un linfoma con características intermedias entre linfoma difuso de células B grandes y linfoma de Burkitt. En este mismo estudio encontraron que 27% de los pacientes tenía manifestaciones cutáneas, la púrpura fue la más frecuente en 87% de los casos, seguida del fenómeno de Raynaud y úlceras cutáneas en 6%,[12] Esto concuerda con lo encontrado en otras series. Foessel y su grupo (2015), en su serie de 33 pacientes con crioglobulinemia sin VHC, reportaron cuatro casos relacionados, las neoplasias encontradas fueron linfoma no Hodgkin de células B, linfoma angioinmunoblástico de células T y linfoma MALT.[13]

Si bien se relaciona con hemopatías malignas linfoides B, se han descrito en la bibliografía casos previos relacionados con estirpe de células T, específicamente linfoma angioinmunoblástico de células T y trastorno de reorganización de células T clonales.[14]

A nuestro saber, éste es el primer caso reportado de un linfoma anaplásico cutáneo primario de células grandes y crioglobulinemia concomitante.

En el caso comunicado en este artículo, fue llamativa la existencia de síntomas constitucionales, neurológicos y cutáneos no explicados por la neoplasia encontrada. Sin embargo, debido a la rara asociación, no es del todo imposible descartar la existencia de otra enfermedad hematolinfoidea de estirpe B que contribuya a la crioglobulinemia. Se han reportado cinco casos de linfoma cutáneo primario anaplásico de células T concomitante con otras neoplasias hematológicas, cuatro casos de leucemia linfocítica crónica y un caso de síndrome mielodisplásico.[15] En este caso no hubo anormalidades en el examen físico o estudios de imagen que hicieran sospechar infiltración. Sin embargo, el aspirado de médula ósea no se realizó.

De igual forma, no se realizó ningún tipo de inmunofijación para determinar el tipo de crioglobulina, por lo que se desconoce el carácter monoclonal o policlonal; sin embargo, se sabe que la tipo I se relaciona principalmente con trastornos hematológicos.

Este caso demuestra que las neoplasias linfoides asociadas con microglobulinemia son muy diversas. Por ello, es difícil que exista una estrategia diagnóstica única.

Recomendamos considerar a la crioglobulinemia diagnóstico diferencial de lesiones ulceradas o vasculíticas y, a su vez, recordar las neoplasias hematológicas como causa de la misma.

Se hace necesaria la publicación de este caso por su rareza y porque su exposición obliga a realizar diagnósticos diferenciales en la práctica clínica. El conocimiento de esta entidad debe motivar al dermatólogo, así como al internista, hematólogo,

oncólogo y a los médicos de atención primaria, donde el diagnóstico temprano cobra primordial importancia. Es, pues, de interés en general para la comunidad médica y, sobre todo, para el personal en formación.

REFERENCIAS

1. Maldonado CA, Orozco AP Abordaje diagnóstico de la eritrodermia en el adulto. Revista Médica del Instituto Mexicano del Seguro Social 2017;55(3):353-360.
2. Wooten MD, Jasin HE. Vasculitis and lymphoproliferative diseases. Sem Arthr Rheum 1996;26(2):564-574. https://doi.org/10.1016/S0049-0172(96)80044-8.
3. Saadoun D,Desbois AC. Vasculitis crioglobulinémicas. EMC-Tratado de Medicina 2015;19(4):1-7. Doi : 10.1016/S1636-5410(15)74692-1.
4. Ferri C, Mascia MT. Cryoglobulinemic vasculitis. Curr Opin Rheumatol 2006;18(1):54-63. DOI: 10.1097/01.bor.0000198002.42826.c2.
5. Saadoun D, Sellam J, Ghillani-Dalbin P, Crecel R, Piette JC, et al. Increased risks of lymphoma and death among patients with non–hepatitis C virus–related mixed cryoglobulinemia. Arch Intern Med 2006;166(19):2101-2108. doi:10.1001/archinte.166.19.2101.
6. Werner K, Katrin K. Cutaneous CD30-positive T-cell lymphoproliferative disorders—clinical and histopathologic features, differential diagnosis, and treatment. Sem Cutan Med Surg 2018;37:24-29. doi: 10.12788/j.sder.2018.001.
7. Brown RA, Fernandez S, Kim J. Primary cutaneous anaplastic large cell lymphoma. J Cutan Pathol 2017;44(6):570-577. doi: 10.1111/cup.12937.
8. Wieser I, Tetzlaff MT, Torres CA, Duvic M. Primary cutaneous CD30+ lymphoproliferative disorders. J Dtsch Dermatol Ges 2016;14(8):767-782. doi: 10.1111/ddg.13117.
9. Kawakami T, Soma Y, Kaminishi K, Kimura S, Tutumi Y, et al. Primary cutaneous anaplastic large cell lymphoma in an elderly patient with cryoglobulinaemic hepatitis C virus infection. Br J Dermatol 2004;151(4):941-943. DOI: 10.1111/j.1365-2133.2004.06232.x.
10. Muchtar E, Magen, H, Gertz MA. How I treat cryoglobulinemia. Blood 2017;129(3):289-298. https://doi.org/10.1182/blood-2016-09-719773.
11. Sidana S, Rajkumar SV, Dispenzieri A, Lacy MQ, Gertz MA, et al. Clinical presentation and outcomes of patients with type 1 monoclonal cryoglobulinemia. Am J Hematol 2017;*92*(7):668-673. doi: 10.1002/ajh.24745.
12. Rangel J. Características clínicas, serológicas y factores etiológicos de 116 pacientes con crioglobulinemia en un centro de tercer nivel en México (tesis de posgrado) Universidad Autonóma de México. Ciudad de México, México, 2016.
13. Foessel L, Besancenot JF, Blaison G, Magy-Bertrand N, Jaussaud R, et al. Clinical spectrum, treatment, and outcome of patients with type II mixed cryoglobulinemia without evidence of hepatitis C infection. J Rheumatol 2011 Apr;38(4):716-22. doi: 10.3899/jrheum.100898.
14. Mazzaro C, Maso LD, Mauro E, Gattei V, Ghersetti M, et al. Survival and prognostic factors in mixed cryoglobulinemia: Data from 246 cases. Diseases 2018;*6*(2):35. doi: 10.3390/diseases6020035.
15. Sato H, Nakamura Y, Takahashi T, Otsuka F. Concordant lymphoma of cutaneous anaplastic large cell lymphoma and systemic B-cell leukaemia. Br J Dermatol 2007;157(5):1060-1061. DOI: 10.1111/j.1365-2133.2007.08174.x.

Caso clínico
Dermatol Rev Mex 2020 marzo-abril;64(2):183-190.

Dermatología
Revista mexicana

Manifestaciones cutáneas de carcinoma ductal de parótida

Skin manifestations of parotid ductal carcinoma.

Alejandro Eduardo De Aguinaga-Inurriaga,[1] Maud Messina-Robles,[2] Claudia Gabriela Sierra-Díaz[3]

Resumen

ANTECEDENTES: Las metástasis cutáneas de neoplasias internas tienen incidencia de 0.8 a 8%. Estas metástasis pueden ser signo de un estadio avanzado, así como manifestaciones tempranas de una neoplasia visceral desconocida. El carcinoma de la glándula salival ductal es un tumor maligno con baja incidencia en el que las metástasis cutáneas son infrecuentes.

CASO CLÍNICO: Paciente femenina de 61 años de edad con carcinoma ductal parotídeo, quien reportó la aparición de nódulos dérmicos en el área preauricular con un tamaño progresivo acompañado de nuevas lesiones dérmicas diseminadas que se trataron mediante cirugía, radioterapia y quimioterapia con evolución errática y desenlace fatal.

CONCLUSIONES: Las metástasis cutáneas son relativamente poco frecuentes en la práctica clínica y más en enfermedades poco comunes, como el carcinoma de la glándula parótida

PALABRAS CLAVE: Carcinoma ductal parotídeo; metástasis; tumor.

Abstract

BACKGROUND: *Cutaneous metastases of internal neoplasms report an incidence of 0.8 to 8%. These metastases can be a sign of advanced stage tumor, as well manifestations of an unknown visceral neoplasm. Ductal salivary gland carcinoma is a malignant tumor with a low incidence where cutaneous metastases are infrequent.*

CLINICAL CASE: *A 61-year-old female patient with parotid ductal carcinoma, who reported the appearance of dermal nodules in preauricular area with a progressively increasing size accompanied by new locally disseminated dermal lesions which were treated with surgical management, radiotherapy and chemotherapy with erratic evolution and fatal outcome.*

CONCLUSIONS: *Cutaneous metastases are relatively little frequent in clinical practice and even more in little common diseases, such as parotid carcinoma.*

KEYWORDS: *Parotid ductal carcinoma; Neoplasms metastases; Tumor.*

[1] Médico residente de Dermatología, Hospital Civil de Guadalajara Fray Antonio Alcalde. Egresado de la Universidad Autónoma de Nayarit, Nayarit, México.
[2] Dermatóloga egresada de la Universidad Nacional Autónoma de México.
[3] Médico especialista en Anatomía Patológica con posgrado en Citopatología. Egresada de la Universidad Nacional Autónoma de México.

Recibido: enero 2019

Aceptado: marzo 2019

Correspondencia
Alejandro Eduardo de Aguinaga Inurriaga
alexdeaguinaga@hotmail.com

Este artículo debe citarse como
De Aguinaga-Inurriaga AE, Messina-Robles M, Sierra-Díaz CG. Manifestaciones cutáneas de carcinoma ductal de parótida. Dermatol Rev Mex. 2020 marzo-abril;64(2):183-190.

ANTECEDENTES

Los tumores de las glándulas salivales representan entre 2 y 4% de todos los tumores de la cabeza y el cuello.[1] En Estados Unidos abarcan 1% de las neoplasias malignas, con detección de 1 por cada 100,000 habitantes; la supervivencia a 5 años es de 72%.[1,2]

Hasta 80% de las neoplasias de glándulas salivales se encuentran en la glándula parótida, 14% en la submandibular y el resto se reparte entre las glándulas sublinguales y salivales menores.[1,3]

En México, hasta 2002 el Registro Histopatológico de Neoplasias reportó morbilidad de 350 tumores de glándulas salivares mayores. De éstos, 1.8% fueron de neoplasias malignas de la cabeza y el cuello y 59% correspondieron a la glándula parótida con mortalidad de 47%.[1,4]

Las metástasis cutáneas de neoplasias internas tienen incidencia de 0.8 a 8%. Éstas pueden establecerse como un signo de malignidad en estadios avanzados o como primera manifestación de algún tumor primario. La forma de diseminación varía de acuerdo con la estirpe, localización y capacidad de metástasis. Por vía linfática, las células neoplásicas llegan a la piel en forma directa por el conducto torácico-vena subclavia de la circulación general, produciéndose la permeación cutánea por vía retrógrada debido a la obstrucción de la luz linfática por la neoplasia y subsiguiente desvío hacia la piel; por vía hemática (en mayor cantidad por vasos venosos), hasta alcanzar la cavidad cardiaca izquierda. La vía arterial es menos frecuente debido a las características que mantiene con su presión luminal y a la distinta conformación de sus paredes.[5]

Se expone el caso clínico de una paciente con metástasis a la piel de un tumor primario de la glándula parótida con la intención de otorgar al profesional de salud las herramientas e información necesarias de una enfermedad poco frecuente y que debido a sus lesiones pasarían inadvertidas, lo que retrasa el inicio de un tratamiento temprano.

CASO CLÍNICO

Paciente femenina de 61 años de edad sin antecedentes patológicos de importancia, que inició su padecimiento en 2013 con una lesión tipo nódulo de aproximadamente 2 cm de diámetro en la región preauricular derecha, no dolorosa a la palpación, con aumento progresivo de tamaño hasta alcanzar 4 cm en un año de evolución (**Figura 1**). Acudió con un médico internista quien solicitó tomografía axial computada de cráneo y

Figura 1. Lesión nodular preauricular derecha de aproximadamente 2 cm únicamente palpable sin otro dato de malignidad.

cuello que mostró un nódulo sólido, por lo que fue referida al servicio de Oncocirugía, donde se realizó tumerectomía total en junio de 2016 (**Figura 2**) con resultado histológico de neoplasia maligna de parótida poco diferenciada de estirpe histológica indeterminada. La paciente se envió a Oncología médica donde se inició tratamiento con radioterapia local; tres meses después de la aparente remisión, la paciente mostró nuevo crecimiento en la misma región, con aumento de tamaño hasta perder su morfología, tornándose una lesión exofítica, multilobulada con puntilleo hemorrágico en la superficie y costras necróticas centrales, asimétrica, con extensión a la zona preauricular (**Figura 3**). Posteriormente, alrededor de la lesión principal surgieron nuevas lesiones de aspecto nodular, eritematosas con exudado de coloración amarillo-verdosa (dos en la región temporal y dos en la región frontal). **Figura 4**

Una nueva tomografía reportó imágenes sugerentes de recidivas tumorales locales y en el tejido

Figura 2. Tumerectomía de parótida.

Figura 3. Tumoración exofítica multilobulada en la región auricular inferior de 3 cm, eritematosa, asimétrica, multilobulada con ligero exudado, cubierta con costra y ligera atrofia, así como lesión nodular eritematosa de aproximadamente 1.5 cm en la región preauricular.

Figura 4. Metástasis cutánea por carcinoma ductal con lesiones de aspecto nodular eritematosas múltiples alrededor de la zona preauricular, temporal y frontal con exudado amarillo-verdoso causado por infección de *Pseudomonas aeruginosa*.

pulmonar. Se solicitó nuevo estudio histopatológico de las lesiones que reportó un carcinoma poco diferenciado tipo ductal con parotiditis crónica folicular intensa inespecífica e invasión diseminada a la piel, caracterizado por un tumor adherido a planos profundos de 9.7 x 2.5 cm, con células grandes, citoplasma eosinófilo abundante, núcleos de atipia marcada con diferentes tamaños y formas, algunos con hipercromía y otros con cromatina dispersa y macronucléolos evidentes con algunos sitios con pleomorfismo (**Figura 5**). Anticuerpos positivos a CKAE1-3, CD20 y CD3. La paciente inició quimioterapia, con un total de 30 sesiones a base de carboplatino y paclitaxel durante tres meses. Posteriormente, seis sesiones a base de cisplatino y fluorouracilo con un total de cinco meses con aplicación cada 21 días. Se realizó nueva tumerectomía de la lesión de 10 x 8 cm fijo hasta plano profundo en el límite lateral del conducto auditivo externo, con nervio facial seccionado por invasión neural de la tumoración y parálisis facial periférica. En agosto de 2017 se realizó cultivo de la lesión en la herida quirúrgica con aislamiento de *Pseudomonas aeruginosa* sensible a ciprofloxacino, completando esquema de tratamiento de 14 días con cultivo posterior con remisión del agente. La paciente continuó con estado precario de salud y en octubre de 2017 comenzó con deterioro progresivo del estado de salud, fue hospitalizada por alteraciones metabólicas y neumonía con derrame pleural. En su hospitalización, tuvo convulsiones tónico-clónicas, por lo que se realizó tomografía axial computada simple de cráneo que evidenció lesiones compatibles con metástasis cerebral secundaria. La paciente falleció a la semana del internamiento médico.

DISCUSIÓN

Cáncer de parótida

Los tumores malignos de las glándulas salivales mayores y menores de mayor frecuencia son los carcinomas mucoepidermoide y adenoideoquístico, posteriormente adenocarcinoma de células escamosas, carcinoma de células acinares y adenocarcinoma.[6]

El carcinoma ductal de glándula salival, caracterizado por su malignidad, lo describieron

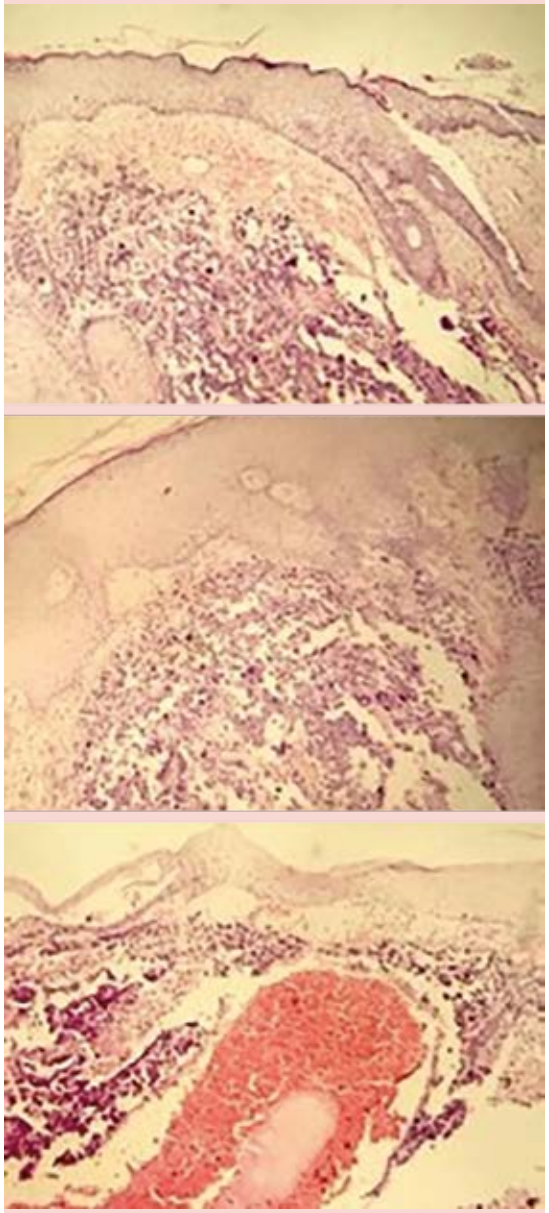

Figura 5. Biopsia de tejido con células grandes, citoplasma eosinófilo abundante, núcleos de atipia marcada con diferentes tamaños y formas, algunos con hipercromía y otros con cromatina dispersa y macronucléolos evidentes con algunos sitios con pleomorfismo. Invasión evidente al tejido subdérmico.

Kleinsasser y su grupo en 1968. Su histología tiene gran parecido con el carcinoma ductal de mama, por lo que éste es un diagnóstico diferencial obligado. El 85% de esta estirpe se origina en la glándula parótida.[7,8]

Manifestaciones cutáneas de neoplasias

Las lesiones cutáneas metastásicas son muy variables; sin embargo, las lesiones de aspecto nodular se consideran parte del cuadro típico de diseminación caracterizado por placas elevadas con zona fibrótica engrosada, inicialmente se detectan de < 5 mm ocasionando síntomas como alopecia en zonas como el cuero cabelludo, prurito u otro síntoma. Al principio, la cubierta cutánea no muestra alteraciones; con el tiempo, la superficie se ulcera o se vuelve queratósica e indurada con aspecto inflamatorio y cambios de coloración de rosa a rojo, o incluso puntos hemorrágicos. Pueden ser lesiones solitarias, escasas o múltiples, de forma y tamaño variables hasta confundirse con cáncer primario de piel.[9] Las formas clínicas clásicas de metástasis se dividen en: tempranas (variantes erisipelatoide o inflamatoria y telangiectásica) y tardías (nodular y coraza). Entre las variantes clínicas atípicas se describen las variantes ampollar, esclerodermiforme, cicatricial, umbilical, símil pápula dismetabólica, zosteriforme y alopécica (**Cuadro 1**).[5]

Las metástasis cutáneas de parótida son infrecuentes. El caso comunicado por Azcune y su grupo[10] demuestra una metástasis cutánea por carcinoma parotídeo de 94 casos de carcinomas en su estudio (1.06%), en ella se manifestó como una extensa placa infiltrada de aspecto hemorrágico, en coraza, que afectaba la cara, la oreja, el cuello y el tórax izquierdos sobre la que aparecieron múltiples nódulos. Según un estudio de Donath,[11] en la parótida existen entre 20 y 30 ganglios linfáticos que drenan a los gan-

Cuadro 1. Clasificación de las formas clínicas clásicas y atípicas de las metástasis cutáneas

Formas clásicas		Atípicas
Tempranas	Tardías	
Erisipelatoide o inflamatoria	Nodular	Ampollar
		Esclerodermiforme
		Cicatricial
		Umbilical
Telangiectásica	Coraza	Símil pápula dismetabólica
		Zosteriforme
		Alopécica

glios cervicales regiones como la piel facial, el pabellón auricular y el cuero cabelludo, debido a ello con frecuencia el melanoma facial y los carcinomas cutáneos originan metástasis en la glándula parótida. En un estudio realizado por el Servicio de Otorrinolaringología del hospital del Bierzo en Ponferrada, España, 75% de las metástasis parotídeas eran carcinomas epidermoides cutáneos (n = 8) o melanomas faciales (n = 1). En la serie de Gnepp,[12] 45% eran melanomas y 38% carcinomas epidermoides. También los tumores malignos de paladar, amígdala o cavum pueden causar matástasis en la parótida, aunque con escasa incidencia.[5,13]

Factores de riesgo

Como factor de riesgo de carcinoma parotídeo se menciona la exposición a radiaciones (2.6-8%), infecciones por virus del herpes simple y Epstein-Barr, tabaquismo, alcoholismo, así como anomalías en los cromosomas 2 y 8. Además, en la actualidad hay una nueva entidad tumoral con base en la translocación de ETV6-NTRK2 relativo al carcinoma secretor analógico mamario. Sin embargo, en su mayor parte se carece de factores etiológicos identificables y aparece *de novo*. Existe controversia en cuanto a los factores de mal pronóstico, aunque destacan el tamaño tumoral, la afectación ganglionar, las metástasis a distancia y la expresión del Her-2/neu que se encuentra en el brazo grande del cromosoma 17.[8,14]

Clínica

Por lo general afecta a mujeres entre la tercera y sexta décadas de la vida como una masa de crecimiento rápido. Al inicio es una lesión asintomática y posteriormente, dependiendo de la invasión, se manifiesta con dolor. Es común la afectación del nervio facial entre 25 y 60% de los casos con cáncer ductal parotídeo. El estudio de una serie de 15 pacientes de Hosal y su grupo comprobó 83% de casos con invasión perineural y 73% con invasión linfática, de los que 50% eran N0 de acuerdo con la clasificación de TNM.[15] Debido a que la glándula no tiene cápsula, tiende a infiltrar los tejidos vecinos haciendo metástasis fácilmente a los ganglios linfáticos regionales y otras a distancia en el tejido óseo, pulmonar y subcutáneo, por lo que su pronóstico es muy desfavorable cuando se encuentra en estadios tardíos. Se han descrito casos en pacientes jóvenes e incluso niños de un año y en localizaciones distintas, como la laringe y los senos paranasales.[8,16]

Diagnóstico

El ultrasonido es el método diagnóstico de primera elección en las enfermedades de los tejidos blandos de la cabeza y el cuello, incluida la glándula parótida. Permite la localización de los tumores parotídeos, principalmente superficiales, lo que posibilita la realización de biopsia por aspiración con aguja fina guiada por ultrasonido, procedimiento de primera elección debido a la poca incidencia de complicaciones o implantación de células tumorales durante el procedimiento.

La tomografía computada es otro estudio para contemplar, porque puede identificar adeno-

mas pleomorfos, tumores de Warthin y tumores malignos con evaluación de la extensión tumoral y posterior clasificación de acuerdo con el TNM. En ella pueden evidenciarse algunas calcificaciones tumorales en 33% de los casos; aunado a la técnica de biopsia por aspiración con aguja se han convertido en los instrumentos más útiles para obtener información histológica de calidad.[1,7,8]

En términos histológicos, los tumores de las glándulas salivales representan el grupo más heterogéneo de tumores. Los tumores de alto grado de malignidad consisten en islas sólidas de células escamosas e intermedias, que pueden mostrar considerable pleomorfismo y actividad mitótica, las células productoras de moco son escasas. Pueden observarse capas o nidos de células epiteliales o células mucosas dispuestas en estructuras glandulares y a veces formando microquistes, estos últimos pueden romperse y liberar el contenido mucoso acumulándose en el tejido conjuntivo y produciendo la consecuente reacción inflamatoria. En el carcinoma ductal de parótida, que se distingue por su parecido con el carcinoma ductal de mama, con áreas de invasión y áreas de carcinoma intraductal, el patrón intraductal muestra distintos tipos de crecimiento, como son el cribiforme, el papilar y el sólido, generalmente asociado con áreas de comedonecrosis central.[17-19]

Tratamiento

Dependerá de la localización, grado histopatológico y estadio clínico del tumor. En su mayor parte, el tratamiento consiste en realizar una parotidectomía total, con preservación del nervio facial, excepto en daño perineural. La radioterapia se prescribe en casos con márgenes incompletos o enfermedad residual. Varios autores recomiendan de primera elección la cirugía seguida de radioterapia. En algunos casos hay que eliminar todos los ganglios linfáticos cercanos a la lesión con la intención de reducir el riesgo de recidiva. Cuando invade el tejido óseo, se recomienda la resección de éste eliminando el hueso palatino y la apófisis pterigoides hasta la base del cráneo. En casos avanzados con metástasis a distancia, existen estudios que muestran resultados favorables con el tratamiento con trastuzumab, un anticuerpo monoclonal selectivo para Her-2/neu, que también se expresa en el carcinoma ductal de mama.[7,8,17,18]

Pronóstico

El carcinoma ductal parotídeo tiene supervivencia a cinco años de 95% en tumores de bajo grado de malignidad. La tasa de recurrencia varía de 8.3 a 45%. De 4 a 16% de los pacientes tienen ganglios regionales afectados y de 2.6 a 14% tienen metástasis a distancia (pulmón, hígado, órbita y ganglios linfáticos cervicales). La tasa de supervivencia en los tipos de alto grado maligno se encuentra entre 35 y 65% a cinco años. La principal causa de muerte son las metástasis a distancia en pulmón y hueso, aunque se han descrito casos con supervivencia superior a 10 años. Existen pocos casos de curación de la enfermedad. Las lesiones secundarias típicamente aparecen dentro de los cinco años del cuadro clínico.[7,8]

CONCLUSIONES

Las metástasis cutáneas son relativamente poco frecuentes en la práctica clínica y más en enfermedades poco comunes, como el carcinoma de la glándula parótida. Su diagnóstico requiere alta sospecha, así como hallazgos clínicos sutiles que puedan evidenciar la lesión principal o de base. Algunas lesiones dérmicas pueden indicar diseminación o recurrencia de otras ya diagnosticadas, por lo que reconocerlas tempranamente permite establecer el tratamiento oportuno.

REFERENCIAS

1. Escobedo L, Pérez I, Valencia E, Magaña Y, Minauro G. Caracteristicas ultrasonograficas de tumores parotídeos. Revisión de la literatura y reporte de casos. Anales de Radiología México 2014;13:246-254. Disponible en http://www.nietoeditores.com.mx/nieto/Radiologia/2014/jul-sept/caso.clinico_caracterisiticas.pdf.
2. PubMed Health. Salivary Gland Cancer Treatment (Adult) (PDQ®): Health Professional Version Expert-reviewed information summary about the treatment of adult salivary gland cancer. Febrero 2018. (Consultado 2018 Mayo 21). Disponible en https://www.ncbi.nlm.nih.gov/pubmedhealth/PMH0032810/.
3. El-Khateeb SM, Abou-Khalaf AE, Farid MM, et al. A prospective study of three diagnostic sonographic methods in differentiation between benign and malignant salivary gland tumours. Dentomaxillofac Radiol 2011;40:476-485. doi: 10.1259/dmfr/18407834.
4. Sánchez R, Canseco L, Domínguez S, Moreno L, Lugo A, Molina A, López C, Cordero C, Trujillo K. Cáncer de cabeza y cuello en pacientes que acuden al Hospital Regional de Alta Especialidad. Evid Med Invest Salud 2013;6(S1):p12-15. Disponible en: http://www.medigraphic.com/pdfs/evidencia/eo-2013/eos131c.pdf.
5. Chiesura V, Caballero G, Garay I, Kurpis M, Ruiz A. Metástasis cutáneas: a propósito de 6 casos. Arch. Argent. Dermatol. 2013; 63 (5): 180-186. Disponible en: http://www.archivosdermato.org.ar/Uploads/180%20Chiesura-Metastasis%20cutaneas.pdf.
6. Ewa B, Wieslaw F, Piotr Z, et al. US of the major salivary glands: anatomy and spatial relationships, Pathologic conditions and pitfalls. RadioGraphics 2006;26:745-763. Disponible en: https://www.ncbi.nlm.nih.gov/pubmed/16702452.
7. Martínez R, Knezevic M, Andelic G, Vicente A, Suárez A, Castellano J, Vicente M. Study of benign parotid salivary gland tumors conducted in the university hospital of las palmas during the period 2010-2015. MD medical data 2018;10(1):45-49. Disponible en: http://www.md-medicaldata.com/files/mart2018/07-MD-Vol%2010%20No1%20Mart%202018_MARTINEZ.pdf.
8. Pont E, Plá A, Cruz J, Ferrandis E, Brotons S, Vendrell J. Carcinoma ductal salival: claves diagnósticas, histología y tratamiento. Acta Otorrinolaringol Esp 2013;64(2):150-153. Disponible en: http://www.elsevier.es/es-revista-acta-otorrinolaringologica-espanola-102-pdf-S0001651911002093-S300.
9. Wolff K, Johnson RA. Infecciones virales de piel y mucosas. En: Fitzpatrick: Atlas de Dermatología Clínica. Dermatología y medicina interna. Signos cutáneos de neoplasias malignas sistémicas. Parte II. 7a ed. México: Editorial McGrawHill Education; 2014:434.
10. Azcune R, Spelta MG, Moya J, Lado ML, Fontana M y col. Metástasis cutáneas de carcinomas internos, nuestra experiencia a propósito de 94 casos. Dermatol Argent 2009;15:117-124.
11. Donath K, Seifert G. Sclerosing polycystic sialadenopathy. A rare non-tumorous disease. Pathologe 1997;18(5):368-73. DOI: 10.1007/s002920050228.
12. Gnepp DR. Metastatic disease to the major salivary glands. Surgical Pathology of the Salivary Glands. WB Saunders Company, Philadelphia, PA: 1991:560-569.
13. Krishnamurthy A, Kanaka R, Majhi U. Parotid gland metastasis from a rectal carcinoma. Indian J Surg Oncol 2013;4(3):233-235. Disponible en: https://www.ncbi.nlm.nih.gov/pmc/articles/PMC3771061/pdf/13193_2013_Article_222.pdf.
14. Herrera GA. Neoplasias de glándulas salivales mayores. En: Manual de Oncología: Procedimientos médico quirúrgicos. 5a ed. México: McGraw-Hill; 2013:1000.
15. Hosal AS, Fan C, Barnes L, Myers EN. Salivary duct carcinoma. Otolaryngol Head Neck Surg 2003;129:720-5. DOI: 10.1016/s0194-5998(03)01386-x.
16. Vargas I, Vargas G. Carcinoma mucoepidermoide de glándulas salivales: una entidad clínica frecuente. Rev Cl EMed UCR 2014;4(4): 34-39. Disponible en: https://revistas.ucr.ac.cr/index.php/clinica/article/viewFile/14932/14203.
17. Arévalo C, Martínez G, Arauachan S, Espinosa MA, Durango R. Tumor escapular: presentación inusual de metástasis en un carcinoma de parótida. Reporte de un caso. Gac Mex Oncol 2016;15(3):187-192. https://doi.org/10.1016/j.gamo.2016.05.001.
18. Brandwein M, Ferlito A, Bradley P, Hille J, Rinaldo A. Diagnosis and classification of salivary neoplasms: pathologic challenges and relevance to clinical outcomes. Acta Otolaringol 2002 Oct;122(7):758-64. Disponible en: https://www.ncbi.nlm.nih.gov/pubmed/12484654?dopt=Abstract.
19. Kaidar O, Billan S, Kuten A. Targeted therapy with trastuzumab for advanced salivary ductal carcinoma: case report and literature review. Med Oncol 2012;29:704. Disponible en: https://www.ncbi.nlm.nih.gov/pubmed/21380780.

Caso clínico
Dermatol Rev Mex 2020 marzo-abril;64(2):191-194.

Dermatología
Revista mexicana

Hamartoma quístico folículo sebáceo: comunicación de un caso en edad pediátrica

Follicular sebaceous cystic hamartoma: A case report in pediatric age.

Franciso Javier Salazar-Torres,[1] Diego Uriarte-Mayorga,[2] Mirta de Lourdes Pérez-Olivos,[2] Guillermo Solís-Ledesma[3]

Resumen

ANTECEDENTES: El hamartoma quístico folículo sebáceo se distingue por la proliferación aberrante de glándulas sebáceas, folículos pilosos, tejido mesenquimal y vasos sanguíneos.

CASO CLÍNICO: Paciente masculino de tres años de edad con el diagnóstico de hamartoma quístico folículo sebáceo.

CONCLUSIÓN: Debido a la morfología inespecífica de este tumor, el diagnóstico se confirma por estudio histopatológico. El tratamiento definitivo es quirúrgico.

PALABRAS CLAVE: Hamartoma quístico folículo sebáceo.

Abstract

BACKGROUND: *Follicular sebaceous cystic hamartoma is characterized by the aberrant proliferation of sebaceous glands, hair follicles, mesenchymal tissue and blood vessels.*

CLINICAL CASE: *A 3-year-old male patient with the diagnosis of follicular sebaceous cystic hamartoma.*

CONCLUSION: *Given the nonspecific morphology of this tumor, the diagnosis is confirmed by histopathological study. The definitive treatment is surgical.*

KEYWORDS: *Follicular sebaceous cystic hamartoma.*

[1] Médico adscrito.
[2] Residente de Dermatología.
[3] Médico adscrito al servicio de Dermatología patológica.
Instituto Dermatológico de Jalisco Dr. José Barba Rubio, Zapopan, Jalisco, México.

Recibido: febrero 2019

Aceptado: marzo 2019

Correspondencia
Diego Uriarte Mayorga
drdiegouriarte@gmail.com

Este artículo debe citarse como
Salazar-Torres FJ, Uriarte-Mayorga D, Pérez-Olivos ML, Solís-Ledesma G. Hamartoma quístico folículo sebáceo: comunicación de un caso en edad pediátrica. Dermatol Rev Mex. 2020 marzo-abril;64(2):191-194.

ANTECEDENTES

El hamartoma quístico folículo sebáceo es un tumor poco frecuente caracterizado por la proliferación aberrante de estructuras normales de la piel provenientes del ectodermo y mesodermo.[1,2] Es muy poco frecuente durante la edad pediátrica. Afecta principalmente la región centrofacial hasta en 71% de los casos.[3-5]

CASO CLÍNICO

Paciente masculino de tres años de edad, sin antecedentes patológicos de importancia. Acudió a consulta con un familiar quien refirió cuadro clínico desde el nacimiento, con un "grano" en la mejilla derecha, mismo que era asintomático y de crecimiento lento. A la exploración física se observó: dermatosis constituida por una neoformación sésil color marrón, de bordes precisos de 12 x 9 mm de diámetro (**Figuras 1 y 2**). En el estudio histopatológico de la lesión se observó epidermis con hiperqueratosis y acantosis regular, además de una estructura quística infundibular, unida a lóbulos sebáceos con fibrosis alrededor que ocupaba casi todo el espesor de la dermis hasta llegar a tejido celular subcutáneo (**Figura 3**). Se estableció el diagnóstico final de hamartoma quístico folículo sebáceo. Se extirpó completamente la lesión y actualmente el paciente continúa en seguimiento cada seis meses (**Figura 4**).

DISCUSIÓN

El hamartoma quístico folículo sebáceo es un tumor poco frecuente descrito en 1991 por Kimura y colaboradores. Schulz y Hartschuh en 1998 consideraron esta entidad la última etapa del desarrollo de otro tumor llamado tricofoliculoma. Hasta el momento se han reportado 50 casos en la bibliografía, la manifestación durante la etapa pediátrica ha sido inusual. Desde el punto de vista epidemiológico, aparecen entre

Figura 1. Hamartoma quístico folículo sebáceo en la mejilla derecha.

Figura 2. Neoformación de aspecto sésil de 20 mm de diámetro y de consistencia blanda.

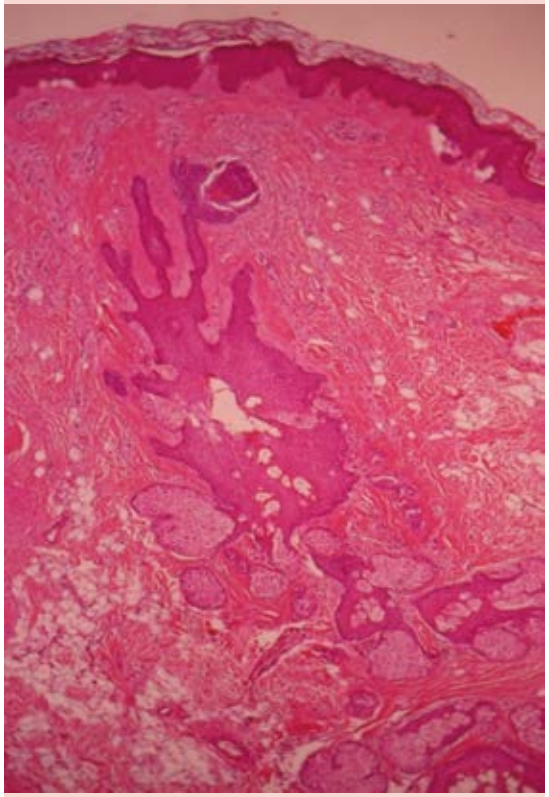

Figura 3. Epidermis con hiperqueratosis, acantosis regular leve. Dermis con estructura quística infundibular, unida a lóbulos sebáceos con fibrosis alrededor que ocupa casi todo su espesor hasta llegar al tejido celular subcutáneo. Hematoxilina y eosina (10X).

Figura 4. Cicatriz atrófica lineal tres meses posquirúrgicos.

la edad de 4 y 47 años, con media de 25 años y predominio en el sexo femenino. La topografía más comúnmente afectada es la región centrofacial y la nariz en 71% de los casos, el cuello en 29%, la piel cabelluda en 14% y con menor frecuencia en las extremidades inferiores, el tronco, los pezones y los genitales.[1-3] La patogenia se desconoce hasta el momento.[6] Wu y colaboradores, en 2008, plantearon la hipótesis de que se origina a partir de un folículo piloso dilatado bajo la inducción de un estroma perifolicular.[1,2,7-9] En términos clínicos, se distingue por la aparición de una neoformación nodular, pediculada o sésil, única, del color de la piel, de consistencia blanda, superficie lisa y en ocasiones pueden observarse telangiectasias, con diámetro menor a 2 cm, aunque algunos casos se han reportado de tamaño gigante que miden más de 15 cm.[2,3] El diagnóstico es inespecífico dentro la morfología clínica y se confirma mediante estudio histopatológico.[10] Pueden observarse estructuras quísticas e infundibulares, lóbulos sebáceos dilatados a través de conductos sebáceos rodeados por tabiques fibrosos y gran cantidad de sebocitos dispersos en todo el espesor de la dermis.[1,2,6,11] En 2014 Watanabe-Okada y su grupo mencionaron la utilidad diagnóstica de la dermatoscopia como herramienta auxiliar en la que se describe una red de color blanco ama-

rillento que histopatológicamente representaría el alargamiento de las crestas y componentes sebáceos dérmicos, además de observar glóbulos de color amarillo-naranja en el centro que indicarían lesiones exofíticas consistentes en lóbulos sebáceos conectadas a las estructuras quísticas infundibulares dilatadas a través de los conductos sebáceos.[11] El diagnóstico diferencial incluye: tricofoliculoma, nevo sebáceo, hiperplasia sebácea, quiste dermoide, nevo lipomatoso, lipoma superficial y neurofibroma, entre otros.[1,3,12,13] El tratamiento definitivo es quirúrgico.[3,14] Se trata de un tumor infrecuente, actualmente solo se han publicado tres casos en la infancia.[12,14,15] En México, este caso sería el primero reportado en etapa pediátrica.

REFERENCIAS

1. Pérez-Bustillo A, González-Morán MA, Santos-Salas Valién J, Martín-Polo R. Hamartoma quístico foliculosebáceo. Med Cutan Iber Lat Am 2011;39(2):60-62.
2. Navarrete G, Gonzáles M, Valencia M. Hamartoma quístico folículo sebáceo. Rev Cent Dermatol Pascua 2012;21(1):21-23.
3. Kimura T, Miyazawa H, Aoyagi T, Ackerman AB. Folicullosebaceous cystic hamartoma. A distinctive malformation cystic hamartoma. Am J Dermatopathol 1991;13(3):213-220.
4. Zhou Ch, Deng J, Hao F. Folliculosebaceous cystic hamartoma of the right cheek and inner cantus. EDJ 2010;20(2):581-519. doi: 10.1684/ejd.2010.0967.
5. El Darouty MA, Marzouk SA, Abdel Halim MR, El Komi HM, Mashaly MH. Folicullo-sebaceous cystic hamartoma. Int J Dermatol 2001;40:454-457. https://doi.org/10.1046/j.1365-4362.2001.01245.x.
6. Templeton SF. Folliculosebaceous cystic hamartoma: A clinical pathologic study. J Am Acad Dermatol 1996;34(1):77-81. https://doi.org/10.1016/S0190-9622(96)90837-3.
7. Wu YH. Folliculosebaceous cystic hamartoma or trichofolliculoma? A spectrum of hamartomatous changes inducted by perifollicular stroma in the follicular epithelium. J Cutan Pathol 2008;35:843-848. doi: 10.1111/j.1600-0560.2007.00914.x.
8. Bolte C, Cullen R, Sazunic I. Collision tumor between trichofolliculoma and melanocytic nevus. Int J Trichol 2017;9(4):181-183. doi: 10.4103/ijt.ijt_108_16.
9. Sturtz DE, Smith DJ, Calderon MS, Fullen DR. Giant folliculosebaceous cystic hamartoma of the upper extremity. J Cutan Pathol 2004;31:287-290. DOI: 10.1111/j.0303-6987.2004.00174.x
10. Alegría-Landa V, Jo-Velasco M, Prieto-Torres L, Requena L. Genital folliculo-sebaceous cystic hamartoma: A claim of the stroma as a clue in the diagnosis of proliferations with follicular differentiation. J Cutan Pathol 2017 May;44(5):504-508. doi: 10.1111/cup.12920.
11. Watanabe-Okada E, Kurihara Y, Miyakawa S, Tanaka M. Dermatoscopy of folliculosebaceous cystic hamartoma. Dermatol Pract Concept 2013;4(3):47-49. doi: 10.5826/dpc.0403a08.
12. Moriki M, Ito T, Hirakawa S, Tokura Y. Folliculosebaceous cystic hamartoma presenting as a subcutaneous nodule on the thigh. Int J Dermatol 2013;40(6):483-484. doi: 10.1111/1346-8138.12126.
13. Misago N, Ansai SI, Fukumoto T, Anan T, Kimura T, Nakao T. Chronological changes in trichofolliculoma: Folliculosebaceous cystic hamartoma is not a very late stage trichofolliculoma. J Dermatol 2017;44(9):1050-1054. doi: 10.1111/1346-8138.13842.
14. Selkuc OT, Osma U, Suren D, Eyigor H, Yilmaz D, Secer C. Nasal folliculosebaceous hamartoma with vascular mesenchymal overgrowth in an infant. J Craniomaxillofac Surg. 2013;41(3):242-244. doi: 10.1016/j.jcms.2012.09.008.
15. Emsen IM, Livaoglu A. An uncommon folliculosebaceous cystic hamartoma on the lower extremity. Can J Plast Surg 2007;15(4):231-233. doi: 10.1177/229255030701500402.

Caso clínico
Dermatol Rev Mex 2020 marzo-abril;64(2):195-200.

Dermatología
Revista mexicana

Pénfigo benigno familiar, un padecimiento poco reconocido

Benign familial pemphigus, a misrecognized entity.

Cindy Guevara-Hernández,[1] Silvia Cristina Jaramillo-Manzur,[1] Ana Paula Landeta-Sa,[3] Rodrigo Hernández-Castillo,[4] María Ivonne Arellano-Mendoza[2]

Resumen

ANTECEDENTES: El pénfigo benigno familiar, también conocido como enfermedad de Hailey-Hailey, es una dermatosis crónica, de herencia autosómica dominante que generalmente tiene curso benigno. Suele afectar zonas de fricción o sudoración como las ingles y las axilas. Se caracteriza por placas eritematosas maceradas con erosiones, fisuras y formación de costras, las lesiones genitales suelen tener aspecto verrugoso y suelen desaparecer con hiperpigmentación posinflamatoria. El diagnóstico de la enfermedad es clínico; sin embargo, debe realizarse biopsia para confirmarlo. El manejo de la enfermedad de Hailey-Hailey es un desafío porque no existe ningún tratamiento curativo; sin embargo, los esteroides y antibióticos tópicos son el tratamiento de primera línea.

CASO CLÍNICO: Paciente femenina de 32 años de edad con antecedentes familiares en la rama materna de dermatosis ampollosa, que tuvo placas con múltiples lesiones de aspecto papular, exulceraciones e hipopigmentación asociadas con dolor ardoroso en la zona genital. La biopsia confirmó el diagnóstico de enfermedad de Hailey-Hailey.

CONCLUSIONES: La enfermedad de Hailey-Hailey es un padecimiento raro y poco conocido. Afecta sustancialmente la vida cotidiana de los pacientes, por lo que debe darse un manejo integral y valorar individualmente el mejor tratamiento, según la necesidad de cada paciente.

PALABRAS CLAVE: Pénfigo benigno familiar; enfermedad de Hailey-Hailey.

Abstract

BACKGROUND: *Benign familial pemphigus, also known as Hailey-Hailey disease, is a chronic, autosomal dominant dermatosis that usually presents with a benign evolution. It affects friction or sweating areas, such as groins and armpits. It is characterized by erythematous plaques with erosions, fissures and crusting, genital lesions usually look warty and disappear leaving postinflammatory hyperpigmentation. It is a clinical diagnosis; however, a biopsy should be performed to confirm it. The management of Hailey-Hailey disease is a challenge, since there is no curative treatment, topical steroids and antibiotics are the first line treatment.*

CLINICAL CASE: *A 32-year-old female patient with a maternal branch family history of bullous dermatosis, who presented plaques with multiple papular-like lesions, exulcerations and hypopigmentation associated with burning pain in the genital area. The biopsy confirmed the diagnosis of Hailey-Hailey disease.*

CONCLUSIONS: *Hailey-Hailey disease is a rare and little-known condition. It substantially affects the daily life of the patients, so it should be a comprehensive management and individually assess the best treatment, according to the need of each patient.*

KEYWORDS: *Benign familial pemphigus; Hailey-Hailey disease.*

[1] Médicos residentes del servicio de Dermatología.
[2] Jefe del servicio de Dermatología. Hospital General de México Dr. Eduardo Liceaga, Ciudad de México, México.
[3] Médico pasante del servicio social, Universidad Anáhuac México Norte, Estado de México, México.
[4] Médico residente del servicio de Medicina Interna, Hospital General de Acapulco, Guerrero, México.

Recibido: abril 2019

Aceptado: junio 2019

Correspondencia
Cindy Guevara Hernández
cindyguevara85@gmail.com

Este artículo debe citarse como
Guevara-Hernández C, Jaramillo-Manzur SC, Landeta-Sa AP, Hernández-Castillo R, Arellano-Mendoza MI. Pénfigo benigno familiar, un padecimiento poco reconocido. Dermatol Rev Mex. 2020 marzo-abril;64(2):195-200.

ANTECEDENTES

El pénfigo benigno familiar, también conocido como enfermedad de Hailey-Hailey, lo describieron los hermanos Hailey en 1939. Varios autores refieren que la enfermedad no es un pénfigo como tal, porque generalmente tiene curso benigno y carácter familiar.[1-3]

Es una genodermatosis crónica y poco frecuente con patrón de herencia autosómico dominante, con penetrancia completa y expresividad variable, causado por una mutación en el gen ATP2C1 en el cromosoma 3q21-24. Este gen es el encargado de la formación de la enzima ATPasa de transporte de Ca^{2+}/Mg^{2+} (SCPA1), que es una bomba de calcio localizada en el aparato de Golgi, por lo que cualquier error resulta en disminución del calcio intracelular.[1-10]

La incidencia y prevalencia no se conocen con exactitud; sin embargo, algunos autores estiman que la enfermedad ocurre en 1 de cada 40,000 personas. No tiene predominio de raza ni sexo; sin embargo, en 66% de los casos existe antecedente familiar de la enfermedad.[11]

CASO CLÍNICO

Paciente femenina de 32 años de edad, con antecedente de madre y abuela, hermano, prima y tíos maternos con ampollas en el cuello y dos cirugías de escisión con asa diatérmica por displasia cervical.

Inició su padecimiento dos años previos, con aparición de lesiones de aspecto papular en la vulva y la región perianal, acompañadas de dispareunia, por lo que acudió con un médico quien inició tratamiento con clobetasol 0.044%, oxiconazol 1% y *Triticum vulgare* en óvulos, sin obtener mejoría clínica. Un año después la paciente notó ampollas en la región genital acompañadas de prurito y dolor urente, se estableció el diagnóstico de condilomas acuminados, por lo que se inició crioterapia y tacrolimus a 0.1% en ungüento, con lo que obtuvo alivio parcial del cuadro. Notó recurrencia de las lesiones, con dolor ardoroso, por lo que decidió acudir a valoración a nuestra unidad, donde se encontraron placas con múltiples lesiones de aspecto papular, exulceraciones e hipopigmentación (**Figura 1**).

Ante la sospecha clínica, se inició abordaje diagnóstico solicitando biopsia de las lesiones, que mostró ampolla intraepidérmica mal definida con acantólisis y mínima disqueratosis, creando una imagen en pared de ladrillos derruida, que resultó compatible con la enfermedad de Hailey-Hailey (**Figura 2**).

Figura 1. Placa con lesiones de aspecto papular, sobreelevadas, que tienden a confluir, con algunas zonas de hipopigmentación e hiperpigmentación en la periferia.

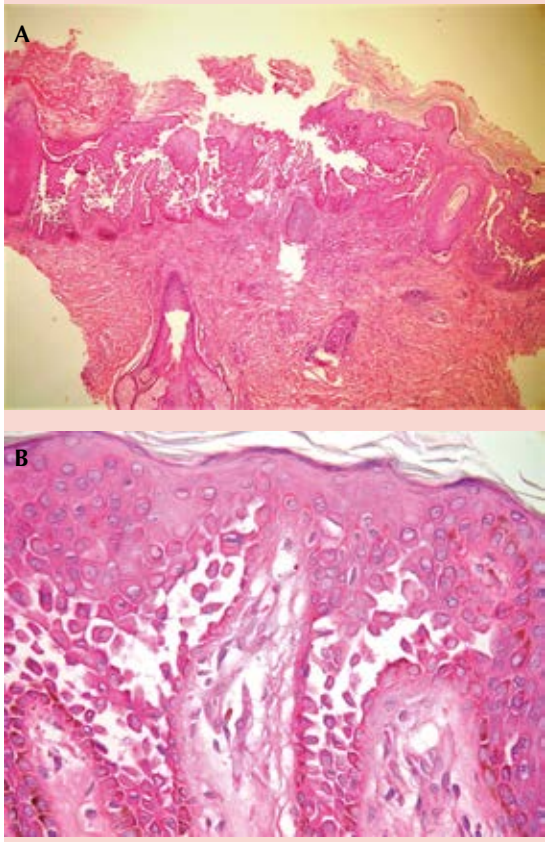

Figura 2. A. Panorámica de ampolla intraepidérmica mal definida con acantólisis (tinción con H&E, 10X). **B.** Ampolla intraepidérmica, con acantólisis y mínima disqueratosis, que crea una imagen en pared de ladrillos derruida, compatible con enfermedad de Hailey-Hailey (tinción con H&E 40X).

Al obtener los resultados del estudio histopatológico se estableció el diagnóstico de pénfigo familiar benigno crónico. Se inició tratamiento con ketoconazol a 2% en gel y betametasona-gentamicina en crema, con lo que se obtuvo curación de 80% de la dermatosis. La paciente continúa en seguimiento en el servicio de Dermatología.

DISCUSIÓN

La enfermedad de Hailey-Hailey es una dermatosis que afecta zonas de fricción o sudoración, como las ingles y las axilas. También puede localizarse en los pliegues del cuello y submamarios, la piel cabelluda y las mucosas. Al examen físico se observan placas eritematosas maceradas con erosiones, fisuras y formación de costras, las lesiones genitales suelen tener aspecto verrugoso. Tras la desaparición de las lesiones, es común encontrar hiperpigmentación posinflamatoria. En la lámina ungueal se observan bandas longitudinales y blanquecinas, lo que se conoce como signo de Burge, presente en 70% de los casos.[2,5,12,13]

A la exploración puede encontrarse el fenómeno de Koebner y el signo de Nikolsky positivo.[2,5,12]

Los pacientes afectados pueden tener prurito de intensidad variable, ardor en las zonas afectadas y adenopatías; sin embargo, no muestran ataque al estado general. Algunos autores describen que puede encontrarse sudoración excesiva e infecciones por distintos microorganismos, principalmente *Staphylococcus* spp, *Staphylococcus aureus* coagulasa positivo, *Streptococcus* spp, *Candida albicans* y herpes simple.[2,14]

El curso de la enfermedad se distingue por exacerbaciones frecuentes, con aumento en los meses de verano.[2,5,12,13]

Hasta el momento se conocen dos manifestaciones clínicas poco frecuentes, en la primera se observan lesiones generalizadas y en la segunda, lesiones predominantemente papilomatosas. Algunos autores no aceptan la existencia del tipo Gougerot, una forma de la enfermedad que se manifiesta al nacimiento, es diseminada y desaparece sin dejar cicatrices.[12]

Se han realizado varios estudios estructurales e inmunohistoquímicos que sugieren que la acantólisis se debe a la disfunción de las proteínas desmosómicas y la activación de plasminógeno. Aunado a esto, se encontró que existe disminución en el calcio y la inhibición de la proteincinasa C, lo que favorece pérdida de contacto célula-célula. Existe ruptura del desmosoma por la internalización de complejos tolofilamento-desmosoma, este último suceso podría explicar la tinción fluorescente de la desmogleína en los queratinocitos lesionados, porque se difunden proteínas desmosómicas en su citoplasma.[12-15]

El diagnóstico de la enfermedad es clínico; sin embargo, debe realizarse biopsia para confirmarlo; el antecedente familiar puede ayudar a orientar el diagnóstico. En términos dermatoscópicos, se observan áreas blancas y rosadas separadas por surcos. Al realizar inmunofluorescencia, ésta resultará negativa porque no es una inmunopatía. En la prueba de Tzank pueden encontrarse cuerpos redondos, células vesiculares con múltiples núcleos grandes y citoplasma condensado.[2,12,16,17]

Los diagnósticos diferenciales incluyen: enfermedad de Darier, pénfigo vegetante, tiña de cuerpo, intertrigo y psoriasis invertida.[4,5,17,18]

En términos histológicos, se observa acantólisis suprabasal con hendiduras intraepidérmicas. Igualmente puede encontrarse papilomatosis, lo que forma vellosidades proyectadas a la superficie de la ampolla. Es patognomónico de la enfermedad encontrar el signo de pared de ladrillos en ruinas o derruida, formado por la separación de las células malpighianas.[2,12]

El manejo de la enfermedad de Hailey-Hailey es desafiante porque no se ha encontrado un tratamiento curativo. Deben indicarse medidas generales, como el uso de ropa holgada y de algodón, protección solar, así como evitar el calor y la humedad.[19] En el **Cuadro 1** se resume el tratamiento de elección y su mecanismo de acción.

Varios autores afirman que el tratamiento de primera línea son los corticoesteroides tópicos o sistémicos, según sea el caso, porque suprimen la activación de la proteasa. Sin embargo, es importante no prolongar el tratamiento con estos medicamentos por los efectos secundarios que pueden sobrevenir. Al haber impetiginización de las lesiones es necesario iniciar tratamiento con antibióticos tópicos o sistémicos, esto dependerá de la severidad de la infección, se recomienda la administración de tetraciclinas como tratamiento de primera línea. Si el tratamiento mencionado falla, deben indicarse inyecciones con toxina botulínica tipo A, porque causan denervación de las glándulas sudoríparas, es un tratamiento seguro con pocos efectos adversos. El tratamiento de segunda línea es la dermoabrasión, en la que se destruye completamente la epidermis afectada, aunque se corre el riesgo de mala cicatrización. Otra alternativa es la administración de inmunomoduladores tópicos porque bloquean la calcineurina en el citoplasma, son seguros,

Cuadro 1. Tratamiento de elección y su mecanismo de acción[19]

Tratamiento	Mecanismo de acción
Corticoesteroides tópicos y antibacterianos tópicos (primera línea)	Disminuyen la actividad de la proteasa
Inyecciones con toxina botulínica tipo A (si falla la primera línea)	Disminuyen la producción de sudor por denervación de las glándulas sudoríparas
Dermoabrasión (segunda línea)	Se destruye toda la epidermis con afección
Inmunomoduladores tópicos (alternativa, menos efectiva)	Actúan bloqueando la calcineurina en el citoplasma. Se ha vinculado con dolor urente

pero pueden causar dolor ardoroso. Existe la posibilidad de prescribir ciclosporina tópica, dapsona, talidomida, metotrexato, etretinato y PUVA, la efectividad de estas terapias puede variar según las condiciones del paciente. En los últimos años, el tratamiento con láser ha sido útil, con resultados aceptables; sin embargo, en ocasiones los pacientes muestran cicatrices, al igual que si se decide realizar escisión quirúrgica de las lesiones. Se han reportado casos aislados con resultados satisfactorios con los tratamientos mencionados. A pesar de todos los tratamientos disponibles, ninguno ha logrado la remisión a largo plazo.[1,8,11,19-21]

La terapia con calcitriol puede ser efectiva en pacientes con falla a otros tratamientos, no se sabe con exactitud el mecanismo exacto por el que esta vitamina reduce la enfermedad. Gu y colaboradores reportaron el tratamiento de una mujer de 31 años de edad con citrato de magnesio oral y dosis altas de vitamina D_3.[20] Megna y su grupo sugieren que las concentraciones bajas de esta vitamina podrían influir negativamente en el curso de la enfermedad.[12]

Albers y colaboradores[22] realizaron un estudio con cuatro pacientes con pénfigo benigno familiar resistente, en quienes iniciaron tratamiento con naltrexona a dosis bajas (3-4.5 mg), con alivio de las lesiones a partir de las dos semanas del inicio y curación completa después de dos meses en tres de los pacientes. Igualmente, Ibrahim y su grupo trataron a tres pacientes con dosis bajas de naltrexona (1.5-3 mg), encontraron alivio de 80% de las lesiones en toda la muestra, sin encontrar ningún efecto adverso.[22,23]

El apremilast es el tratamiento de algunos tipos de psoriasis, su mecanismo de acción es inhibir específicamente la actividad de la adenosín-monofosfato fosfodiesterasa 4. Kieffer y colaboradores[15] describieron cuatro casos tratados exitosamente con ese fármaco; se encontró alivio sustancial de los síntomas en los primeros seis meses de tratamiento, las lesiones disminuyeron en tamaño y cantidad. En los pacientes tratados con metotrexato previamente el tratamiento no fue exitoso.[15]

Leung y su grupo[24] comunicaron un caso de enfermedad de Hailey-Hailey resistente; el paciente fue tratado con radioterapia de manera exitosa, obteniendo remisión de los síntomas durante cuatro meses después de 10 años de aplicar distintos tratamientos. Los autores sugieren que el tratamiento con radioterapia es prometedor en este tipo de pacientes y que el efecto puede durar 4 a 14 meses.[24]

CONCLUSIONES

La enfermedad de Hailey-Hailey es un padecimiento raro y poco conocido. Afecta sustancialmente la vida cotidiana de los pacientes, por lo que debe darse un manejo integral y valorar individualmente el mejor tratamiento, según la necesidad de cada paciente. Hoy día no se cuenta con ninguna escala para evaluar la respuesta al tratamiento, lo que hace difícil y poco objetivo comparar los resultados que se obtienen con cada uno. El tratamiento está poco estandarizado, no se cuenta con tratamientos curativos y los que reducen los síntomas lo hacen por poco tiempo.[21]

En el caso específico de nuestra paciente se establecieron diagnósticos erróneos en ocasiones anteriores; sin embargo, al iniciar el tratamiento con esteroides y antibióticos tópicos tuvo mejoría clínica sustancial y alivio de la dermatosis, lo que coincide con otros reportes en la bibliografía.

REFERENCIAS

1. Campuzano-García AE, Torres-Alvarez B, Hernández-Blanco D, Castanedo-Cázares JP. Hailey-Hailey disease improved by

fractional CO_2 laser. J Cosmet Laser Ther 2015;17(4):1-12. doi: 10.3109/14764172.2015.1007063.

2. De Peña J, Navarrete Franco G, Márquez Palencia CE. Pénfigo benigno familiar (enfermedad de Hailey-Hailey). Presentación de un caso. Rev Cent Dermatol Pascua 2007;16(3):163-9.
3. Smaardijk S, Chen J, Kerselaers S, Voets T, Eggermont J, Vangheluwe P. Store-independent coupling between the secretory pathway Ca2+ transport ATPase SPCA1 and Orai1 in Golgi stress and Hailey-Hailey disease. Biochim Biophys Acta Mol Cell Res 2018;1865(6):855-62. doi: 10.1016/j.bbamcr.2018.03.007.
4. García-Morales I, Tequena-Caballero L, Happle R, Torrelo A. Segmental Hailey-Hailey disease of the vulva. Pediatr Dermatol 2018 Nov;35(6):e398-e399. doi: 10.1111/pde.13625.
5. Oliveira A, Arzberger E, Pimentel B, de Sousa V, Leal-Filipe P. Dermoscopic and reflectance confocal microscopic presentation of Hailey-Hailey disease: A case series. Ski Res Technol 2017 Feb;24(1):85-92. doi: 10.1111/srt.12394.
6. Naidoo K, Tighe I, Barrett P, Bajaj V. Acitretin as a successful treatment for Hailey-Hailey disease. Clin Exp Dermatol 2019 Jun;44(4):450-452. doi: 10.1111/ced.13762.
7. Kono M, Niizawa M, Takeichi T, Muro Y, Akiyama M. Mild Hailey-Hailey disease cases with aberrant splicing variants of ATP2C1 successfully controlled with excimer light. J Eur Acad Dermatol Venereol 2018 Nov;32(11):e413-e416. doi: 10.1111/jdv.15004.
8. Kothapalli A, Caccetta T. Letter to the Editors: Botulinum toxin type A for the first-line treatment of Hailey-Hailey disease. Australas J Dermatol. 2018;60(1):73-4. https://doi.org/10.1111/ajd.12852.
9. Micaroni M, Giacchetti G, Plebani R, Xiao GG, Federici L. ATP2C1 gene mutations in Hailey-Hailey disease and possible roles of SPCA1 isoforms in membrane trafficking. Cell Death Dis 2016;7:e2259. doi: 10.1038/cddis.2016.147.
10. Cialfi S, Le Pera L, De Blasio C, Marian G, Palermo R, Zonfrilli A, et al. The loss of ATP2C1 impairs the DNA damage response and induces altered skin homeostasis: Consequences for epidermal biology in Hailey-Hailey disease. Sci Rep 2016;16(6):0. doi: 10.1038/srep31567.
11. Ficociello G, Zonfrilli A, Cialfi S, Talora C, Uccelletti D. Yeast-based screen to identify natural compounds with a potential therapeutic effect in Hailey-Hailey disease. Int J Mol Sci 2018;19:1-15. doi: 10.3390/ijms19061814.
12. Megna AM, Scalvenzi M, Russo D, Timoshchuk EA. Hailey-Hailey disease successfully treated with vitamin D oral supplementation. Dermatol Ther 2019;32(1). doi: 10.1111/dth.12767.
13. Romano M, Gómez B, Rey L. Pénfigo familiar benigno (Enfermedad de Hailey-Hailey). Arch Argent Dermatol 2015;65(4):140-3.
14. Kollman N, Bass J. Generalized familial benign chronic pemphigus (Hailey-Hailey disease) treated successfully with low-dose naltrexone. JAAD Case Reports 2018;4(0):725-7. doi: 10.1016/j.jdcr.2018.07.002.
15. Kieffer J, Le Duff F, Montaudié H, Chiaverini C. Treatment of severe Hailey-Hailey disease with apremilast. JAMA Dermatol 2018;154(12):1453-6. doi: 10.1001/jamadermatol.2018.2191.
16. Kelati A, Argenziano G, Mernissi FZ. Dermoscopic presentation of Hailey-Hailey disease. J Am Acad Dermatol [Internet] 2017;76(2):S31-3. doi: 10.1016/j.jaad.2016.05.020.
17. Fernández R, Biancofiore G, Buttigliero R, Macoc M. Pénfigo benigno familiar con buena respuestra a metotrexate. Med Cutan Iber Lat Am. 2013;41(3):129-32. DOI: 10.4464/MC.2013.41.3.5072.
18. Tomaszewska KA, Gerlicz-Kowalczuk Z, Kręgiel M, Noweta M. Letter to the Editor: The coexistence of Darier's disease and Hailey-Hailey disease symptoms. Adv Dermatology Allergol 2017;2:180-3. DOI: https://doi.org/10.5114/ada.2017.67087.
19. Farahnik B, Blattner C, Mortazie M, Perry B. Interventional treatments for Hailey Hailey disease. J Am Acad Dermatol 2017;76(3):551-8. doi: 10.1016/j.jaad.2016.08.039.
20. Gu K, Silver S. A case of Hailey-Hailey disease managed with oral magnesium citrate and high-dose vitamin D_3. J Cutan Med Surg. 2018;22(3):362-4. doi: 10.1177/1203475418756377.
21. Alsahli M, Debu A, Girard C, Bessis D, A DT, Guillot B, et al. Is photodynamic therapy a relevant therapeutic option in refractory benign familial pemphigus (Hailey-Hailey disease)? A series of 8 patients. J Dermatolog Treat 2017 Nov;28(7):678-682. doi: 10.1080/09546634.2017.1308461.
22. Albers L, Arbiser J, Feldman R. Treatment of Hailey-Hailey disease with low-dose naltrexone. JAMA Dermatol 2017;153(10):1018-20. doi: 10.1001/jamadermatol.2017.2446.
23. Ibrahim O, Hogan S, Fernandez A. Low-dose naltrexone treatment of familial benign pemphigus (Hailey-Hailey disease). JAMA Dermatol 2017;153(10):1015-7. doi: 10.1001/jamadermatol.2017.2445.
24. Leung N, Cardones AR, Larrier N. Long-term improvement of recalcitrant Hailey-Hailey disease with electron beam radiotherapy: Case report and review. Pract Radiat Oncol 2018;8(5):e259-61. doi: 10.1016/j.prro.2018.02.011.

Caso clínico
Dermatol Rev Mex 2020 marzo-abril;64(2):201-205.

Dermatología
Revista mexicana

Hiperplasia angiolinfoide con eosinofilia

Angiolymphoid hyperplasia with eosinophilia.

Miriam Puebla-Miranda,[1] María Elisa Vega-Memije,[4] Adriana Machado-Chavelas,[2] Betzabé Quiles-Martínez[3]

Resumen

ANTECEDENTES: La hiperplasia angiolinfoide con eosinofilia es una proliferación vascular benigna poco frecuente, de causa incierta. La topografía afectada con más frecuencia es la cabeza y el cuello, sobre todo la zona preauricular. Las lesiones son pápulas color marrón rojizo de 0.5 a 3 cm de diámetro. Pueden ser asintomáticas o causar prurito, dolor o sangrado. En términos histológicos, se encuentran en la dermis vasos con proliferación de células endoteliales epitelioides con infiltrado difuso linfocítico y eosinófilos. El diagnóstico diferencial incluye diversas afecciones, sobre todo la enfermedad de Kimura y el granuloma piógeno. Es una dermatosis de evolución benigna y crónica, con tendencia a la recidiva en 30 a 50% de los casos. La escisión quirúrgica con márgenes libres es el tratamiento de elección; sin embargo, la enfermedad recurre en 33% de los casos.

CASO CLÍNICO: Paciente masculino de 59 años de edad con hiperplasia angiolinfoide con eosinofilia en la zona preauricular derecha con respuesta adecuada a crioterapia.

CONCLUSIÓN: La hiperplasia angiolinfoide con eosinofilia es una enfermedad poco común, en la que se han probado múltiples tratamientos.

PALABRAS CLAVE: Hiperplasia angiolinfoide con eosinofilia; crioterapia.

Abstract

BACKGROUND: *Angiolymphoid hyperplasia with eosinophilia is a rare benign vascular proliferation of uncertain etiology. The most frequent topography is in the head and neck, with predilection at the preauricular level. The lesions are reddish-brown papular in appearance from 0.5 to 3 cm in diameter. They can be asymptomatic or present pruritus, pain or bleeding. Histologically, vessels with proliferation of epithelioid endothelial cells with diffuse lymphocytic infiltrate and eosinophils are found in the dermis. The differential diagnosis must include various diseases, especially Kimura's disease and pyogenic granuloma. It is a dermatosis of benign and chronic evolution, with a tendency to recur in 30-50%. Surgical excision with free margins is the treatment of choice; however, recurrence of 33% is reported.*

CLINICAL CASE: *A 59-year-old male patient with angiolymphoid hyperplasia with eosinophilia at the right preauricular level with adequate response to cryotherapy.*

CONCLUSION: *Angiolymphoid hyperplasia with eosinophilia is a rare disease, in which multiple treatment have been tried.*

KEYWORDS: *Angiolymphoid hyperplasia with eosinophilia; Cryotherapy.*

[1] Jefa del Servicio de Dermatología.
[2] Médica adscrita al Servicio de Dermatología.
[3] Residente de segundo año de Medicina Interna.
Hospital Juárez de México, Ciudad de México.
[4] Jefa del Servicio de Dermatopatología, Hospital General Dr. Manuel Gea González, Ciudad de México.

Recibido: julio 2019

Aceptado: septiembre 2019

Correspondencia
Miriam Puebla Miranda
drapuebla@live.com.mx

Este artículo debe citarse como
Puebla-Miranda M, Vega-Memije ME, Machado-Chavelas A, Quiles-Martínez B. Hiperplasia angiolinfoide con eosinofilia. Dermatol Rev Mex. 2020 marzo-abril;64(2):201-205.

ANTECEDENTES

El término hiperplasia angiolinfoide con eosinofilia lo usaron por primera vez en 1969 Wells y Whimster para describir a un importante tumor vascular benigno.

Es una proliferación vascular benigna de evolución crónica poco frecuente, de causa desconocida; se cree que tiene relación con infección por virus del herpes 8, poliomavirus humano 6, factores inmunológicos, traumatismos leves, como picaduras, o factores ambientales, pues hay mayor prevalencia en comunidades costeras.[1]

Se han informado estados hiperestrogénicos y aumento de las concentraciones de receptores de estrógeno y progesterona en las lesiones durante el embarazo, lo que se considera factor predisponente para la proliferación vascular aumentada.[2]

Las lesiones pueden aparecer como neoformaciones con aspecto de pápulas agrupadas de color marrón rojizo de 2 a 3 cm de diámetro.[1,2]

Adler y su grupo[3] describieron la lesión como un nódulo firme único en 53.4% de sus casos y múltiple en 46.6%. Esta dermatosis puede ser asintomática o ser concomitante con prurito en, incluso, 33% de los casos; además, se ha reportado dolor o sangrado.[1] La topografía más frecuente es la zona preauricular en 36.3%, seguida del cuello y la piel cabelluda.[1]

En el área temporoparietal tiende a haber lesiones múltiples y las lesiones que aparecen en otras regiones suelen ser solitarias.[1]

La enfermedad no tiene predominio por sexo. La edad de manifestación más frecuente es de 20 a 50 años, con edad media de inicio de 30 a 33 años. Algunos estudios reportan mayor frecuencia en la población asiática.[4]

En términos histológicos, se observan en la dermis vasos con proliferación de células endoteliales epitelioides, así como infiltrado difuso linfocítico con numerosos eosinófilos.[5]

En la fase de crecimiento predomina el componente vascular, con células endoteliales epitelioides prominentes, mientras que, en una etapa posterior, predomina el infiltrado linfoide, por lo que las células endoteliales que recubren los vasos que maduran se vuelven más pequeñas y menos epitelioides.[2]

La afectación extracutánea es poco frecuente[4] e incluye la mucosa oral, la glándula lagrimal, la glándula parótida, la mandíbula, el corazón, el hígado, el bazo, el colon, el hueso y los vasos sanguíneos.[2]

El diagnóstico diferencial incluye la enfermedad de Kimura, el granuloma piógeno, el sarcoma de Kaposi, el linfoma epitelioide y el hemangioendotelioma.[6]

Es de evolución crónica, la mayoría de los pacientes acuden a consulta meses o años después del inicio de su dermatosis.[1] Aunque el tratamiento terapéutico no está bien definido, existen múltiples opciones. Tal vez este hecho refleja la brecha de conocimiento relacionada con su verdadera patogénesis.[1]

CASO CLÍNICO

Paciente masculino de 59 años de edad con una dermatosis localizada en la zona preauricular derecha, caracterizada por varias neoformaciones de aspecto nodular, de superficie lobulada, eritematosa, de 2 a 8 mm de diámetro, agrupadas en una placa (**Figura 1**).

Inició su padecimiento 10 meses previos a su consulta con una neoformación de crecimiento lento (seis meses) y posteriormente crecimiento

Figura 1. Topografía de la lesión. Dermatosis localizada en la región preauricular derecha, caracterizada por varias neoformaciones de 2 a 8 mm de diámetro, de superficie lobulada, eritematosas, con costra sanguínea en la superficie, neoformaciones que se agrupan formando una placa.

rápido, y la aparición de nuevas lesiones, con prurito ocasional.

Se programó para biopsia con diagnóstico clínico de lesión vascular de origen a determinar. La biopsia de piel mostró proliferación vascular con grandes células endoteliales epitelioides de abundante citoplasma eosinófilo, acompañadas de un infiltrado inflamatorio de linfocitos y eosinófilos, compatible con hiperplasia angiolinfoide con eosinofilia (**Figuras 2 y 3**).

Se realizó crioterapia de las lesiones con buena respuesta al tratamiento, sin recidiva.

DISCUSIÓN

La hiperplasia angiolinfoide con eosinofilia es una dermatosis poco frecuente, de causa desconocida, que se considera un proceso reactivo a varios estímulos. La topografía más frecuente es la región preauricular, como el caso comunicado. Aunque algunos pacientes cursan de manera asintomática, se ha reportado prurito en otros pacientes, como en éste; a pesar de que no refería sangrado, tenía costras sanguíneas en la superficie de una lesión. La evolución es crónica y la mayoría de los pacientes consultan después de meses

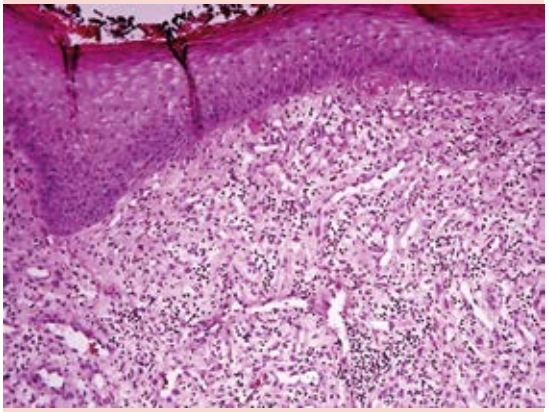

Figura 2. Hiperplasia angiolinfoide con eosinofilia. Imagen histológica que muestra en la dermis canales vasculares con células endoteliales grandes, voluminosas y parcialmente vacuoladas, así como células endoteliales de aspecto epitelioide.

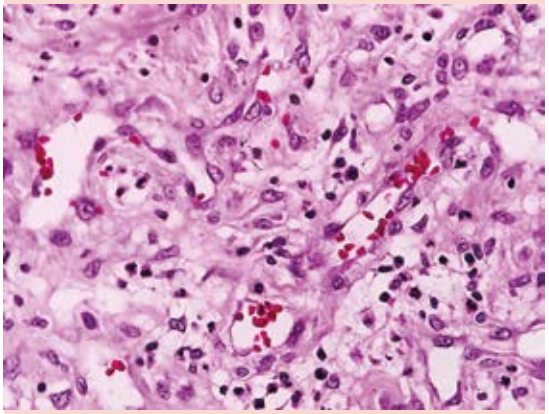

Figura 3. Hiperplasia angiolinfoide con eosinofilia. Imagen histológica que muestra vasos con células endoteliales prominentes e infiltrado inflamatorio compuesto por linfocitos y algunos eosinófilos.

a años de la dermatosis, el caso que comunicamos tardó 10 meses en acudir a consulta. El diagnóstico diferencial incluye al granuloma piógeno, angioma, granuloma por picadura de insectos, linfocitoma, granuloma facial, angiosarcoma y enfermedad de Kimura, por lo que la biopsia de piel es necesaria para establecer el diagnóstico. En la histopatología se observan en la dermis canales vasculares con células endoteliales grandes, voluminosas y parcialmente vacuoladas, así como células endoteliales de aspecto epitelioide e infiltrado inflamatorio de linfocitos y eosinófilos, como en el caso comunicado.

En las lesiones únicas la extirpación quirúrgica es una buena opción de tratamiento; sin embargo, en caso de lesiones múltiples se prefieren otras opciones terapéuticas, como láser de colorante pulsado, esteroides tópicos e intralesionales, imiquimod a 5% tópico, interferón alfa 2a intralesional, ácido retinoico tópico, tacrolimus tópico, crioterapia, electrocoagulación, isotretinoína oral a dosis de 0.5 mg/kg/día, metotrexato y ablación por radiofrecuencia intralesional. Las recidivas son frecuentes y se reportan en 30 a 50% de los casos.[1,5,7]

Debido a que la hiperplasia angiolinfoide con eosinofilia es una enfermedad benigna con la queja principalmente de naturaleza cosmética, sería apropiado un enfoque mínimamente invasivo con buen perfil de seguridad.[8] El tratamiento recomendado es la resección quirúrgica, 33% de los pacientes experimentan recidiva posquirúrgica.[9]

También se ha reportado alivio espontáneo. Adler y su grupo[3] realizaron una revisión sistemática de la bibliografía de 593 casos y encontraron alivio espontáneo en 17 casos (2.9%).[3,10]

A pesar de la evolución crónica con tendencia a la recidiva, no se ha reportado transformación maligna.[1]

CONCLUSIÓN

La hiperplasia angiolinfoide con eosinofilia es una enfermedad poco común, en la que se han probado múltiples tratamientos. Hay poca bibliografía publicada al respecto y los estudios revisados son insuficientes para concluir e identificar un tratamiento estándar porque el conocimiento actual se deriva de informes retrospectivos y series de casos, lo que lleva a un enfoque de tratamiento no basado en la evidencia.[1]

Comunicamos el caso de un hombre en la sexta década de la vida con respuesta adecuada al tratamiento con crioterapia. Sin embargo, sea cual sea el tratamiento de elección prescrito, es fundamental llevar a cabo vigilancia estrecha del paciente para detectar posibles recidivas.

REFERENCIAS

1. Fite TL, Martos FM, Alberola FM, Garcia CA, Bescosatin C. Angiolymphoid hyperplasia with eosinophilia involving the occipital artery, J Clin Diagn Res 2017 Mar; 11(3):ZD21-ZD23. Disponible en https://www.ncbi.nlm.nih.gov/pmc/articles/PMC5427452/pdf/jcdr-11-ZD21.pdf
2. Damarla SV, Chintagunta SR, Arakkal GK. Recurrent unilateral angiolymphoid hyperplasia with eosinophilia in pregnancy. Indian J Dermatol Venereol Leprol 2018; 84:325-327. Disponible en http://www.ijdvl.com/article.asp?issn=0378-6323;year=2018;volume=84;issue=3;spage=325;epage=327;aulast=Damarla.
3. Adler BL, Krausz AE, Minuti A, Silverberg JI, Lev H. Epidemiology and treatment of angiolymphoid hyperplasia with eosinophilia (ALHE): A systematic review. J Am Acad Dermatol 2016;74:506-12. Disponible en https://www.jaad.org/article/S0190-9622(15)02367-1/pdf
4. Lembo S, Balato A, Cirillo T, Balato N. A long-term follow-up of angiolymphoid hyperplasia with eosinophilia treated by corticosteroids: When a traditional therapy is still up-to-date. Case Rep Dermatol 2011;3:64-67. Disponible en https://www.ncbi.nlm.nih.gov/pmc/articles/PMC3073756/pdf/cde0003-0064.pdf.
5. Buder K, Ruppert S., Trautmann A., Bröcker EB, Kerstan A, et al. Angiolymphoid hyperplasia with eosinophilia and Kimura's disease – a clinical and histopathological comparison. J Dtsch Dermatol Ges 2014 Mar;12(3):224-8. Disponible en https://onlinelibrary.wiley.com/doi/abs/10.1111/ddg.12257_suppl
6. Youssef A, Hasan AR, Youssef Y, Al-Soufi L, Alshehabi Z, et al. Angiolymphoid hyperplasia with eosinophilia: a case report. J Med Case Rep. 2018; 12: 89. Disponible en https://www.ncbi.nlm.nih.gov/pmc/articles/PMC5879596/pdf/13256_2018_Article_1599.pdf
7. Alaidarous A, Bouissou X, Mazereeuw HJ, Bulai LC, Paul C. Angiolymphoid hyperplasia with eosinophilia treated with low-dose methotrexate, JAAD Case Rep. 2015;1(6):342-4. Disponible en https://www.ncbi.nlm.nih.gov/pmc/articles/PMC4809377/pdf/main.pdf
8. Singh S, Dayal M, Walia R, Arava S, Gupta S, et al. Intralesional radiofrequency ablation for nodular angiolymphoid hyperplasia on forehead: A minimally invasive approach. Indian J Dermatol Venereol Leprol 2014;80:419-21. http://www.ijdvl.com/article.asp?issn=0378-6323;year=2014;volume=80;issue=5;spage=419;epage=421;aulast=Singh
9. Li SL, Han JD. Solitary nodule of angiolymphoid hyperplasia with eosinophilia of the back masquerading as pyogenic granuloma, Mol Clin Oncol. 2017 Nov;7(5):874-876. Disponible en https://www.ncbi.nlm.nih.gov/pmc/articles/PMC5700265/pdf/mco-07-05-0874.pdf
10. Li M, Du J, Wang LJ, Zhang YK, Ding XL. Spontaneously regressive angiolymphoid hyperplasia with eosinophilia: A case report with evidence of dendritic cells proliferation. Chin Med J 2018;131(8):1007-1008. https://www.ncbi.nlm.nih.gov/pmc/articles/PMC5912049/pdf/CMJ-131-1007.pdf

Actualizamos nuestras normas para autores.

Si deseas publicar un artículo en *Dermatología Revista Mexicana* no olvides consultarlas.

Caso clínico
Dermatol Rev Mex 2020 marzo-abril;64(2):206-210.

Dermatología
Revista mexicana

Pustulosis subcórnea

Subcorneal pustulosis.

Norma Denisse Orona-Enríquez,[1] María de Lourdes Morales-Trujillo,[2] Carmen Gabriela Torres-Alarcón[3]

Resumen

ANTECEDENTES: Las enfermedades raras son las que afectan a un número pequeño de personas en comparación con la población general. De la pustulosis subcórnea se han descrito dos casos en México. Los pacientes afectados y los médicos se enfrentan a dificultades en la búsqueda del diagnóstico.

CASO CLÍNICO: Paciente femenina de 43 años de edad con una forma típica de manifestación de pustulosis subcórnea con padecimientos concomitantes y, a diferencia de los casos descritos en México, no tuvo afectación en la cara o las mucosas.

CONCLUSIÓN: El conocimiento de la historia natural de la pustulosis subcórnea puede mejorar con la publicación de casos que ocurren en nuestra población.

PALABRAS CLAVE: Pustulosis subcórnea.

Abstract

BACKGROUND: *Rare diseases are those that affect a small number of persons compared to the general population. Subcorneal pustular dermatosis has been described only in two cases in Mexico. Patients and physicians deal with difficulties in the search for a diagnosis.*

CLINICAL CASE: *A 43-year-old female patient with a typical form of presentation of subcorneal pustulosis with associated diseases and that, unlike the cases described in Mexico, does not affect the face or mucosae.*

CONCLUSION: *The knowledge of the natural history of subcorneal pustulosis can be improved by the publication of cases that affect our population.*

KEYWORDS: *Subcorneal pustular dermatosis.*

[1] Médico residente de la especialidad de Dermatología, Escuela Militar de Graduados de Sanidad, Ciudad de México.
[2] Jefa del Servicio de Dermatología, Unidad de Especialidades Médicas (SEDENA).
[3] Patóloga clínica. Maestra en Ciencias Médicas. Hospital Central Militar. Investigadora, Centro de Investigación del Éjercito y Fuerza Áerea Mexicanos, Ciudad de México.

Recibido: diciembre 2019

Aceptado: enero 2020

Correspondencia
Carmen Gabriela Torres Alarcón
dragabytorresalarcon@hotmail.com

Este artículo debe citarse como
Orona-Enríquez ND, Morales-Trujillo ML, Torres-Alarcón CG. Pustulosis subcórnea. Dermatol Rev Mex. 2020 marzo-abril;64(2):206-210.

ANTECEDENTES

La pustulosis subcórnea (enfermedad de Sneddon-Wilkinson) es un padecimiento relativamente raro, descrito por primera vez en 1956;[1] se distingue por un componente inflamatorio local y una erupción crónica con lesiones pustulosas flácidas, agrupadas en un patrón anular en áreas de flexión (pliegues axilares, inguinales o ambos), el tronco y las extremidades proximales, aunque también se han descrito lesiones acrales.[2,3] En la biopsia se observan colecciones subcorneales de neutrófilos que forman las pústulas.

Su incidencia real no se conoce, en la bibliografía se describen reportes de casos, en México se han reportado dos casos en los años 2009[4] y 2015.[5]

CASO CLÍNICO

Paciente femenina de 43 años de edad, originaria de la Ciudad de México y residente en el Estado de México, con antecedente de migraña y fibromialgia de larga evolución (23 y 7 años, respectivamente) en tratamiento con fluoxetina a dosis de 20 mg cada 24 horas y zolmitriptán 50 mg por razón necesaria. La paciente era tratada en el Servicio de Dermatología por alopecia difusa por tracción e hiperhidrosis; en una de sus valoraciones refirió lesiones en la región glútea, de 20 días de evolución, acompañadas de dolor ardoroso intenso con una escala análoga del dolor de 9/10. Fue autotratada con remedios caseros (aplicación de frío local con hielo y leche) y tratamientos locales con miconazol y preparado compuesto con betametasona + gentamicina + clotrimazol, sin mejoría.

A la exploración física se encontró una dermatosis localizada en la región glútea de predominio derecho y hasta la región pélvica, caracterizada por vesículas y pústulas superficiales de 3 a 5 mm que formaban placas eritematosas con márgenes descamativos (**Figura 1A**). Las lesiones eran pústulas confluentes sobre una base eritematosa (**Figura 1B**), no se observaron lesiones en las mucosas ni en las uñas.

Se tomó biopsia incisional, se indicaron cuidados de la piel a base de crema emoliente y sustituto de jabón. La paciente fue revalorada dos meses después, la biopsia reportó dermatosis pustular subcórnea (**Figura 2**). Se inició tratamiento específico consistente en dapsona a dosis de 100 mg vía oral cada 24 horas durante tres meses y clindamicina en gel tópico aplicado cada 12 horas durante dos meses. Al término del tratamiento la paciente mostró remisión de las lesiones con pigmentación como secuela (**Figura 3**). En la actualidad la paciente está en seguimiento por consulta externa de Dermatología.

DISCUSIÓN

La pustulosis subcórnea pertenece a un grupo de enfermedades llamadas dermatosis neutro-

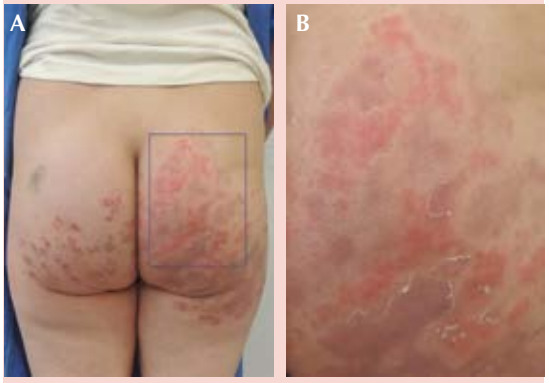

Figura 1. Lesiones a la exploración física. **A.** Dermatosis localizada en la región glútea de predominio derecho y hasta la región pélvica, caracterizada por vesículas y pústulas superficiales de 3-5 mm que formaban placas eritematosas con márgenes descamativos. **B.** Acercamiento de las lesiones que muestra las pústulas confluentes sobre una base eritematosa.

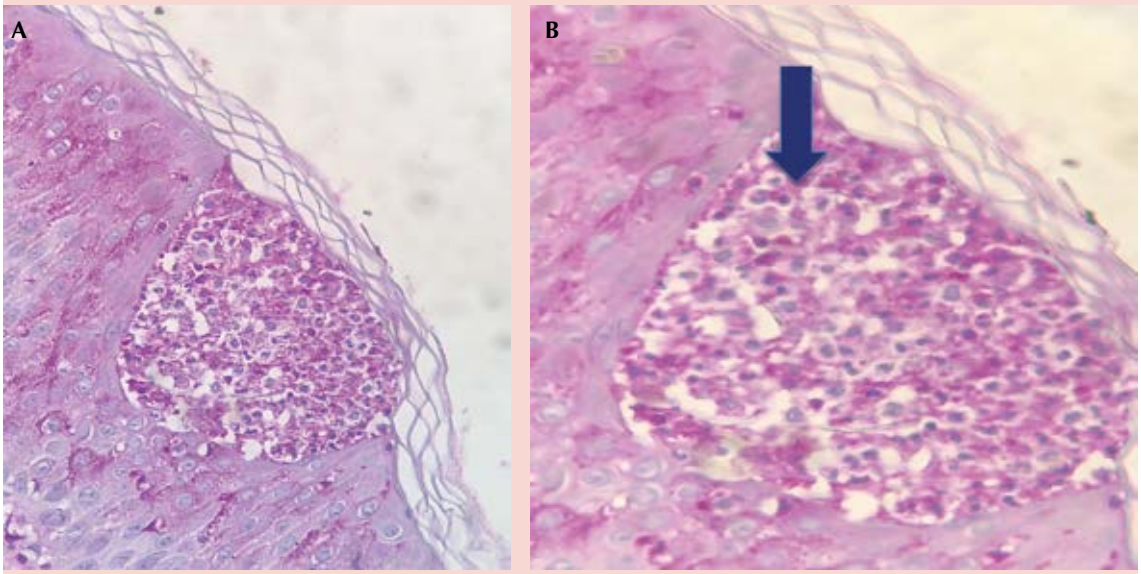

Figura 2. Fotografía histológica de las lesiones que muestra el estrato córneo con ortoqueratosis; en la zona central destaca la existencia de una pústula subcorneal con abundante infiltrado inflamatorio polimorfonuclear neutrófilo. **A.** Vesícula de localización subcórnea (tinción de hematoxilina y eosina, 40x). **B.** Acercamiento de la vesícula de localización subcórnea, donde se observan múltiples neutrófilos.

Figura 3. Evolución de las lesiones al término del tratamiento, se observa la remisión de las lesiones con pigmentación como secuela.

fílicas, que se distinguen histológicamente por infiltrados epidérmicos, dérmicos o hipodérmicos compuestos de neutrófilos sin evidencia de infección o vasculitis verdadera.[6] Afecta a adultos entre la quinta y séptima décadas de la vida, como el caso comunicado, aunque también se han informado casos en la edad pediátrica,[7] con predominio de afectación en mujeres con relación de 4:1.[8] Los casos comunicados en México[4,5] eran del sexo femenino y, al igual que nuestra paciente, estaban en los límites de edad de manifestación.

Su patogenia aún se desconoce; sin embargo, un sello característico es la hiperactivación de neutrófilos secundaria al componente inflamatorio local. Varios factores quimiotácticos se han implicado en el reclutamiento e invasión de

neutrófilos, incluida la citocina proinflamatoria TNF-α,[9] también se han implicado otras citocinas, como IL-1, IL-6 y leucotrienos.[10]

Las lesiones primarias son pústulas en las que hay acumulación de fluido claro en su parte superior. Las pústulas frescas miden varios milímetros de diámetro y pueden fusionarse en patrones anulares. Las ampollas rotas pueden producir descamación superficial, formación de costras e hiperpigmentación secundaria. Debido a su baja frecuencia y a las características de las lesiones que pueden simular otros padecimientos, el diagnóstico es todo un desafío. Los puntos clave que orientan al diagnóstico es la falta de síntomas sistémicos; sin embargo, el caso descrito por Fonseca-Bustos y colaboradores[5] refirió mialgias y artralgias. Otro síntoma presente en la mayoría de los casos es un dolor ardoroso que, en el caso de nuestra paciente, llamó la atención al referir dolor intenso con escala análoga del dolor de 9/10, incluso, se ha reportado dolor incapacitante.[11]

Las áreas más comúnmente afectadas son los pliegues, como las axilas, las ingles, el cuello, la región submamaria y la región proximal de las extremidades.[11] Los casos previamente descritos en México mostraron una dermatosis diseminada incluso con afectación a la cara[4] y las mucosas,[5] lo que no es característico de otros casos reportados.

Las pústulas son superficiales, pequeñas (mm), aisladas o agrupadas en patrón anular. Cuando las pústulas se rompen dejan una costra superficial que tiende a la hiperpigmentación sin dejar cicatrices.

Se recomienda realizar cultivos (bacteriano y micológico), que se espera resulten negativos, son útiles para el diagnóstico diferencial. En nuestro caso no fue posible tomar estos estudios porque se realizó la biopsia de manera inicial. El diagnóstico es histopatológico por la demostración de pústulas subcorneales que contienen neutrófilos, con o sin eosinófilos, con cambios epidérmicos mínimos e inmunofluorescencia directa e indirecta negativa.[12] El diagnóstico diferencial clínico-histológico incluye principalmente la psoriasis pustulosa y la pustulosis intraepidérmica IgA (pénfigo).[13] Estas diferencias se observan en el estudio histopatológico: en la pustulosis subcórnea, a diferencia de la psoriasis pustulosa anular, se observa mínima espongiosis en la epidermis, lo que no ocurre en la pustulosis subcórnea;[8] además, la dermis muestra infiltrado perivascular de neutrófilos, ocasionalmente monocitos, y eosinófilos. La pustulosis subcórnea puede diferenciarse del pénfigo por la falta de acantólisis.[8]

Se ha informado asociación entre la pustulosis subcórnea y otros padecimientos de tipo inmunológico e inflamatorio[14-16] y neoplásico;[17] nuestra paciente tenía el antecedente de fibromialgia y migraña. Hay datos que sugieren que la pustulosis subcórnea y la psoriasis pustular pueden estar estrechamente relacionadas.

El tratamiento de primera línea es la diaminodifenil-sulfona (dapsona), un fármaco con acción dual (efectos antimicrobianos y características antiinflamatorias) que tiene efectos de inhibición del sistema de mieloperoxidasa, la adhesión de neutrófilos y la quimiotaxis de neutrófilos.[18,19] La paciente del caso comunicado tuvo buena respuesta a tres meses; sin embargo, en algunos casos puede ocurrir resistencia, por lo que deben prescribirse otras terapias coadyuvantes, como corticoesteroides, agentes inmunosupresores, inhibidores del factor de necrosis tumoral como infliximab[9] y terapia con luz ultravioleta.[13] El periodo de respuesta al tratamiento dependerá del tipo de fármaco prescrito y de la severidad de las lesiones. Boeta-Ángeles y su grupo[4] administraron IgG con remisión de los síntomas al tercer día sin recaídas durante 11 meses de

seguimiento. Fonseca-Bustos y colaboradores[5] prescribieron una combinación de esteroide (prednisona) con metotrexato por antecedente de alergia a sulfas, con buena respuesta al mes de tratamiento. Valenzuela[11] describió un caso de difícil control con esteroide (prednisona), en el que se observó respuesta parcial y aparición de nuevas lesiones. El cambio a trimetoprima con sulfametoxazol 1600 mg/800 mg logró la respuesta deseada al segundo mes.

CONCLUSIÓN

La contribución de los casos clínicos de esta enfermedad es importante debido a su baja frecuencia, muy probablemente se encuentre infradiagnosticada.

El caso que se comenta constituye una forma típica de manifestación de pustulosis subcórnea con padecimientos concomitantes, el diagnóstico fue relativamente rápido debido a que era una paciente que estaba en seguimiento por nuestro servicio por un problema de alopecia difusa por tracción. El diagnóstico definitivo es por histopatología y la respuesta al tratamiento con dapsona fue satisfactoria. El hecho de que la paciente muestre recidivas y por la asociación ocasional con enfermedades malignas nos obliga a mantener un seguimiento periódico.

REFERENCIAS

1. Sneddon IB, Wilkinson DS. Subcorneal pustular dermatosis. Br J Dermatol. 1956;68(12):385-394.
2. Speroni E, Mijelshon L, Airaudo M, Bourren P, Muñoz N, Massone C. Dermatosis pustulosa subcórnea de Sneddon-Wilkinson. Arch Argent Dermatol 2004;54(1):17-20.
3. Cheng S, Edmonds E, Yu RC. Subcorneal pustular dermatosis: 50 years on. Clin Dermatol 2008;33:229-233. doi: 10.1111/j.1365-2230.2008.02706.x.
4. Boeta-Ángeles L, Ortiz Y, García TL, Varela AR. Enfermedad de Sneddon-Wilkinson. Reporte de un caso. Dermatología Cosmética, Médica y Quirúrgica 2009;7(4):249-252.
5. Fonseca-Bustos J, Rodríguez-Martínez N. Dermatosis pustulosa subcorneal o enfermedad de Sneddon-Wilkinson. Dermatol Rev Mex 2015;59321-324.
6. Moschella SL. Neutrophilic dermatoses. Dermatology 2018;1:379-393. DOI: 10.1016/j.clindermatol.2006.07.009.
7. Valdés GLJ, Solis CU, María VE, Muñoz BM. Enfermedad de Sneddon-Wilkinson Sneddon-Wilkinson disease. Rev Cubana Pediatr 2016;88(3):368-374.
8. Naik HB, Cowen EW. Autoinflammatory pustular neutrophilic diseases. Dermatol Clin 2013;31(3):405-425. doi: 10.1016/j.det.2013.04.001.
9. Kretschmer L, Maul J, Navarini AA, Hofer T. Interruption of Sneddon-Wilkinson subcorneal pustulation with infliximab. Case Rep Dermatol 2017;9:140-144. doi: 10.1159/000468917.
10. Grob JJ, Mege JL, Capo C, et al. Role of tumor necrosis factor-α in Sneddon-Wilkinson subcorneal pustular dermatosis: A model of neutrophil priming in vivo. J Am Acad Dermatol 1991;25(5):944-947. DOI: 10.1016/0190-9622(91)70290-i.
11. Valenzuela Y, Ramirez C, Bellolio E. Pustulosis subcórnea (enfermedad de Sneddon-Wilkinson). Caso clínico. Rev Med Chile 2012;140:633-636. http://dx.doi.org/10.4067/S0034-98872012000500012.
12. Razera F, Olm GS, Bonamigo RR. Neutrophilic dermatoses: part II. An Bras Dermatol 2011;86(2):195-211. DOI: 10.1590/s0365-05962011000200001.
13. Jean WP, Khachemoune A. Subcorneal pustular dermatosis: A review of 30 years of progress. Am J Clin Dermatol 2016;17(6):653-671. DOI: 10.1007/s40257-016-0202-8.
14. Ingber A, Ideses C, Halevy S, Feuerman EJ. Subcorneal pustular dermatosis (Sneddon-Wilkinson disease) after a diagnostic echogram. J Am Acad Dermatol 1983;9(3):393-396. DOI: 10.1016/s0190-9622(83)70147-7.
15. Delaporte E, Colombel JF, Nguyen-Mailfer C, Piette F, Cortot A, Bergoend H. Subcorneal pustular dermatosis in a patient with Crohn's disease. Acta Derm Venereol 1992;72(4):301-302.
16. Alkhachroum AM, Kazzaz N. A case of acute generalized exanthematous pustulosis associated with polyarteritis nodosa, responding to systemic steroids. J Community Hosp Intern Med Perspect 2015;5(2):26645. doi: 10.3402/jchimp.v5.26645.
17. Brown S, Barrett PD, Hendrick A, Langtry JAA. Subcorneal pustular dermatosis in association with chronic lymphocytic leukaemia. Acta Derm Venereol 2003;83(4):306-307. DOI: 10.1080/00015550310016661.
18. Sheu JS, Divito SJ, Enamandram M, Merola JF. Dapsone therapy for pustular psoriasis: case series and review of the literature. Dermatology 2016;232(1):97-101. doi: 10.1159/000431171.
19. Wozel G, Blasum C. Dapsone in dermatology and beyond. Arch Dermatol Res 2014;306(2):103-124. doi: 10.1007/s00403-013-1409-7.

Dermatol Rev Mex 2020 marzo-abril;64(2):211-214.

Dermatología
Revista mexicana

La dermatosis de la Señora Bennett: antes y después. Lecciones del arte de la Inglaterra georgiana

Mrs. Bennett's skin disease: Before and after. Lessons of the art of Georgian England.

Jorge Morales-Torres,[1] Pablo Campos-Macías[2]

Figura 1. Autor desconocido. La Sra. Bennett con un gorro de encaje y una bata de noche, afectada por una enfermedad de la piel que cubre la mayor parte de su cara y partes de su cuello y tórax. Leeds, Inglaterra entre 1818 y 1821. Óleo sobre tela. 41.5 x 28 cm. Incluye un letrero que dice *Sra. Bennett, enfermedad de 1818 a 1821*. Reproducido de *The Wellcome Collection* (https://wellcomecollection.org/works/g73ezs9s), Londres, bajo los términos de *Creative Commons Attribution (CC BY 4.0) terms and conditions* https://creativecommons.org/licenses/by/4.0.

[1] Reumatología, Centro de Investigación Morales Vargas.
[2] Servicio de Dermatología.
Hospital Aranda de la Parra, León, Guanajuato, México.

Recibido: noviembre 2019

Aceptado: diciembre 2019

Correspondencia
Jorge Morales Torres
jorgitomorales@prodigy.net.mx

Este artículo debe citarse como
Morales-Torres J, Campos-Macías P. La dermatosis de la Señora Bennett: antes y después. Lecciones del arte de la Inglaterra georgiana. Dermatol Rev Mex. 2020 marzo-abril;64(2):211-214.

Las contribuciones del arte a nuestra forma de entender diversos aspectos de la vida se han reconocido en muchos ámbitos. La historia de la Medicina ha sido enriquecida por el análisis de numerosas pinturas en que se representan datos sugerentes de algunas enfermedades visualmente evidentes o, bien, de intervenciones terapéuticas especiales. La mayor parte de tales representaciones se centran en la intención de identificar a personajes únicos y peculiares, con un contenido emocional y solo raramente tienen por objeto describir enfermedades específicas.[1-3] El clínico avezado puede identificar en sus visitas a los museos algunas características que sugieren tal o cual enfermedad, sin dejar de apreciar la técnica, colorido, contexto y, en una palabra, la belleza de una obra.

El propósito de este reporte es analizar un par de cuadros, presumiblemente del mismo autor no identificado, que muestran una grave afección cutánea en una mujer y su curación en un periodo definido en los mismos cuadros.

Analizamos dos pinturas en las que se observa la evolución de una enfermedad cutánea en un personaje identificado como la Sra. Bennet. Éstos forman parte de una colección de pinturas que presentan *Buena gente de Leeds con graves enfermedades* dentro del museo de *The Wellcome Collection*, un sitio que presenta una mezcla de artefactos médicos y obras de arte originales que se sitúa en el centro de Londres, Inglaterra, y que explora "ideas sobre las conexiones entre la medicina, la vida y el arte" (wellcomecollection.org).

El primero de ellos (**Figura 1**) representa a una mujer adulta joven, vestida con un gorro de encaje y una bata de noche parcialmente abierta que permite apreciar una dermatosis diseminada a la cabeza, el cuello y el tórax, que afecta la cara, la región anterolateral derecha del cuello y la parte superior de la cara anterior del tórax, caracterizada por lesiones costrosas, confluentes, con aspecto eritemato-amarillento.[4]

En el diagnóstico diferencial pueden considerarse varias dermatosis, algunas autoinmunitarias, como el pénfigo seborreico,[5] otras de causa infecciosa, como el impétigo.[6] No se cuenta con información adicional acerca de la paciente o de su médico tratante. La severidad de la dermatosis contrasta con el aspecto de la piel de la misma paciente (**Figura 2**) en la imagen que la describe

Figura 2. Autor desconocido. La Sra. Bennett con un gorro de encaje y un vestido marrón, perfectamente recuperada. Leeds, Inglaterra, entre 1818 y 1821. Óleo sobre tela. 41.5 x 28 cm. Incluye un letrero que dice *Bajo cura de 1818 a 1821*. Reproducido de *The Wellcome Collection* (https://wellcomecollection.org/works/txkm94tq), Londres, bajo los términos de *Creative Commons Attribution (CC BY 4.0) terms and conditions* https://creativecommons.org/licenses/by/4.0.

como curada, en el periodo de 1818 a 1821.[7] La piel totalmente libre de lesiones, sin evidencia de cicatrices, permite excluir entre las causas probables enfermedades con lesiones que dejan secuelas ostensibles o difíciles de curar por las limitaciones terapéuticas de la época. El pénfigo, de naturaleza autoinmunitaria, es una dermatosis crónica y requiere tratamiento con glucocorticoides y otros medicamentos inmunosupresores que no estaban disponibles en esa época, por lo que no era factible su tratamiento.[5] El impétigo, una infección superficial producida por *Staphylococcus aureus*, caracterizada inicialmente por una vesícula o ampolla de contenido claro, rodeada de un halo eritematoso, que en pocas horas se trasforma en pústula; el techo se rompe y aparece un exudado seroso o seropurulento que se deseca y origina las costras melicéricas (aspecto de miel y cera). En su forma primaria se localiza alrededor de los orificios naturales (boca, fosas nasales, pabellones auriculares) como consecuencia de una infección en estos sitios y de ahí se disemina a la piel, principalmente en la cara.[6] Responde fácilmente a tratamiento con antisépticos locales y en algunos casos tiende a la curación espontánea sin dejar secuelas residuales. Las características que plasma el pintor son muy sugerentes de este proceso, así como la evolución tan satisfactoria que se plasma en el segundo cuadro.

Es de resaltar la leyenda que tiene cada una de las obras: la inicial, en donde se evidencia la dermatosis: *Sra. Bennet, enfermedad de 1818 a 1821*, y en la segunda: *Bajo cura de 1818 a 1821*. No se hace una referencia más precisa del tiempo de evolución de la dermatosis, solo se señala el periodo de 1818 a 1821. Lo que se hace evidente es que se trata de ilustrar *un antes* y *un después* de la dermatosis, recurso que es utilizado en forma habitual en las publicaciones médicas a partir de la impresión de fotografías. Encontrar este recurso previamente a la era fotográfica y a través de dos pinturas comparativas para evidenciar la evolución de una dermatosis es inusual y digno de resaltar.

En otros sentidos, el estilo de anuncios basados en antes y después ha sido un recurso publicitario común, probablemente desde tiempos inmemoriales. Se ha utilizado en especial en anuncios que ofrecen cambios muy notables en personas (en especial con productos cosméticos, vitaminas, tónicos capilares o productos medicinales) o en ambientes (productos de limpieza, utensilios domésticos). La visión crítica de algunos observadores ha identificado falsedades evidentes en algunos de esos anuncios, obligando a sus patrocinadores a rectificar o a retirarlos de la circulación. La naturaleza de algunos de estos anuncios del pasado, como el que muestra la **Figura 3**, tiene una actitud clasista, sexista y racista y pueden ser tan políticamente incorrectos que resultan chocantes a los ojos del observador contemporáneo. Aun así, sigue siendo un recurso publicitario que seguimos viendo en los medios de difusión impresos y electrónicos.

La Sra. Bennett de estos cuadros, sin relación alguna con su casi contemporánea y ficticia Sra.

Figura 3. Detalle de un anuncio impreso que ofrece un producto aclarante de la piel y un alaciante de cabello. The Southern Watchman (Mobile, Alabama, 12 de diciembre de 1903). https://i.pinimg.com/originals/2f/4a/ef/2f4aefe3daf165895256c7d3c82ef47c.jpg.

Bennett, madre de la protagonista de la popular novela *Orgullo y prejuicio* de Jane Austen, forma parte de una serie de óleos y acuarelas de autor desconocido que representan a habitantes de Leeds, en Yorkshire, Inglaterra, por esos mismos años y que muestran detalladas representaciones de enfermedades, como cáncer de cara, de mama, herpes zoster y otras afecciones. La colección, adquirida por la Fundación *The Wellcome Collection*, sin más información acerca de su origen, se ha sometido a un proceso de limpieza y restauración y se mantiene en la biblioteca de la institución. Se desconoce el autor de las pinturas que motivan esta comunicación. Se ha supuesto que fueron encomendadas o incluso realizadas por el mismo médico tratante. El propósito principal de estos cuadros –como los de toda la serie de imágenes de enfermos de Leeds– parece ser el de iconografía descriptiva clínica. Este término, introducido en 1978,[8] tiene en estos cuadros algunas de sus más tempranas representaciones. El evidente éxito terapéutico manifestado por la total recuperación de las lesiones visibles de la paciente justifica ampliamente la representación del *después*.

En conclusión, presentamos en dos cuadros de la Inglaterra del siglo XIX un probable caso de impétigo en lo que podría ser uno de los primeros ejemplos de iconografía clínica comparativa.

REFERENCIAS

1. Morales-Torres J, Hernández Ochoa C, Daza-Benitez L. Rheumatoid arthritis and disability depicted in a Dürer engraving (Letter). J Rheumatol 1996;23:1673-1675.
2. Campos-Macías P, Vargas-Origel A. La vacunación de un niño. La vacuna de la viruela. Parte 1. Dermatol Rev Mex 2018;62:367-370.
3. Campos-Macías P, Vargas-Origel A. San Martín cortando su capa. La capa de san Martín y el mendigo leproso. Dermatol Rev Mex 2019;63:524-526.
4. Mrs. Bennett, afflicted with a skin disease. Oil painting, 1818/1821. Credit: Wellcome Collection.CC BY. https://wellcomecollection.org/works/ru2w4rgt.
5. Fernández-Rueda P, Guevara-Cervantes JF, López LA, et al. Pénfigo seborreico. Dermatol Rev Mex 2015;59:303-9.
6. Baptista Pereyra L. Impetigo - Review. An Bras Dermatol 2014;89:293-9. 10.1590/abd1806-4841.20142283.
7. Mrs. Bennett, cured of skin disease. Oil painting, 1818/1821. Credit: Wellcome Collection. CC BY. https://wellcomecollection.org/works/ra5cuhhe.
8. Puijlaert CB. Medical iconography (letter). Br J Radiol 1978;51:930. DOI: 10.1259/0007-1285-51-611-930-a.

Fundación para la Dermatitis Atópica (FDA) en México

Siendo la Dermatitis Atópica uno de los padecimientos más prevalentes, crónicos en niños, y que requiere de explicaciones precisas y apoyo a la investigación, para todo eso se creó la Fundación México. Tiene como sede el prestigiado Servicio de Dermatología del Instituto Nacional de Pediatría, y lo lidera su jefa: la Dra. Carola Durán McKinster, y está conformado por su selecto grupo de especialistas. Sus objetivos son claros y precisos: afiliación de pacientes, dar información, conducir talleres, ayuda directa a los pacientes. Su página web es:
http://www.fundacion-dermatitis-atopica.com.mx/

Misión y Visión de la FDA

"Su misión. Poner al alcance de los niños mexicanos con Dermatitis Atópica y sus familiares información clara, precisa y profesional sobre qué es, cómo tratar y cómo superar la enfermedad, basados en un enfoque no sólo de salud clínica sino psicológica y social."

"Su visión. Convertir a la Fundación para la Dermatitis Atópica en la entidad de referencia más relevante del país, para dirigir y orientar tanto a pacientes y familiares, como a otras entidades clínicas y sociales que puedan identificar esta enfermedad en su entorno, a fin de brindar los cuidados clínicos y emocionales de más niños con Dermatitis Atópica, para devolverles una mejor calidad de vida que redunde en una mejor integración y un mejor desempeño de estos pequeños en su entorno social."

Carta al editor
Dermatol Rev Mex 2020 marzo-abril;64(2):215-218.

Dermatología
Revista mexicana

Coccidioidomicosis diseminada. ¿Inmigración como factor de riesgo?

Disseminated coccidioidomycosis. Immigration as a risk factor?

María Fernanda Ortiz-Flores,[1] Ana Sylvia Aguilar-Sarmiento,[1] Ismael Ortíz-Barranco,[2] Marcos César Luna-Pastrana,[3] Gerardo Escudero-Mendoza,[4] Alexandro Bonifaz[1]

Estimados editores

Comunicamos el caso de un paciente masculino de 20 años, originario y residente de la Sierra Sur de Oaxaca, México, que tuvo residencia temporal en la zona urbana de Tijuana, Baja California, por dos años, sin más antecedentes de importancia para el padecimiento actual. Ocho meses previos a su ingreso hospitalario el paciente tuvo adenomegalia de crecimiento progresivo en la cara anterior del cuello, acompañada de fiebre y pérdida de peso de 15 kg, se le realizó drenaje de la lesión obteniendo material purulento y se decidió manejo intrahospitalario con antibiótico intravenoso durante una semana, con lo que tuvo alivio parcial de los síntomas con aparición de cicatriz retráctil. Posterior a su egreso el paciente tuvo dolor en la articulación femorotibial de la pierna izquierda, acompañado de gran aumento de volumen por tumoración subcutánea de crecimiento progresivo hasta desarrollar salida de abundante material seropurulento a través de dos fístulas (**Figura 1**), así como adenomegalias cervicales, axilares e inguinales. El diagnóstico clínico presuntivo fue de tuberculosis pulmonar y colicuativa. Se inició protocolo de estudio realizando tomografía axial computada de rodilla que reportó datos compatibles con osteomielitis, se practicó biopsia de los ganglios inguinales y de la lesión de la rodilla que reportó lesión inflamatoria granulomatosa formada por células gigantes multinucleadas y de Touton con microorganismos formados de esférulas compatibles con coccidioidomicosis (**Figura 2**). La radiografía de tórax reveló un infiltrado micronodular difuso bilateral. Se le aplicó intradermorreacción de coccidioidina micelial estandarizada, que reportó negatividad a las 48 horas. La correlación de los datos clínicos

[1] Servicio de Dermatología, Hospital General de México Dr. Eduardo Liceaga, Ciudad de México.
[2] Cirujano general. Práctica privada, Oaxaca, Oax., México.
[3] Cirujano oncólogo. Práctica privada, Oaxaca, Oax., México.
[4] Anatomía patólogica y citología exfoliativa. Práctica privada, Oaxaca, Oax., México.

Recibido: junio 2019
Aceptado: agosto 2019

Correspondencia
María Fernanda Ortiz Flores
mafer.ortizflores@gmail.com

Este artículo debe citarse como
Ortiz-Flores MF, Aguilar-Sarmiento AS, Ortíz-Barranco I, Luna-Pastrana MC y col. Coccidioidomicosis diseminada. ¿Inmigración como factor de riesgo? Dermatol Rev Mex. 2020 marzo-abril;64(2):215-218.

Figura 1. Coccidioidomicosis cutánea diseminada, múltiples lesiones. La radiografía muestra neumonía de focos múltiples.

y los estudios complementarios confirmó el diagnóstico de coccidioidomicosis diseminada, con probable inicio en foco pulmonar. El paciente fue referido al servicio de Infectología para manejo antimicótico intravenoso.

La coccidioidomicosis es una micosis profunda producida por dos especies de hongos dimorfos (bifásicos) denominados *Coccidioides immitis* y *Coccidioides posadasii*. Es endémica, especialmente en el sur de Estados Unidos, el norte de México, con algunos focos pequeños en Centro y Sudamérica.[1,2]

Por lo que respecta a México, es característica de estados como Sonora, Sinaloa, Nuevo León, Chihuahua, Coahuila, Tamaulipas, Zacatecas, Durango y Baja California, regiones caracterizadas por tener áreas áridas y semiáridas extensas, con precipitación pluvial anual que fluctúa entre 150 y 500 mm en promedio. Algunas de estas áreas tienen similitudes biogeográficas y bioclimáticas con las descritas en Arizona y California. La principal fauna consiste en roedores, zarigüeyas y ardillas de tierra, que son vectores indirectos de la enfermedad. De acuerdo con estudios de muestras de suelo de estas regiones y

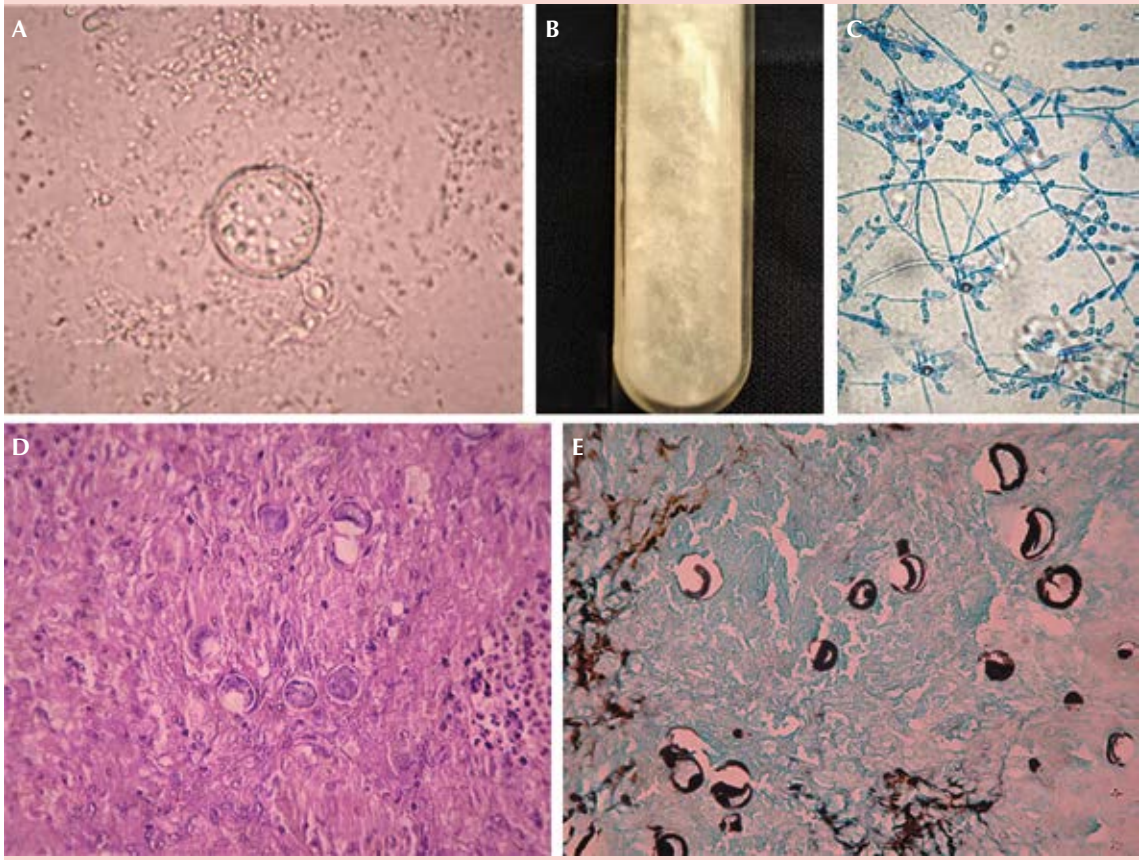

Figura 2. A. Esférula al examen directo (KOH, 60X). **B.** Cultivo de *Coccidiodes* sp. **C.** Artroconidios rexolíticos del cultivo. **D.** Esferúlas en biopsia (H&E 40X). **E.** Esférulas en biopsia (Grocott 40X).

de las madrigueras de roedores en las que se reporta alta prevalencia del hongo, se sugiere que el desarrollo de éste podría estar asociado con condiciones favorables en este microhábitat.[3]

La incidencia real de este padecimiento se desconoce debido a que no es una enfermedad de reporte obligatorio; sin embargo, en Estados Unidos se calcula que hay 150,000 casos nuevos cada año, el cálculo del CDC es de una incidencia de 2.4 casos por 100,000 habitantes, y hay regiones, como el Valle de San Joaquín y el condado de Kern, con incidencia de 54 a 150 casos por 100,000 habitantes. En México, la situación es muy similar a la de Estados Unidos, el último dato de incidencia en zonas endémicas está entre 0.5 y 2.6 casos por 100,000 habitantes y se calculan 500 a 1500 casos nuevos (según la humedad de la estación); 15-20 de ellos con enfermedad diseminada. Incluso 60% de los pacientes permanecen asintomáticos, mientras que en algunos aparecerá un cuadro semejante al de la influenza.[4,5] En tanto, en un pequeño grupo de pacientes (< 1%) aparecerá la forma diseminada. Se han identificado varios factores de riesgo de esta forma, como: sexo masculino,

inmunosupresión celular, grupos raciales específicos (afroamericanos, filipinos) y embarazo. La enfermedad extrapulmonar casi siempre se debe a la propagación hematógena o linfática del hongo. La piel, los nódulos linfáticos, los huesos-articulaciones y el sistema nervioso central son los sitios más comunes de enfermedad extrapulmonar. La fuente de la infección diseminada es casi siempre del tracto pulmonar. Ésta ocurre semanas o meses después de la infección inicial, tiempo durante el que la etapa inicial de la enfermedad pulmonar se ha resuelto.[3]

En el caso de nuestro paciente encontramos como único factor de riesgo de adquirir la enfermedad diseminada el sexo masculino, se descartó cualquier otra causa o factor de riesgo de inmunosupresión; sin embargo, nos encontramos ante un caso de infección diseminada grave, con afección pulmonar (neumonía de focos múltiples), ganglionar y ósea, en un paciente inmunocompetente. El resultado negativo de la coccidiodina se debe a que ésta es negativa cuando hay anergia debido a la diseminación de la enfermedad.[6,7] El paciente tenía el antecedente de ser originario del estado de Oaxaca, zona de características biogeográficas poco favorables para el desarrollo de *Coccidioides* spp*;* sin embargo, cinco años previos a su padecimiento, emigró a Baja California, zona con alta prevalencia de esta enfermedad, lo que plantea la posibilidad de que un paciente inmunológicamente *naïve* que se expone a un inóculo suficiente para padecer coccidioidomicosis, tiene mayor riesgo de sufrir formas graves y diseminadas de la enfermedad, por lo que probablemente los movimientos migratorios deberían considerarse factores de riesgo agregados de la aparición de enfermedad diseminada grave.

REFERENCIAS

1. Simental Lara F, Bonifaz A. Coccidioidomicosis en la región lagunera de Coahuila, México. Dermatología Rev Mex 2011;55(3):140-151.
2. Cheng-Yi Wang, Jih-Shuin Jerng, Jen-Chung Ko, Ming-Feng Lin, Cheng-Hsiang Hsiao, Li-Na Lee, et al. Disseminated coccidioidomycosis. Emerg Infect Dis 2005 Jan;11(1):177-179. doi: 10.3201/eid1101.040613.
3. Crum NF, Lederman ER, Stafford CM, Parrish JS, Wallace MR. Coccidioidomycosis: a descriptive survey of a reemerging disease. Clinical characteristics and current controversies. Medicine (Baltimore). 2004 May;83(3):149-75.
4. Malik U, Cheema H, Kandikatla R, Ahmed Y, Chakrala K. Disseminated coccidioidomycosis presenting as carcinomatosis peritonei and intestinal coccidioidomycosis in a patient with HIV. Case Rep Gastroenterol 2017 Mar 3;11(1):114-119. doi: 10.1159/000456655.
5. Bonifaz A. Coccidiodomicosis en Micología médica básica. 6ª ed. 2020. (En prensa).
6. Barker BM, Litvintseva AP, Riquelme M, Vargas-Gastelum L. Coccidioides ecology and genomics. Med Mycol. 2019 Feb 1;57(Supplement 1):S21-S29. doi: 10.1093/mmy/myy051.
7. Carrada-Bravo T. Los métodos de laboratorio en el diagnóstico de la coccidioidomicosis Rev Chil. Infectol 2014;31(3):294-97. http://dx.doi.org/10.4067/S0716-10182014000300007.

Carta al editor
Dermatol Rev Mex 2020 marzo-abril;64(2):219-222.

Dermatología
Revista mexicana

Necrosis cutánea inducida por warfarina, una complicación dermatológica poco frecuente

Warfarin-induced skin necrosis, a rare dermatological complication.

Carlos Cruz-Mendoza,[1] Dalia Ibarra-Morales,[2] José Antonio Mercado-Castro,[1] Diego Bernardo Ortega-Zhindón[3]

Estimados editores, en esta pequeña revisión comunicamos una complicación rara, secundaria a la administración de warfarina en pacientes con terapia anticoagulante, que en la mayor parte de las ocasiones no es diagnosticada porque es un padecimiento desconocido para el clínico en el área de cardiología y en medicina interna.

Los fármacos anticoagulantes se prescriben como profilaxis y tratamiento de enfermedad trombótica; los anticoagulantes clásicos tipo cumarínicos tienen gran eficacia para prevenir trombosis y tromboembolias.[1]

Los anticoagulantes orales se introdujeron en la práctica clínica durante el decenio de 1940 y desde entonces se han prescrito ampliamente en el tratamiento de los padecimientos cardiovasculares.[2]

En 1943 se describieron los cambios necróticos en la piel de un paciente que tomaba warfarina, estos cambios se denominaron tromboflebitis migrans diseminada.[2,3] Sin embargo, para ese momento los hallazgos en la piel no se relacionaron con el consumo de warfarina; en 1954 Verhagen reportó 13 casos de necrosis inducida por warfarina.[3]

El proceso final de la coagulación es la síntesis de fibrinógeno y la activación de la trombina es necesaria para efectuar este proceso. La trombina se sintetiza del factor II (protrombina) en la presencia del factor Xa. Este factor es sintetizado a partir del factor X en presencia de factores intrínsecos y extrínsecos de coagulación, incluidos los factores III, VII, VIII, IX, XI y XII. De éstos, el factor II (protrombina),

[1] Residente de Medicina Interna, Hospital General Ticomán, Secretaría de Salud de la Ciudad de México, México.
[2] Dermatología. Práctica privada.
[3] Residente de Cirugía cardiotorácica, Hospital General de México Dr. Eduardo Liceaga, Ciudad de México, México.

Recibido: mayo 2019
Aceptado: julio 2019

Correspondencia
Carlos Cruz Mendoza
bluekrlos3@gmail.com

Este artículo debe citarse como
Cruz-Mendoza C, Ibarra-Morales D, Mercado-Castro JA, Ortega-Zhindón DB. Necrosis cutánea inducida por warfarina, una complicación dermatológica poco frecuente. Dermatol Rev Mex. 2020 marzo-abril;64(2):219-222.

VII, IX y X se sintetizan en presencia de vitamina K; se clasifican como factores dependientes de vitamina K.[1] La warfarina es un anticoagulante oral, antagonista de la vitamina K; su efecto anticoagulante está mediado por la inhibición de los factores vitamina K dependientes de la gamma carboxilación (II, VII, IX y X), lo que resulta en la síntesis de proteínas de la coagulación que pueden ser detectables de manera inmunológica, pero que carecen de actividad biológica. Además, la warfarina también inhibe las proteínas C y S dependientes de la gamma-carboxilación, éstas tienen propiedades anticoagulantes a través de la inactivación de dos cofactores de la coagulación, el factor V y VIII activado.[3]

Una de las complicaciones relacionadas con la administración de cumarínicos es la necrosis cutánea inducida por éstos, una afección rara y poco frecuente, el mecanismo fisiopatológico exacto de este padecimiento sigue siendo un misterio; se han postulado la trombosis microvascular, la hipersensibilidad a la warfarina y un efecto tóxico directo de ésta. La patogénesis exacta y la predilección por el tejido adiposo se desconoce, se cree que es de origen multifactorial, donde participan factores locales, como la variación de la temperatura local, trauma, perfusión local inadecuada, circulación terminal límite, algún tipo de deficiencia heredada o funcional de la proteína C y S o déficit de antitrombina III. Claramente, no depende de la dosis, no tiene relación con inmunocomplejos o toxinas.[4] La deficiencia recesiva de proteína C ha recibido particular atención y se ha considerado el factor de mayor riesgo.[2] Otras condiciones de hipercoagulabilidad, como las deficiencias del factor V Leiden y antitrombina III, la mutación del gen de la protrombina G20210A y la trombocitopenia inducida por la heparina se han relacionado con necrosis de la piel.[5]

Estas lesiones se manifiestan en aproximadamente 0.01 a 0.1% de todos los pacientes que reciben warfarina sódica[6] y en cerca de 3% de los pacientes con deficiencia de proteína C, con predilección por el sexo femenino (70-90%).[7] La edad de ocurrencia varía de 16 a 93 años, según las distintas series publicadas (media de 54 años),[2,8] con predominio en el sexo femenino (relación 9:1). Se desconoce la razón del predominio en mujeres.[2,8] En estos casos las hipótesis son: con administración de dosis altas del medicamento al inicio de la terapia, como también un cese prematuro de la heparina o sobrevenir un estado procoagulante (sepsis, insuficiencia cardiaca, hepatopatía) y una vez reiniciada la anticoagulación ocurre la necrosis.[7]

Lo típico es que las lesiones se manifiesten durante los primeros días luego del inicio de la terapia anticoagulante, generalmente alrededor del día 10,[6,7] a menudo se asocia con la administración de carga.[3] Sin embargo, existen reportes de manifestaciones tan tardías como a los tres años luego del inicio del cumarínico.[3]

El paciente primero manifiesta una mancha eritematosa mal delimitada que a menudo se asocia inicialmente con parestesias, sensación de presión y dolor, edema de tejidos blandos y posteriormente aparecen petequias[2,8] que, en el lapso de horas, progresan a equimosis y grandes ampollas de contenido hemorrágico,[2] para terminar en una necrosis franca, que puede afectar el espesor total de la piel.[3] Las lesiones únicas son las más frecuentes. Las lesiones pueden ser múltiples en 35% de los casos y simétricas en 20%.[2,9] Estas lesiones pueden aparecer en cualquier parte del cuerpo, pero tienen predilección por áreas con alto contenido graso, como las mamas, los glúteos, los muslos, los brazos, las manos, los dedos, las piernas, los pies, la cara y el abdomen y en los hombres puede afectar la piel del pene,[2,3,10] pero se han mencionado áreas de necrosis incluso en las suprarrenales, el útero y en los plexos coroideos.[11]

Poco se sabe de los cambios que tienen lugar antes de que ocurra la necrosis.[5] El estudio histopatológico en fases tempranas muestra daño microvascular con depósitos de fibrina en las vénulas poscapilares y vasos de la dermis superficial.[9] En fases avanzadas se ha asociado hemorragia y necrosis difusa de la dermis y tejido celular subcutáneo graso.[9]

En el diagnóstico diferencial, deben tenerse en cuenta varias afecciones, entre las que destacan trastornos de la coagulación, como el síndrome antifosfolipídico, el síndrome HIT (trombocitopenia inducida por heparinas) en la que puede ocurrir púrpura trombocitopénica trombótica, caracterizada por fenómenos trombóticos y hemorrágicos acompañados de trombocitopenia y esquistocitos en el extendido de la sangre periférica, hallazgos que también se identifican en la coagulación intravascular diseminada, y algunos síndromes mieloproliferativos crónicos, como manifestaciones trombóticas por hipercoagulabilidad secundaria a la neoplasia hematológica o la hemoglobinuria paroxística nocturna donde, además de anemia hemolítica intravascular y otras citopenias, pueden ocurrir eventos trombóticos.[3] La calcifilaxis puede imitar lesiones similares a la necrosis por cumarínicos y puede diferenciarse con la biopsia de piel que confirma la existencia de depósitos de calcio en la íntima de las arteriolas.[12]

No existe consenso para el tratamiento contra la necrosis cutánea por anticoagulantes orales.[2] La conciencia temprana, el reconocimiento y la prevención de la infección sistémica en ambas condiciones son esenciales para disminuir la morbilidad y la mortalidad. Se reporta que la terapia inicial es conservadora y de apoyo.[2] Una vez que se reconocen las lesiones, debe suspenderse la warfarina, se inicia tratamiento con heparina no fraccionada o heparina de bajo peso molecular; para evitar la formación de trombos, se aconseja la administración de vitamina K y plasma fresco congelado para una rápida reposición de las concentraciones de proteína C y S.[4,10] Después de la suspensión de la terapia anticoagulante oral, se inicia heparinización intravenosa a dosis plena.[2] En casos avanzados, no hay respuesta a esta terapia y es necesario el tratamiento quirúrgico agresivo en 50% de los casos, puede llegar a ser necesaria la escarectomía profunda, amputación, mastectomía o, incluso, emasculación.[2] La administración de antibióticos sistémicos o tópicos está indicada para el control o erradicación de la infección.[10,11]

La necrosis inducida por warfarina es una rara pero bien descrita complicación de la terapia con cumarínicos, que se asocia con morbilidad y mortalidad altas, es importante tener en cuenta este diagnóstico, porque los anticoagulantes orales, los cumarínicos y sus derivados son fármacos ampliamente administrados en la práctica diaria, prescritos por distintas especialidades y hoy día resultan imprescindibles para el tratamiento contra múltiples morbilidades, cabe resaltar que cuando se mencionan complicaciones de la administración de anticoagulantes orales, suelen referirse a hemorragias o intolerancia oral y no de esta afección poco frecuente, por lo que el conocimiento de este padecimiento debe permitir al clínico establecer el diagnóstico de manera temprana para evitar la progresión de las lesiones.

REFERENCIAS

1. Hasegawa H. Clinical assessment of warfarin therapy in patients with maintenance dialysis-clinical efficacy, risks and development of calciphylaxis. Ann Vasc Dis 2017; 25;10(3). doi: 10.3400/avd.ra.17-00062.
2. Reyes A, Raffo M, Masia G, Siegel S, Gaete J, Vergara J, Torres J, González P. Necrosis cutánea por tratamiento anticoagulante oral. Caso clínico. Rev Chil Cir 2011;63 (2);200-203.
3. Muñoz E, Valencia O, Toro L, Correa L, Wolff J. Necrosis cutánea por warfarina. Acta Med Colomb 2012;37(3):138-141. https://doi.org/10.36104/amc.2012.514.
4. Karimi K, Odhav A, Kollipara R, Fike J, Standford C, Hall J. Acute cutaneous necrosis: A guide to early diagnosis and

treatment. J Cutan Med Surg 2017;21(5):425-437. doi: 10.1177/1203475417708164.

5. Fred H. Skin necrosis induced by coumarin congeners. Tex Heart Inst J 2017;1;44(4):233-236. doi: 10.14503/THIJ-17-6430.
6. Dutta S, Sharma P, Misra A, Kumar R, Rai S, Chaudhary R. A case report on warfarin induced skin necrosis: Drug-drug interaction or inappropriate therapy. J Pharm Sci Therap 2018;4(1):230-233.
7. Nuñez L, Córcoles J, Romero A, Guedes P, Amorós C, Morillas P. Necrosis grasa por Sintrom, una complicación poco conocida. Arch Cardiol Mex 2018;88(1):76-81. http://dx.doi.org/10.1016/j.acmx.2017.07.008.
8. Muniesa C, Marcoval J. Necrosis cutánea por cumarínicos. Piel 2004;19(5):255-60. https://doi.org/10.1016/S0213-9251(04)72847-6.
9. Kouris E, De Kok E, Torres Z, Ball E, González F, Lugli M. Necrosis cutánea inducida por el uso de warfarina. Dermatol Venez 2005;43(3):25-26.
10. Sklar L, Messman A. An atypical case of warfarin-Induced skin necrosis. Clin Pract Cases Emerg Med 2017;1(4):359-361. doi: 10.5811/cpcem.2017.3.33373.
11. Curn S, Paredes R, Escobar C. Necrosis dérmica por acenocumarol. Acta Méd 2004;2(2):117-120.
12. Breakey W, Hall C, Vann S, Husain A, Kernohan M. Warfarin induced skin necrosis progressing to calciphylaxis. J Plast Reconstr Aesthet Surg 2014;67(10):244-246. doi: 10.1016/j.bjps.2014.05.053.

AVISO IMPORTANTE

Ahora puede descargar la aplicación de
Dermatología Revista Mexicana.
Para consultar el texto completo de los artículos deberá registrarse una sola vez con su correo electrónico, crear una contraseña, indicar su nombre completo y especialidad. Esta información es indispensable para saber qué consulta y cuáles son sus intereses y poder en el futuro inmediato satisfacer sus necesidades de información.

La aplicación está disponible para Android o iPhone.

Reseña
Dermatol Rev Mex 2020 marzo-abril;64(2):223-234.

Dermatología
Revista mexicana

Celebración de la vida del Maestro Don Mario Magaña Lozano (1924-2015)

Celebration of the life of Master Don Mario Magaña Lozano (1924-2015).

Mario Ramón Magaña-García

El Maestro Don Mario Magaña Lozano (**Figura 1**) nació en la Cuidad de México el 5 de febrero de 1924, en el seno de una familia de médicos y abogados de origen yucateco, sin presiones económicas.

Su abuelo paterno, Don Ramón Magaña (de quien heredé mi segundo nombre), era profesor de historia en Mérida, Yucatán, hombre culto y progresista, tuvo la sabiduría de enviar a sus hijos a estudiar a la entonces Universidad Nacional, en la ahora Ciudad de México (CDMX), antes Distrito Federal. Llegaron los cuatro hermanos Magaña: Amílcar, Ramón, Ulises y Conrado, en barco, de Puerto Progreso a Veracruz y enseguida al Distrito Federal, los tres primeros a estudiar jurisprudencia y Conrado a estudiar medicina, en las respectivas escuelas situadas en esos tiempos en diversos edificios del centro de la Ciudad, alrededor de 1913. Todos destacaron en sus respectivos ámbitos. Pocos años después llegaron las hermanas: Olga, Hilda y Casandra. Es interesante recordar que el barco que hacía la travesía Progreso-Veracruz se denominaba "El Emancipación" y paradójicamente en aquellos años era más fácil para muchas familias enviar a sus hijos a estudiar a Francia, aquellos barcos salían de Sisal hacia Marsella, de ahí la amplia influencia cultural gala en Yucatán.

Su abuelo materno, el Dr. Adrián Lozano, era médico del Hospital Juárez y ejercía la medicina privada en su casa-consultorio de las calles

Director Médico del Hospital General de México Dr. Eduardo Liceaga, SS, Ciudad de México, México.

Recibido: febrero 2020
Aceptado: febrero 2020

Correspondencia
Mario Ramón Magaña García
mariomg@dermaypatologia.com
mario.magana@salud.gob.mx

Este artículo debe citarse como
Magaña-García MR. Celebración de la vida del Maestro Don Mario Magaña Lozano (1924-2015). Dermatol Rev Mex. 2020 marzo-abril;64(2):223-234.

Figura 1. Doctor Don Mario Magaña Lozano a los 80 años de edad.

de Varsovia, colonia Juárez de la CDMX; una de sus hijas, Dolores, estudiaba enfermería y obstetricia, así conoció a Conrado como estudiante de medicina y formaron su familia, constituida por Mario, Amílcar y Lourdes. La señora Dolores Lozano ya tenía dos hijos: Luis y Miguel, frutos de un matrimonio previo.

Su padre, el Dr. Conrado Magaña Mezo (**Figura 2**), se interesó por la pediatría y concentró sus esfuerzos en esta rama de la medicina, que ejercía exitosamente en su consultorio situado en las calles de Palma del centro de la CDMX; además, fundó y desarrolló los *Laboratorios*



Figura 2. El Dr. Don Conrado Magaña Mezo (1896-1978), padre de Don Mario.

Pediatría, una empresa farmacéutica también bastante exitosa que ocupaba su edificio en las calles de Cuernavaca, en la colonia Condesa de la CDMX, como socio con su entrañable amigo y colega el Dr. Alvar Carrillo-Gil, igualmente pediatra de origen yucateco, muy interesado asimismo en la pintura (un museo de la CDMX lleva su nombre). Ambos eran muy activos también políticamente y junto con un grupo grande de otros intelectuales lucharon por la no separación de la península de Yucatán respecto del resto de la República Mexicana.

Con la influencia de un abuelo médico, su padre médico y su madre partera, naturalmente Mario Magaña Lozano elige esa carrera e ingresa a la entonces Escuela de Medicina situada en el hermoso edificio de las calles de Brasil y Venezuela, en el ahora Centro Histórico de la CDMX en el año de 1943 y se recibe en 1948 (**Figura 3**), firma

Figura 3. Su credencial de estudiante de medicina en la UNAM.

su título el Rector Luis Garrido. Por influencia de su padre se forma como pediatra en el flamante Hospital Infantil, inaugurado en 1943 con el Dr. Don Federico Gómez como director que fue hasta 1963. El joven Dr. Mario Magaña ya mostraba gran interés por la dermatología y Don Federico le invita a iniciar esa especialidad y a formar un Servicio en ese Hospital, como no estaban formalizadas las especialidades en nuestro país, el Dr. Magaña toma la decisión de prepararse en dermatología como médico externo del entonces Pabellón de Dermatología del Hospital General, invertía entonces la mitad de sus mañanas en cada hospital.

Es así como el Dr. Mario Magaña Lozano funda esta subespecialidad en México al inicio de la década de 1950; con el sismo de 1957 se derrumba uno de los edificios del Hospital Infantil y muchos de sus médicos son reubicados en otras instituciones, entre ellos el Dr. Magaña, quien decide permanecer en el Hospital General y así se desarrolla como dermatólogo general. Al iniciarse allí el Servicio de Pediatría en la década 1960-70, es invitado por la dirección y los pediatras a formar la Clínica de Dermatología Pediátrica, aún vigente y mucho más concurrida hoy en día.

Cuando años después resurgen los servicios en el Hospital Infantil, curiosamente llegan a atender ese Servicio de Dermatología Pediátrica dermatólogos generales egresados del Centro Dermatológico *Ladislao de la Pascua*: Ramón Ruiz Maldonado por pocos años (ya que el Dr. Lázaro Benavides lo invita a trabajar con él en el nuevo IMAN, ahora Instituto Nacional de Pediatría), continúa Guadalupe Ibarra por muchos años y enseguida Norma Violante por pocos meses, finalmente Carlos Mena, nuevamente un pediatra egresado de allí mismo, llega para cerrar un ciclo muy interesante de esta subespecialidad en el hoy Hospital Infantil de México *Federico Gómez*.

Llega el joven Dr. Mario Magaña Lozano al entonces *Hospital General*, cuna de la medicina en México alrededor de 1950 (**Figura 4**), se enamora del Hospital y no sale sino hasta los 85 años de edad; escala la entonces denominada

carrera hospitalaria: médico externo (porque no existían las residencias médicas), médico adscrito en 1968, Jefe de Unidad en 1979, Consultor Técnico 1990 (precedido sólo por Latapí y Escalona) y Consultor Técnico Honorífico en 1995. A la vez, avanza asimismo en su trayectoria en la Facultad de Medicina de la UNAM por 50 años: como profesor ayudante, profesor adjunto (con Escalona) y profesor titular. En aquellos años el Hospital General era la única opción para formarse como dermatólogo y no como el residente de ahora, sino con la figura de *médico externo*, que aceptaba el Hospital General en sus diversos pabellones y el entrenamiento era sobre la marcha y sin remuneración económica: en la consulta, en hospitalización (el Pabellón de Dermatología ha sido el único en México con camas propias, inicialmente 32 y a partir de 1995 con 10) y en la enseñanza, naturalmente acercándose al maestro que se eligiera.

Pocos somos ahora los médicos que conocimos al Hospital General en su bellísima arquitectura original, yo, no tanto por mi edad, sino porque siendo un niño de 6 años, mi padre me llevaba de la mano los sábados, cuando tenía que ver a algún paciente hospitalizado; recuerdo muy bien que ya había yo decidido ser médico y cuando entré a ese hermoso conjunto de pabellones estilo francés me dije: *yo voy a ser médico de este Hospital* (**Figura 4**). Por desgracia, la "modernización" del Hospital General en el decenio de 1960 no fue muy afortunada.

El Servicio de Dermatología era dirigido por los maestros Fernando Latapí y Ernesto Escalona, jefe y subjefe, respectivamente, quienes formaron al primer grupo y por años subsecuentes a muchos otros grupos de dermatólogos en México, más por Escalona que por Latapí, ya que éste tenía entonces el "don de la ubicuidad", pues era Jefe del Servicio y al mismo tiempo director del Centro *Ladislao de la Pascua*, entonces leprosario, situado en la calle Garciadiego, de la colonia Doctores. Por tanto, si acaso, venía sólo uno o dos días de la semana al Hospital General (**Figura 5**).

Fue así que Mario encontró en Ernesto a un generoso maestro y amigo entrañable de toda la vida (**Figura 6**), pero, además, se formó un grupo de amigos dermatólogos jóvenes que

Figura 4. El Hospital General en su arquitectura original. **A**. Torre de Gobierno. **B**. Zona central rodeada por algunos de sus pabellones.



Figura 5. Primer grupo de dermatólogos frente al Pabellón 11 del Hospital General. Los maestros Escalona y Latapí sentados en el extremo derecho con bata blanca: El Dr. Mario Magaña Lozano de pie en el extremo izquierdo. Se reconoce también a los doctores Manuel Malacara, Josefa Novales, Pedro Loza, Pedro Lavalle, Jorge Fernández Osorio, Isabel Palomo y María García (sentada con bata blanca), la única superviviente de ese grupo hoy día (*Circa 1954*).

perduró por muchos años (**Figura 7**). Formaron la Asociación Mexicana de Dermatología, AC que pocos años después se fusionó con la Academia Mexicana de Dermatología, AC, con el Dr. Antonio González-Ochoa y el Dr. Oswaldo Arias, entre otros, con el fin de constituir un gremio con fines de estudio, difusión y enseñanza de la especialidad (**Figura 8**).

Don Mario Magaña Lozano se desarrolló espléndidamente en el Hospital General cuando esta institución pasaba por sus mejores tiempos, tenía 1600 camas, ahora y tras el sismo de 1985 tiene 1125 pero sigue siendo el hospital más grande América Latina. El Maestro Magaña era muy querido y respetado, a más de su consulta en el *Pabellón 11* (ahora Servicio de Dermatología edificio 109), en donde atendía saturado de estudiantes y residentes, acudía a la dermatología pediátrica los viernes, más aún, interactuaba no solo en las sesiones con los patólogos, con los internistas, los reumatólogos, los oncólogos y con la mayor parte de los servicios; era lo usual que al solicitar las interconsultas a dermatología, los médicos de los otros servicios pidieran "que lo vea el Maestro Magaña o ¿ya lo vio el Maestro Magaña?"

Figura 6. Mario Magaña y Ernesto Escalona durante una reunión de profesores en la Antigua Escuela de Medicina, UNAM (*Circa 1960*).

Figura 7. En los jardines del Pabellón 11 los doctores Mario Magaña Lozano, Elías Charúa, Manuel Garza-Toba y Jorge Fernández-Osorio (*Circa 1962*).

Figura 8. Sentados al frente, de derecha a izquierda: Doctores Mario Magaña, Fernández-Osorio, Antonio González-Ochoa, una colega no identificada y Ernesto Escalona, entre otros profesores, durante un curso en el entonces Instituto de Salubridad y Enfermedades Tropicales, hoy INDRE (*Circa 1965*).

Fue maestro de numerosas generaciones por más de 50 años; su vida hospitalaria se caracterizó por la puntualidad, el cumplimiento, la honestidad y el compromiso con sus pacientes, con sus alumnos y con *su Hospital General*, su casa de trabajo.

En cuanto a su producción científica, es muy relevante señalar que el primer libro mexicano de texto de dermatología fue escrito en 1954 por Ernesto Escalona con dos colaboradores: López-Yáñez y María García. Su segunda edición, en 1959, y subsecuentes ediciones ya con Mario Magaña Lozano, entonces el *"Escalona-Magaña"* era el libro de texto en la Facultad de Medicina y de otras escuelas y lo fue por más de 25 años con cuatro ediciones (**Figura 9**).

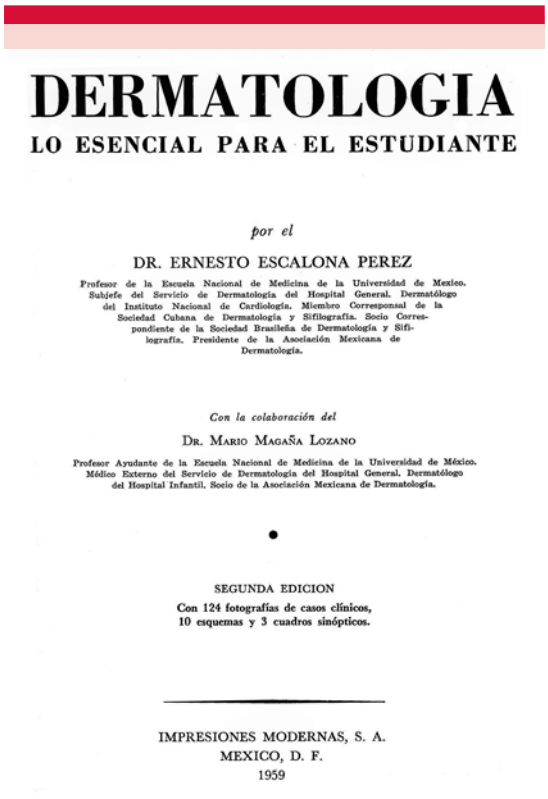

DERMATOLOGIA
LO ESENCIAL PARA EL ESTUDIANTE

por el

DR. ERNESTO ESCALONA PEREZ

Profesor de la Escuela Nacional de Medicina de la Universidad de Mexico. Subjefe del Servicio de Dermatología del Hospital General. Dermatólogo del Instituto Nacional de Cardiología. Miembro Correspondiente de la Sociedad Cubana de Dermatología y Sifilografía. Socio Correspondiente de la Sociedad Brasileña de Dermatología y Sifilografía. Presidente de la Asociación Mexicana de Dermatología.

Con la colaboración del

DR. MARIO MAGAÑA LOZANO

Profesor Ayudante de la Escuela Nacional de Medicina de la Universidad de México. Médico Externo del Servicio de Dermatología del Hospital General. Dermatólogo del Hospital Infantil. Socio de la Asociación Mexicana de Dermatología.

SEGUNDA EDICION
Con 124 fotografías de casos clínicos, 10 esquemas y 3 cuadros sinópticos.

IMPRESIONES MODERNAS, S. A.
MEXICO, D. F.
1959

Figura 9. El texto *Escalona-Magaña*, 1959.

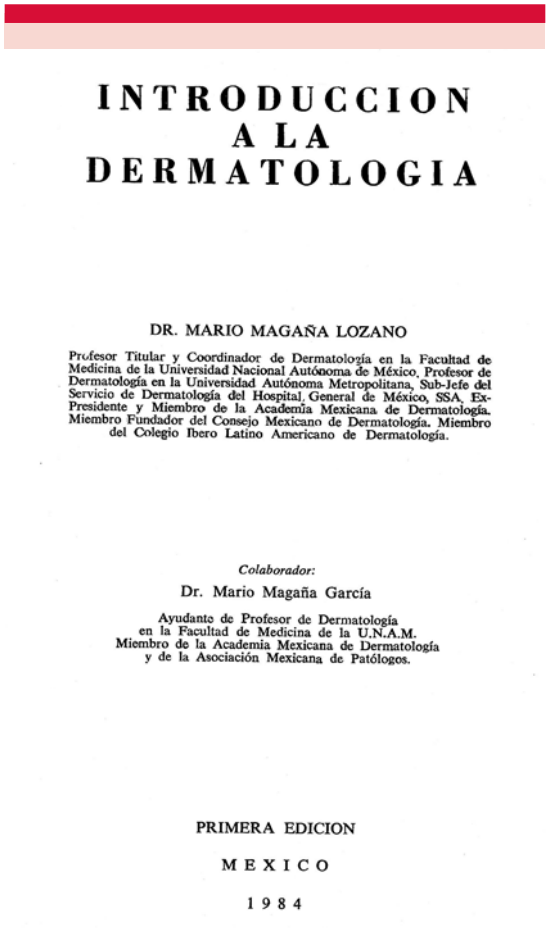

INTRODUCCION
A LA
DERMATOLOGIA

DR. MARIO MAGAÑA LOZANO

Profesor Titular y Coordinador de Dermatología en la Facultad de Medicina de la Universidad Nacional Autónoma de México. Profesor de Dermatología en la Universidad Autónoma Metropolitana, Sub-Jefe del Servicio de Dermatología del Hospital General de México, SSA. Ex-Presidente y Miembro de la Academia Mexicana de Dermatología. Miembro Fundador del Consejo Mexicano de Dermatología. Miembro del Colegio Ibero Latino Americano de Dermatología.

Colaborador:

Dr. Mario Magaña García

Ayudante de Profesor de Dermatología en la Facultad de Medicina de la U.N.A.M. Miembro de la Academia Mexicana de Dermatología y de la Asociación Mexicana de Patólogos.

PRIMERA EDICION

MEXICO

1984

Figura 10. El texto *Introducción a la Dermatología*, 1984.

Más adelante, mi padre escribió su libro en colaboración conmigo tres ediciones: 1984, 1986 y 1991, por Méndez Editores (**Figuras 10 y 11**). En 2003 escribimos juntos otro libro totalmente nuevo y diferente, coeditado por Editorial Médica Panamericana y la Facultad de Medicina de la UNAM, mismo que calificó por el Comité Editorial de la Facultad como su libro de texto, con su segunda edición en 2011 (**Figura 12**) y la tercera en preparación.

Recuerdo vivamente ver a mi padre en la biblioteca de su casa de Lomas de San Ángel Inn, leyendo y escribiendo, fue muy estudioso (más de libros, no tanto de revistas) y productivo, escribió además de los citados libros, numerosos capítulos para otros libros nacionales e internacionales y más de 130 artículos que se publicaron en diversas revistas nacionales e internacionales (**Figura 13**).

Si la Academia Mexicana de Dermatología (AMD) tiene a una publicación como su órgano de difusión es gracias a Don Mario Magaña Lozano; él creó la primera revista periódica de

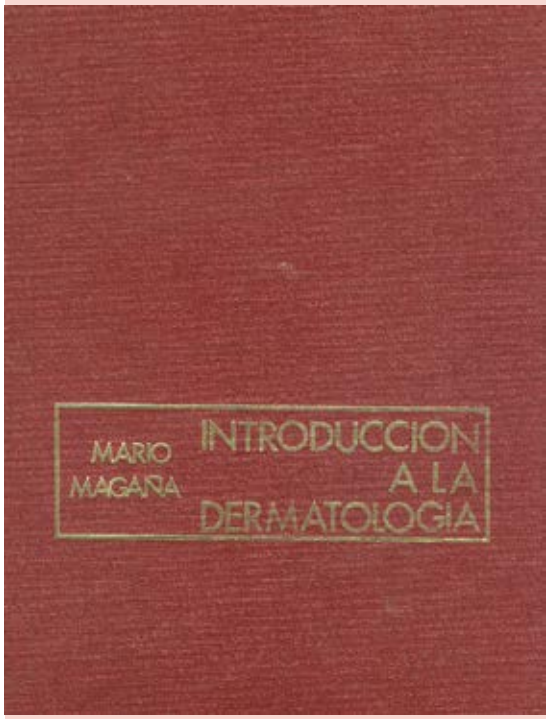

Figura 11. La segunda edición de *Introducción a la Dermatología*, 1986.

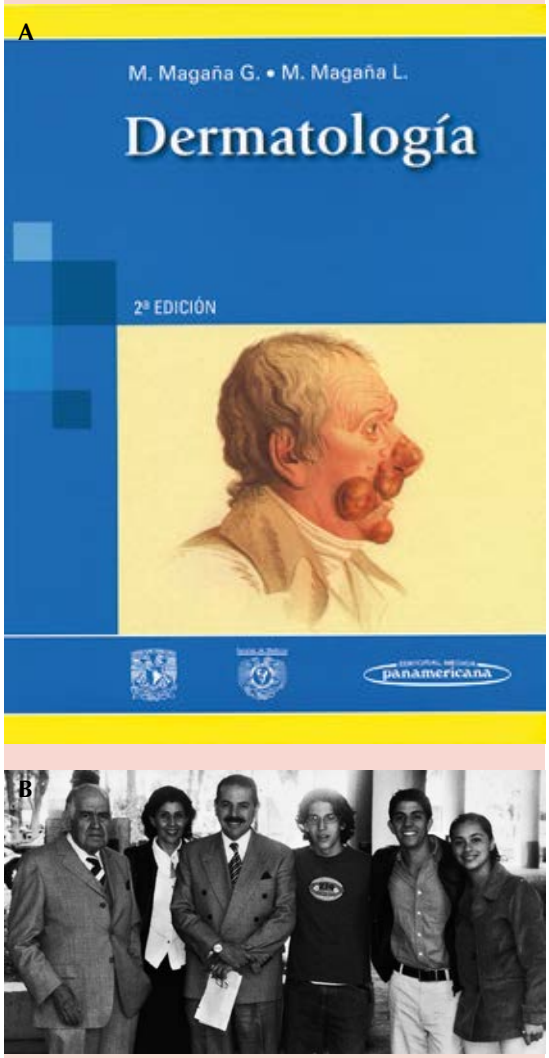

Figura 12. Durante la presentación del nuevo libro *Dermatología*. **A**. Portada. **B**. Con algunos de sus hijos y nietos en el Auditorio Raoul Fournier de la Facultad de Medicina, UNAM, 2003.

la especialidad en México: el *Boletín Dermatológico* (ya que *Dermatología* estaba dedicada a la leprología y era precisamente de la AMALAC), mismo que sostuvo de 1960 a 1972 en forma trimestral (**Figura 14**). En 1986 Latapí anuncia que se suspende la publicación de *Dermatología*, siendo yo secretario de la AMD, convoqué a las mesas directivas de la AMD y de la Sociedad Mexicana de Dermatología, AC (SMD), para tomar esa revista pues tenía ya un largo camino recorrido y era preciso rescatar. Nos reunimos en el restaurante La Pérgola y se decidió que hubiera un editor por cada grupo: Don Mario Magaña por la AMD y Amado Saúl por la SMD, con tres editores asociados de cada lado y un cuerpo editorial conformado por colegas de esa época, muy distinguidos la mayoría (**Figura 15**).

En 1998 nació el *Colegio Nacional de Dermatología, AC*, y publicamos *Actas de Dermatología & Dermatopatología*, la primera revista en la lengua de Cervantes dedicada a la dermatopatología y, claro, a la dermatología clínica en una proporción de 50% del material. *Actas* fue también



Figura 13. En la biblioteca de su casa, 1980.

la primera revista mexicana con un consejo editorial internacional, circuló de 2001 a 2009, con Don Mario como el editor emérito que nos guio magistralmente (**Figura 16**).

En su práctica médica privada mi padre fue también muy exitoso, con una amplísima clientela, tenía un modo afable, apacible y benévolo para establecer una excelente relación médico-paciente con sus enfermos. Juntos fundamos en 1984 un consultorio privado grande, con todos los servicios, inclusive un laboratorio de dermatopatología muy completo (**Figura 17**).

A

BOLETIN DERMATOLOGICO

Organo de la Academia Mexicana de Dermatología

CONTENIDO:

Pág.
Editorial 5
Actinodermatitis.
Por el Dr. Antonio González Ochoa 7
Cáncer cutáneo.
Por el Dr. Felipe Alva Ortiga 13
Esporotricosis. Análisis de 70 casos estudiados en la ciudad de Guadalajara.
Por los Dres.: Raúl Acevez O., Rubén Aguirre y Federico Sosto P. 15
Extractos bibliográficos 26
Noticias 31

B

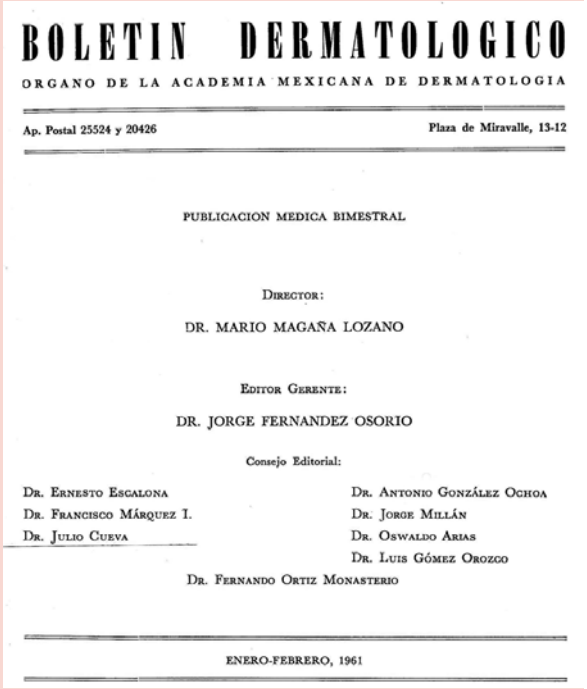

BOLETIN DERMATOLOGICO

ORGANO DE LA ACADEMIA MEXICANA DE DERMATOLOGIA

Ap. Postal 25524 y 20426 — Plaza de Miravalle, 13-12

PUBLICACION MEDICA BIMESTRAL

Director:

DR. MARIO MAGAÑA LOZANO

Editor Gerente:

DR. JORGE FERNANDEZ OSORIO

Consejo Editorial:

Dr. Ernesto Escalona
Dr. Francisco Márquez I.
Dr. Julio Cueva
Dr. Antonio González Ochoa
Dr. Jorge Millán
Dr. Oswaldo Arias
Dr. Luis Gómez Orozco
Dr. Fernando Ortiz Monasterio

ENERO-FEBRERO, 1961

Figura 14. Portada (**A**) y Portadilla (**B**) del *Boletín Dermatológico*, publicación original de la Academia Mexicana de Dermatología, AC.

DIRECTORIO

ACADEMIA MEXICANA DE DERMATOLOGÍA

PARS IN TOTO

AMD
FUNDADA 1952
MESA DIRECTIVA
1987-1989

Presidente:
DR. ARMANDO ANCONA
Vicepresidente:
DR. JAIME FERRER
Secretario:
DR. MARIO MAGAÑA GARCIA
Tesorero:
DR. ATALO ALANIS
Consejero:
DRA. MA. TERESA HOJYO
DR. BENJAMIN ONCADA
DR. CLEMENTE MORENO

SMD
FUNDADA 1936
MESA DIRECTIVA
1986-1988

Presidente:
DRA. JOSEFA NOVALES
Secretario Perpetuo:
DR. FERNANDO LATAPI
Secretario bienal:
DRA. PATRICIA SUCHIL
Tesorero: DRA. GISELA NAVARRETE

EDITORES:
DR. MARIO MAGAÑA LOZANO
DR. AMADO SAUL
COMITE EDITORIAL:
DR. ROBERTO ARENAS
DR. JAIME FERRER
DR. MARIO MAGAÑA GARCIA
DR. CLEMENTE MORENO COLLADO
DRA. YOLANDA MORTIZ
DRA. OBDULIA RODRIGUEZ
CONSEJO EDITORIAL
DR. RAUL ACEVES
DR. ARMANDO ANCONA
DRA. ESPERANZA AVALOS
DR. JOSE BARBA RUBIO
DR. LUCIANO DOMINGUEZ
DR. ROBERTO ESTRADA
DR. JORGE FERNANDEZ DIEZ
DR. JUVENTINO GONZALEZ BENAVIDES
DR. AMADO GONZALEZ MENDOZA
DR. OSCAR GERMES LEAL
DRA. M.A. TERESA HOJYO
DR. PEDRO LAVALLE
DR. ERNESTO MACOTELA RUIZ
DR. BENJAMIN MONCADA
DRA. JOSEFA NOVALES
DR. JORGE PENICHE
DR. RAMON RUIZ MALDONADO
DRA. LOURDES TAMAYO
DRO. JORGE VEGA NUÑEZ
DR. OLIVERIO WELSH

La revista Dermatología es una edición de OBSIDIANA, S.A. de C.V., Tintoreto 32-1er. piso, Col. Mixcoac, México, D.F. Tel. 563 58 00. Certificados en Trámite.

Figura 15. Primer cuerpo editorial en el primer número de la nueva época de la revista *Dermatología*, ya como la publicación de la AMD y la SMD, 1987.

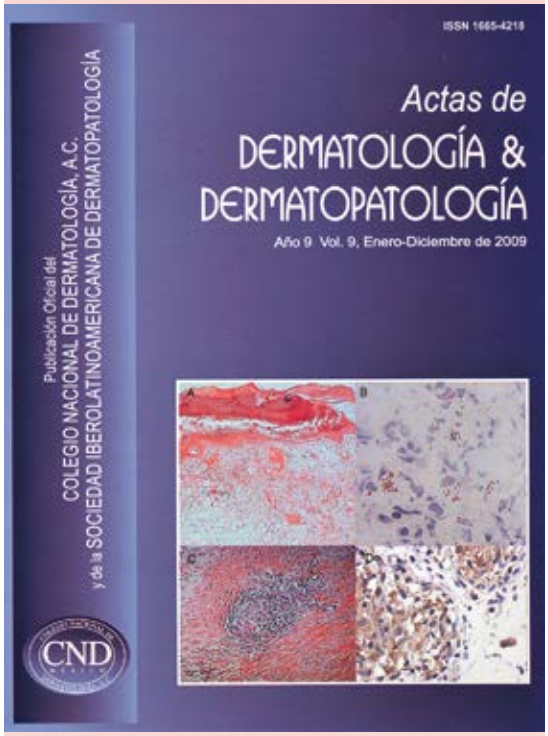

Figura 16. *Actas de Dermatología & Dermatopatología*, publicación del Colegio Nacional de Dermatología, AC, única revista en español dedicada la dermatopatología.

En su vida personal, Don Mario casó con Graciela García y Villegas (**Figura 18**), tuvieron y criaron a tres hijas: Graciela, Adriana y Carola, y a un hijo, de quienes vieron nacer a cinco nietas, cuatro nietos y dos bisnietos. Dos nietos de Don Mario: Pablo y Andrés consecuentemente son la quinta generación de médicos en la familia Magaña.

Mi padre disfrutaba muchísimo del jardín y la biblioteca de su casa de Lomas de San Ángel Inn, en donde gustaba recibir a sus familiares y amigos; en su casa de Morelos disfrutaba aún más a su familia, no solo ver a sus nietos correr en el césped o jugar en la alberca mientras platicaba con sus yernos y conmigo, sino también jugar ajedrez y tocar la guitarra o el sax. Al final de su vida y saberse disminuido, regaló a sus nietos sus instrumentos: su piano, su sax, su clarinete, su acordeón y sus dos guitarras (**Figuras 19 a 21**). Falleció en su casa el 26 de mayo de 2015 rodeado por su esposa, hijos y nietos.

Don Mario fue un padre cariñoso y protector, un abuelo amoroso, un maestro generoso, un médico ético, estudioso y comprometido, un amigo leal y muy amigo de sus amigos.

Figura 17. El Centro de Dermatología & Dermatopatología ya es icónico en la Ciudad de México.



Figura 19. En el jardín de su casa de Lomas de San Ángel Inn a los 80 años de edad.

Figura 18. A. Con su preciosa futura esposa, Graciela García y Villegas en 1950. **B.** Celebran sus 40 años de matrimonio.

Figura 20. En su casa de Morelos, enseñando a tocar la guitarra a sus nietos, uno de ellos, Pablo, formó su grupo de rock y llegó a tocar varias veces en el *Lunario* del Auditorio Nacional.

Figura 21. Con Ernesto no solo compartió el Hospital General y la dermatología, sino una entrañable y auténtica amistad que se extendió a sus respectivas familias, a la cultura y a la música. Mario tocaba la guitarra o el clarinete o el sax y Ernesto el piano, y así podían pasar horas y horas cantando y tocando sus instrumentos, rodeados de la familia y amigos.

Normas para autores

1. Los artículos deben enviarse por correo electrónico (a_bonifaz@yahoo.com.mx; articulos@nietoeditores.com.mx) junto con el formato de cesión de los derechos de autor (firmado por todos los autores) y confirmar que se trata de un artículo inédito. Los trabajos no aceptados serán eliminados y se devolverán al autor principal; los autores tienen la libertad de someterlos a otras revistas. El formato de cesión de derechos puede descargarse de la página www.nietoeditores.com.mx
Ningún material publicado en la revista podrá reproducirse sin autorización previa por escrito del editor.

2. Tipos de artículos
- **2.1** Editorial
- **2.2** Trabajo original
- **2.3** Trabajo de revisión (extenso y breve)
- **2.4** Caso clínico
- **2.5** Carta a editor
- **2.6** Caso para el diagnóstico
- **2.7** Trabajo cultural
- **2.8** Noticias

3. Los manuscritos deberán enviarse en letra Arial 12 con 1.5 de espacio y dar salto de página para cada sección.

3.1. **La primera página debe comprender:** títulos completos y cortos en español e inglés, nombres y apellidos del o los autores, la adscripción de cada uno (institución, hospital, departamento o servicio) vinculada con el motivo del trabajo (no se aceptan títulos honoríficos o pasados: expresidente, miembro titular o emérito de tal cual institución, academia o sociedad) y correo electrónico del primer autor o del autor al que se dirigirá la correspondencia.

3.2. **Resumen.** Es la parte medular del artículo porque es la más leída, por tanto, debe ser la más cuidada. Los artículos originales llevarán resúmenes estructurados en español e inglés, donde las entradas de los párrafos sean análogas a las partes del artículo (Antecedentes, Material y método, etc.). Los resúmenes no deberán exceder 250 palabras. Los resúmenes de los artículos de revisión y de los casos clínicos también deben escribirse en español e inglés. Las cartas al editor deberán tener título, sin palabras clave ni resumen.

3.3. **Palabras clave, en inglés y en español**, basadas en el MeSH (Medical Subject Headings); para obtenerlas consulte la página www.nlm.nih.gov/mesh/MBrowser.htm

3.4. El texto del artículo original está integrado por las siguientes secciones:
Antecedentes. Texto breve, no mayor de 50 líneas (de 65 caracteres cada una) que permita al lector ubicarse en el contexto del tema investigado, por qué es relevante estudiarlo, quiénes lo han estudiado y cómo. En el último párrafo de este apartado debe consignarse el *Objetivo* del estudio que, invariablemente, debe verse reflejado en los Resultados. *Material y método*. En la primera oración de este apartado debe indicarse el tipo de estudio (observacional, retrospectivo, doble ciego, aleatorio, etc.), la selección de los sujetos observados o que participaron en los experimentos (pacientes o animales de laboratorio, incluidos los testigos). Es indispensable indicar el periodo en que se realizó el estudio. Enseguida se especifican los aparatos (nombre y ciudad del fabricante entre paréntesis) y procedimientos con detalles suficientes para que otros investigadores puedan reproducir los resultados. Explique brevemente los métodos ya publicados pero que no son bien conocidos, describa los métodos nuevos o sustancialmente modificados, manifestando las razones por las cuales se usaron y evaluando sus limitaciones. Identifique exactamente todos los medicamentos y productos químicos utilizados, con nombres genéricos, dosis y vías de administración. Deben mencionarse los métodos de comprobación utilizados y el porqué de su elección (χ^2, T de Student, etc.), así como los programas de cómputo aplicados y su versión. *Resultados*. Deben reflejar claramente el objetivo del estudio. La cantidad final de pacientes estudiados y destacar las observaciones más relevantes. *Discusión*. Incluye los aspectos nuevos e importantes del estudio, la explicación del significado de los resultados y sus limitaciones, incluidas sus consecuencias para la investigación futura. Debe establecerse el nexo de las conclusiones con los objetivos del estudio y abstenerse de hacer afirmaciones generales y extraer conclusiones que carezcan de respaldo. Proponga nuevas hipótesis cuando haya justificación para ello. El texto no debe incluir abreviaturas de ninguna especie, a pesar de la abundancia de términos, pues ello implicaría remitir al lector a la parte inicial donde se definieron éstos y ello puede conducir al abandono de la lectura por incomprensión. Los símbolos sí están permitidos (L, kg, g, cm, dL, etc.) pero no las abreviaturas, sobre todo cuando no son internacionales o multilingües. No existen dudas para los acrónimos: ADN, HDL, LDL, VLDL, mmHg, etc.

3.5. Figuras y cuadros. Se utilizará el término figura para citar por igual ilustraciones, esquemas, fotografías y gráficas. Se utilizará el término cuadro para citar por igual los cuadros y las tablas.

3.6. Pueden agregarse anexos con cuestionarios o encuestas utilizados durante la investigación.

3.7. Pueden incluirse agradecimientos.

3.8. Los cuadros y figuras deben numerarse con caracteres arábigos. Cada uno deberá tener un título breve y mencionarse en el cuerpo del artículo. Los cuadros de datos tabulados que contengan exclusivamente texto deberán elaborarse con la aplicación "Tabla" de Word; los esquemas y diagramas, con Power Point; las gráficas de pastel, barras, dispersión, etcétera, con Excel.

4. Para las fotografías en versión electrónica debe considerarse lo siguiente:
Entregar cada una en archivo separado en formato TIFF o JPG (JPEG).
Sólo si el tamaño real de las imágenes resulta excesivo, éstas pueden reducirse a escala; dada la pérdida de resolución, no deben incluirse imágenes que requieran aumento de tamaño. Las figuras deben medir 10 x 13 cm aproximadamente. La resolución mínima aceptable es de 300 dpi. Si las fotografías se obtienen directamente de cámara digital, la indicación debe ser "alta resolución".

5. Dentro del archivo de texto deben incluirse los cuadros y pies de figura, al final después de las referencias.

6. Cuando los cuadros o figuras se obtengan de otro medio impreso o electrónico, deberá adjuntarse la carta de autorización de la institución donde se publicaron. Excepto los casos que carezcan de derecho de autor. Los autores deben verificar que todas la figuras y cuadros estén citados en el texto.

7. Las siglas o abreviaturas de los cuadros o figuras se especificarán al pie de los mismos.

8. Las referencias deben enumerarse consecutivamente según su orden de aparición en el texto y el número correspondiente debe registrarse utilizando el comando superíndice de Word (nunca deben ponerse entre paréntesis). Para evitar errores se sugiere utilizar la aplicación "insertar referencia" del menú principal de Word. Deben omitirse comunicaciones personales, en cambio, sí se permite la expresión "en prensa" cuando un trabajo se ha aceptado para publicación en alguna revista, pero cuando la información provenga de textos enviados a una revista que no los haya aceptado aún, deberá citarse como "observaciones no publicadas". Cuando en una referencia los autores sean más de cuatro se consignarán los primeros tres y el último seguido de la palabra y col. o et al (si es en inglés). Si los artículos tienen DOI, éste debe incluirse. Los autores deben verificar que todas las referencias estén citadas en el texto.

Ejemplos

Publicación periódica

-Yahya H. Knowledge, perception, and practice of patients about pityriasis versicolor in Kaduna, North Central Nigeria. Int J Dermatol 2017;56:1169-1174. doi: 10.1111/ijd.13654.

-Sugita T, Takashima M, Kodama M, Tsuboi R, et al. Description of a new yeast species, Malassezia japonica, and its detection in patients with atopic dermatitis and healthy subjects. J Clin Microbiol 2003;41:4695-4699. 10.1128/jcm.41.10.4695-4699.2003

Libro

Murray PR, Rosenthal KS, Konbayashi GS, Pfaller MA. Medical microbiology. 4th ed. St Louis: Mosby, 2002;210-221.

Capítulo de libro

Meltzer PS, Kallioniemi A, Trent JM. Chromosome alterations in human solid tumors. In: Volgestein B, Kinzler KW, editors. The genetic basis of human cancer. New York: McGraw-Hill, 2002;93-113.

Base de datos o sistemas de recuperación en internet Online Archive of American Folk Medicine. Los Angeles: Regents of the University of California 1996 (consultado 2007 Feb 1). Disponible en http://www.folkmed.ucla.edu/.

Artículos de revistas en internet

Kaul S, Diamond GA. Good enough: a primer on the analysis and interpretation of noninferiority trials. Ann Intern 2006;145(1):62-69. Disponible en http://www.annals.org/reprint/145/1/62.pdf

Información obtenida en un sitio de internet

Hooper JF. Psychiatry and the Law: Forensic Psychiatric Resource page. Tuscaloosa (AL): University of Alabama, Department of Psychiatry and Neurology; 1999 Jan 1 (Actualizado 2006; consultado en 2007 Feb 23). Disponible en http://bama.ua.edu/-jhooper/

9. Se aconseja que en las referencias bibliográficas se incluyan citas de autores mexicanos o latinoamericanos y se les debe anexar el DOI o número de identificación del trabajo.

Editorial

Debe ser por invitación, sin embargo, se puede plantear un tema a los editores.
La extensión debe ser de una o dos cuartillas, puede o no tener referencias bibliográficas.

Trabajo original

-Debe tener resumen estructurado en español e inglés con máximo 250 palabras
-Palabras clave/*keywords*
-Antecedentes o Introducción
-Objetivo
-Material y método
-Resultados
-Discusión
-Agradecimientos (opcional)
-Referencias
-Pies de figura

Las figuras deben enviarse por aparte. Los autores deben verificar que todas las referencias, figuras y cuadros estén citados en el texto.
Anexar carta de cesión de derechos firmada.

Trabajo de revisión

-Debe tener resumen con máximo 250 palabras
-Palabras clave/*keywords*
-Antecedentes o Introducción
-Contenido de la revisión por secciones
-Discusión (opcional)
-Agradecimientos (opcional)
-Referencias (el número de referencias será acorde al tema y se sugiere poner referencias actuales)
-Pies de figura
-Diez preguntas de opción múltiple (para valoración del Consejo Mexicano de Dermatología), indicando la respuesta correcta y no deberán ser interrogativas-negativas

Las figuras deben enviarse por aparte. Los autores deben verificar que todas las referencias, figuras y cuadros estén citados en el texto.
Anexar carta de cesión de derechos firmada.

Caso clínico

-Debe tener resumen estructurado en: Antecedentes, Caso clínico y Conclusiones. La extensión máxima es de 250 palabras.
-Antecedentes o Introducción
-Caso clínico
-Discusión
-Agradecimientos (opcional)
-Referencias
-Pies de figura

Las figuras deben enviarse por aparte. Los autores deben verificar que todas las referencias, figuras y cuadros estén citados en el texto.
Anexar carta de cesión de derechos firmada.

Carta al editor

Ésta puede ser sobre un tema en particular, donde se dé información precisa o sobre un concepto de alguna enfermedad.
Puede ser en relación con algún comentario sobre algún trabajo previamente publicado en Dermatología Revista Mexicana.

-No tiene resumen ni palabras clave
-Cuerpo del documento, con o sin secciones y su discusión
-Agradecimientos (opcional)
-Referencias
-Pies de figura

Las figuras, cuadros, tablas se deben enviar por aparte. Los autores deben verificar que todas las referencias, figuras y cuadros estén citados en el texto.
Anexar carta de cesión de derechos firmada.

Trabajo cultural

Debe tener un contenido particular que haga referencia a algún tema de dermatología. Sólo contiene el cuerpo del trabajo, con o sin secciones.

-Referencias
-Pies de figura

Las figuras, cuadros, tablas se deben enviar por aparte. Los autores deben verificar que todas las referencias, figuras y cuadros estén citados en el texto.
Anexar carta de cesión de derechos firmada.