

Amiloidosis cutánea nodular primaria

Primary cutaneous nodular amyloidosis.

Ricardo Quiñones-Venegas,¹ Mirta de Lourdes Pérez-Olivos,² Deyanira Gabriela Quiñones-Hernández,³ Juan Gabriel Barrientos-García¹

Resumen

La amiloidosis cutánea nodular primaria es la variante menos común entre las formas primarias de amiloidosis. Se caracteriza por el depósito de proteína amiloide en la piel sin afección sistémica. Aunque infrecuentes, hay informes de evolución a una enfermedad sistémica por lo que se requiere seguimiento a largo plazo. El diagnóstico es clínico y se confirma con hallazgos histopatológicos y tinciones especiales, como rojo Congo. Existen pocos reportes de la utilidad de la dermatoscopia como auxiliar diagnóstico. No existe un tratamiento efectivo, pero se han reportado la extirpación quirúrgica, láser, esteroide intralesional, metotrexato y criocirugía, entre otras, todas con altas tasas de recurrencias. Se comunica el caso de una paciente con amiloidosis cutánea nodular primaria sin afectación sistémica con respuesta parcial a esteroide intralesional y criocirugía.

PALABRAS CLAVE: Amiloidosis cutánea nodular primaria; dermatoscopia; criocirugía.

Abstract

Primary cutaneous nodular amyloidosis is the least common variant within the primary forms of amyloidosis. It is characterized by the deposition of amyloid protein in the skin without systemic involvement. Although infrequent, there are reports of evolution to a systemic disease and therefore a long-term follow-up is required. The diagnosis is clinical and confirmed with histopathological findings as well as with special stains such as Congo red. There are few reports of the usefulness of dermatoscopy as a diagnostic aid. There is no effective treatment but surgical extirpation, laser, intralesional steroid, methotrexate and cryosurgery, among others, have been reported, all with high recurrence rates. We present the case of a patient with primary cutaneous nodular amyloidosis without systemic involvement with partial response to intralesional steroid and cryosurgery.

KEYWORDS: Primary cutaneous nodular amyloidosis; Dermoscopy; Cryosurgery.

¹ Dermatólogo adscrito.

² Residente de Dermatología.

³ Médico pasante de pregrado.

Instituto Dermatológico de Jalisco Dr. José Barba Rubio, Zapopan, Jalisco, México.

Recibido: febrero 2019

Aceptado: abril 2019

Correspondencia

Deyanira Gabriela Quiñones Hernández
dey.gh9@gmail.com

Este artículo debe citarse como

Quiñones-Venegas R, Pérez-Olivos ML, Quiñones-Hernández DG, Barrientos-García JG. Amiloidosis cutánea nodular primaria. Dermatol Rev Mex. 2019 julio-agosto;63(4):412-416.

ANTECEDENTES

La amiloidosis cutánea primaria se refiere a un subtipo de amiloidosis que solo afecta la piel sin evidencia de daño sistémico. Su forma de manifestación más común es la de tipo macular y el liquen amiloide en el que el amiloide es derivado de los filamentos de los queratinocitos; entre las formas cutáneas primarias la variante nodular es la menos común, donde el amiloide deriva de la degeneración de las cadenas ligeras de inmunoglobulinas.¹

Descrita por primera vez en 1842 por Rokintansky, la amiloidosis es una afección caracterizada por el depósito extracelular en distintos órganos y tejidos de cadenas ligeras de amiloide. Se clasifica según su localización o lugar de depósito, así como por la estructura bioquímica de los depósitos.²⁻⁴

La clasificación con base en la estructura bioquímica de los depósitos es extensa; sin embargo, destaca la amiloidosis de cadenas ligeras de inmunoglobulinas (AL) que provoca formas sistémicas y localizadas de manera primaria.^{3,5}

CASO CLÍNICO

Paciente femenina de 72 años de edad, quien padecía una dermatosis que afectaba las piernas, constituida por múltiples placas ovales, cuyo tamaño variaba de 2 cm hasta 3.3 x 7.5 cm, de color amarillento a marrón, de superficie lisa, brillante y algunas exhibían ulceración (**Figura 1**), sin antecedentes patológicos de importancia para el padecimiento actual, con evolución de dos años y medio. A la dermatoscopia mostró un fondo amarillo homogéneo con zonas rojo-lechosas en la periferia y telangiectasias lineales o puntiformes, así como estrías de color gris oscuro, de aspecto lineal y aracneiformes (**Figura 2**).

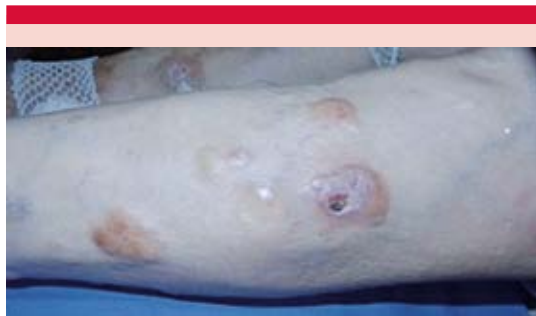

Figura 1. Placas de tamaño variable, amarillas a marrón, lisas, brillantes y algunas ulceradas.

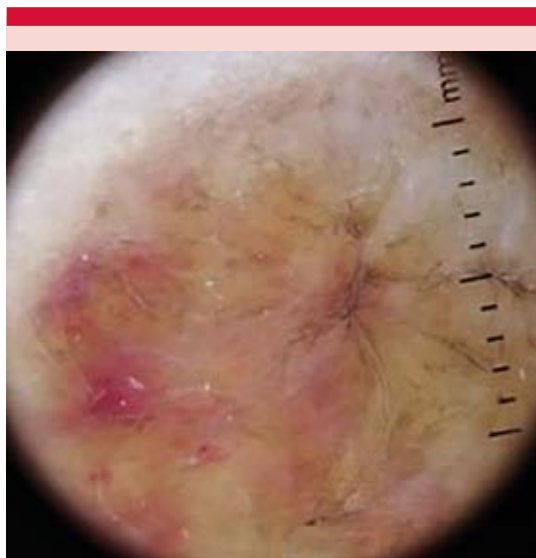

Figura 2. Dermatoscopia, con fondo amarillo homogéneo, en la periferia hay zonas rojo-lechosas, telangiectasias lineales, estrías aracneiformes oscuras.

La biopsia de piel reportó en todo el espesor dérmico depósitos de un material amorfo, acelular (**Figura 3A**) con infiltrado inflamatorio de células plasmáticas de predominio perivascular (**Figura 3B**), que se identificó como amiloide con la tinción de rojo Congo (**Figura 3C y D**).

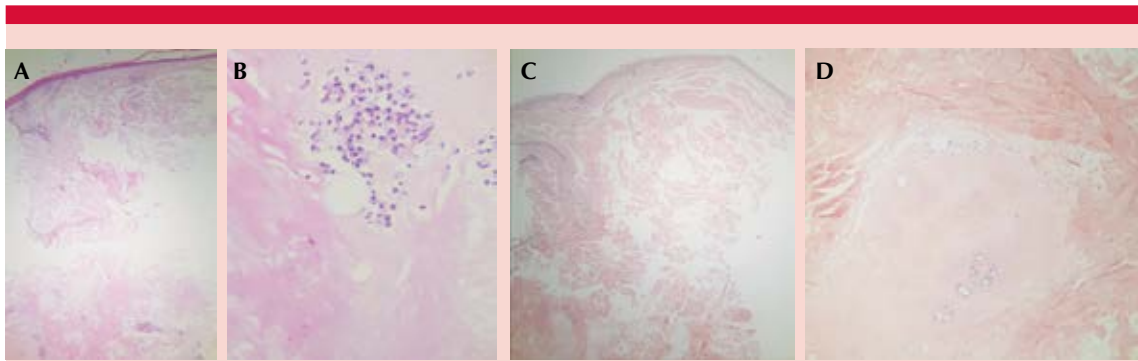


Figura 3. Depósitos de amiloide en todo el espesor dérmico (A) con focos de infiltrado plasmocítico (B). Tinción de rojo Congo positivo (C y D).

Los exámenes generales de laboratorio (biometría hemática, química sanguínea, perfil de lípidos, pruebas de función tiroidea y electroforesis de proteínas séricas) se reportaron dentro de parámetros normales. La biopsia de tejido graso abdominal fue negativa para depósitos de amiloide.

El tratamiento incluyó en dos sesiones la aplicación de triamcinolona (40 mg/mL). El tiempo entre cada sesión fue de 45 días, con lo que se logró involución de las lesiones de 40 a 70%. Al mostrar la paciente regresión de las lesiones, se optó por criocirugía, con dos ciclos de descongelación de 60 a 90 segundos en cada placa, con lo que se logró mejoría de 30 a 40% (Figura 4). En ambos tratamientos, los efectos de mejoría fueron transitorios, entre tres y cuatro meses. Se dio seguimiento durante 24 meses, sin afectación sistémica.

DISCUSIÓN

La amiloidosis cutánea nodular primaria es la variante menos común de las amiloidosis cutáneas primarias, con menos de 100 casos reportados en la bibliografía hasta 2014.⁶ Sus depósitos surgen a partir de la degeneración de cadenas ligeras de inmunoglobulinas a sustancia amiloide AL de

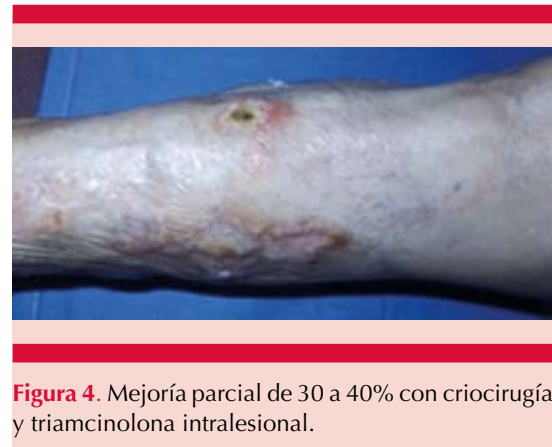

Figura 4. Mejoría parcial de 30 a 40% con criocirugía y triamcinolona intralesional.

tipo kappa o lambda, producidas por la expansión monoclonal de células plasmáticas en la dermis, por lo que algunos autores la consideran una forma de plasmocitoma extramedular o una discrasia localizada de células plasmáticas.⁷ Se reporta progresión a enfermedad sistémica en aproximadamente 7% de los casos.⁸⁻¹⁰ Sin embargo, nuestro caso no tuvo afección sistémica en los 24 meses de seguimiento.

La amiloidosis cutánea nodular primaria se manifiesta como múltiples placas infiltradas, de forma ovoide y tamaño variable, desde pocos milímetros hasta varios centímetros. La superficie suele ser atrófica, brillante, con telangiectasias y

tendencia al sangrado posterior a traumatismos. La coloración es amarillenta, marrón e incluso algunas son de aspecto eritemato-purpúricas.^{11,12} Se localizan principalmente en las piernas y la cara, aunque pueden aparecer en cualquier topografía, incluso en los genitales.⁷

En el estudio dermatoscópico la paciente mostró un fondo amarillo homogéneo con zonas rojo-lechosas en la periferia y telangiectasias lineales o puntiformes, así como estrías de color gris oscuro lineales y aracneiformes con fondo central naranja-amarillento. Sin embargo, existen patrones dermatoscópicos similares que se han descrito en otras afecciones, como necrobiosis lipoídica, sarcoidosis y trastornos histiocíticos, como el xantogranuloma y la enfermedad de Rosai-Dorfman.¹³⁻¹⁵

Los hallazgos histopatológicos son los depósitos de amiloides localizados en la dermis papilar y reticular, en ocasiones hasta el tejido subcutáneo, exhibiendo infiltrado plasmocitario perivascular y perianexial. Los depósitos de amiloide con la tinción de rojo Congo adquieren un color rojo-ladrillo y bajo luz polarizada se observa birrefringencia verde manzana.^{11,12,16} La inmunohistoquímica muestra cadenas tipo lambda y ocasionalmente cadenas kappa, así como β_2 -microglobulinas.¹⁷

Con el fin de descartar daño sistémico puede realizarse biopsia de glándulas salivales accesorias, es altamente específica y sensible, positiva en casi el 100% de los casos. La biopsia por punción o biopsia quirúrgica de grasa abdominal es positiva en aproximadamente 95% de los casos de amiloidosis sistémica primaria y en 66% de los casos de amiloidosis sistémica secundaria.¹¹ En la paciente del caso comunicado, este estudio resultó negativo. La amiloidosis sistémica puede asociarse en 7% de los casos, aunque algunas publicaciones la reportan tan alta como 50%. Se han encontrado de manera coincidente otras

afecciones sistémicas, como diabetes mellitus tipo 2, síndrome de Sjögren, psoriasis y enfermedad hepática.^{17,18}

No existe tratamiento específico, la eliminación quirúrgica es el método terapéutico siempre que sea posible. Hay casos aislados en los que se ha recurrido a la crioterapia, electrodesecación, curetaje, cirugía micrográfica de Mohs, radioterapia y láser de CO₂ con tasas altas de recidiva.^{5,11,17}

Ante la posibilidad de progresión de la amiloidosis cutánea nodular primaria a amiloidosis sistémica es importante dar seguimiento clínico y de laboratorio.

REFERENCIAS

1. Moon AO, Calamia KT, Walsh JS. Nodular amyloidosis. Review and long-term follow-up of 16 cases. *Arch Dermatol* 2003;139:1157-1159.
2. Vijaya B, Dalal B, Sunila, Manjunath G. Primary cutaneous amyloidosis: a clinico-pathological study with emphasis on polarized microscopy. *Indian J Pathol Microbiol* 2017;55(2):170-174.
3. Kaltoft B, Schmidt G, Lauritzen AF, Gimsing P. Primary localized cutaneous amyloidosis- a systematic review. *Dan Med J* 2013;60(11):A4727.
4. Steciuk A, Domp Martin A, Troussard X, Verneuil L, Macro M, Como F, et al. Cutaneous amyloidosis and possible association with systemic amyloidosis. *Int J Dermatol* 2002;41(3):127-132.
5. Aguer C, Ferreira V, Fritschy M. Amiloidosis cutánea primaria localizada nodular. Presentación de un caso y revisión de la literatura. *Arch Argent Dermatol* 2013;63:59-62.
6. Merika EE, Darling MI, Craig P, Paul M, Francis N, Lachmann H, et al. Primary cutaneous amyloidosis of the glans penis. Two case reports and a review of the literature. *Br J Dermatol* 2014;170(3):730-734.
7. Konopinski J, Seyfer S, Robbins K. A case of nodular cutaneous amyloidosis and review of the literature. *Dermatol Online J* 2013;19(4):1-7.
8. Ritchie SA, Beachkofsky T, Schreml S, Gaspari A, Hivnor CM. Primary localized cutaneous nodular amyloidosis of the feet: a case report and review of the literature. *Cutis* 2014;93:89-94.
9. Awal G, Kaur S. Association of cutaneous amyloidosis with neurodegenerative amyloidosis: correlation or coincidence? *J Clin Aesthet Dermatol* 2018;11(4):24-27.

10. Ramos-Garibay JA, González-González M, Cardona-Hernández MÁ, Ramírez-Mares AL, Ruano-Jáuregui A. Amiloidosis cutánea nodular primaria. *Dermatología Rev Mex* 2018;62(4):318-322.
11. Weidner T, Illing T, Elsner P. Primary localized cutaneous amyloidosis: a systematic treatment review. *Am J Clin Dermatol* 2017;18(5):629-642.
12. Merlini G, Bellotti V. Molecular mechanisms of amyloidosis. *N Engl J Med* 2003;349(6):583-596.
13. Rongioletti F, Atzori L, Ferreli C, Pinna A, Aste N, Pau M. A unique dermoscopy pattern of primary cutaneous nodular amyloidosis mimicking a granulomatous disease. *J Am Acad Dermatol* 2016;74(1):e9-e10.
14. Bombonato C, Argenziano G, Lallas A, Moscarella E, Ragazzi M, Longo C. Orange color: a dermoscopic clue for the diagnosis of granulomatous skin diseases. *J Am Acad Dermatol* 2015;72(1):S60-S63.
15. Chuang YY, Lee DD, Lin CS, Chang YJ, Tanaka M, Chang YT, et al. Characteristic dermoscopic features of primary cutaneous amyloidosis: a study of 35 cases. *Br J Dermatol* 2012;167(3):548-554.
16. Cornejo KM, Lagana FJ, Deng A. Nodular amyloidosis derived from keratinocytes: an unusual type of primary localized cutaneous nodular amyloidosis. *Am J Dermatopathol* 2015;37(11):e129-e133.
17. Chavarría E, González-Carrascosa M, Hernanz JM, Lecóna M. Amiloidosis cutánea nodular primaria asociada a síndrome de Sjögren: presentación de un caso. *Actas Dermosifiliogr* 2005;96(7):446-449.
18. Yan X, Jin J. Primary cutaneous amyloidosis associated with autoimmune hepatitis-primary biliary cirrhosis overlap syndrome and Sjogren syndrome. *Medicine (Baltimore)* 2018;97(8):1-5.

Fundación para la Dermatitis Atópica (FDA) en México

Siendo la dermatitis atópica uno de los padecimientos más prevalentes, crónicos en niños, y que requiere de explicaciones precisas y apoyo a la investigación, para todo eso se creó la Fundación México. Tiene como sede el prestigiado Servicio de Dermatología del Instituto Nacional de Pediatría, y lo lidera su jefa: la Dra. Carola Durán McKinster, y está conformado por su selecto grupo de especialistas.

Sus objetivos son claros y precisos: afiliación de pacientes, dar información, conducir talleres, ayuda directa a los pacientes. Su página web es:

<http://www.fundacion-dermatitis-atopica.com.mx/>

Misión y Visión de la FDA

“Su misión. Poner al alcance de los niños mexicanos con Dermatitis Atópica y sus familiares información clara, precisa y profesional sobre qué es, cómo tratar y cómo superar la enfermedad, basados en un enfoque no sólo de salud clínica sino psicológica y social.”

“Su visión. Convertir a la Fundación para la Dermatitis Atópica en la entidad de referencia más relevante del país, para dirigir y orientar tanto a pacientes y familiares, como a otras entidades clínicas y sociales que puedan identificar esta enfermedad en su entorno, a fin de brindar los cuidados clínicos y emocionales de más niños con Dermatitis Atópica, para devolverles una mejor calidad de vida que redunde en una mejor integración y un mejor desempeño de estos pequeños en su entorno social.”