

Paniculitis lúpica

Lupus panniculitis.

José Alfredo Soto-Ortiz,¹ Itzel Alejandra Martínez-Magaña,² Karla Michelle Doria-Pérez,² Juan Gabriel Barrientos-García³

Resumen

La paniculitis lúpica es una enfermedad autoinmunitaria, clasificada en el lupus cutáneo crónico. Es una variante inusual que se reporta en 1-3%. Este artículo comunica el caso de una paciente de 45 años de edad, con nódulos dolorosos que dejaban zonas de atrofia, sin otras manifestaciones sistémicas. No tuvo asociación con otro tipo de lupus. Se trató de forma satisfactoria con esteroides sistémicos y antimaláricos.

PALABRAS CLAVE: Paniculitis lúpica; lupus profundo; antimaláricos.

Abstract

Lupus panniculitis is an autoimmune disease, classified as chronic cutaneous lupus. It is an unusual variant reported only in 1-3% of lupus cases. This paper reports the case of a 45-year-old woman, with painful nodules and areas of skin atrophy, without systemic symptoms. It was not associated with other types of lupus. The patient was successfully treated with systemic steroids and antimalarials.

KEYWORDS: *Lupus panniculitis; Lupus profundus; Antimalarials.*

¹ Internista y dermatólogo.

² Dermatólogo.

³ Dermatólogo y dermatopatólogo.
Instituto Dermatológico de Jalisco Dr.
José Barba Rubio, Zapopan, Jalisco,
México.

Recibido: marzo 2019

Aceptado: mayo 2019

Correspondencia

José Alfredo Soto Ortiz
jalfsoto@yahoo.com.mx

Este artículo debe citarse como

Soto-Ortiz JA, Martínez-Magaña IA, Doria-Pérez KM, Barrientos-García JG. Paniculitis lúpica. Dermatol Rev Mex. 2019 julio-agosto;63(4):397-401.

ANTECEDENTES

La paniculitis lúpica o lupus profundo es una variante cutánea crónica de lupus eritematoso, descrita originalmente en 1883 por Kaposi; posteriormente, en 1940 Irgang describió el primer caso en América, vinculado con lupus discoide. En 1956 Arnold reportó paniculitis lúpica sin asociación con lupus discoide.¹

Se manifiesta clínicamente como nódulos subcutáneos y habitualmente en forma de brotes.² La paniculitis lúpica, el lupus discoide, el tipo sabañón y el lupus *tumidus* constituyen el espectro de lupus cutáneo crónico de la clasificación de Guillam.² Es una variante inusual que se reporta en 1-3%,³ sin predilección de raza y es más frecuente en mujeres con relación de 2:1 o, incluso, 9:1.^{1,4}

CASO CLÍNICO

Paciente femenina de 45 años de edad, dedicada al hogar, que acudió a consulta por un cuadro de cuatro años de evolución manifestado por nódulos subcutáneos dolorosos, de bordes irregulares y difusos, de color violáceo de 1 a 2 cm, algunos aislados y otros con tendencia a confluir en placas policíclicas y anulares con algunas zonas de atrofia central. Afectaban la cara anterior del tórax, así como las extremidades superiores e inferiores (**Figura 1**). No tenía antecedentes heredofamiliares ni personales patológicos de importancia. El resto de la exploración física estaba dentro de límites normales.

La biopsia por sacabocado evidenció epidermis y dermis sin alteraciones y en el tejido celular subcutáneo infiltrado de predominio linfocitario con patrón lobulillar (**Figura 2**).

Los anticuerpos antinucleares (ANA), biometría hemática, química sanguínea y análisis urinario estaban en parámetros normales. Con los datos

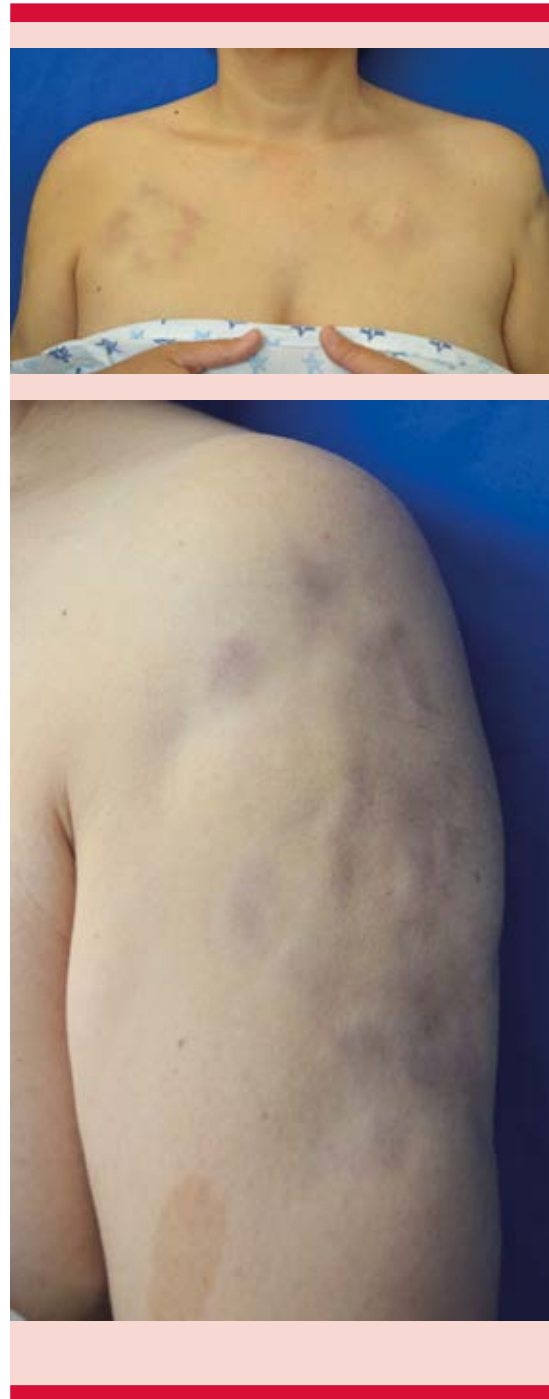


Figura 1. Lesiones dermatológicas en el tronco y el brazo, constituidas por nódulos subcutáneos dolorosos que confluyen en placas policíclicas y anulares con zonas de atrofia central.

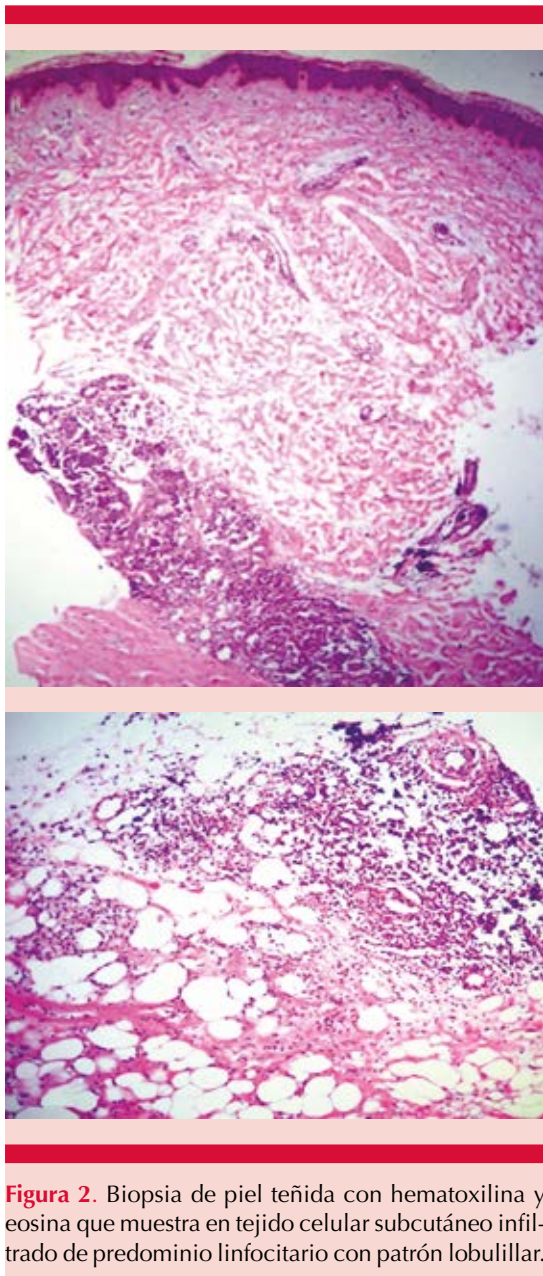


Figura 2. Biopsia de piel teñida con hematoxilina y eosina que muestra en tejido celular subcutáneo infiltrado de predominio linfocitario con patrón lobulillar.

clínicos e histopatológicos concluimos el diagnóstico de paniculitis lúpica.

Se inició tratamiento con hidroxicloroquina 200 mg cada 24 horas y deflazacort 60 mg/día durante tres meses con disminución paulatina

de los esteroides que se suspendieron a los dos meses, con respuesta clínica favorable; como secuela quedaron zonas de atrofia e hiperpigmentación. La valoración oftalmológica posterior al tratamiento se reportó sin alteraciones. La paciente estuvo asintomática durante 10 meses, con reactivación en el tórax manifestada por algunos nódulos con las características mencionadas; se inició de nuevo el tratamiento con 30 mg de deflazacort y 200 mg de hidroxicloroquina, que indujo la remisión del cuadro y se dejó como terapia de mantenimiento 6 y 100 mg de los fármacos, respectivamente, con lo que se ha conservado libre de enfermedad.

DISCUSIÓN

La paniculitis lúpica se manifiesta como nódulos subcutáneos y placas dolorosas, que pueden manifestarse en brotes únicos o múltiples, que generalmente afectan los sitios proximales de las extremidades, particularmente en las zonas laterales de los brazos y los hombros, los glúteos, el tronco, la cara y la piel cabelluda que, al evolucionar, dejan zonas de atrofia.⁵ En ocasiones, los pacientes refieren un traumatismo previo a la aparición de las lesiones. En nuestro caso no encontramos ningún antecedente como factor desencadenante.

La concomitancia de paniculitis lúpica y lupus discoide es variable, se reporta en 21 a 60%. La probabilidad de que un paciente con paniculitis lúpica padezca lupus eritematoso sistémico se reporta de 10 a 42%; en contraste, hasta 5% de los pacientes con lupus eritematoso sistémico pueden padecer paniculitis lúpica.¹ Por tanto, es importante la determinación de anticuerpos antinucleares (ANA) en cualquier caso de paniculitis lúpica y vigilar periódicamente por la posibilidad de que los pacientes padezcan lupus eritematoso sistémico en algún momento de la evolución.

Para su diagnóstico, es indispensable la realización de estudio histopatológico en el que se observa paniculitis de predominio lobulillar o mixta (lobulillar y septal), con infiltrado inflamatorio compuesto principalmente por linfocitos.⁶ Los hallazgos histopatológicos más representativos son vasculitis en 26.3%, zonas de necrosis y grasa hialina en 53.6%, depósitos de mucina dérmica 63.2%, atrofia epidérmica 78.9% y degeneración vacuolar 31.6%.⁷ Se ha discutido si los términos lupus profundo y paniculitis lúpica son sinónimos; algunos autores consideran que se trata de la misma afección, mientras otros disienten y consideran que en el lupus profundo se afecta la epidermis y el resto de las capas de la piel, mientras que en la paniculitis lúpica, la alteración está confinada al tejido celular subcutáneo.⁸

La inmunofluorescencia directa es una herramienta útil para el diagnóstico de paniculitis lúpica, en la que podemos observar una banda lúpica incluso en 70% de los pacientes.⁵

Como parte de su abordaje general se recomienda solicitar biometría hemática completa, química sanguínea, reactantes de fase aguda y ANA, en busca de hallazgos sugerentes de afección sistémica.¹

Los diagnósticos diferenciales incluyen eritema nodoso, morfea localizada, eritema indurado de Bazin, granuloma anular, vasculitis nodular, enfermedad de Weber-Christian, sarcoidosis, paniculitis por pancreatitis, lipodistrofias, fascitis eosinofílica y linfoma, entre otros.⁵

Debido a lo poco frecuente de la enfermedad, el tratamiento de la paniculitis lúpica se ha basado principalmente en la experiencia que se tiene en el tratamiento del lupus discoide. El tratamiento clásico es con antimaláricos, particularmente hidroxyclo-roquina de 200 a 400 mg/día sola o en combinación con quinacrina (no

disponible en México). Los esteroides orales y sistémicos representan otro tratamiento, solos o con antimaláricos.⁸ Nuestra paciente fue tratada exitosamente con la combinación de hidroxyclo-roquina con deflazacort.

La talidomida también ha mostrado efectividad a dosis de 100 mg/día. En un estudio realizado con cinco pacientes, cuatro tuvieron remisión completa y uno remisión parcial.⁹

Otros medicamentos prescritos son la sulfona, azatioprina, ciclofosfamida, micofenolato y ciclosporina con resultados variables.⁹

Independientemente del medicamento elegido, es sumamente necesario agregar medidas de fotoprotección con barreras físicas y químicas.⁹

El riesgo de recurrencia es latente, como ocurrió en el caso comunicado y, en esas circunstancias, debe reiniciarse el tratamiento en la forma comentada. Después del segundo ciclo de tratamiento, la paciente está actualmente asintomática y continúa con sus revisiones periódicas.

REFERENCIAS

1. Fraga J, García A. Lupus erythematosus panniculitis. *Dermatol Clin* 2008;26:453-463.
2. Kuhn A, Landmann A. The classification and diagnosis of cutaneous lupus erythematosus. *J Autoimmun* 2014;48-49:14-19.
3. Caproni M, Pallechi G, Papi C, Fabbri P. Discoid lupus erythematosus lesions developed on lupus erythematosus profundos nodules. *Int J Dermatol* 1995; 34:357-359.
4. Okon LG, Werth VP. Cutaneous lupus erythematosus: diagnosis and treatment. *Best Pract Res Clin Rheumatol* 2013;27:391-404.
5. Zhao Y-K, Wang F, Chen W-N. Lupus panniculitis as an initial manifestation of systemic lupus erythematosus: A case report. *Medicine* 2016;95:3429.
6. Diaz C, Borghi S, Weyers W. Panniculitis definition of terms and diagnostic strategy. *Am J Dermatopathol* 2000;22:530-49.
7. Sun H, Won J, Kim B, Hyun K. Lupus erythematosus panniculitis: clinicopathological, immunophenotypic and molecular studies. *Am J Dermatopathol* 2010;32:24-30.

8. Kuhn A, Ruland V, Bonsmann G. Cutaneous lupus erythematosus: Update of therapeutic options. *J Am Acad Dermatol* 2011;65:179-193.
9. Salam T, Jorizzo J, McCarty M, Grummer S, Fleisher A, Sutej P. Low-dose thalidomide therapy for refractory cutaneous lesions of lupus erythematosus. *Arch Dermatol* 2003;139:50-54.

**CURSO DE ESPECIALIZACIÓN EN DERMATOPATOLOGÍA
SERVICIO DE DERMATOPATOLOGÍA
HOSPITAL GENERAL DE MÉXICO DR. EDUARDO LICEAGA**

Requisitos para presentar la solicitud como candidato al curso de especialización y residencia en Dermatopatología:

1. Ser dermatólogo con reconocimiento universitario o estar cursando el último año de la especialidad de Dermatología.
2. Presentar solicitud por escrito dirigida a la Dra. Patricia Mercadillo Pérez, profesora titular del curso universitario de la especialidad en Dermatopatología, jefa del servicio de Dermatopatología, Hospital General de México Dr. Eduardo Liceaga. Tel.: 2789-2000 ext. 5632.
3. Anexar a la solicitud currículum vitae.
4. Entrevista con el profesor titular del curso. La documentación debe entregarse en el periodo del 1 de agosto al 30 de septiembre de 2019.
5. Se seleccionan dos candidatos.
6. El curso tendrá duración de dos años, iniciando el 1 de marzo y concluyendo el último día de febrero. El curso es de tiempo completo con duración diaria de ocho horas.
7. Se extenderá diploma universitario de la especialización en Dermatopatología por la Universidad Nacional Autónoma de México.