

Pénfigo foliáceo subtipo eritematoso

Foliaceous pemphigus subtype erythematosus.

Leonor Cifuentes-Tang, Yurani Pineda-Pino, Jairo Victoria-Chaparro

Resumen

El pénfigo eritematoso, también conocido como síndrome de Senear-Usher, es una variante del pénfigo foliáceo con características clínicas e inmunológicas de lupus eritematoso sistémico; es un subtipo de baja incidencia, con edad de inicio variable sin predominio de raza o sexo. Se caracteriza por la formación de autoanticuerpos contra la desmogleína-1 (dsg-1) y depósitos de complemento con formación de una ampolla subcórnea, con manifestaciones clínicas en la piel sin afectación de las mucosas. El diagnóstico puede ser difícil en las formas localizadas o iniciales si no se piensa en esta enfermedad. Se comunica el caso de una paciente de 19 años que consultó por padecer placas eritematoescamosas y eritematocostrosas en zonas seboreicas que posteriormente se generalizaron; inició con un perfil inmunológico negativo; el diagnóstico de la enfermedad se confirmó por inmunofluorescencia indirecta realizada con técnica en parafina.

PALABRAS CLAVE: Pénfigo foliáceo; síndrome de Senear-Usher; lupus eritematoso sistémico; desmogleína; inmunofluorescencia indirecta.

Abstract

Pemphigus erythematosus, also known as Senear-Usher syndrome, is a variant of foliaceous pemphigus with clinical and immunological features of systemic lupus erythematosus; it is a subtype of low incidence, with a variable onset age without predominance of race or sex. It is characterized by the formation of autoantibodies against desmoglein-1 (dsg-1) and complement deposits with formation of a subcorneal blister, with clinical manifestations in skin without mucosal involvement. The diagnosis can be difficult in localized or initial forms, if physician does not think about this entity. We present the case of a 19-year-old woman who consulted for erythematoscamous and erythematos-fatty plaques in seborrheic areas that later became generalized; who initiated with a negative immune profile, confirming the disease by indirect immunofluorescence performed with a paraffin technique.

KEYWORDS: *Pemphigus erythematosus; Senear-Usher syndrome; systemic lupus erythematosus; Desmoglein; Indirect immunofluorescence.*

Hospital San Juan de Dios de Cali, Valle del Cauca, Colombia.

Recibido: enero 2019

Aceptado: marzo 2019

Correspondencia

Leonor Cifuentes Tang
lic20209@hotmail.com

Este artículo debe citarse como

Cifuentes-Tang L, Pineda-Pino Y, Victoria-Chaparro J. Pénfigo foliáceo subtipo eritematoso. *Dermatol Rev Mex.* 2019 mayo-junio;63(3):331-336.

ANTECEDENTES

La palabra pénfigo proviene del griego *pemphix*, que significa ampolla o burbuja, es una enfermedad ampollosa infrecuente que afecta la piel y las mucosas. Constituye un grupo de enfermedades de origen autoinmunitario en las que existen autoanticuerpos dirigidos contra diferentes proteínas de los desmosomas, causando pérdida de adhesión de los queratinocitos, produciendo acantólisis y ampollas intraepidérmicas.¹⁻³ Los pénfigos se clasifican en función de la profundidad de la separación intraepidérmica: en profundos (pénfigo vulgar y pénfigo vegetante) y superficial (pénfigo foliáceo). Desde 1970, se describieron otras formas de pénfigo, que se escapan a esta dicotomía: pénfigo paraneoplásico, pénfigo herpetiforme y pénfigo por inmunoglobulina A (IgA).⁴ El pénfigo foliáceo es la segunda variedad más frecuente después del pénfigo vulgar;⁵ se distingue por lesiones sólo en la piel y anticuerpos anti-desmogleína 1 de localización subcorneal.^{1,3,6} Tiene tres subtipos: la forma localizada constituye el pénfigo seborreico; la variante eritematosa o síndrome de Senear-Usher asocia signos que recuerdan al lupus eritematoso sistémico y la forma endémica o fogo selvagem, que es un pénfigo foliáceo con características epidemiológicas especiales.⁴

CASO CLÍNICO

Paciente femenina de 19 años de edad, natural del área rural de Putumayo y procedente de Yumbo (Valle del Cauca, Colombia), que consultó en abril de 2018 por padecer un cuadro clínico de tres años de evolución consistente en placas eritematosas, descamativas muy pruriginosas que curaban dejando hiperpigmentación residual, localizadas en el rostro, el cuero cabelludo, el tórax y la espalda con escasas lesiones en los brazos y el abdomen. Sin fotosensibilidad, afectación de las mucosas o daño articular ni

antecedentes patológicos personales o familiares de importancia.

Al examen físico inicial padecía placas hiperqueratósicas pardovioláceas con descamación superficial y máculas violáceas de bordes regulares asimétricos de diámetro variable que afectaban la frente, la región malar, las alas nasales y el cuero cabelludo. En el tórax, la espalda y el abdomen tenía placas queratósicas pardocostrosas con hiperpigmentación residual (**Figura 1**).

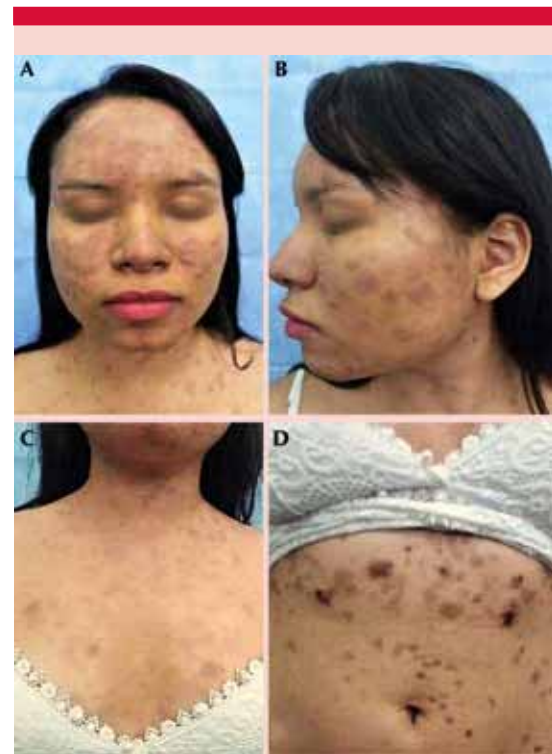

Figura 1. Pénfigo foliáceo subtipo eritematoso. **A** y **B.** Placas queratósicas pardovioláceas con descamación superficial en el cuero cabelludo, la región malar y las alas nasales del rostro con patrón en "alas de mariposa". **C** y **D.** Tórax y abdomen con máculas violáceas y placas queratósicas, pardocostrosas con hiperpigmentación residual.

Se solicitó hemograma, pruebas de función hepática, renal y glucemia que fueron normales, serología, VIH, HTLV-1 no reactivos, ANAs y ENAS (perfil inmunológico) negativos, TSH: 7.02 y biopsia de piel. En mayo regresó con empeoramiento del cuadro clínico con afectación extensa de las áreas descritas, con placas eritematovioláceas erosionadas y escamocostrosas que coalescían sin afectación del estado general (**Figura 2**).

El estudio histológico con hematoxilina y eosina reportó epidermis con ampolla subcórnea, acompañada por numerosas células acantolíticas, cuyo interior se encontraba ocupado por un infiltrado mixto de predominio polimorfonuclear,

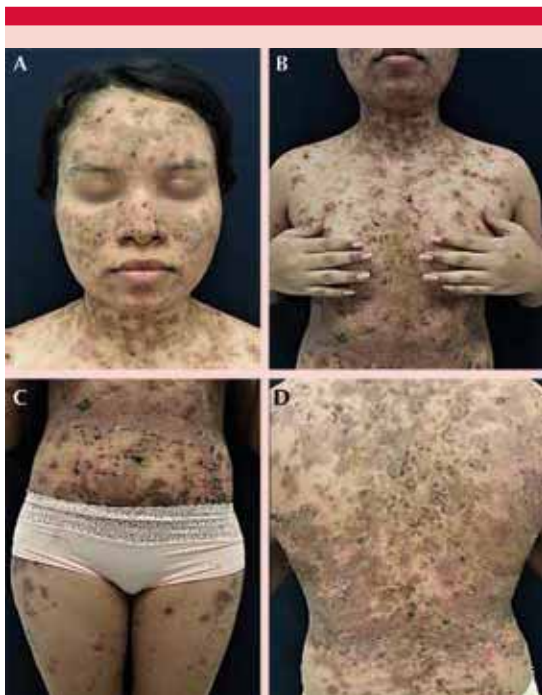

Figura 2. Pénfigo foliáceo subtipo eritematoso. Afectación extensa del cuero cabelludo, rostro, cuello, tronco y abdomen con placas eritematovioláceas erosionadas y escamocostrosas que coalescen con hiperpigmentación residual con poca afectación de las extremidades.

con acantosis y espongiosis leve. La dermis subyacente mostraba leve infiltrado inflamatorio linfohistiocítico perivascular superficial (**Figura 3**).

Se estableció el diagnóstico de pénfigo foliáceo; se inició tratamiento con prednisona a dosis de 1 mg/kg/día, antihistamínico de primera generación y cuidados de la piel. Se indicó control a la semana para titular dosis de esteroide oral e iniciar azatioprina por la extensión del cuadro.

La paciente no siguió el tratamiento y desde la segunda consulta no volvió a controles al servicio de Dermatología optando por la medicina no tradicional; se clasificó la enfermedad a través de

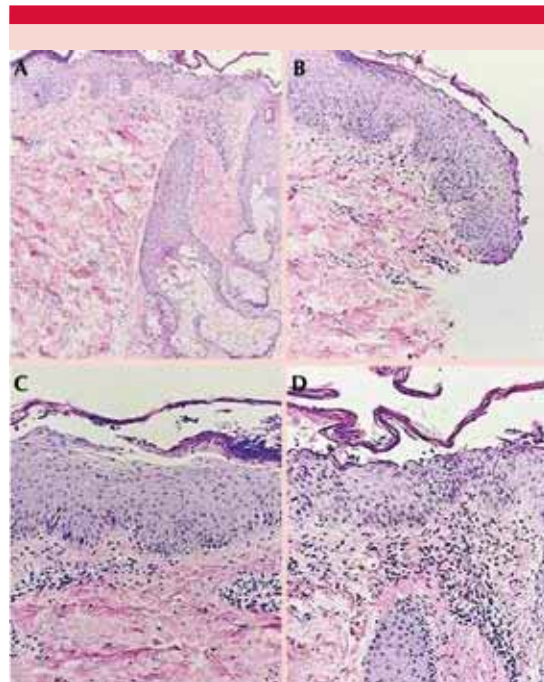


Figura 3. Tinción H&E. **A.** Epidermis con ampolla subcórnea, cuyo interior se encuentra ocupado por un infiltrado mixto de predominio polimorfonuclear (10x). **B.** Acantosis y espongiosis leve. **C y D.** Numerosas células acantolíticas. Dermis subyacente con leve infiltrado inflamatorio linfohistiocítico perivascular superficial.

inmunofluorescencia indirecta realizada con una técnica en parafina, y se encontraron depósitos de inmunocomplejos (IgG) y complemento (C3) en los espacios intercelulares de la epidermis y en la membrana basal, por lo que se diagnosticó como subtipo eritematoso o síndrome de Senear-Usher (**Figura 4**).

DISCUSIÓN

En 1926, Senear y Usher describieron el pénfigo eritematoso como una variante de pénfigo foliáceo con características de lupus eritematoso.⁷ La mayor parte de los casos se han reportado entre 15 y 84 años de edad y se debe a la existencia de anticuerpos anti-IgG contra el dominio aminoterminal extracelular de la desmogleína 1 de los queratinocitos de la capa granulosa. La desmogleína 1 se expresa en las capas superficiales de la piel y es casi nula en las mucosas.⁸ El pénfigo eritematoso corresponde a cerca de 8% de los casos de pénfigo foliáceo.⁹

En términos clínicos se manifiesta en forma de placas eritematoescamosas o eritematocostrosas bien definidas, de aspecto y distribución seborreica, habitualmente fotosensibles, afectan el tórax, la espalda y los hombros. En ciertas áreas del cuerpo, como la cara y el cuero cabelludo,

el exudado de las lesiones erosivas se seca rápidamente, dejando áreas de costras sobre una base eritematosa.¹⁰

En la cara pueden adoptar un patrón en “alas de mariposa” afectando las regiones malares y las alas nasales, sugerentes de lupus eritematoso, cuyo diagnóstico clínico puede ser difícil porque puede superponerse con esta enfermedad o con la dermatitis seborreica.^{5,11,12} El prurito es frecuente y el signo de Nikolsky suele estar presente, conservándose durante mucho tiempo el estado general. Las lesiones suelen dejar hiperpigmentación como secuela.⁴

Debido a que se ha encontrado relación entre varios medicamentos y la aparición de pénfigo foliáceo, es importante revisar los medicamentos que esté tomando el paciente, la penicilamina es el fármaco implicado más comúnmente, así como varios inhibidores de la enzima convertidora de angiotensina.¹⁰

El hallazgo histológico de acantólisis en la epidermis ratifica la enfermedad como una forma de “pénfigo” con formación de ampollas subcórneas, en la dermis hay infiltrado moderado a menudo de eosinófilos; sin embargo, el pénfigo eritematoso combina las características inmu-

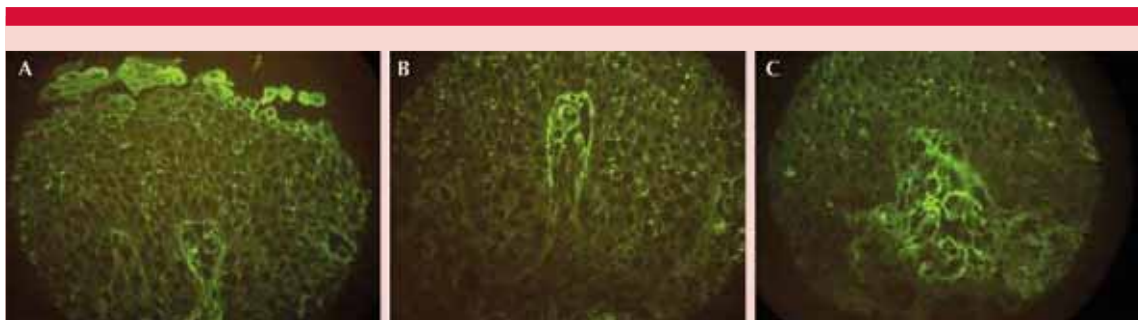


Figura 4. Inmunofluorescencia indirecta realizada con técnica en parafina. **A.** Panorámica. **B.** Depósitos de inmunocomplejos IgG en espacios intercelulares de la epidermis y en la membrana basal. **C.** Depósitos de C3 en espacios intercelulares de la epidermis y en la membrana basal.

nológicas del pénfigo y del lupus eritematoso. Los pacientes con pénfigo eritematoso tienen depósitos de inmunoglobulina, complemento (o ambos) en la sustancia intercelular de la epidermis, hallazgo característico en todos los tipos de pénfigo. De igual manera, este tipo de depósitos se encuentran en la unión dermoepidérmica, hallazgo característico en lupus sistémico.⁹

En la inmunofluorescencia directa se observan depósitos de IgG y C3 en toda la epidermis con menor frecuencia predominan sólo en capas superiores, también pueden observarse depósitos de IgA e IgM a lo largo de la membrana basal semejando un patrón en banda del lupus. A la inmunofluorescencia indirecta y ELISA, es posible encontrar hasta en 90% anticuerpos anti-desmogleína 1 y sus títulos son directamente proporcionales al curso de la enfermedad.¹³

Es posible detectar concentraciones elevadas de ANAS hasta en 30-90% de los casos,⁴ como lo encontrado en el estudio de Chorzelski y colaboradores,¹⁴ quienes demostraron ANAS positivos en 83% de los pacientes evaluados, Jablonska y su grupo¹⁵ en 31%, mientras que en el estudio de Gianetti¹⁶ ningún paciente tuvo títulos positivos,¹⁷ como la paciente del caso que comunicamos. Sin embargo, la asociación de pénfigo eritematoso con un auténtico lupus sistémico se ha descrito en pocas ocasiones.⁴

En última instancia, el diagnóstico de pénfigo foliáceo y sus subtipos se basa en tres criterios: 1) el cuadro clínico general, incluidos los antecedentes del paciente y el examen físico; 2) los hallazgos histopatológicos de la biopsia y 3) la existencia de autoanticuerpos detectados por estudios de inmunofluorescencia directa e indirecta. De manera aislada ninguno de ellos establece el diagnóstico.¹⁰

El tratamiento varía de acuerdo con la extensión de la enfermedad, las formas localizadas

de pénfigo eritematoso responden usualmente a esteroides tópicos de alta potencia o intralesionales y las formas diseminadas a esteroides sistémicos, a dosis de prednisona de 20-40 mg/día durante, incluso, 30 semanas. Sin embargo, en los casos que cursan con marcada afectación de la superficie corporal, que son recidivantes o de difícil manejo pueden prescribirse inmunomoduladores, como azatioprina, dapsona, hidroxicloroquina, metotrexato o mofetil micofenolato. En casos muy graves se ha descrito la administración de ciclofosfamida por ciclos junto con dexametasona.^{5,11,12,18,19}

CONCLUSIÓN

Se comunicó un caso de pénfigo foliáceo subtipo eritematoso o Senear-Usher por ser una afección poco frecuente de baja incidencia con pocos casos reportados en la bibliografía. En nuestro caso no había autoinmunidad demostrada, lo que plantea la heterogeneidad de las enfermedades autoinmunitarias, en las que el fenotipo no siempre coincide con lo que está descrito en la bibliografía. Aunque el caso tuvo datos clínicos, histopatológicos e inmunofluorescencia indirecta típicos, resalta el hecho de que ninguno de ellos en forma aislada establece el diagnóstico.

REFERENCIAS

1. Joly P, Litrowski N. Pemphigus group (vulgaris, vegetans, foliaceus, herpetiformis, brasiliensis). *Clin Dermatol* 2011;29(4):432-6 (doi: 10.1016/j.clindermatol.2011.01.013).
2. Ioannides D, Hytiroglou P, Phelps RG, Bystryl JC. Regional variation in the expression of pemphigus foliaceus, pemphigus erythematosus, and pemphigus vulgaris antigens in human skin. *J Invest Dermatol* 1991 Feb;96(2):159-61.
3. Amagai M, Tsunoda K, Zillikens D, Nagai T, Nishikawa T. The clinical phenotype of pemphigus is defined by the anti-desmoglein autoantibody profile. *J Am Acad Dermatol* 1999 Feb;40(2 Pt 1):167-70.
4. Sin C, Lapeyre H, Martel P, Joly P. Pénfigo. *EMC-Dermatología* 2012;46(1):1-19. doi.org/10.1016/S1761-2896(12)60828-0.

5. De Peña J, Ramos-Garibay A, Fernández Arista G. Pénfigo eritematoso. Presentación de un caso con manifestación clínica inicial mínima. *Rev Cent Dermatol Pascua* 2003;12(2):79-3.
6. Amagai M. Adhesion molecules. I: Keratinocyte-keratinocyte interactions; cadherins and pemphigus. *J Invest Dermatol* 1995 Jan;104(1):146-52.
7. Jordon RE. "An unusual type of pemphigus combining features of lupus erythematosus" by Senear and Usher, June 1926. Commentary: Pemphigus erythematosus, a unique member of the pemphigus group. *Arch Dermatol* 1982 Oct;118(10):723-42.
8. Arenas CM, Serrato I. Pénfigo foliáceo variedad seborreica: reporte de un caso. *Revista Med* 2014;22(1):73-77.
9. Amerian ML, Ahmed AR. Pemphigus erythematosus. Senear-Usher syndrome. *Int J Dermatol* 1985;24(1):16-25.
10. James KA, Culton DA, Diaz LA. Diagnosis & clinical features of pemphigus foliaceus. *Dermatol Clin* 2011;29(3):405-12 (doi:10.1016/j.det.2011.03.012).
11. Medina D, Ramos-Garibay A, Villaseñor P. Pénfigo seborreico facial. Comunicación de un caso. *Rev Cent Dermatol Pascua* 2003;12(2):164-167.
12. Allevato M, Cutrera C, Martínez J. Pénfigo seborreico de localización única en nariz. Tratamiento con criocirugía. *Act Terap Dermatol* 2007;30:250-3.
13. Nishikawa T, Oshiro A, Takubo H. Immunological aspect of Senear-Usher syndrome. *Keio J Med* 1969 Jun;18(2):99-107.
14. Chorzelski TP, Hashimoto T, Amagai M, Sysa-Jedrzejowska A, Choczaj A, Nousari HC, Anhalt GJ, Jabłońska S. Paraneoplastic pemphigus with cutaneous and serological features of pemphigus foliaceus. *Br J Dermatol* 1999;141:357-9.
15. Jabłońska S, Chorzelski T, Blaszyk M, Maciejewski W. Pathogenesis of pemphigus erythematosus. *Arch Dermatol Res* 1977;258:135-40.
16. Gianetti A, Cormane RH. Quantification of immunofluorescence by microfluorometry. *Arch Dermatol Forsch* 1973;246(3):249-70.
17. Amerian ML, Ahmed AR. Pemphigus erythematosus. Presentation of four cases and review of literature. *J Am Acad Dermatol* 1984 Feb;10(2 Pt 1):215-22.
18. Singh S. Evidence-based treatments for pemphigus vulgaris, pemphigus foliaceus, and bullous pemphigoid: a systematic review. *Indian J Dermatol Venereol Leprol* 2011;77(4):456-69 (doi: 10.4103/0378-6323.82400).
19. Beissert S, Werfel T, Frieling U, Böhm M, Sticherling M, Stadler R, et al. A comparison of oral methylprednisolone plus azathioprine or mycophenolate mofetil for the treatment of bullous pemphigoid. *Arch Dermatol* 2007 Dec;143(12):1536-42.

AVISO IMPORTANTE

Ahora puede descargar la aplicación de **Dermatología Revista Mexicana**.

Para consultar el texto completo de los artículos deberá registrarse una sola vez con su correo electrónico, crear una contraseña, indicar su nombre completo y especialidad. Esta información es indispensable para saber qué consulta y cuáles son sus intereses y poder en el futuro inmediato satisfacer sus necesidades de información.

La aplicación está disponible para Android o iPhone.

