

## Queratodermia palmoplantar punctata de Buschke-Fisher-Brauer

### *Punctate palmoplantar keratoderma of Buschke-Fisher-Brauer.*

Andrea Endara-Camacho,<sup>1</sup> Alma Novelo-Soto,<sup>2</sup> Amairani Manríquez-Robles,<sup>3</sup> Sonia Toussaint-Caire,<sup>4</sup> María Elisa Vega-Memije<sup>4</sup>

#### Resumen

La queratodermia palmoplantar punctata hereditaria o enfermedad de Buschke-Fisher-Brauer es una genodermatosis autosómica dominante con penetrancia variable. La edad de inicio generalmente es a partir de los 20 años; en términos clínicos, se distingue por la aparición progresiva de múltiples pápulas hiperqueratósicas puntiformes con depresión central en las palmas y las plantas. Se han descrito casos de asociación con diversas enfermedades y procesos malignos. Comunicamos el caso de una paciente de 79 años con diagnóstico clínico e histopatológico de esta dermatosis, sin otros síntomas.

**PALABRAS CLAVE:** Queratodermia palmoplantar punctata; hiperqueratosis.

#### Abstract

*Punctate palmoplantar keratoderma or Buschke-Fisher-Brauer disease is an autosomal dominant genodermatosis with variable penetrance. The age of onset generally is at 20 years; clinically it is characterized by the progressive appearance of multiple punctate hyperkeratotic papules with central depression in palms and soles. Cases of association with various diseases and malignant processes have been described. This paper reports the case of a 79-year old patient with a clinical and histopathological diagnosis of this dermatosis, without other associated symptoms.*

**KEYWORDS:** Punctate palmoplantar keratoderma; Hyperkeratosis.

<sup>1</sup> Residente de primer año de Dermatopatología.

<sup>2</sup> Residente de primer año de Dermatología

<sup>3</sup> Médico pasante del servicio social.

<sup>4</sup> Servicio de Dermatopatología. Hospital General Dr. Manuel Gea González, Ciudad de México, México.

**Recibido:** diciembre 2018

**Aceptado:** marzo 2019

#### Correspondencia

María Elisa Vega Memije  
elisavega50@gmail.com

#### Este artículo debe citarse como

Endara-Camacho A, Novelo-Soto A, Manríquez-Robles A, Toussaint-Caire S, Vega-Memije ME. Queratodermia palmoplantar punctata de Buschke-Fisher-Brauer. Dermatol Rev Mex. 2019 mayo-junio;63(3):326-330.

## ANTECEDENTES

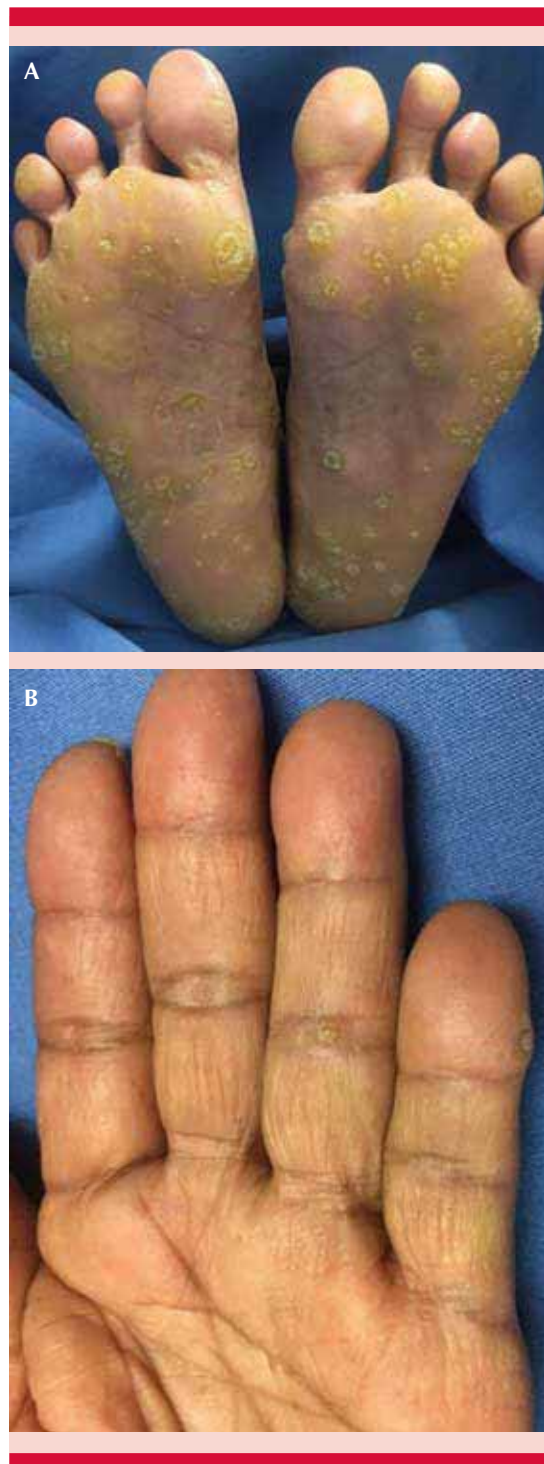
La queratodermia palmoplantar punctata es un tipo de queratodermia que se distingue por pápulas hiperqueratósicas que se localizan en las palmas y las plantas, aparecen durante la adolescencia, infancia tardía o en la adultez, aumentan en número y tamaño con la edad.<sup>1</sup>

## CASO CLÍNICO

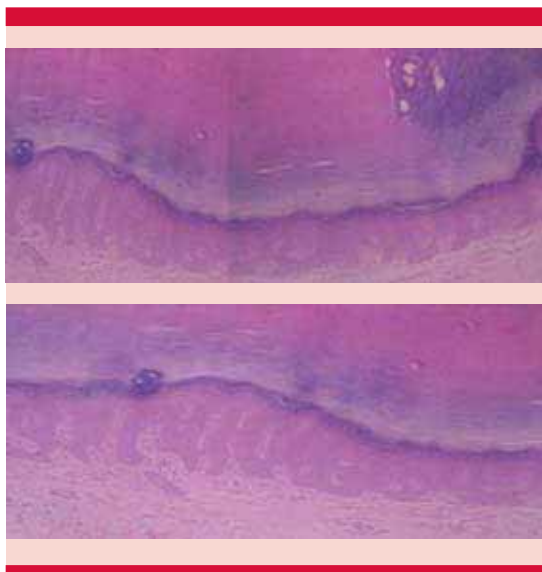
Paciente femenina de 79 años de edad, originaria y residente de Oaxaca, campesina, sin comorbilidades, quien padecía una dermatosis bilateral y simétrica diseminada a las palmas y las plantas, caracterizada por múltiples pápulas y placas con superficie queratósica, de color amarillo translúcido, algunas con superficie verrugosa y otras con centro deprimido (**Figura 1**). Las lesiones aparecieron desde la adolescencia, se habían incrementado en número y se acompañaban de dolor con la deambulaci3n. La paciente no padecía sntomas de alguna otra enfermedad concomitante; los anlisis de sangre se encontraron dentro de parámetros normales. Aparentemente ningun otro familiar padecía lesiones cutáneas similares.

La biopsia de piel reportó los siguientes hallazgos histopatológicos: epidermis acantósica con hiperqueratosis laminar compacta y paraqueratosis focal que condicionaba depresi3n de la epidermis subyacente. Dermis superficial con escaso infiltrado inflamatorio perivascular caracterizado por linfocitos e histiocitos (**Figura 2**), con lo que se confirmó el diagnóstico clínico patológico de queratodermia palmoplantar punctata.

Se inició tratamiento sintomático con crema salicilada a 8% sin encontrar respuesta adecuada, por lo que realizamos rasurado de las lesiones exofíticas e iniciamos tratamiento con análogos de vitamina D t3picos con respuesta adecuada.



**Figura 1.** Aspecto clínico con múltiples pápulas queratósicas en las plantas (A) y las palmas (B).



**Figura 2.** Imagen histológica donde se observa hiperqueratosis laminar compacta con depresión de la epidermis subyacente. HE 20X.

**DISCUSIÓN**

Las queratodermias palmoplantares son un grupo extenso y heterogéneo de alteraciones que tienen en común la hiperqueratosis de las palmas y las plantas.<sup>1</sup> Clásicamente se clasifican en hereditarias y adquiridas (**Cuadro 1**). Se distinguen entre sí por sus características clínicas, anomalías asociadas y patrón de herencia.

La paciente que describimos padecía queratodermia palmoplantar punctata, esta alteración fue descrita por Davies Colley en 1879 con la designación de “clavos diseminados de las manos y los pies”.<sup>2</sup> En 1910 fue documentado por Buschke y Fisher llamándola queratodermia maculosa diseminada a las palmas y las plantas. Dos años más tarde Brauer demostró la naturaleza hereditaria de esta enfermedad.<sup>3</sup> Subsecuentemente múltiples autores la han llamado queratodermia palmoplantar punctata de Buschke-Brauer-Fisher.<sup>4</sup>

**Cuadro 1.** Clasificación de queratodermias palmoplantares

Hereditaria	Adquirida
<p><b>1. Difusa</b></p> <ul style="list-style-type: none"> <li>• Epidermolítica</li> <li>• No epidermolítica</li> <li>• Mal de Meleda mutilante</li> <li>• Síndrome de Olmsted</li> </ul>	<ul style="list-style-type: none"> <li>• Climatérica</li> <li>• Queratodermia mixedema</li> <li>• Queratodermia palmoplantar arsenical</li> <li>• Queratodermia palmoplantar paraneoplásica</li> <li>• Tilosis</li> <li>• Síndrome de Reiter y queratodermia palmoplantar</li> </ul>
<p><b>2. Focal</b></p> <ul style="list-style-type: none"> <li>• Aislada</li> <li>• Estriada areata</li> <li>• Epidermolítica</li> <li>• De Wacheters</li> <li>• Numular</li> </ul>	
<p><b>3. Puntata</b></p> <ul style="list-style-type: none"> <li>• Tipo IA (Buschke-Fisher-Brauer)</li> <li>• Tipo IB</li> <li>• Tipo II (poroqueratósica)</li> <li>• Tipo III (acroqueratoelastoidosis)</li> </ul>	

Es una genodermatosis autosómica dominante. Se distingue por placas queratósicas de 1 mm a 1 cm de diámetro, con depresión central, localizadas en las palmas y las plantas. Es una afección rara con prevalencia estimada de 1 por cada 100,000 habitantes, con predominio en el sexo masculino,<sup>4,5</sup> a diferencia del caso que comunicamos, que se trata de una mujer.

A su vez, la queratodermia palmoplantar punctata se subdivide en: tipo IA (Buschke-Fisher-Brauer), tipo IB, tipo II o poroqueratósica y tipo III: acroqueratoelastoidosis. La diferencia entre el subtipo IA y IB radica en la anomalía genética asociada, porque la clínica es indistinguible. La tipo IA se asocia con mutación en el gen AAGAB, mientras que la tipo Ib se relaciona con mutación en el gen COL14A1.<sup>6,7</sup>

Este tipo de queratodermia palmoplantar tiene importante heterogeneidad genética. Dos regiones se han registrado, una en el cromosoma 15q22-24 en el que se encontraron mutaciones en el gen AAGAB y otra en el cromosoma 8q24.13-q24.<sup>8</sup>

Se desconoce su origen exacto, pero se ha descrito asociación genética e influencia de factores ambientales, que conllevan al incremento en la expresión de queratinas, que forman parte de los filamentos intermediarios del citoesqueleto de los queratinocitos, favoreciendo el incremento en la proliferación y diferenciación epidérmica. La forma de transmisión es autosómica dominante, que tiene penetrancia variable y rara vez autosómica recesiva.<sup>5,6</sup>

Se han usado análisis de inmunotransferencia, en los que se demostró que ambas mutaciones resultan en la terminación prematura de la traducción de proteínas.<sup>9</sup> En particular, la cantidad de tinción en los queratinocitos de los individuos afectados fue menor en el citoplasma, pero más alta alrededor del núcleo que en los queratinocitos de los individuos control. AAGAB codifica la proteína de unión alfa y gamma-adaptin p34, la identificación de mutaciones, junto con los resultados de estudios adicionales, define la base genética de la queratodermia palmoplantar punctata y proporciona pruebas de que AAGAB juega un papel importante en la integridad de la piel.<sup>8,9</sup>

En términos clínicos, se manifiesta por la aparición progresiva de múltiples lesiones queratósicas de color translúcido a amarillo, de 2-8 mm de diámetro, la edad de inicio generalmente es a partir de los 20 años, la dermatosis comienza con lesiones finas puntiformes, traslúcidas, que se agrupan formando placas opacas y verrugosas. En ocasiones el centro de la lesión se elimina dejando una depresión central. Las lesiones empeoran con la fricción mecánica y el trauma físico, pueden ser dolorosas en zonas de mayor presión e incrementan de severidad con la edad.<sup>1,5</sup> Las manifestaciones coinciden con el cuadro clínico de la paciente.

La queratodermia palmoplantar punctata no se ha relacionado con enfermedades sistémicas,

pero reportes recientes señalan relación con enfermedades malignas, como linfoma de Hodgkin y adenocarcinomas renales, de mama, pancreáticos y de colon, aunque no se ha confirmado su relación.<sup>10</sup>

El estudio histológico revela en el estrato córneo columnas compactas con hiperortoqueratosis masiva, sin paraqueratosis, epidermis con hipergranulosis y acantosis marcada, sin signos de inflamación en la dermis. En ocasiones se observa un tapón córneo que comprime la epidermis produciendo depresión de la misma en forma de copa o de V.<sup>1,4,5</sup>

El diagnóstico diferencial debe establecerse con queratosis arsenical, verrugas vulgares, acroqueratoelastoidosis, hiperqueratosis focal acral, liquen plano palmoplantar, milium coloide y otras formas de queratodermias palmoplantares punctatas.<sup>11,12</sup>

El tratamiento es sintomático, el principal objetivo es reducir la hiperqueratosis, por lo que es común la aplicación de emolientes y queratolíticos. Se han prescrito tratamientos tópicos (urea, ácido salicílico, retinoides) y sistémicos (alitretinoína y acitretin), ambos con resultados variables.<sup>13</sup> La paciente del caso comunicado tuvo buenos resultados con el rasurado de las lesiones exofíticas más tratamiento tópico con análogos de la vitamina D.

## CONCLUSIONES

Comunicamos el caso de una paciente con diagnóstico de queratodermia palmoplantar punctata, de aparición en la edad adulta temprana con progresión del cuadro clínico hasta provocar síntomas escasos de dolor a la presión, con respuesta al tratamiento con rasurado de las lesiones y análogos de vitamina D tópicos.

## REFERENCIAS

1. Maione V, Stinco G, Orsaria M, Errichetti E. Keratotic papules of palms and soles. *Dermatol Pract Concept* 2015;5(2):67-68.
2. Davies-Colley N: Dissiminated clavus of hands and feet, *Trans Pathol Soc* 1879;30:451-453.
3. Buschke A, Fischer W. Keratoderma maculosa dissiminata symmetrica et plantaris. *Ikonographia Dermatologica* 1910;5:183-192. Citado por: Leung AKC, Barankin B. Punctate palmoplantar keratoderma (Brauer-Buschke-Fisher syndrome)-Report of a case and review of the literature. *SM J Case Rep* 2015;1(1):1003.
4. Gupta R, Mehta S, Pandhi D. Hereditary punctate palmoplantar keratoderma (PPK) [Brauer-Buschke-Fischer syndrome]. *J Dermatol* 2004;31:398-402.
5. Oztas P, Alli N, Polat M, Dagdelen S, Ustün H, Artüz F, Erdemli E. Punctate palmoplantar keratoderma (Brauer-Buschke-Fischer syndrome). *Am J Clin Dermatol* 2007;8(2):113-116.
6. Ruiz-Villaverde R, Blasco-Melguizo J, Fernández-Ángel, Menéndez A, García-Estrada, Linares-Solano J, Naranjo-Sintes R, Keratosis punctata palmaris et plantaris of Buschke-Fisher-Brauer: a case report. *Med Cutan Iber Lat Am* 2002;30(1):17-21.
7. Sakiyama T, Kubo A. Hereditary palmoplantar keratoderma "clinical and genetic differential diagnosis". *J Dermatol* 2016;43:264-274.
8. Giehl KA, Eckstein GN, Pasternack SM, Praetzel-Wunder S, Ruzicka T, Lichtner P, et al. Nonsense mutations in AAGAB cause punctate palmoplantar keratoderma type Buschke-Fischer-Brauer. *Am J Hum Genet* 2012;91(4):754-759.
9. Cui H, Gao M, Wang W. Six mutations in AAGAB confirm its pathogenic role in Chinese punctate palmoplantar keratoderma patients. *J Invest Dermatol* 2013;133:2631-2634.
10. Zhang XJ, Li M, Gao TW, He PP, Wei SC, Liu JB, Li CR, Cui Y, Yang S, Yuan WT, Li CY, Liu YF, Xu SJ, Huang W. Identification of a locus for punctate palmoplantar keratodermas at chromosome 8q24.13-8q24.21. *J Invest Derm* 2004;122(5):1121-5.
11. Alikhan A, Burns T, Zargari O. Punctate porokeratotic keratoderma. *Dermatol Online J* 2010;16(1):13.
12. Meziane M, Senouci K, Ouidane Y, Chraïbi R, Marcil T, Mansouri F, Hassam B. Acrokeratoelastoidosis. *Dermatol Online J* 2008;14(9):11.
13. Raone B, Raboni, Patrizi A. Alitretinoin: a new treatment option for hereditary punctate palmoplantar keratoderma (Brauer-Buschke-Fischer syndrome). *J Am Acad Dermatol* 2014;71(2):e48-49.