Dermatología

Revista mexicana

ISSN-0185-4038

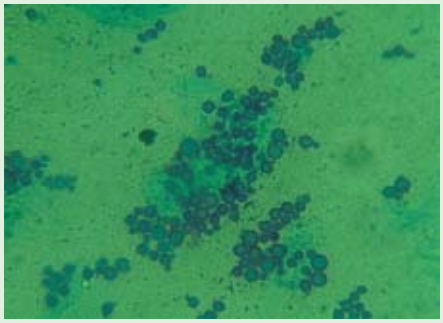

Identificación de *Malassezia* en pacientes con psoriasis (ver página 219)

EDITORIAL

199 Nuevos caminos en Dermatología comunitaria
Roberto A Estrada-Castañón, Guadalupe Chávez-López

ARTÍCULOS ORIGINALES

203 Alteraciones oculares en pacientes con diagnóstico de alopecia areata
Leonel Fierro-Arias, Victoria De la Fuente-García, María Dolores Cortés-Rodrigo, Claudia Baños-Segura, Rosa María Ponce-Olivera

210 Crecimiento de *Nocardia brasiliensis* como biopelículas en superficies inertes
Laura E Castrillón-Rivera, Alejandro Palma-Ramos, Ana Monroy-García, Jorge Ismael Castañeda-Sánchez, María del Carmen Padilla-Desgarennes

219 Identificación morfológica, frecuencia y características de *Malassezia* spp en pacientes con psoriasis en placas y sujetos sanos
Francisco Antonio Douriet-Marín, María del Carmen Padilla-Desgarennes

ARTÍCULO DE REVISIÓN

229 Actualidades en el tratamiento del prurito crónico*
Armando Lagos, Andrés Tirado-Sánchez, Rosa María Ponce-Olivera

CASOS CLÍNICOS

247 Síndrome de nevo de Becker
Eduardo David Poletti-Vázquez, Adameck Abraham Hernández-Collazo, Christian Eduardo Pedroza-Cepeda, Franco Aramís Flores-Rodríguez, Martha Mariana Ramírez-Ruíz

253 Lupus eritematoso discoide
Martín Alejandro Gallegos-Ríos, Itzel Alejandra Martínez-Magaña, Conrado Romo-Sánchez

257 Quiste epidérmico en la región plantar
María José Montserrat Castro-Jonguitud, María Trinidad Sánchez-Tadeo, Julio Manuel Barba-Gómez, María de las Mercedes Hernández-Torres

261 Dermatomiositis
Aline Esther Baeza-Echeverría, Juan Erik Aceves-Díaz, Miguel Peña-Santiago

267 RESÚMENES

273 NOTICIAS

CARTA AL EDITOR

275 Neurofibromas eruptivos durante el embarazo
Elena Conde-Montero, Marta Valdivielso-Ramos, Celia Horcajada-Reales, Pablo de la Cueva-Dobao

278 FE DE ERRATAS

*Con validez para la recertificación ante el Consejo Mexicano de Dermatología A. C.

3

Segunda Época Volumen 60 • Mayo-junio 2016

Órgano de la Sociedad Mexicana de Dermatología y de la Academia Mexicana de Dermatología

www.nietoeditores.com.mx

UANL
UNIVERSIDAD AUTONÓMA DE NUEVO LEÓN ®

UNIVERSIDAD AUTONOMA DE NUEVO LEON
FACULTAD Đ MEDICINA ®



Curso Pos-especialización en Cirugía Dermatológica

avalado por el Hospital Universitario "José Eleuterio González" de la U.A.N.L.

Requisitos:

- Dermatólogos egresados de programas autorizados
- Disponibilidad de tiempo completo
- Envío de Curriculum Vitae
- Entrevista
- 2 cartas de recomendación del Jefe de Servicio y Jefe de Enseñanza del programa donde realizó la residencia
- 1 carta de motivos para ingresar a este curso

DERMATOLOGÍA
HOSPITAL UNIVERSITARIO



Cirugía

- Cirugía Dermato-oncológica básica y avanzada (biopsias transoperatorias – Cirugía de Mohs) y reconstrucción
- Criocirugía
- Radiocirugía

Láseres y luces

- Lesiones pigmentadas: ND:YAG Q-Switched, KTP Q-Switched, Alexandrita Q-Switched
- Lesiones vasculares: PDL (colorante pulsado) ND:YAG
- Luz pulsada intensa

Procedimientos estéticos

- Escleroterapia
- Quimioexfoliaciones (peelings superficiales y medios)
- Subincisiones
- Aplicación de toxina botulínica
- Aplicación de rellenos
- Láseres
- Blefaroplastía
- Liposucción con técnica tumescente
- Mini – Ritidectomía
- Mini injertos
- Rejuvenecimiento integral

Dr. Jorge Ocampo Candiani
Jefe del Servicio de Dermatología
Correo electrónico: jocampo2000@yahoo.com.mx

Dr. Med. Osvaldo T. Vázquez Martínez
Coordinador de Cirugía Dermatológica
Correo electrónico: vazquez_osvaldo@hotmail.com

FUNDACIÓN Dermatitis Atópica

Porque la DERMATITIS ATÓPICA es una de las enfermedades de la piel más prevalentes...

Y altera significativamente la calidad de vida de millones de niños y sus familias...

...Los Laboratorios Pierre Fabre crearon una asociación aún más estrecha con científicos, médicos, pacientes y su entorno,poniendo a su servicio una **FUNDACIÓN de Empresa** dedicada exclusivamente a la **DERMATITIS ATÓPICA.**

UNA FUNDACIÓN:

PARA LA INVESTIGACIÓN

PARA LA INFORMACIÓN

PARA LA EDUCACIÓN

VISITA NUESTRA PÁGINA: www.fundación-dermatitis-atopica.com.mx

FUNDACIÓN PARA LA DERMATITIS ATÓPICA MÉXICO

INSTITUTO NACIONAL DE PEDIATRÍA
Insurgentes Sur #3700 C, Col. Insurgentes
Cuicuilco, Delegación Coyoacán, C.P. 04520

30 CONGRESO CENTROAMERICANO Y DEL CARIBE DE DERMATOLOGÍA

ANTIGUA GUATEMALA

7 al 12 de noviembre del 2017

Guatemala se vestirá de color y gala, al ser la sede del 30 Congreso Centroamericano y del Caribe de Dermatología, que se realizará del 7 al 12 de noviembre del año 2,017 en la ciudad de Antigua, Guatemala. Por este motivo les invita a compartir el alto nivel de las actividades científicas planeadas, acompañadas de su tradición, gastronomía, cultura, bellos paisajes y lazos de hermandad. Los esperamos con los brazos abiertos y estamos seguros que su estancia en la ciudad de Antigua, Guatemala, será una experiencia inolvidable.

Dra. Patricia Chang
Secretaria General del 30 Congreso
Centroamericano y del Caribe de Dermatología

www.sccad2017.com

visitguatemala.com

Guatemala

es un país con una amplia cultura autóctona, producto de la herencia maya y la influencia castellana. Existen **23 idiomas mayas** y **25 grupos socio-lingüisticos**, lo que hace de Guatemala un país rico en **cultura,** y **tradición.** Uno de los países más volcánicos del mundo, con diversidad ecológica y que ofrece un clima cálido-templado tropical, convirtiéndolo en un destino de **clase mundial.**

HOTEL MUSEO CASA SANTO DOMINGO
será la sede del Congreso. Construido en terrenos del Monasterio de Santo Domingo, que fue el convento más grande de Centro América en 1538 Conserva la arquitectura barroca y ofrece museos y una estadía y atención de 5 estrellas

CHICHICASTENANGO
pueblo de cultura maya quiche, famoso por su mercado de artesanías.

IGLESIA SANTO TOMÁS
construida hace más de 400 años. Combina tradiciones de herencia maya con religión católica

ANTIGUA GUATEMALA
fundada en 1543 , nombrada Patrimonio de la Humanidad por UNESCO

TIKAL
fue capital del reino maya, construida en el Período Preclásico (400 ac) ,declarada Patrimonio de la Humanidad por UNESCO

CIUDAD capital de Guatemala,
es la más moderna y cosmopolita de Centro América Ofrece cultura, museos, centros comerciales y una mezcla histórica que la hace única

LAGO DE ATITLÁN
es el lago más profundo de América Central ,está rodeado por volcanes y pueblos de predominante cultura de herencia maya.
Considerado uno de los lagos más bellos del mundo, nombrado Patrimonio Cultural de Guatemala

PJAM 2016

Facultad de Ciencias Médicas

UNSE
Universidad Nacional de Santiago del Estero

Primera Jornada Argentina de Micetomas

Fecha: 20 y 21 de Mayo de 2016
Lugar: Forum, Centro de Convenciones

Invitados Nacionales:

PROF. DR. RICARDO NEGRONI
Ex Director del Centro de Micología de la UBA.
Ex Director del Laboratorio de la Unidad de Micología, del Hospital Muñiz de Buenos Aires.

DR. JORGE FINQUELEVICH
Director del Centro de Micología de la UBA.

DR. FERNANDO MESSINA
Médico Infectólogo Hospital Muñiz de Buenos Aires

DRA. NORA MENDEZ
Servicio de Ecografía del Hospital Muñiz

Invitados Extranjeros:

PROF. DR. ALEXANDRO BONIFAZ (México)
Prof. de la Universidad Nacional Autónoma de México
Médico Dermatólogo del Hospital General de México

PROF. DR. AHMED FAHAL (Sudán)
Director del "Mycetoma Research Centre",
University of Khartoum - Sudán.

DRA. WENDY VAN DE SANDE (Holanda)
Investigadora del "Department of Medical Microbiology & Infectious Diseases".
Erasmus Medical Centre, University of Rotterdam - Holanda

Contacto / Informes: informes@pjam.com.ar
pcarranza@unse.edu.ar
www.pjam.com.ar

Dermatología

Revista mexicana

Fundada en 1956

Registrada en:

- Excerpta Médica
- Index Medicus Latinoamericano (IMLA)
- Consejo Nacional de Ciencias y Tecnología (CONACYT)
- Centro Nacional de Información y Documentación en Salud (CENIDS-SSA)
- Bibliomex Salud
- Periódica (Índice de Revistas Latinoamericanas en Ciencias)

Ulrich's International Periodicals Directory, NJ
National Library of Medicine, Bethesda
CAB International, UK

Base de Datos sobre Literatura Latinoamericana en Ciencias de la Salud (LILACS)
Centro Internacional ISDS (International Serial Data System)
Periódica-Índice de Revistas Latinoamericanas en Ciencias-CICH-UNAM
Biological Abstracts
EBSCO

3

SEGUNDA ÉPOCA VOLUMEN 60

MAYO-JUNIO 2016

Órgano de la Sociedad Mexicana de Dermatología y de la Academia Mexicana de Dermatología

Sociedad Mexicana de Dermatología

Fundada en 1936
Editora: Dra. María de Lourdes Alonzo-Romero Pareyón

Mesa directiva 2014-2016

Presidente Dra. Aurora Elizondo Rodríguez
Vicepresidente Dr. Roberto Arenas Guzmán
Secretario Dr. Julio Enríquez Merino
Tesorera Dra. Patricia Sánchez Rodríguez

Comité de Honor y Justicia
Dra. Alicia Venegas Rodríguez,
Dra. Gisela Navarrete Franco, Dra. Josefina Carbajosa Martínez

Comité de Educación Médica Continua
Dra. Yolanda Ortiz Becerra,
Dra. Elisa Vega Memije, Dra. María Teresa Zambrano Díaz

Comité de Finanzas
Dra. Patricia Sánchez Rodríguez, Dra. Araceli Alvarado Delgadillo,
Dra. María del Carmen Padilla Desgarennes

Comité de Admisión
Dra. Aurora Elizondo Rodríguez, Dra. Angélica Beirana Palencia,
Dra. Patricia Mercadillo Pérez, Dr. Jesús Ruiz Rosillo,
Dr. Fermín Jurado Santa Cruz

Vocales en el Distrito Federal
Dra. Nohemí Lozano Ferral, Dra. Leticia de Alba Alcántara

Vocales en Provincia
Dr. Homero Mireles Rocha, Dra. Celia Molina Grajales

Grupo de Historia, Cultura y Arte
Dr. Pablo Campos Macías, Dr. Marco Romano Quintanilla Cedillo,
Dr. Roberto Arenas Guzmán, Dra. Rosa María Gutiérrez Vidrio

Academia Mexicana de Dermatología

Fundada en 1952
Editores Dr. Clemente A. Moreno Collado
Dr. Roberto Estrada Castañón
Co-editor M en C Alexandro Bonifaz Trujillo

Mesa directiva 2016-2017

Presidente Dr. José Fernando Barba Gómez
Vicepresidente Dra. Linda García Hidalgo
Secretaria Dra. María Ivonne Arellano Mendoza
Tesorera Dra. Rosa María Ponce Olivera

Comité Editorial

Dr. Jesús Ruiz Rosillo
Dra. Carola Durán McKinster
Dr. Fernando de la Barreda
Dra. Ma. Elisa Vega Memije
Dra. Josefina Carbajosa Martínez
Dra. Blanca Carlos Ortega
Dra. María del Carmen Padilla Desgarennes
Dr. Armando Medina Bojórquez
Dra. Angélica Beirana Palencia
Dr. José A Seijo Cortés
Dra. Rosa María Ponce
Dra. Laura Juárez Navarrete
Dr. Eduardo Poletti
Dra. Minerva Gómez Flores

Consejo Editorial

Dr. Raúl Aceves
Dr. Roberto Arenas
Dra. Esperanza Ávalos
Dr. Antonio Barba Borrego
Dra. Rosa Elba Benuto Aguilar
Dr./MC Alexandro Bonifaz
Dr. Felipe de la Cruz
Dr. Luciano Domínguez
Dr. Roberto Estrada
Dr. Óscar Germes Leal
Dr. Amado González M.
Dra. Rosa María Gutiérrez Vidrio
Dra. Sagrario Hierro Orozco
Dr. Pedro Lavalle
Dr. Charles Meurehg Haik
Dr. Benjamín Moncada
Dr. Clemente Moreno C
Dra. Gisela Navarrete Franco
Dr. León Neumann Scheffer
Dr. Jorge Ocampo Candiani
Dra. Yolanda Ortíz Becerra
Dra. Obdulia Rodríguez
Dr. Ramón Ruiz Maldonado
Dr. Edmundo Velázquez
Dr. Oliverio Welsh

Consejo Editorial Extranjero

Dra. Danielle Marcoux (Canadá), Dr. Javier Alonso (Estados Unidos), Dr. Ricardo Pérez Alfonzo (Venezuela), Dra. Elda Giansante (Venezuela),
Dr. Luis Conde-Salazar (España), Dr. Carlos García (Estados Unidos), Dr. Juan Carlos López Alvarenga (Estados Unidos),
Dra. Patricia Chang (Guatemala), Dr. Carlos Fernando Gatti (Argentina)

XXI Congreso Internacional de DERMATOSCOPÍA

VI Congreso Internacional de Dermatopatología

ACADEMIA MEXICANA DE DERMATOLOGIA

Del 15 al 18 de junio de 2016

INFORMES E INSCRIPCIONES:

ACADEMIA MEXICANA DE DERMATOLOGIA

Filadelfia # 119 Penthouse Col. Nápoles

C. P. 03810 Del. Benito Juárez México, D. F.

Tels. y Fax (5255)5682 8963

(5255)5682 2545

(5255)5543 5354

inscripciones@amd.org.mx academiadermatologia@prodigy.net.mx

www.amd.org.mx

SEDE: Centro Internacional de Exposiciones y Convenciones del World Trade Center, México, D. F.

LA UNIVERSIDAD NACIONAL AUTÓNOMA DE MÉXICO
Facultad de Medicina
Departamento de Microbiología y Parasitología

INVITAN AL

XI DIPLOMADO TEÓRICO-PRÁCTICO DE MICOLOGÍA MÉDICA

"DR. RUBÉN LÓPEZ MARTÍNEZ"

Del 6 de junio al 1 de julio de 2016

Profesora Titular:
Dra. Francisca Hernández Hernández

Profesores Adjuntos:
Dra. Patricia Manzano Gayosso
Dr. Luis Javier Méndez Tovar

DIRIGIDO A:	Médicos Generales, Dermatólogos, Infectólogos, Neumólogos, Odontólogos, Médicos Veterinarios, Químicos, Patólogos, o áreas afines.
VALOR CURRICULAR:	220 horas
CUPO:	Limitado a 30 Alumnos
REQUISITOS:	Copia de Título y Cédula Profesional, Formato de Inscripción
COSTO:	$ 10,000.00 MN (589 USD)
INFORMES:	Teléfono (0155) 5623 2459 y 5623 2458

micoher@hotmail.com ; patriciamanzano@netscape.net ; ljmt@unam.mx

PROGRAMA: página de la Asociación Mexicana de Micología Médica A. C.

ACADEMIA MEXICANA DE DERMATOLOGÍA, A.C.

A G E N D A 2 0 1 6

21 MAY
Sesión conjunta con la Asociación Mexicana de Micología Médica
Sede: Hotel Marquis Reforma, Ciudad de México

15-18 JUN
XXI Congreso Internacional de Dermatoscopía y VI Congreso Internacional de Dermatopatología
Sede: Centro Internacional de Exposiciones y Convenciones del World Trade Center, Ciudad de México

16 JUL
Sesión mensual a cargo del Colegio Mexicano de Dermatología Pediátrica
Sede: Hotel Marquis Reforma, Ciudad de México

20 AGO
Foro de Residentes
Sede: Hotel Marquis Reforma, Ciudad de México

10 SEP
Sesión mensual a cargo de la Sociedad Mexicana de Dermatología
Sede: Hotel Marquis Reforma, Ciudad de México

12-15 OCT
XXII Congreso-Jornadas en Provincia
Sede: por confirmar

19 NOV
Sesión mensual a cargo de la Sociedad Mexicana de Cirugía Dermatológica y Oncológica
Sede: Hotel Marquis Reforma, Ciudad de México

2 DIC
Sesión cultural y bienvenida a miembros de nuevo ingreso
Sede: Casino Español Centro Histórico, Ciudad de México

Informes: Filadelfia 119 Penthouse, colonia Nápoles, 03810, Ciudad de México
Tel.: 5682-8963, 5682-2545, 5543-5354

Dermatología

Revista mexicana

Volumen 60, número 3, mayo-junio 2016

CONTENIDO

EDITORIAL

199 **Nuevos caminos en Dermatología comunitaria**
Roberto A Estrada-Castañón, Guadalupe Chávez-López

ARTÍCULOS ORIGINALES

203 **Alteraciones oculares en pacientes con diagnóstico de alopecia areata**
Leonel Fierro-Arias, Victoria De la Fuente-García, María Dolores Cortés-Rodrigo, Claudia Baños-Segura, Rosa María Ponce-Olivera

210 **Crecimiento de *Nocardia brasiliensis* como biopelículas en superficies inertes**
Laura E Castrillón-Rivera, Alejandro Palma-Ramos, Ana Monroy-García, Jorge Ismael Castañeda-Sánchez, María del Carmen Padilla-Desgarennes

219 **Identificación morfológica, frecuencia y características de *Malassezia* spp en pacientes con psoriasis en placas y sujetos sanos**
Francisco Antonio Douriet-Marín, María del Carmen Padilla-Desgarennes

ARTÍCULO DE REVISIÓN

229 **Actualidades en el tratamiento del prurito crónico**
Armando Lagos, Andrés Tirado-Sánchez, Rosa María Ponce-Olivera

CASOS CLÍNICOS

247 **Síndrome de nevo de Becker**
Eduardo David Poletti-Vázquez, Adameck Abraham Hernández-Collazo, Christian Eduardo Pedroza-Cepeda, Franco Aramís Flores-Rodríguez, Martha Mariana Ramírez-Ruíz

253 **Lupus eritematoso discoide**
Martín Alejandro Gallegos-Ríos, Itzel Alejandra Martínez-Magaña, Conrado Romo-Sánchez

CONTENTS

EDITORIAL

199 **New ways in community Dermatology**
Roberto A Estrada-Castañón, Guadalupe Chávez-López

ORIGINAL ARTICLES

203 **Ocular alterations in patients with alopecia areata**
Leonel Fierro-Arias, Victoria De la Fuente-García, María Dolores Cortés-Rodrigo, Claudia Baños-Segura, Rosa María Ponce-Olivera

210 ***Nocardia brasiliensis* biofilms growing on inert surfaces**
Laura E Castrillón-Rivera, Alejandro Palma-Ramos, Ana Monroy-García, Jorge Ismael Castañeda-Sánchez, María del Carmen Padilla-Desgarennes

219 **Morphological identification, frequency and characteristics of *Malassezia* spp in patients with plaque psoriasis and healthy controls**
Francisco Antonio Douriet-Marín, María del Carmen Padilla-Desgarennes

REVIEW ARTICLE

229 **Update in the treatment of chronic pruritus**
Armando Lagos, Andrés Tirado-Sánchez, Rosa María Ponce-Olivera

CLINICAL CASES

247 **Becker nevus syndrome**
Eduardo David Poletti-Vázquez, Adameck Abraham Hernández-Collazo, Christian Eduardo Pedroza-Cepeda, Franco Aramís Flores-Rodríguez, Martha Mariana Ramírez-Ruíz

253 **Discoid lupus erythematosus**
Martín Alejandro Gallegos-Ríos, Itzel Alejandra Martínez-Magaña, Conrado Romo-Sánchez

Dermatología Revista Mexicana es el órgano oficial de la Sociedad Mexicana de Dermatología y de la Academia Mexicana de Dermatología. Revista bimestral. Editor responsable: Enrique Nieto R. Reserva de Título número 04-2008-011713173700-102 de la Dirección General del Derecho de Autor (SEP). Certificado de Licitud de Título número 11964 y Certificado de Licitud de Contenido número 8372 de la Comisión Calificadora de Publicaciones y Revistas Ilustradas (SeGob). Autorizada por SEPOMEX como Publicación Periódica. Registro núm. PP09-1502. Publicación realizada, comercializada y distribuida por ***EDICIÓN Y FARMACIA, SA de CV***. José Martí 55, colonia Escandón, 11800, Ciudad de México. Tel.: 5678-2811, fax: 5678-4947. Correo electrónico: articulos@nietoeditores.com.mx El contenido de los artículos firmados es responsabilidad de sus autores.

Todos los derechos están reservados de acuerdo con la Convención Internacional de Derechos de Autor. Ninguna parte de esta revista puede ser reproducida por ningún medio, incluso electrónico, ni traducida a otros idiomas sin autorización escrita de sus editores.

La suscripción de esta revista forma parte de los servicios que la Sociedad Mexicana de Dermatología y la Academia Mexicana de Dermatología otorgan a los miembros que están al corriente del pago de sus correspondientes anualidades.
Impresa en: Roma Color, SA de CV. Pascual Orozco 70, colonia San Miguel Iztacalco, CP 08650, Ciudad de México.
Consulte el contenido completo en: www.nietoeditores.com.mx

257 **Quiste epidérmico en la región plantar**
María José Montserrat Castro-Jonguitud, María Trinidad Sánchez-Tadeo, Julio Manuel Barba-Gómez, María de las Mercedes Hernández-Torres

261 **Dermatomiositis**
Aline Esther Baeza-Echeverría, Juan Erik Aceves-Díaz, Miguel Peña-Santiago

267 **RESÚMENES**

273 **NOTICIAS**

CARTA AL EDITOR

275 **Neurofibromas eruptivos durante el embarazo**
Elena Conde-Montero, Marta Valdivielso-Ramos, Celia Horcajada-Reales, Pablo de la Cueva-Dobao

278 **FE DE ERRATAS**

257 **Epidermal cyst in sole**
María José Montserrat Castro-Jonguitud, María Trinidad Sánchez-Tadeo, Julio Manuel Barba-Gómez, María de las Mercedes Hernández-Torres

261 **Dermatomyositis**
Aline Esther Baeza-Echeverría, Juan Erik Aceves-Díaz, Miguel Peña-Santiago

267 **SUMMARIES**

273 **NEWS**

LETTER TO THE EDITOR

275 **Eruptive neurofibromas during pregnancy**
Elena Conde-Montero, Marta Valdivielso-Ramos, Celia Horcajada-Reales, Pablo de la Cueva-Dobao

278 **ERRATUM**

Buenos Aires
XXI CILAD 2016

CONGRESO IBERO-LATINOAMERICANO DE DERMATOLOGÍA

25 al 29 Octubre de 2016

"Un puente de ciencia y amistad"

Evento bilingüe

SEDE

Sheraton Buenos Aires Hotel & Convention Center

Colegio Ibero-Latino-Americano de Dermatología
δ ε ρ μ α
CILAD
desde 1948

www.facebook.com/ciladdermatologia // www.facebook.com/CILAD2016

@CILADderma // @cilad2016

www.cilad.org // www.cilad2016.org

Editorial
Dermatol Rev Mex 2016 mayo;60(3):199-201.

Dermatología
Revista mexicana

Nuevos caminos en Dermatología comunitaria

Roberto A Estrada-Castañón, Guadalupe Chávez-López

New ways in community Dermatology.

En 2015 Dermatología comunitaria cumplió 25 años en su labor de dar atención en las áreas marginadas de nuestro país y el objetivo de llevar los cuidados de la piel del nivel individual, en el que habitualmente se practica, a la atención de la comunidad en su conjunto. Además de tratar de resolver los problemas particulares de cada uno de los pacientes, la intención es ir más allá; analizar los problemas dermatológicos, sus causas y, en lo posible, proponer a las autoridades de salud encargadas de su manejo la manera de solucionarlos.

El programa probó su efectividad a través de las visitas hechas a 400 poblaciones en el estado de Guerrero, con lo que se proporcionaron más de 20,000 consultas. Esto permitió estudiar temas tan diversos como genodermatosis, micosis subcutáneas, parasitosis, piodermias, tuberculosis cutánea o las enfermedades virales que se expresan con gran intensidad al verse favorecidas por pobreza, desnutrición, malas condiciones higiénicas y la ignorancia de su tratamiento. Lo anterior se vio reflejado en 20 publicaciones acerca de estos temas y las actividades realizadas, con insistencia en el potencial que tiene el programa para aplicarse en lugares similares en carencias y necesidad de atención.

Durante más de 22 años nuestro programa sólo se limitó a las siete regiones en que está dividido el estado de Guerrero. A partir de 2013, con la ayuda de la Fundación Mexicana para la Dermatología, se efectuó la primera Jornada fuera de nuestra entidad, en el Estado de México, y en 2014, en asociación con el programa PRAMED del CILAD, dirigido por el Dr. Jorge Ocampo Candiani, se nos invitó a participar en la República de Panamá, donde interactuamos con los dermatólogos panameños.

Dermatología Comunitaria México.

Correspondencia
Dr. Roberto Estrada Castañón
restrada_13@hotmail.com

Este artículo debe citarse como
Estrada-Castañón R, Chávez-López G. Nuevos caminos en Dermatología comunitaria. Dermatol Rev Mex. 2016 mayo;60(3):199-201.

Este viaje nos dio la oportunidad de intercambiar experiencias y apreciar otras formas de atención comunitaria.

Las condiciones en que trabajamos durante ese tiempo han cambiado, las jornadas que fueron el instrumento principal para dar atención dermatológica y detectar los casos complicados actualmente carecen de la seguridad necesaria, factor indispensable para invitar a participar a todos los interesados. La violencia, la criminalidad rampante y la dificultad para salvaguardar la paz y la seguridad social le han dado a nuestra entidad una fama negativa y su situación se ha vuelto precaria. Aunque siempre existió el riesgo de los imponderables, nuestro programa evolucionó sin contratiempos, lo que nos permitió invitar a dermatólogos de otros lugares e instituciones, como el Instituto Nacional de Pediatría o el Hospital General Dr. Manuel Gea González, que permitían a sus residentes participar en nuestras actividades, así como los estudiantes del curso de Dermatología de nuestra facultad de Medicina que participaban de manera constante. Asimismo, acudían prestigiados dermatólogos de la Academia Americana de Dermatología y de la Fundación Internacional para la Dermatología, que nos otorgaron su apoyo y dieron a conocer nuestras actividades en sus medios de difusión. Es explicable y muy comprensible que ese interés haya desaparecido por el temor que suscitan las malas noticias y no queremos que su deseo de ayudar sea retribuido con un evento desagradable.

No obstante, surgen otras posibilidades y la tecnología nos facilita, con base en la labor realizada hasta ahora, dar continuidad al apoyo a las comunidades remotas a través de la teledermatología. Este recurso que la Secretaría de Salud implementó como telemedicina permite revisar a distancia los casos que por su dificultad diagnóstica o sus características requieren asesoría especializada.

Pensamos que para que este mecanismo sea más eficiente, el personal de salud que trabaja en las áreas remotas debe seguir siendo capacitado. Los cursos básicos de Dermatología deben contener un segmento especial acerca de este tipo de comunicación y cómo aplicarla correctamente para que resulte adecuada para las consultas.

Para ello debe facilitarse la asistencia, además de los médicos, de enfermeras, auxiliares de enfermería y promotores de salud, elementos que trabajan en las comunidades más apartadas y que con frecuencia pertenecen a las mismas, conocen y entienden sus problemas, por lo que su integración es especialmente importante.

En estos cursos se da prioridad a la identificación de las dermatosis que se ven con mayor frecuencia en la comunidad y las características de las que, por su gravedad, complicación y difícil tratamiento deben derivarse al control del especialista y que son las que principalmente requieren las interconsultas por teledermatología.

De facto, las circunstancias actuales nos han guiado en ese sentido y continuamente recibimos por este medio la solicitud de asesoría de instituciones como el DIF, la Secretaría de Salud e incluso de particulares, que así lo solicitan mediante correo electrónico.

Los estados de Chiapas, Oaxaca y Guerrero son los de mayor rezago socioeconómico en México, su difícil orografía, los deficientes medios de comunicación, la desconfianza y carácter huraño de sus pobladores y la dificultad para acceder a las comunidades más apartadas, donde se incuban los problemas de salud más complicados, hacen que la teledermatología sea de particular utilidad y necesidad para hacer llegar los beneficios de nuestra especialidad a través del personal de salud asignado para atenderlos, por lo que se requiere su capacitación y facilitar los medios para que puedan asesorarse.

La riqueza en bellezas naturales de estos estados, así como los valores étnico-culturales de sus pobladores contrastan con la pobreza, desigualdad económica y atraso educacional de sus habitantes, a pesar de los esfuerzos inútiles de los gobiernos, más destacados por los problemas políticos que los envuelven que por su efectividad. A pesar de ello, la responsabilidad que implica el ejercicio de la Medicina no puede cesar pretextando estos factores; cuando unas puertas se cierran será necesario abrir otras y la modernidad nos ofrece los medios para hacerlo.

Seguimos ofreciendo con modestia nuestra asesoría y ayuda para quienes en ambientes más tranquilos y seguros sientan el deseo de incursionar en la maravillosa aventura de aplicar su especialidad y ayudar fuera del rígido entorno del consultorio, sin las limitaciones que implican el bolsillo vacío del que consulta y el interés económico del que atiende.

IX

Congreso de la Sociedad Mexicana de

Cirugía Dermatológica y Oncológica

31 de Agosto al 3 de Septiembre 2016, Hotel Crowne Plaza, Monterrey, N.L.

31 de Agosto Curso Pre Congreso

- Reconstrucción con colgajos e injertos
- Administración y mercadotecnia básicas para dermatólogos
- Curso de cirugía básica
- Cáncer de piel no melanoma
- Cirugía avanzada
- Tópicos selectos de cáncer cutáneo
- Actualidades en Flebología
- Melanoma
- Lo In y lo Out en rejuvenecimiento
- Peelings
- Dermatoscopia
- Dermatología estética para el hombre
- Dermato-oncología pediátrica
- Dermatoscopia en apoyo diagnóstico al cáncer de piel
- Perlas quirúrgicas
- La otra cara de la cirugía dermatológica
- Pelo
- Láser y terapia fotodinámica
- Patología ungueal
- Patología de vulva
- Queratosis Actínica: campo de cancerización
- Criocirugía
- Avances Terapéuticos en neoplasias cutáneas
- Cirugía Plástica y Dermatología
- Cicatrización
- Terapias no quirúrgicas para el Carcinoma Basocelular
- Contorno corporal
- Carcinoma Basocelular: los retos de la enfermedad avanzada
- Avances en tecnología aplicada a la Dermatología
- Oculoplástica

COSTOS DE INSCRIPCIÓN

CATEGORIA	Hasta el 31 de mayo de 2016	Durante el Congreso
Socios de la SMCDO al corriente	$ 2,500.00	$ 3,000.00
Socios del Colegio Médico de Dermatólogos de Nuevo León	$ 2,500.00	$ 3,000.00
No socios	$ 4,000.00	$ 5,000.00
Residentes	$ 1,000.00	$ 1,200.00
Práctica Quirúrgica Hospital Universitario de Nuevo León	$ 1,200.00 (Cupo Limitado)	
Curso Pre Congreso	$ 700.00	

Nicolas San Juan #1636 Col. Del Valle, C.P.03100, México D.F.
www.smcdo.org / admsmcdo@smcdo.org
Tel: 01 (55) 5025 - 9203

Sociedad Mexicana de Cirugía Dermatologica y Oncológica

@SMCDO_OFICIAL

InterMeeting
Evolving events

INFORMES
International Meeting Services, S.A. de C.V.
Tels: +52 (55) 5663 - 2803, 5663 - 0402
Fax: (55) 5663 - 0035
www.intermeeting.com.mx
info@intermeeting.com.mx

Artículo original
Dermatol Rev Mex 2016 mayo;60(3):203-209.

Dermatología
Revista mexicana

Alteraciones oculares en pacientes con diagnóstico de alopecia areata

Fierro-Arias L[1], De la Fuente-García V[1], Cortés-Rodrigo MD[2], Baños-Segura C[1], Ponce-Olivera RM[1]

Resumen

ANTECEDENTES: la alopecia areata es una enfermedad frecuente, crónica, recurrente, que se distingue por la pérdida repentina de pelo en forma sectorial. Se considera un cuadro autoinmunitario que afecta los folículos pilosos, con probable predisposición genética y algunos factores ambientales implicados. Otras manifestaciones clínicas se han asociado en diferentes regiones corporales, como las uñas y ocasionalmente los ojos; acerca de este hecho hay escasas referencias, se desconoce su prevalencia y aún se debate si existe una verdadera correlación a este respecto.

OBJETIVO: identificar la existencia o ausencia de alteraciones oftalmológicas en los pacientes con diagnóstico de alopecia areata en el Hospital General de México Dr. Eduardo Liceaga.

MATERIAL Y MÉTODO: estudio transversal, descriptivo y observacional. Los pacientes con diagnóstico dermatológico de alopecia areata se refirieron al servicio de Oftalmología para valoración especializada.

RESULTADOS: se incluyeron 29 pacientes, 17 mujeres y 12 hombres. Se encontraron antecedentes de atopia en 5 pacientes (17%) y de alopecia areata familiar en uno (3%). La pilotracción fue positiva en 10 pacientes (35%) y el patrón de alopecia en cuatro pacientes fue ofiasis de Celso (14%) y en forma de placas circulares los 25 restantes (86%). En ningún paciente se encontraron alteraciones oculares en la exploración dirigida.

CONCLUSIONES: la alopecia areata no tuvo relación directa con las alteraciones oftalmológicas. Hasta donde sabemos, ésta es la primera investigación al respecto realizada en nuestro país.

PALABRAS CLAVE: alopecia areata, alteraciones oculares, enfermedades óculo-cutáneas.

[1] Servicio de Dermatología
[2] Servicio de Oftalmología
Hospital General de México Dr. Eduardo Liceaga, Secretaría de Salud.

Recibido: septiembre 2015

Aceptado: enero 2016

Correspondencia
Dr. Leonel Fierro Arias
Perpetua 40, 3er piso
03900 Ciudad de México
leofierro@yahoo.com

Este artículo debe citarse como
Fierro-Arias L, De la Fuente-García V, Cortés-Rodrigo MD, Baños-Segura C, Ponce-Olivera RM. Alteraciones oculares en pacientes con diagnóstico de alopecia areata. Dermatol Rev Mex. 2016 mayo;60(3):203-209.

Dermatol Rev Mex 2016 May;60(3):203-209.

Ocular alterations in patients with alopecia areata.

Fierro-Arias L[1], De la Fuente-García V[1], Cortés-Rodrigo MD[2], Baños-Segura C[1], Ponce-Olivera RM[1]

Abstract

***BACKGROUND**: Alopecia areata is a frequent, chronic and recurrent disease characterized by sudden and localized hair loss. An autoimmune origin affecting hair follicles is considered, associated with certain genetic*

predisposition and environmental factors being involved. Other clinical manifestations affecting nails and eyes have been associated with this disease, but are still debatable. Prevalence regarding these manifestations is still unknown.

***OBJECTIVE**: To identify the presence or absence of ophthalmic involvement on patients diagnosed with alopecia areata in General Hospital of Mexico Dr. Eduardo Liceaga.*

***MATERIAL AND METHOD**: A cross-sectional, descriptive and observational study was performed. Patients with a clinical diagnosis of alopecia areata were referred to the Ophthalmology Department for specialized assessment.*

***RESULTS**: 29 patients, 17 female and 12 male, were included. It was found a history of atopy in 5 patients (17%) and familiar alopecia areata in one (3%). Pilotraction was positive in 10 patients (35%), the pattern of alopecia in 4 patients was Celsus' ophiasis (14%) and the remaining 25 (86%) were in the classical form of circular patches.*

***CONCLUSIONS**: Alopecia areata had no direct association with the presence of eye disorders. To our knowledge, this is the first study on the subject in our country.*

***KEYWORDS**: alopecia areata; eye disorders; oculocutaneous diseases*

[1] Servicio de Dermatología
[2] Servicio de Oftalmología
Hospital General de México Dr. Eduardo Liceaga, Secretaría de Salud.

Correspondence
Dr. Leonel Fierro Arias
Perpetua 40, 3er piso
03900 Ciudad de México
leofierro@yahoo.com

ANTECEDENTES

La alopecia areata es una enfermedad autoinmunitaria caracterizada por la pérdida repentina de pelo en forma sectorial, que deja áreas lisas, en ocasiones abullonadas y sin anexo cutáneo. La lesión inicial puede permanecer estable o extenderse de manera rápida y progresiva; la enfermedad suele cursar asintomática.[1] Las variedades clínicas de acuerdo con su morfología son: *1)* alopecia clásica, única o en placas múltiples, *2)* reticulada, *3)* ofiasis de Celso, *4)* ofiasis inversa o sisaifo y *5)* difusa. También pueden clasificarse de acuerdo con su extensión en: *1)* alopecia areata parcial, *2)* alopecia total (pérdida total de pelo en la cabeza) y *3)* alopecia universal (con pérdida de todo el pelo cefálico y en todas las regiones corporales).[2]

Los pacientes pueden experimentar más de un episodio a lo largo de su vida o evolucionar con remisión espontánea del cuadro y repoblación capilar sin recibir tratamiento.[2,3] Afecta de manera más frecuente la piel cabelluda de la cabeza, pero puede afectar otras áreas pilosas del cuerpo.[2] La bibliografía reporta incidencia en la población general de 2 a 5%,[1,4] y constituye entre 0.7 y 4% de la consulta dermatológica.[5,6] Aunque puede suceder en cualquier edad, 60% de los afectados padece la primera placa antes de los 20 años de edad y sólo 20% después de los 40.[4,5,7]

La patogenia de la alopecia areata aún no está bien comprendida; sin embargo, se sabe que intervienen factores genéticos autoinmunitarios (HLA-DR y HLA-DQ en los alelos DRB1*1104,

DQB1*0301 y polimorfismos), mediados por células T, que afectan a los folículos pilosos.[3,6,8] Se ha identificado que el cambio en el número de linfocitos T cooperadores (CD4) y linfocitos T supresores (CD8) tiene relación con la actividad de la enfermedad; por ello, si hay incremento en los CD4 habrá correspondencia con la cantidad de pelo que se pierde, aunado a los factores externos desencadenantes: psicológicos, ambientales, estrés, etcétera.[5,9]

La alopecia areata puede coexistir con otras enfermedades inmunitarias cutáneas como: vitíligo (3-8%), liquen plano, morfea, dermatitis atópica, psoriasis, prurigo solar, erupción polimorfa lumínica y otras de implicación sistémica, como: afecciones tiroideas (8-28%), anemia perniciosa, diabetes mellitus, enfermedades de la colágena o del tejido conectivo, enfermedad de Basedow, depresión, ansiedad, facomatosis, enfermedad inflamatoria intestinal, genodermatosis y padecimientos oncológicos.[3-6,9,10]

Algunas referencias han descrito y asociado en cierto grado la existencia de alteraciones oculares en pacientes con alopecia areata; sin embargo, se desconoce su prevalencia y si estas manifestaciones están relacionadas directamente con la enfermedad o no. Entre los hallazgos reportados se incluyen: anormalidades pigmentarias en la retina, opacidades corneales (51%) y dispersión de la luz en el cristalino, catarata subcapsular posterior, alteraciones en los reflejos corneano y palatino, cambios en el fondo de ojo (41%), inflamación de la glándula lagrimal y síndrome de ojo seco, entre otros.[5,8,11,12]

La fisiopatología de ambos procesos podría compartirse en esta relación óculo-cutánea porque se ha demostrado que el estrés oxidativo está implicado en la alopecia areata y de igual manera en algunas alteraciones del cristalino. En los cuadros de alopecia se ha encontrado incremento en las concentraciones de ácido tiobarbitúrico, superóxido dismutasa y peroxidasa de glutatión, sobre todo en las fases iniciales; en este contexto y por su función, el cristalino también está continuamente expuesto a estrés oxidativo, al filtrar la luz que pasa hacia el fondo del ojo.

Una de las teorías que puede explicar las alteraciones en la retina señala que la inminente actividad de linfocitos T dirigidos contra la base del folículo piloso (de manera especial hacia las células pigmentarias) podrían, además, actuar en otras estirpes de melanocitos, como los que se encuentran en el epitelio pigmentario retiniano. Este fenómeno se hace evidente en el aspecto clínico cuando, al identificarse remisión de las placas alopécicas, el pelo que nace suele estar desprovisto de color (poliosis). En la mácula también se han implicado los melanocitos oculares porque se han identificado manchas amarillas y degeneración macular.[13]

Al haber pocas referencias de esta correlación, sigue siendo un debate si existe sincronía entre la alopecia areata y algunas alteraciones oculares. Este trabajo tuvo el objetivo de identificar o descartar la existencia de manifestaciones oftalmológicas relacionadas en los pacientes con diagnóstico de alopecia areata y describir algunas de sus características demográficas; datos que no se han reportado hasta hoy en nuestro medio.

MATERIAL Y MÉTODO

Estudio transversal, descriptivo y observacional en el que se incluyeron hombres y mujeres de cualquier edad, reclutados en el servicio de Dermatología del Hospital General de México Dr. Eduardo Liceaga, con primer diagnóstico clínico de alopecia areata (sin importar la variante), que no tuvieran tratamientos previos tópicos o sistémicos contra este padecimiento y que dieran su consentimiento para participar en la investigación. Se excluyeron los pacientes con

diagnóstico de enfermedad oftalmológica previa conocida o con enfermedades autoinmunitarias ya diagnosticadas, expuestos a esteroides u otros inmunosupresores, así como los pacientes con otras enfermedades dermatológicas que pudieran asociarse con alteraciones oculares y los sujetos con diabetes o hipertensión arterial sistémica, síndrome de Down, enfermedad de Addison, etcétera.

Se realizó interrogatorio dirigido acerca de los antecedentes heredo-familiares de atopia, alopecia areata o enfermedades autoinmunitarias y también de los antecedentes personales patológicos. Se realizó la exploración física dermatológica y una vez con el diagnóstico establecido, los pacientes se enviaron al servicio de Oftalmología del mismo nosocomio para valoración especializada; ésta consistía en evaluación del segmento anterior con lámpara de hendidura (para tratar de identificar alteraciones como opacidades en el cristalino), movimientos oculares, reflejos pupilares, tonometría, y del fondo de ojo con oftalmoscopio indirecto; no se evaluó la agudeza visual de los pacientes.

Posterior a la recolección de los datos se realizó un análisis descriptivo consistente en obtener la media, la desviación estándar o típica y los valores máximo y mínimo para la variable de edad. Para las variables cualitativas: antecedente de atopia o de alopecia areata, enfermedades autoinmunitarias, pilotracción, patrón clínico de alopecia, así como las enfermedades asociadas, se les determinó la distribución por frecuencia absoluta y relativa, medida ésta como proporción. Se obtuvo gráfica de caja de las variables cuantitativas, como la edad; se realizó la prueba de independencia de los efectos de género con las variables cualitativas mencionadas, mediante tablas de contingencia 2x2 y se utilizó la prueba exacta de Fisher.[14] Antes del procesamiento de la información se elaboró una base de datos en Excel de Microsoft y el análisis estadístico se realizó con el paquete computacional *Statistical Package for the Social Sciences* (SPSS) versión 21.

RESULTADOS

Se evaluaron en el estudio 58 ojos de 29 pacientes incluidos, 17 mujeres y 12 hombres. Los límites de edad fueron 4 y 67 años, con media de 37±16.3 años. La evolución de la alopecia areata fue entre 1 y 48 meses, con media de 10.4±13.5 meses. En cuanto a las variables cualitativas, de los 29 pacientes incluidos, cinco tuvieron antecedentes familiares de atopia (17%) y uno de alopecia areata (3%). La pilotracción resultó positiva en 10 pacientes (34%). El patrón clínico de alopecia fue ofiasis de Celso en cuatro pacientes (14%) y clásico en los 25 restantes (86%), con placas aisladas que tendían a ser circulares (Cuadro 1).

La prueba de independencia de la variable género, con las variables cualitativas mencionadas y mediante la prueba exacta de Fisher no resultó estadísticamente significativa (p mayor de 0.05) en ningún rubro. En la muestra incluida no se encontraron alteraciones oculares en la evaluación oftalmológica implementada ni durante la exploración dirigida al cristalino, no

Cuadro 1. Resultados (n=29)

Sexo	
Mujeres	17 (59%)
Hombres	12 (41%)
Edad media	37±16.3 años
Evolución media	10.4±13.5 meses
Antecedentes familiares	
Atopia	5 (17%)
Alopecia areata	1 (3%)
Pilotracción	
Positiva	10 (34%)
Negativa	19 (66%)
Forma clínica	
En placas aisladas	25 (86%)
Ofiasis de Celso	4 (14%)

se encontraron opacidades puntuales o catarata ni tampoco trastornos evidentes en la evaluación del fondo de ojo.

DISCUSIÓN

La alopecia areata es una enfermedad inmunológica frecuente, de evolución crónica y recurrente, mediada por células T que afecta a los folículos pilosos. Se distribuye por igual en ambos sexos;[7,15] sin embargo, en nuestro estudio se encontró un ligero predominio en las mujeres. La predisposición a padecer la enfermedad está determinada genéticamente; se sabe que entre 10 y 27% de los pacientes tienen antecedentes familiares;[1] cuando las placas se manifiestan antes de los 30 años de edad se estima asociación familiar, incluso, en 37% y de 7% en pacientes con aparición tardía.[2] Esta investigación reveló que sólo un paciente tenía antecedentes familiares y su edad de manifestación fue después de los 50 años. Existe relación entre la alopecia areata y otras enfermedades autoinmunitarias; en un estudio de casos y controles, realizado por Thomas y Kadyan,[3] en el que se incluyeron 71 pacientes con esta dermatosis, se encontró que la asociación más frecuente con otras afecciones cutáneas fue con dermatitis atópica; cuando se revela esta asociación, el padecimiento tiene peor pronóstico porque se identifica escasa respuesta al tratamiento.

En este estudio encontramos cinco pacientes con antecedentes familiares de dermatitis atópica, la manifestación clínica en cuatro de ellos fue en forma de placas y de ofiasis en uno, que es de control más difícil. Nuestra investigación no reveló alteraciones oculares corneales ni en el fondo de ojo, como las reportadas en la bibliografía. En 1986, Tosti y colaboradores[16] realizaron un estudio de 98 pacientes con alopecia areata en el que identificaron alteraciones en el epitelio pigmentario de la retina, utilizaron electrorretinografía y electrooculografía; la primera mide el potencial de acción y la segunda, el potencial de reposo en luz y en oscuridad. Con base en el índice de Arden, que es la relación entre el potencial en pico de luz y oscuridad, los autores demostraron que los pacientes con alopecia areata tenían un índice menor, lo que se explica por disfunción del epitelio pigmentario de la retina. En nuestro estudio, la exploración oftalmológica no evidenció alteraciones pigmentarias en la evaluación del fondo de ojo; sin embargo, no se realizaron estudios complementarios como los descritos, con lo que podríamos obtener un análisis más preciso. Consideramos también que las características de selección e inclusión de los pacientes, como que no tuvieran comorbilidades, sin tratamientos previos, sin inmunoterapias ni endocrinopatías, sin antecedentes personales de enfermedad oftálmica y con el diagnóstico reciente de la dermatosis, pudieron influir en los resultados.

Los cambios en el cristalino que se aprecian en varios padecimientos dermatológicos pueden explicarse si tomamos en cuenta el origen embriológico común de los tejidos en el ectodermo. En 2009, Pandhi y colaboradores[13] comunicaron los resultados de un estudio de casos y controles en el que evaluaron a 83 pacientes con alopecia areata *versus* otros padecimientos dermatológicos; encontraron alteraciones en el cristalino en 41% de los pacientes, que incluyeron catarata subcapsular anterior y posterior, con opacidades puntuales. En otro estudio, Recupero y colaboradores[12] incluyeron 75 pacientes con alopecia areata y los compararon con 70 pacientes sanos; a todos se les realizaron pruebas de agudeza visual, tonometría, revisión de cristalino y de fondo de ojo bajo midriasis completa; hallaron opacidades puntuales en el cristalino en 51% de los casos y sólo en 3% de los controles.

Al momento no se ha revelado alguna correlación entre la severidad de la alopecia areata y la aparición de opacidades en el cristalino. Desde

1963, Muller y Brunsting sugirieron el daño de esa estructura en pacientes con alopecia areata y reportaron cinco pacientes con la forma universal que padecieron cataratas; sin embargo, concluyeron que esta manifestación era poco probable.[17] Unos años después, Summerly y colaboradores[18] propusieron que el estudio oftalmológico debía realizarse sólo en pacientes con alopecia areata con síntomas visuales francos. Otras teorías atribuyen la aparición de cataratas a la administración de esteroides sistémicos para el tratamiento de la dermatosis.[1]

Assis de Andrade y colaboradores[19] reportaron el análisis de 22 pacientes con alopecia areata y hallazgos de alteraciones oculares, en especial en el fondo de ojo. Los datos más consistentes fueron: la pérdida parcial o total de pestañas, así como cambios en lentes y cataratas; ninguno fue significativo y no pudo establecerse algún factor predictivo de manifestación intraocular o correlación con la severidad del cuadro. En 2009, Haque y colaboradores[20] propusieron que las manifestaciones en el pelo (alopecia y poliosis), que se aprecian en el síndrome de Vogt-Koyanagi-Harada (que cursa con uveítis bilateral), corresponden, en realidad, a una alopecia areata en repoblación.

En la revisión del tema también encontramos reportes de casos de otras asociaciones de alopecia areata y enfermedad oftálmica: uno por Kalinina Ayuso y colaboradores[21], en el que describen tres niños con uveítis intermedia, y otro por Hoepf y Laby,[22] acerca de un niño con neuropatía óptica; sin embargo, no existe evidencia suficiente para sustentar estos vínculos.

Nuestros resultados indicaron que la forma de manifestación clínica más frecuente de alopecia areata fue en placas aisladas y sólo dos pacientes la mostraron en ofiasis de Celso. En 10 pacientes se identificó pilotracción positiva, lo que es un dato importante para el diagnóstico; en el estudio por dermatoscopia también se encontraron pelos en forma de signo de admiración y no detectamos ningún caso con madarosis. Algunos factores de mal pronóstico de esta enfermedad son: inicio en la infancia, enfermedad extensa, patrón ofiáseo, afectación de las uñas, existencia de otras enfermedades autoinmunitarias, atopia y antecedentes familiares del padecimiento. En nuestra serie detectamos algunos sujetos con estos antecedentes familiares; los más frecuentes fueron de atopia y de alopecia areata.[2,5]

CONCLUSIÓN

En esta investigación de pacientes con alopecia areata no encontramos lesiones oftalmológicas en las estructuras del segmento anterior ni en la evaluación del fondo de ojo, como las descritas en ciertas referencias; por ello, no podemos establecer una correlación entre la enfermedad y una alteración ocular específica. En la revisión de la bibliografía hallamos algunos estudios en los que esta asociación patológica se ha evaluado con otros métodos diagnósticos para determinar la función y la integridad ocular; sin embargo, no ha podido establecerse un vínculo directo entre ambas afecciones. Debido a las limitantes de nuestra investigación consideramos que se requieren nuevos estudios con mayor número de pacientes, con incremento en los periodos de seguimiento, en los que se disponga de más recursos tecnológicos y se consideren otras variables del entorno. Respecto al tema, éste es el primer estudio realizado en nuestro medio.

Nota

Este trabajo contó con la aprobación y registros correspondientes en la Dirección de Investigación (DI/12/109/3/5), el Comité de Investigación (CI/011/242) y el Comité de Ética (CE/012/044) del Hospital General de México Dr. Eduardo Liceaga, Secretaría de Salud.

REFERENCIAS

1. Nelson DA, Spielvogel RL. Alopecia areata. Int J Dermatol 1985;24:26-34.
2. Madani S, Shapiro J. Alopecia areata update. J Am Acad Dermatol 2000;42:549-566.
3. Thomas EA, Kadyan RS. Alopecia areata and autoimmunity: a clinical study. Indian J Dermatol 2008;53:70-74.
4. Finner AM. Alopecia areata: clinical presentation, diagnosis, and unusual cases. Dermatol Ther 2011;24:348-354.
5. Alkhalifah A. Alopecia areata update. Dermatol Clin 2013;31:93-108.
6. Ito T. Recent advances in the pathogenesis of autoimmune hair loss disease alopecia areata. Clin Dev Immunol 2013;doi: 10.1155/2013/348546.
7. Galán-Gutiérrez M, Rodríguez-Bujaldón, Moreno-Giménez JC. Update on the treatment of alopecia areata. Actas Dermosifiliogr 2009;100:266-276.
8. Ergin C, Acar M, Kaya Akis H, et al. Ocular findings in alopecia areata. Int J Dermatol 2015;doi:10.1111/ijd.12897.
9. Tosti A. Practice gaps. Alopecia areata and comorbid conditions. JAMA Dermatol 2013;149:794.
10. Amin SS, Sachdeva S. Alopecia areata: a review. J Saudi Soc Dermatol & Dermatol Surg 2013;17:37-45.
11. Chee E, Fong KS, Al Jajeh I, et al. The association of lacrimal gland inflammation with alopecia areata. Orbit 2015;34:45-50.
12. Recupero SM, Abdolrahimzadeh S, De Dominicis M, et al. Ocular alterations in alopecia areata. Eye 1999;13:643-646.
13. Pandhi D, Singal A, Gupta R, Das G. Ocular alterations in patients of alopecia areata. J Dermatol 2009;36:262-268.
14. Fisher LD, Van Belle G. Biostatstics. A methodology for the health sciences. New York: John Wiley and Sons Inc., 1993.
15. Bakry OA, Elshazly RM, Shoeib MA, Gooda A. Oxidative stress in alopecia areata: a case-control study. Am J Clin Dermatol 2014;15:57-64.
16. Tosti A, Colombati S, De Padova MP, et al. Retinal pigment epithelium function in alopecia areata. J Invest Dermatol 1986;86:553-555.
17. Muller SA, Brunsting LA. Cataracts in alopecia areata. Report of five cases. Arch Dermatol 1963;88:202-206.
18. Summerly R, Watson DM, Monckton PW. Alopecia areata and cataract. Arch Dermatol 1966;93:411-412.
19. Assis de Andrade F, Giavedoni P, Keller J, et al. Ocular findings in patients with alopecia areata: role of ultra-wide-field retinal imaging. Immunol Res 2014;60:356-360.
20. Haque VM, Mir MR, Hsu S. Vogt-Koyanagi-Harada syndrome: Association with alopecia areata. Dermatol Online J 2009;15:10.
21. Kalinina Ayuso V, Pott JW, de Boer JH. Intermediate uveitis and alopecia areata: is there a relationship? Report of 3 pediatric cases. Pediatrics 2011;128:e1013-e1018.
22. Hoepf M, Laby DM. Optic neuropathy in a child with alopecia. Optom Vis Sci 2010;87:E787-E789.

Fundación para la Dermatitis Atópica (FDA) en México

Siendo la dermatitis atópica uno de los padecimientos más prevalentes, crónicos en niños, y que requiere de explicaciones precisas, apoyo a la investigación, para todo eso se creó la Fundación México, tiene como sede al prestigiado Servicio de Dermatología del Instituto Nacional de Pediatría, y lo lidera su jefa la Dra. Carola Durán McKinster, y está conformado por su selecto grupo de especialistas.

Sus objetivos son claros y precisos, afiliación de pacientes, dar información, conducir talleres, ayuda directa a los pacientes. Su página web es:

http://www.fundacion-dermatitis-atopica.com.mx/

Misión y Visión de la FDA

"Su misión. Poner al alcance de los niños mexicanos con Dermatitis Atópica y sus familiares información clara, precisa y profesional sobre qué es, cómo tratar y cómo superar la enfermedad, basados en un enfoque no sólo de salud clínica sino psicológica y social."

"Su visión. Convertir a la Fundación para la Dermatitis Atópica en la entidad de referencia más relevante del país, para dirigir y orientar tanto a pacientes y familiares, como a otras entidades clínicas y sociales que puedan identificar esta enfermedad en su entorno, a fin de brindar los cuidados clínicos y emocionales de más niños con Dermatitis Atópica, para devolverles una mejor calidad de vida que redunde en una mejor integración y un mejor desempeño de estos pequeños en su entorno social."

Artículo original
Dermatol Rev Mex 2016 mayo;60(3):210-218.

Dermatología
Revista mexicana

Crecimiento de *Nocardia brasiliensis* como biopelículas en superficies inertes

Castrillón-Rivera LE[1], Palma-Ramos A[1], Monroy-García A[1], Castañeda-Sánchez JI[1], Padilla-Desgarennes MC[2]

Resumen

ANTECEDENTES: las biopelículas son comunidades microbianas que constituyen la forma más exitosa de colonización de los microorganismos; éstas son ubicuas en la naturaleza y son responsables de muchas enfermedades. Estas comunidades están embebidas en una matriz extracelular autoproducida principalmente de exopolisacáridos. Las biopelículas se unen irreversiblemente a superficies inertes o a tejidos vivos. Su formación ocurre como un proceso continuo que sigue varias etapas de desarrollo. Las biopelículas están presentes en varios tejidos, incluida la piel, interfieren con la curación de las heridas y se asocian con diversas enfermedades, como dermatitis atópica, acné vulgar, candidiasis, impétigo ampolloso y pénfigo foliáceo, entre otras. El actinomicetoma es un proceso infeccioso de la piel causado por *Nocardia brasiliensis*, los granos que se forman *in vivo* consisten en un cemento de unión de naturaleza polisacarídica que amalgama a estas bacterias; este componente puede representar la asociación microbiana como biopelícula en esta enfermedad.

OBJETIVO: obtener biopelículas de *Nocardia brasiliensis* crecida en diferentes superficies de acetatos y en catéteres.

MATERIAL Y MÉTODO: estudio experimental, descriptivo y observacional en el que se realizó una curva de crecimiento de la cepa de referencia de *Nocardia brasiliensis* CECT3032 en medio Sabouraud. Se utilizaron como superficies inertes placas de cultivo de 24 pozos y acetatos de 1x1 cm de las marcas comerciales Apollo, PCM y Kronaline, así como catéteres de 0.2, 0.5 y 1 cm de diámetro. Se inocularon con $200x10^6$ UFC/mL durante 50 días, las lecturas se realizaron cada tercer día durante la primera semana y una vez semanalmente hasta completar los 50 días de crecimiento. Se cuantificaron las UFC/mL y la biopelícula se observó mediante análisis microscópico y por las lecturas del extracto de ácido acético obtenido después de la tinción con cristal violeta.

RESULTADOS: se logró obtener el crecimiento de *N. brasiliensis* como biopelículas sobre acetatos, por lo que se propone como un posible modelo de estudio en el laboratorio. Del crecimiento de *Nocardia brasiliensis* con formación de biopelícula en catéteres se logró obtener diferencias entre los materiales utilizados; el catéter de 0.6 cm de grosor con 1 cm de largo (con balón para angioplastia coronaria transluminal percutánea) favoreció el mayor crecimiento. Asimismo, el aumento en el diámetro se reflejó en el número de UFC/mL recuperado.

CONCLUSIÓN: *Nocardia brasiliensis* tiene la capacidad de formar biopelículas *in vitro* en acetatos y catéteres y puede considerarse un factor de riesgo para la manipulación clínica.

PALABRAS CLAVE: *Nocardia brasiliensis*, *Nocardia*, biopelículas.

[1] Laboratorio de Inmunología, Departamento de Sistemas Biológicos, Universidad Autónoma Metropolitana, Unidad Xochimilco.
[2] Laboratorio de Micología, Centro Dermatológico Dr. Ladislao de la Pascua, Secretaría de Salud, Ciudad de México.

Recibido: octubre 2015

Aceptado: enero 2016

Correspondencia
Dra. Laura Estela Castrillón Rivera
Laboratorio de Inmunología, UIDIS
Universidad Autónoma Metropolitana
Unidad Xochimilco
Calzada del Hueso 1100
04960 Ciudad de México
lcrivera@correo.xoc.uam.mx

Este artículo debe citarse como
Castrillón-Rivera LE, Palma-Ramos A, Monroy-García A, Castañeda-Sánchez JI, Padilla-Desgarennes MC. Crecimiento de *Nocardia brasiliensis* como biopelículas en superficies inertes. Dermatol Rev Mex. 2016 mayo;60(3):210-218.

Dermatología
Revista mexicana

Dermatol Rev Mex 2016 May;60(3):210-218.

Nocardia brasiliensis *biofilms growing on inert surfaces.*

Castrillón-Rivera LE[1], Palma-Ramos A[1], Monroy-García A[1], Castañeda-Sánchez JI[1], Padilla-Desgarennes MC[2]

Abstract

***BACKGROUND**: Biofilms are microbial communities that are the most successful colonization of microorganisms, are ubiquitous in nature and responsible for many diseases. These communities embedded in an extracellular matrix growing inside self-produced exopolysaccharide and attached irreversibly to an inert surface or a living tissue. Biofilm formation occurs as a continuous process with various stages of development. Biofilms are present in various tissues including skin, interfering with the wound healing and associated with various diseases such as atopic dermatitis, acne, candidiasis, bullous impetigo and pemphigus foliaceus, among others. Actinomycetoma is an infectious process of the skin caused by* Nocardia brasiliensis*, the grains are formed* in vivo *consisting of a polysaccharide bonding cement which amalgamates these bacteria, this component may represent the association as microbial biofilm in this condition.*

***OBJECTIVE**: To obtain* Nocardia brasiliensis *biofilms growing in different inert surfaces such as acetates and catheters.*

***MATERIAL AND METHOD**: An experimental, descriptive and observational study was made to develop the growth curve of the reference strain CECT3032 of* N. brasiliensis *in Sabouraud medium. As inert surfaces 24 culture plates and 1x1 cm acetates trademarks Apollo, PCM and Kronaline catheters and 0.2, 0.5 and 1 cm diameter were used. These materials were inoculated with $200x10^6$ CFU/mL for 50 days and readings were taken every other day for the first week and once weekly to complete 50 days of growth. CFUs/mL were measured and the biofilm was observed by microscopic analysis readings of acetic acid extract obtained after crystal violet staining.*

***RESULTS**: It is possible to obtain the growth of biofilms on* N. brasiliensis *as acetates proposing as a possible model for study in the laboratory.* Nocardia brasiliensis *growth in catheters form BP was able to obtain differences between the materials used being the catheter 0.6 cm thick 1 cm in length (balloon for percutaneous transluminal coronary angioplasty) which favored further growth. Moreover the increase in the diameter reflected in the number of CFU/mL recovered.*

***CONCLUSION**:* Nocardia brasiliensis *has the ability to form biofilms* in vitro *acetates and catheters and can be considered a risk factor for clinical handling.*

***KEYWORDS**:* Nocardia brasiliensis*;* Nocardia*; biofilms*

[1] Laboratorio de Inmunología, Departamento de Sistemas Biológicos, Universidad Autónoma Metropolitana, Unidad Xochimilco.
[2] Laboratorio de Micología, Centro Dermatológico Dr. Ladislao de la Pascua, Secretaría de Salud, Ciudad de México.

Correspondence
Dra. Laura Estela Castrillón Rivera
Laboratorio de Inmunología, UIDIS
Universidad Autónoma Metropolitana
Unidad Xochimilco
Calzada del Hueso 1100
04960 Ciudad de México
lcrivera@correo.xoc.uam.mx

ANTECEDENTES

En condiciones de abundancia nutricional y sin estrés químico o físico, una bacteria u hongo prolifera a su máxima tasa de crecimiento como organismo planctónico (libre); sin embargo, si el microorganismo detecta cualquier estrés nutricional o ambiental y si encuentra una superficie acondicionada con moléculas orgánicas, se une irreversiblemente a ésta;[1,2] las células se dividen y colonizan la superficie y cuando la concentración de señales químicas producidas por el metabolismo microbiano alcanza un nivel umbral, esta densidad poblacional inicia cambios fenotípicos en su población[3] que la llevan a la expresión de nuevas proteínas de señalización,[4] conocidas como *quorum sensing*,[5] lo que resulta en la síntesis y secreción de una sustancia polimérica extracelular (matriz) compuesta principalmente por polisacáridos, proteínas, ácidos nucleicos y lípidos que actúan como una especie de goma que hace que las bacterias o levaduras sésiles (adheridas) se unan firmemente a la superficie con lo que se forman microcolonias estructuradas conocidas como biopelículas, mismas que pueden unirse a superficies inertes o tejidos vivos.[6] Esta matriz permite la interconexión de las células inmovilizadas y actúa como un sistema digestivo externo que mantiene a las enzimas extracelulares cercanas a las células y que las capacita para que metabolicen biopolímeros sólidos y coloidales.[7-9]

Las biopelículas ocurren como un proceso continuo de acuerdo con varias fases de desarrollo, que son: *a)* acondicionamiento, *b)* adhesión, *c)* síntesis de matriz extracelular, *d)* maduración y *e)* dispersión, lo que lleva a la formación de una estructura uniforme en forma de depósitos homogéneos y acumulaciones viscosas celulares rodeados de una matriz de polímeros con canales abiertos para el movimiento del agua.[10] Esta asociación microbiana se vincula con varias enfermedades, como fibrosis quística, endocarditis, otitis media, prostatitis crónica, así como en enfermedades nosocomiales derivadas de dispositivos médicos infectados e implantes.[11] En el caso de la piel, las biopelículas se asocian con diversas enfermedades, como dermatitis atópica, acné, candidiasis, impétigo ampolloso y pénfigo foliáceo, entre otras.[12] Es importante conocer el complejo ecosistema de la microflora de la piel para entender su papel en la protección contra otras infecciones, así como su participación en diversas enfermedades de origen no infeccioso; de ahí el interés por entender la posible asociación de los microorganismos residentes y la posibilidad que ellos se organicen como biopelículas.[13]

Varios son los problemas derivados de la existencia de biopelículas en la práctica médica, como la interferencia en la curación de las heridas o en la resistencia a los antibióticos,[14-16] de ahí la importancia del conocimiento y control de esta forma de organización microbiana.

El actinomicetoma consiste en una infección granulomatosa crónica de la piel y de los tejidos subyacentes con tendencia a afectar huesos. Se distingue por el aumento de volumen relativamente indoloro y fístulas a través de las que se eliminan pus y granos, constituidos por filamentos bacterianos. En México, los principales agentes causales son *Nocardia brasiliensis* y *Actinomadura madurae*.[17]

La matriz extracelular en las biopelículas, además de ser un componente de resistencia al ambiente externo, también puede ser un factor de virulencia, como en el caso del cemento de unión presente en los granos de actinomicetos de *Nocardia* y *Actinomadura*,[18] que se ha caracterizado como un polisacárido neutro en el caso de *Nocardia* y un polisacárido ácido sulfatado para *Actinomadura*.[19] Estos microorganismos son las principales bacterias filamentosas responsables de la enfermedad conocida como

actinomicetoma; sin embargo, el papel que juega este polisacárido en la patología de esta enfermedad aún se desconoce; por esta razón es importante contar con modelos experimentales que favorezcan la producción de estas sustancias y una posibilidad podría ser la generación de biopelículas por estas bacterias.

Los primeros estudios reportados con la intención de obtener biopelículas de *Nocardia brasiliensis in vitro* como posible modelo experimental consistieron en analizar las fases iniciales de formación sobre acetatos y plásticos al estudiar la adherencia y homogeneidad del crecimiento como biopelículas con diferencias de acuerdo con el material analizado.[20]

El objetivo de este estudio fue obtener la cinética de crecimiento de biopelículas de la cepa de referencia CECT3032 de *Nocardia brasiliensis* sobre diferentes superficies (acetatos), así como su obtención en catéteres.

MATERIAL Y MÉTODO

Estudio experimental, descriptivo y observacional en el que se utilizaron: *a)* acetatos de 1x1 cm de diferentes marcas comerciales: Apollo, PCM y Kronalin-E, en placas de cultivo de tejidos de 24 pozos y *b)* catéteres: de 1 cm de largo y diferentes diámetros y materiales, como equipo de adaptación al vacío para extracción de sangre Becton Dickinson Vacutainer de 0.1 cm de grosor y 1 cm de diámetro, catéteres con balón para angioplastia coronaria transluminal percutánea de 0.4 y 0.6 cm de grosor.

Microorganismo: cepa de referencia CECT3032 de *Nocardia brasiliensis*.

Métodos:

a) Pruebas de identificación de la cepa de referencia CECT3032: se realizó la identificación morfológica en crecimiento en medio dextrosa-Sabouraud, así como la hidrólisis de caseína.
b) Curva de crecimiento en caldo Dextrosa-Sabouraud: se sembraron 5 mL de la bacteria ajustada al tubo núm. 2 del nefelómetro de McFarland ($600x10^6$ UFC/mL) en 150 mL del medio de cultivo y se realizó la lectura espectrofotométrica a 540 nm (tiempo 0) y se tomaron alícuotas de 3 mL cada 12 horas durante 15 días. Cada muestra se sembró en agar dextrosa-Sabouraud para la cuantificación de microorganismos.
C) Formación de biopelículas:

Inóculo: a cada pozo de la placa de cultivo se colocaron los materiales de estudio previamente esterilizados y se depositaron 2 mL de una suspensión de *N. brasiliensis* de una suspensión de $600x10^6$ UFC/mL, la placa se incubó a 37ºC en cámara húmeda y en agitación constante; a los ocho días se cambió el medio de cultivo y se tomaron muestras a partir de los 15 días cada semana hasta alcanzar el día 50.

Tratamiento de las muestras: para evaluar el crecimiento como biopelícula de *N. brasiliensis* se extrajo el medio líquido de cada pozo y se removieron cuidadosamente los acetatos y catéteres que se enjuagaron con solución salina estéril para analizar únicamente los microorganismos adheridos al material, mismos que se removieron y cuantificaron por la lectura a 540 nm asociados con la curva de crecimiento previamente obtenida.

Para analizar la existencia de microorganismos adheridos, éstos se fijaron con 100 µL de metanol a 99%, se secó la muestra y posteriormente se agregaron 100 µL de cristal violeta (1%) durante 20 minutos y se enjuagó cada material con agua destilada para remover el exceso de colorante. Se adicionaron 150 µL de ácido acético a 33%

para realizar la lectura espectrofotométrica (600 nm) del extracto para la demostración indirecta de la existencia de polisacáridos.[21]

RESULTADOS

Identificación de la cepa de referencia

El crecimiento característico de *N. brasiliensis* de colonias blanco-amarillentas, plegadas o de aspecto yesoso en el medio de dextrosa-Sabouraud se muestra en la Figura 1. La prueba bioquímica de la hidrólisis de caseína fue positiva al aclarar la zona de crecimiento por el consumo de la caseína.

La curva de crecimiento se obtuvo de la cuenta de UFC/mL correspondientes a las de las diluciones preparadas a partir del crecimiento de *N. brasiliensis* en caldo dextrosa-Sabouraud ajustada al tubo 2 del nefelómetro de McFarland, así como de la lectura espectrofotométrica correspondiente a la densidad óptica (absorbancia) a 540 nm de estas mismas diluciones (Figuras 2 y 3).

Las lecturas en densidad óptica permiten relacionar el crecimiento bacteriano en UFC/mL, por lo que éste fue el método utilizado para el análisis del crecimiento a partir del caldo de cultivo.

Figura 1. Colonia de *N. brasiliensis* de la cepa de referencia CECT3032 crecida en agar dextrosa-Sabouraud.

Formación de biopelículas

En el crecimiento como biopelícula sobre acetatos se aprecia que en el día 29 en todos los casos se logró el crecimiento confluente sobre el material de estudio (Figura 4).

La cuantificación por UFC/mL obtenidas del material recuperado del acetato se muestra en el Cuadro 1. En ambos ensayos se demuestra que existen diferencias en el tiempo de formación de biopelículas en función del material utilizado. También se observa que el máximo de microorganismos recuperados de las biopelículas formadas sobre estos soportes inertes ocurre en diferentes tiempos, la marca Apollo favorece más este tipo de crecimiento con valores elevados a partir del día 20 ($2x10^6$ UFC/mL) y un máximo el día 29 de su crecimiento ($4x10^6$ UFC/mL), a diferencia del acetato Kronalin E que alcanzó un máximo de crecimiento al día 29 ($1x10^6$ UFC/mL) y PCM donde se recupera el mayor número bacteriano hasta el día 43 ($4x10^6$ UFC/mL).

La determinación del crecimiento se realizó por la cuantificación de densidad óptica a 540 nm.

Formación de biopelículas en catéteres

Se logró determinar la presencia de biopelículas de *Nocardia* sobre (y entre) el material de los diversos catéteres evaluados (Figura 5) y la recuperación de bacterias a partir de estos materiales (Cuadro 2).

La determinación del crecimiento se realizó por la cuantificación de densidad óptica a 540 nm.

Con estos resultados se demuestra que no se logró obtener crecimiento en todas las muestras; sin embargo, se observó una relación directa del

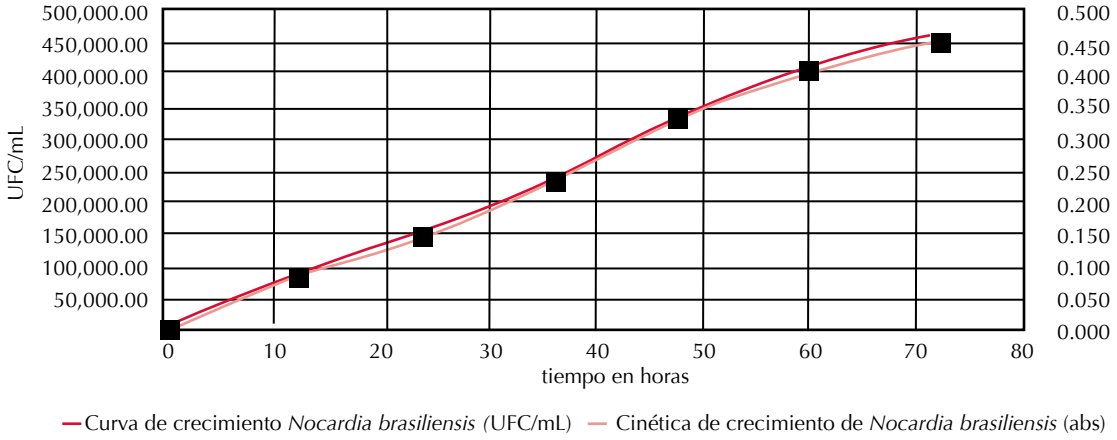

Figura 2. Determinación de la curva de crecimiento de la cepa de referencia CECT3032 de *N. brasiliensis* mediante la determinación de UFC/mL y la cinética de crecimiento mediante la lectura de la densidad óptica a 540 nm.

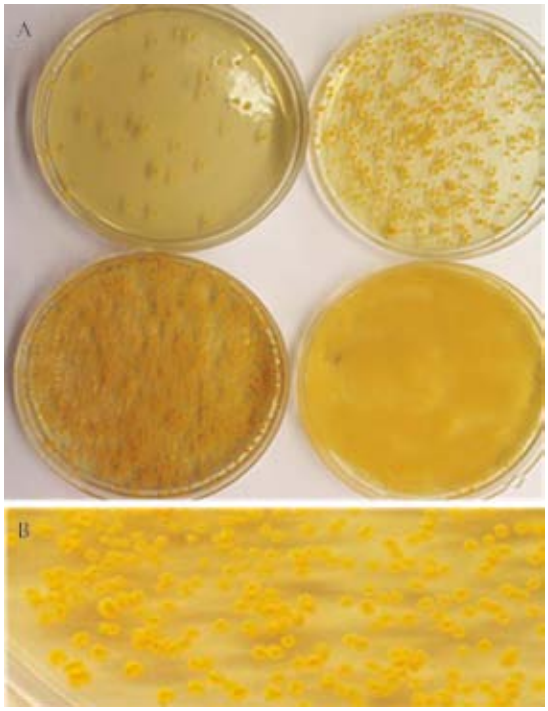

Figura 3. **A**. Determinación de las UFC/mL de la cepa de referencia CECT3032 de *N. brasiliensis*. **B**. Acercamiento de las colonias.



Figura 4. Apreciación microscópica de las biopelículas de *N. brasiliensis* CECT3032 sobre acetatos a diferentes tiempos de crecimiento.

número de bacterias recuperadas de acuerdo con el grosor del catéter, así como con el tiempo de exposición a *Nocardia*.

Los resultados de la cuantificación del extracto de ácido acético proveniente de los acetatos y

Cuadro 1. Cinética de crecimiento de biopelículas de *N. brasiliensis* CECT3032 sobre acetatos

Tiempo (días)	Apollo (UFC/mL)	PCM (UFC/mL)	Kronalin E (UFC/mL)
3	$1x10^5$	-	-
4	-	$2x10^5$	-
5	$1x10^5$	-	$3x10^5$
6	$1x\ 10^5$	-	$4x10^5$
7	-	$3x10^5$	-
10	-	$3x10^5$	-
15	$2x10^5$	-	$4x10^5$
20	$2x10^6$	-	-
29	$4x10^6$	$6x10^5$	$1x10^6$
36	-	$6x10^5$	$6x10^5$
43	$2x10^6$	$4x10^6$	$8x10^5$

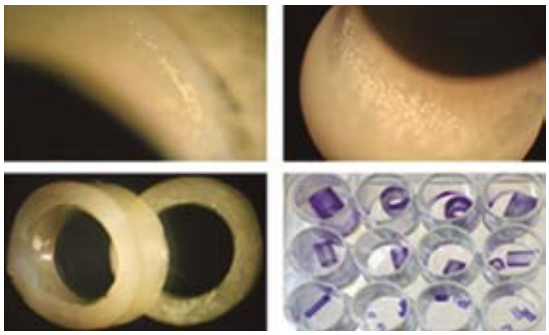

Figura 5. Formación de biopelículas de *N. brasiliensis* en catéteres. Se observa el crecimiento de la bacteria y la apariencia de los catéteres después del tratamiento con cristal violeta.

catéteres mostraron gran variabilidad sin lograr aún una correlación directa con la formación de biopelículas mediante la formación de polisacárido, por lo que aún se requiere mayor estandarización de esta técnica para tener resultados concluyentes.

DISCUSIÓN

En general, a las bacterias se les describe como patógenos que flotan libremente y manifiestan su patogenicidad como individuos; sin embargo, actualmente debe reconocerse su asociación en consorcios multicelulares conocidos como biopelículas. Esta organización microbiana ayuda a la supervivencia de los microorganismos, proporcionándoles protección contra las defensas del hospedero y mecanismos de erradicación microbiana; éstas tienen la capacidad de formar colonias que se adhieren a diferentes superficies vivas o inertes.

La matriz extracelular es la característica que determina a una biopelículas y está compuesta principalmente de un exopolisacárido característico de cada especie microbiana, agua y en menor proporción, proteínas, lípidos y ADN extracelular (ADNe). Esta matriz facilita la adherencia a superficies y sirve como protección a los mecanismos de defensa del hospedero al secuestrar mediadores inmunológicos, como anticuerpos, factores del complemento y citocinas, y evitar el reconocimiento de opsoninas y, por tanto, el reconocimiento y eliminación por células fagocíticas.

Se estima que alrededor de 70% de las infecciones bacterianas humanas en el mundo son provocadas por biopelículas, entre estas enfermedades están la prostatitis, enfermedades renales, caries dental, periodontitis, otitis media, endocarditis, neumonía, infecciones nosocomiales y trastornos asociados con el implante

Cuadro 2. Cuantificación de UFC/mL a partir de catéteres de diferente grosor incubados con *N. brasiliensis* a diferentes días de crecimiento

Tiempo (días)	Vacutainer Grosor 0.1 cm	Catéter para angioplastia Grosor 0.4 cm	Catéter para angioplastia Grosor 0.6 cm
3	$1x10^5$	$4x10^5$	$1x10^6$
4	-	$6x10^5$	$1x10^6$
5	-	$7x10^5$	-
6	$2x10^5$	-	$2x10^6$
7	$2x10^5$	-	-
10	$2x10^5$	$7x10^5$	-
15	$3x10^5$	-	-
20	-	-	$3x10^6$
29	-	$8x10^5$	-

de articulaciones artificiales, catéteres y otros dispositivos médicos.[22]

Varias son las asociaciones de las biopelículas en Dermatología; tal es el caso de la dermatitis atópica en pacientes colonizados por *S. aureus*, cuya erradicación ha sido difícil con los tratamientos convencionales cuando se ha demostrado la existencia como biopelícula de esta bacteria. En 2005 se publicó un estudio acerca del efecto del farnesol y xilitol en la inducción y eliminación de estas biopelículas con resultados favorables.[23]

En el caso de candidiasis se reportó la participación de la adherencia a mucosas en la patogénesis con alteración de la respuesta inmunitaria local y su integridad, incluso se sugiere este tipo de asociación en su forma comensal. La candidiasis orofaríngea, pseudomembranosa aguda y crónica atrófica (estomatitis por la dentadura) son algunas manifestaciones clínicas de *Candida* organizada como biopelícula.[24]

El acné vulgar y la foliculitis son otras afecciones asociadas significativamente con poblaciones de microcolonias-biopelículas de *Propionibacterium acnes*, que inducen respuesta inflamatoria local –creando quistes, pápulas y cicatrices–, implicada en la naturaleza crónica de estas enfermedades.[25,26]

Las biopelículas de *S. aureus* se han descrito en muestras de impétigo ampolloso y pénfigo foliáceo, mientras que la asociación de esta bacteria con *Streptococcus pyogenes* se ha reportado en impétigo no ampolloso.[27]

El objetivo de este estudio fue encontrar el material que favorece la adhesión de *Nocardia brasiliensis*, porque se ha encontrado que las propiedades físico-químicas de las superficies ejercen gran influencia en la adhesión de los microorganismos.[21] Los resultados demuestran que *Nocardia brasiliensis* tiene mayor afinidad hacia las superficies hidrófobas no polarizadas, como los plásticos, lo que resulta en la adhesión en todos los materiales probados, aunque, en acetatos de la marca PCM y Kronalin-E mostraron mayor adherencia de *Nocardia brasiliensis* y en poco tiempo; el catéter con mejor adaptación y adherencia de *Nocardia brasiliensis* fue el catéter de 0.6 cm de grosor y 1 cm de largo, con balón para angioplastia coronaria transluminal percutánea.

Es importante reconocer la capacidad de *Nocardia brasiliensis* para formar biopelículas *in vitro* en acetatos y catéteres, en el primer caso puede servir como modelo de estudio en el laboratorio y en el segundo puede considerarse un factor de riesgo en la manipulación clínica de pacientes, como se ha demostrado con otros patógenos, como *Pseudomonas aeruginosa*, *Burkholderia cepacia*, *Serratia liquefacies*, *Candida parapsilopsis*, *Candida albicans* y *Staphylococcus aureus*.[28-30]

Por último, debe reconocerse que la asociación microbiana como biopelículas es un factor de virulencia que puede participar en el origen de la cronicidad de muchas infecciones dermatológicas por la capacidad de resistencia a los mecanismos inmunitarios y a los tratamientos con antimicrobianos.

CONCLUSIÓN

Nocardia brasiliensis tiene la capacidad de formar biopelículas *in vitro* en acetatos y catéteres y puede considerarse un factor de riesgo en la manipulación clínica.

REFERENCIAS

1. Phillips P, Sampson E, Yang Q, Antonelli P. Bacterial biofilms in wounds. Wound Healing Southern Africa 2008;1:10-12.
2. Castrillón-Rivera LE, Palma-Ramos A, Padilla-Desgarennes MC. Biopelículas fúngicas. Dermatol Rev Mex 2013;57:350-361.

3. Sauer K, Camper AK, Ehrlich GD, Costerton JW, Davies DG. *Pseudomonas aeruginosa* displays multiple phenotypes during development as a biofilm. J Bacteriol 2002;184:1140-1154.
4. Keller L, Surette GM. Communication in bacteria: an ecological and evolutionary perspective. Nat Rev Microbiol 2006;4:249-258.
5. Lazarella BA. *Quorum sensing* and starvation: signals for entry into stationary phase. Curr Op Micobiol 2000;3:177-182.
6. O'Toole G, Kaplan HB, Kolter R. Biofilm formation as microbial development. Annu Rev Microbiol 2000;54:49-79.
7. Sutherland WI. Biofilm exopolysaccharides: a strong and sticky framework. Microbiology 2001;147:14-24.
8. Castrillón-Rivera LE, Palma-Ramos A, Padilla-Desgarennes MC. Importancia de las biopelículas en la práctica médica. Dermatol Rev Mex 2010;54:14-24.
9. Flemming HC, Wingender J. The biofilm matrix. Nature Rev Microbiol 2010;8:623-633.
10. Betancourth M, Botero JE, Rivera SP. Biopelículas: una comunidad microscópica en desarrollo. Colomb Med 2004;35(Supl. 1):34-39.
11. Costerton JW, Stewart PS, Greenberg EP. Bacterial biofilms: a common cause of persistent infections. Science 1999;284:1318-1322.
12. Nusbaum AG, Kirsner SR, Charles AC. Biofilms in dermatology. Skin Ther Letter 2012;17:7.
13. Percival LS, Emanuel Ch, Cutting FK, Williams WD. Microbiology of the skin and the role of biofilms in infection. Int Wound J 2011;9:14-32.
14. Fux CA, Costerton JW, Stewart PS, Stoodley P. Survival strategies of infectious biofilms. Trends Microbiol 2005;13:34-40.
15. Castrillón-Rivera LE, Palma-Ramos A, Padilla-Desgarennes MC. Interferencia de las biopelículas en el proceso de curación de heridas. Dermatol Rev Mex 2011;55:127-139.
16. Castrillón L, Palma R. Biofilm: A survival and resistance mechanism of microorganism. In: Antibiotic resistant bacteria. A continuous challenge in the new millennium. Pana M, editor. In Tech 2012;7:159-178.
17. López MR, Méndez TLJ, Bonifaz A, Arenas R y col. Actualización de la epidemiología del micetoma en México. Revisión de 3,933 casos. Gac Méd Méx 2013;149:586-592.
18. Palma RA, Castrillón RL, Padilla-Desgarennes MC. Avances en el estudio de la relación huésped-parásito en infecciones por *Actinomadura*. Dermatología 2006;19:35-42.
19. Palma RA, Castrillón RL, Padilla D MC. Caracterización histoquímica de micetomas por *Actinomadura madurae*, *Nocardia brasiliensis* y *Madurella mycetomatis*. Dermatol Rev Mex 2005;49:51-58.
20. Castrillón-Rivera LE, Espinosa-Antunez VK, Palma-Ramos A, Padilla-Desgarennes MC. Capacidad adherente de *Nocardia brasiliensis* superficies inertes como fase inicial de la formación de biopelículas. Dermatol Rev Mex 2011;55:17-23.
21. Adetunji OV, Tajudeen OI. Crystal violet binding assay for assessment of biofilm formation by *Listeria monocytogenes* and *Listeria* spp on wood, steel and glass surfaces. Global Veterinaria 2011;6:6-10.
22. Costerton JW. Microbial biofilms. Rev Microbiol 1995;49:711-745.
23. Katsuyama M, Ichikawa H, Ogawa S. A novel method to control the balance of skin microflora. Part 1. Attack on biofilm *Staphylococcus aureus* without antibiotics. J Dermatol Sci 2005;38:197-205.
24. Chandra J, Kuhn MD, Mukherjee KP, Hoyer LL, et al. Biofilm formation by the fungal pathogen *Candida albicans*: Development, architecture, and drug resistance. J Bacteriol 2001;183:5385-5394.
25. Jahns AC, Lundskog B, Ganceviciene R, Palmer RH, et al. An increased incidence of *Propionibacterium acnes* biofilms in acne vulgaris: a case-control study. BJD 2012;1-9.
26. Coenye T, Honraet K, Rossel B, Neils HJ. Biofilms in skin infections: *Propionibacterium acnes* and acne vulgaris. Infectous Disorders Drug Targets 2008;8:156-159.
27. Akiyama H, Hamada T, Huh WK. Confocal laser scanning microscopic observation of glycocalyx production by *Staphylococcus aureus* in skin lesions of bullous impetigo, atopic dermatitis and pemphigus foliaceus. BJD 2003;148:526-532.
28. Renk H, Neunhoeffer F, Hölzl F, Hofbeck M, Kumpf M. *Enterococcus faecium* mediastinitis complicated by disseminated *Candida* parapsilosis infection after congenital heart surgery in a 4-week-old baby. Case Rep Infect Dis 2015:543685.
29. Nobile CJ, Johnson AD. *Candida albicans*. Biofilms and human disease. Annu Rev Microbiol 2015;69:71-92.
30. Beltrame CO, Côrtes MF, Bonelli RR, Côrrea AB, et al. Inactivation of the autolysis-related genes lrgB and yycI in *Staphylococcus aureus* increases cell lysis-dependent eDNA release and enhances biofilm development *in vitro* and *in vivo*. PLoS One 2015;10:e0138924.

Artículo original
Dermatol Rev Mex 2016 mayo;60(3):219-228.

Dermatología
Revista mexicana

Identificación morfológica, frecuencia y características de *Malassezia* spp en pacientes con psoriasis en placas y sujetos sanos

Douriet-Marín FA[1], Padilla-Desgarennes MC[2]

Resumen

ANTECEDENTES: *Malassezia* spp es un hongo dimórfico lipofílico que forma parte de la microbiota cutánea del ser humano. Se ha relacionado con múltiples enfermedades, como la psoriasis. Existe evidencia que sugiere diversos mecanismos mediante los que este hongo puede contribuir a la aparición o exacerbación de la psoriasis; sin embargo, aún faltan estudios que lo comprueben.

OBJETIVO: determinar la frecuencia de *Malassezia* spp en pacientes con psoriasis en placas e individuos sanos.

PACIENTES Y MÉTODO: estudio retrospectivo, transversal y comparativo, realizado en el Centro Dermatológico Dr. Ladislao de La Pascua, en el que se comparó la frecuencia de *Malassezia* spp en pacientes con psoriasis en placas e individuos sanos.

RESULTADOS: en los pacientes la frecuencia de *Malassezia* spp en la placa de psoriasis fue de 20% y en la piel perilesional de 18%; en la piel cabelluda sana fue de 38% y de 50% en la línea media. En los controles fue de 39% en la línea media y de 50% en la piel cabelluda.

CONCLUSIONES: no encontramos diferencias estadísticamente significativas respecto a la frecuencia de *Malassezia* spp entre los pacientes y los controles.

PALABRAS CLAVE: *Malassezia*, levaduras, psoriasis.

Dermatol Rev Mex 2016 May;60(3):219-228.

Morphological identification, frequency and characteristics of Malassezia *spp in patients with plaque psoriasis and healthy controls.*

Douriet-Marín FA[1], Padilla-Desgarennes MC[2]

Abstract

BACKGROUND: Malassezia *spp is a lipophilic dimorphic fungus that is part of the microbiota of the human skin. It has been linked to many diseases, including psoriasis. Evidence suggests several mechanisms*

[1] Dermatólogo, práctica privada.
[2] Dermatóloga, micóloga. Jefa del Laboratorio de Micología, Centro Dermatológico Dr. Ladislao de la Pascua, SSDF, Ciudad de México.

Recibido: septiembre 2015

Aceptado: enero 2016

Correspondencia
Dra. María del Carmen Padilla Desgarennes
Centro Dermatológico Dr. Ladislao de la Pascua
Dr. Vértiz 464
06780 Ciudad de México
mcpadillad@prodigy.net.mx

Este artículo debe citarse como
Douriet-Marín FA, Padilla-Desgarennes MC. Identificación morfológica, frecuencia y características de *Malassezia* spp en pacientes con psoriasis en placas y sujetos sanos. Dermatol Rev Mex. 2016 mayo;60(3):219-228.

by which this fungus may contribute to the onset or exacerbation of psoriasis; however, there is a lack of convincing evidence.

***OBJECTIVE**: To determine the frequency of* Malassezia *spp in patients with plaque psoriasis and healthy controls.*

***PATIENTS AND METHOD**: A retrospective, cross-sectional comparative study, carried out at Centro Dermatológico Dr. Ladislao de la Pascua, Mexico, in which the frequency of* Malassezia *spp in patients with plaque psoriasis and healthy controls was compared.*

***RESULTS**: In patients the frequency of* Malassezia *spp in plaque psoriasis was 20% and 18% in perilesional skin; 38% in healthy scalp and 50% in the trunk. In healthy controls it was 39% in the trunk and 50% in the scalp.*

***CONCLUSIONS**: We found no statistically significant differences in the frequency of* Malassezia *spp between patients and controls.*

***KEYWORDS**:* Malassezia*; yeasts; psoriasis*

[1] Dermatólogo, práctica privada.
[2] Dermatóloga, micóloga. Jefa del Laboratorio de Micología, Centro Dermatológico Dr. Ladislao de la Pascua, SSDF, Ciudad de México.

Correspondence
Dra. María del Carmen Padilla Desgarennes
Centro Dermatológico Dr. Ladislao de la Pascua
Dr. Vértiz 464
06780 Ciudad de México
mcpadillad@prodigy.net.mx

ANTECEDENTES

La psoriasis es una enfermedad inflamatoria de repercusión sistémica cuya causa aún se desconoce; sin embargo, se ha ligado con una compleja interacción entre predisposición genética y factores ambientales.[1] Es una enfermedad que afecta severamente la calidad de vida de los pacientes con gran repercusión económica.[2,3] En México está entre las 15 enfermedades dermatológicas más frecuentes y se calcula que afecta a 2.5 millones de personas.[4]

En su fisiopatogenia se ha demostrado un componente genético con herencia multifactorial, así como la interacción entre la predisposición genética y factores ambientales.[4] Entre los factores ambientales (infecciosos) se ha relacionado con varios microorganismos, como *Malassezia* spp, *Candida albicans*, *Streptococcus pyogenes* y *Staphylococcus aureus*.[5,6]

Malassezia spp es un hongo dimórfico lipofílico que forma parte de la microbiota cutánea del humano y de otros mamíferos. Es el agente causal de la pitiriasis versicolor y se ha relacionado con varias dermatosis, como foliculitis, dermatitis seborreica, papilomatosis reticulada y confluente de Gougerot-Carteaud, dermatitis atópica, psoriasis y pustulosis neonatal; también se ha asociado con otras enfermedades, como dacriocistitis, sinusitis, otitis externa, neumonía intersticial, vasculitis pulmonar, peritonitis y septicemia.[7-11]

Malassezia spp constituye 53 a 80% de la microbiota fúngica de la piel.[11,12] Los reportes acerca de su frecuencia en la población general son muy variados; algunos autores estiman que puede aislarse, incluso, en más de 90% de la piel de individuos sanos.[13]

La primera asociación entre *Malassezia* spp y psoriasis la describió Rivolta en 1873.[14] El

papel de *Malassezia* spp en la psoriasis aún no está bien determinado; sin embargo, diversos estudios han comunicado múltiples hallazgos al respecto; algunos sugieren que las levaduras de *Malassezia* spp pueden producir un estímulo antigénico con inducción de respuesta TH1 y TH2 con producción de citocinas y prostaglandina E2;[14-16] regulación del factor transformador de crecimiento β1 (TGF-β1) y expresión de proteína 70 de choque térmico en queratinocitos,[16-20] además de ocasionar activación del complemento y reclutamiento de neutrófilos.[16,21,22] También se ha demostrado la existencia de componentes con propiedades quimioatrayentes derivados de *Malassezia* spp en pacientes con psoriasis.[16,20,23]

La asociación entre *Malassezia* spp y psoriasis también se ha relacionado con la aplicación de ungüentos y otras fórmulas oleosas durante el tratamiento.[24]

En la actualidad existe evidencia clínica, terapéutica e inmunológica que sugiere que mediante diversos mecanismos *Malassezia* puede contribuir a la aparición o exacerbación de la psoriasis; sin embargo, aún falta evidencia convincente del verdadero papel de este hongo en la patogénesis de la enfermedad. En la bibliografía hay pocos estudios acerca de la colonización por *Malassezia* spp en pacientes con psoriasis, con porcentajes de frecuencia que van desde 32 hasta 93%.[5,16,18,25-27]

El objetivo general de este estudio fue determinar la frecuencia con que se identifica a *Malassezia* spp en pacientes con psoriasis de la consulta externa del Centro Dermatológico Dr. Ladislao de la Pascua y en individuos sanos.

Los objetivos específicos fueron: determinar las características epidemiológicas y clínicas de ambos grupos, identificar la frecuencia de *Malassezia* spp en psoriasis de la piel cabelluda, establecer la densidad de las levaduras de *Malassezia* spp e identificar morfológicamente las especies en ambos grupos.

MATERIAL Y MÉTODO

Estudio retrospectivo, transversal y comparativo, realizado durante seis meses (1 de agosto de 2013 al 1 de febrero de 2014).

Casos: 100 pacientes adultos de 18 a 59 años de edad, con diagnóstico clínico de psoriasis en placas, atendidos en la consulta externa del Centro Dermatológico Dr. Ladislao de la Pascua.

Controles: 100 individuos sanos de 18 a 59 años de edad.

Se excluyeron los pacientes con tratamientos tópicos contra la psoriasis o antimicóticos dos semanas previas al estudio y pacientes con tratamiento sistémico contra la psoriasis o antimicóticos un mes previo al estudio.

En ambos grupos se proporcionó hoja de consentimiento informado.

Se analizaron cinco variables epidemiológicas (sexo, edad, lugar de residencia, escolaridad, ocupación) y nueve variables clínicas (índice de masa corporal, el índice de área y severidad de la psoriasis (PASI), tiempo de evolución de la psoriasis, topografía de la placa de psoriasis, existencia de levaduras en el examen directo, densidad de las levaduras, características de las levaduras, especie morfológica y enfermedades concomitantes).

Se exploró la superficie cutánea de los pacientes con psoriasis y se determinó el índice PASI. Se seleccionó la placa más representativa (Figuras 1 a 4) y se obtuvo muestra con cinta adhesiva transparente para estudio micológico (examen directo); además, se obtuvo muestra de piel perilesional y de piel sana en la línea media a nivel

Figura 1. Psoriasis facial y de la piel cabelluda.

Figura 2. Placas de psoriasis en el abdomen.

esternal y de la piel cabelluda. En caso de que el paciente tuviera afección de la piel cabelluda se obtuvo también muestra de una de las placas y de la piel perilesional. En los individuos sanos (controles) las muestras se obtuvieron de la piel cabelluda y de la línea media a nivel esternal.

El examen directo se realizó tiñendo la muestra con solución de Albert (azul de toluidina, verde de malaquita, ácido acético glacial, etanol y agua destilada), se observó al microscopio con el objetivo 40x y se consideró positiva en

Figura 3. Placas de psoriasis en las extremidades superiores.

Figura 4. Placas de psoriasis en las extremidades inferiores.

caso de observarse levaduras compatibles con *Malassezia* spp. Se cuantificaron las estructuras

observadas de la siguiente manera: escasas (una a cuatro levaduras por campo), moderadas (5 a 10 levaduras por campo) y abundantes (más de 10 levaduras por campo). Se analizaron las levaduras y con base en su morfología se identificó la especie (Figuras 5 y 6).

En cada grupo se realizó un análisis descriptivo para la variable de edad, tiempo de evolución de la psoriasis y PASI, consistente en obtener la media, desviación estándar o típica, los valores máximo, mínimo y los percentiles 25, 50 y 75.

En cada grupo se determinó la distribución por frecuencias y porcentajes de las variables género, ocupación, escolaridad, lugar de residencia e índice de masa corporal. En el caso de los pacientes con psoriasis se obtuvo también la distribución por frecuencias y porcentajes de

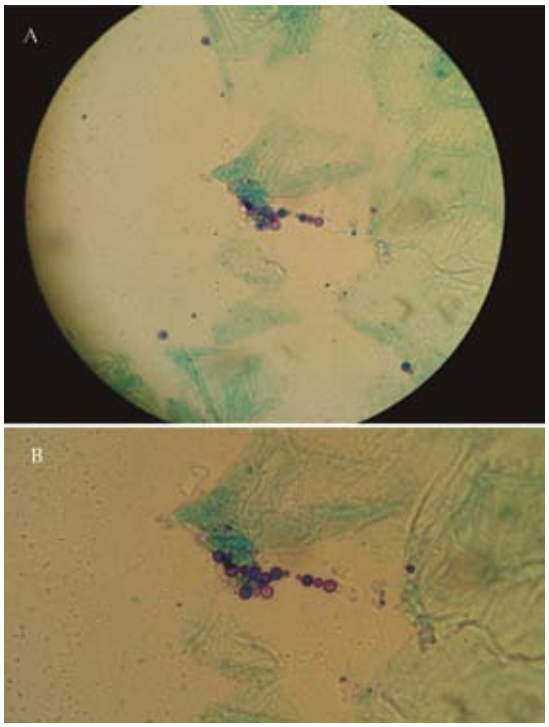

Figura 5. Levaduras pequeñas, redondas, algunas gemantes. **A**. Objetivo 40x. **B**. Objetivo 100x.

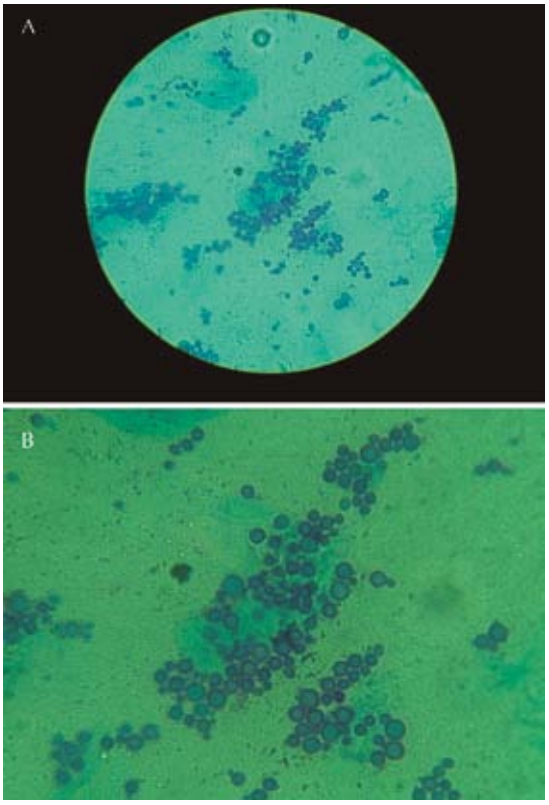

Figura 6. Levaduras pequeñas y grandes, redondas, algunas gemantes. **A**. Objetivo 40x.

las enfermedades concomitantes, topografía de la placa de psoriasis seleccionada para examen directo, existencia de levaduras en el examen directo, densidad de las levaduras, características de las levaduras (tamaño, morfología, gemación) y especie morfológica. El análisis se obtuvo mediante la gráfica de sectores para las variables cualitativas.

Con el objetivo de identificar alguna asociación entre las variables de ambos grupos se obtuvieron tablas de contingencia y el método estadístico de prueba usado fue la clásica χ^2 de Pearson.

De manera complementaria para cada variable con significación estadística se obtuvo la razón de momios.

Para el procesamiento de la información se elaboró una base de datos en Excel de Microsoft y el análisis estadístico se realizó con el paquete computacional *Statistical Package for the Social Sciences* (SPSS) versión 21.

RESULTADOS

Se estudiaron 100 pacientes con psoriasis en placas y 100 individuos sanos considerados controles. En los pacientes predominaron los hombres (71%), con relación de 2.4:1. En el grupo control predominó el sexo femenino con 66 casos (66%) con relación de 1.9:1. La media de edad del grupo con psoriasis fue de 45.09±11.7 años, mientras que en el grupo control fue de 34.19±12.6 años.

Los pacientes tuvieron un índice de masa corporal mayor al de los controles; 49% de los casos tenía sobrepeso y 34% obesidad, mientras que en el caso de los controles los porcentajes fueron de 30 y 17%, respectivamente, con diferencias estadísticamente significativas entre ambos grupos (p=0.0001).

La media del tiempo de evolución de la psoriasis fue de 76.5±99.8 meses (6.3±8.3 años), con mediana de 36 meses.

La puntuación media de PASI fue de 5.11±4.51.

El 52% de los pacientes tenía enfermedades concomitantes; la más frecuente fue la obesidad (34%). El 15% de los pacientes tenía más de una comorbilidad.

La placa de psoriasis seleccionada para la toma de muestra estaba en las extremidades superiores en 31%, en 30% en las extremidades inferiores, en el tronco en 24% y en la piel cabelluda en 15%.

Examen directo

La existencia de levaduras fue ligeramente mayor en la placa de psoriasis (20%) que en la piel perilesional (18%). Los porcentajes de positividad fueron mayores en la piel sana de los pacientes (piel cabelluda 38%, línea media 50%) y en los controles (piel cabelluda 50%, línea media 39%) que en las placas de psoriasis y la piel perilesional (Figura 7).

Densidad de levaduras

Predominaron las levaduras escasas en todas las topografías de los pacientes (placa de psoriasis 75%, perilesional 94%, piel cabelluda sana 48%, línea media 62%) y en la línea media de los controles (44%). La topografía donde se observó la mayor cantidad de levaduras fue la piel cabelluda de los controles, donde encontramos levaduras abundantes en 62% (Figura 8).

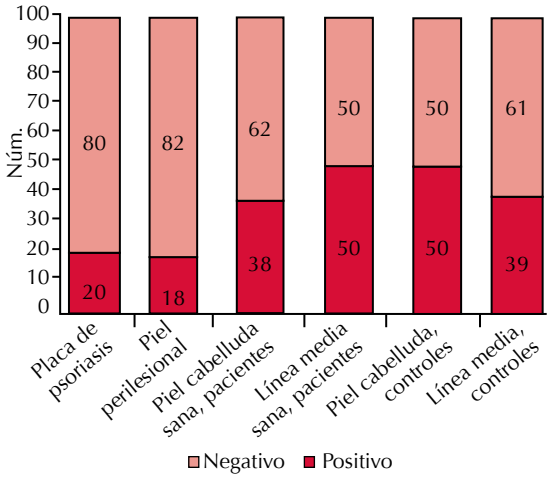

Figura 7. Existencia de levaduras en el examen directo.

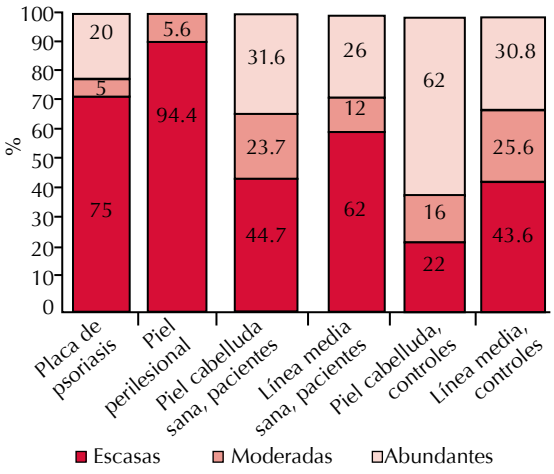

Figura 8. Densidad de levaduras.

Características de las levaduras y especie morfológica

Hubo predominio de levaduras pequeñas y redondas en todas las topografías en ambos grupos; estas características morfológicas son compatibles con *M. restricta*, que fue la especie predominante en los pacientes (placa de psoriasis 65%, piel perilesional 72%, piel cabelluda sana 47% y línea media 44%) y en los controles (piel cabelluda 74%, línea media 72%). Cuadro 1

De los pacientes (n=100), 52% tenía afección de la piel cabelluda. Las características de estos pacientes se muestran en el Cuadro 2.

DISCUSIÓN

La frecuencia de levaduras de *Malassezia* spp en los pacientes fue de 20%, lo que es menor a lo reportado en la bibliografía por otros autores.[5,16,18,25-27] De los 100 pacientes estudiados, 52% tenía psoriasis en la piel cabelluda, lo que es menor a lo referido por Javidi,[26] quien obtuvo frecuencia de 82% en esta topografía, y mayor a lo reportado por Rudramurthy,[5] quien encontró afección en esa topografía en 28%. Obtuvimos mayor frecuencia de *Malassezia* spp en las placas de psoriasis y piel perilesional de la piel cabelluda que en las otras topografías estudiadas, lo que es compatible con lo reportado por Javidi,[26] quien refiere que la frecuencia de *Malassezia* spp es mayor en la psoriasis de la piel cabelluda que en la psoriasis de otras topografías.

Las muestras de piel perilesional fueron positivas en 18%; a pesar de que el porcentaje de identificación morfológica de *Malassezia* spp en las placas de psoriasis fue ligeramente mayor (20%), encontramos una asociación significativa de *Malassezia* spp con la piel perilesional (p=0.0001).

El hecho de encontrar en nuestro estudio mayor significación de *Malassezia* spp en la piel perilesional que en la piel con psoriasis puede deberse a lo referido por Javidi,[26] quien plantea que la piel con psoriasis, al volverse seca y queratósica, no cubre los requerimientos lipídicos de *Malassezia* spp para su desarrollo. Este autor refiere también una relación inversa y estadísticamente significativa entre la cronicidad de las placas y la densidad de *Malassezia* spp. Consideramos este dato importante porque en nuestro estudio, a pesar de que el tiempo de evolución de la psoriasis fue menor a la reportado por otros autores, observamos que la densidad de *Malassezia* spp en las placas de psoriasis fue menor que en las áreas seborreicas del mismo paciente.

A excepción de la significación estadística observada entre la piel con psoriasis y la piel perilesional, no encontramos otras diferencias estadísticamente significativas respecto a la frecuencia de *Malassezia* spp entre los pacientes y los controles en las distintas topografías, lo que es compatible con lo referido por Javidi[26] y Aydogan[16] y distinto a lo reportado por el grupo

Cuadro 1. Características de las levaduras en ambos grupos

Característica	Placa de psoriasis N=20	Piel perilesional N=18	Piel cabelluda sana, pacientes N=38	Línea media sana, pacientes N= 50	Piel cabelluda, controles N=50	Línea media, controles N=39
Tamaño						
Pequeñas	**13 (65)**	**13 (72)**	**18 (47)**	**22 (44)**	**37 (74)**	**28 (72)**
Grandes	4 (20)	3 (17)	13 (34)	17 (34)	6 (12)	5 (13)
Pequeñas y grandes	3 (15)	2 (11)	7 (18)	11 (22)	7 (14)	6 (15)
Morfología						
Redondas	**20 (100)**	**18 (100)**	**33 (87)**	**50 (100)**	**29 (58)**	**37 (95)**
Ovoides			2 (5)		12 (24)	2 (5)
Redondas y ovoides			3 (8)		9 (18)	
Gemación	7 (35)	5 (28)	21 (55)	26 (52)	32 (64)	16 (41)
Especie morfológica						
M. restricta	**13 (65)**	**13 (72)**	**18 (47)**	**22 (44)**	**37 (74)**	**28 (72)**
M. globosa	4 (20)	3 (17)	13 (34)	17 (34)	6 (12)	5 (13)
M. restricta + *M. globosa*	3 (15)	2 (11)	6 (16)	11 (22)	7 (14)	6 (15)
M. restricta + *M. globosa* + *M. obtusa*			1 (3)			

Cuadro 2. Existencia de levaduras y sus características en psoriasis de la piel cabelluda

Característica	Placa de psoriasis en piel cabelluda N=52	Piel perilesional N=52	Piel cabelluda sana, pacientes N=100	Piel cabelluda, controles N=100
Existencia	26 (50)	22 (42)	38 (38%)	50 (50)
Densidad				
Escasas	**19 (73)**	**8 (36)**	**17 (45)**	11 (22)
Moderadas	1 (4)	7 (32)	9 (24)	8 (16)
Abundantes	6 (23)	7 (32)	12 (32)	**31 (62)**
Tamaño				
Pequeñas	**15 (58)**	8 (36)	**18 (47)**	**37 (74)**
Grandes	7 (27)	**9 (41)**	13 (34)	6 (12)
Pequeñas y grandes	4 (15)	5 (23)	7 (18)	7 (14)
Morfología				
Redondas	**23 (88)**	**20 (91)**	**33 (87)**	**29 (58)**
Ovoides	1 (4)	1 (4.5)	2 (5)	12 (24)
Redondas y ovoides	2 (8)	1 (4.5)	3 (8)	9 (18)
Gemación	12 (46)	12 (54.5)	21 (55)	32 (64)
Especie morfológica				
M. restricta	**15 (58)**	8 (36)	**18 (47)**	**37 (74)**
M. globosa	7 (27)	**9 (41)**	13 (34)	6 (12)
M. restricta + *M. globosa*	4 (15)	5 (23)	6 (16)	7 (14)
M. restricta + *M. globosa* + *M. obtusa*			1 (3)	

de Gómez-Moyano,[25] quien sí encontró diferencias significativas entre pacientes y controles.

En nuestra investigación obtuvimos resultados que difieren de lo reportado en la bibliografía

respecto a la frecuencia de *Malassezia* spp y a la identificación de las distintas especies; sin embargo, consideramos que los resultados obtenidos son compatibles con la microbiota cutánea habitual.

Consideramos que los resultados obtenidos en este estudio son valiosos porque en México no se han realizado otras investigaciones que busquen conocer la frecuencia de *Malassezia* spp en individuos con psoriasis o en la población general.

CONCLUSIONES

En los pacientes la frecuencia de *Malassezia* spp en la placa de psoriasis fue de 20% y en piel perilesional de 18%, mientras que en la piel cabelluda sana fue de 38% y de 50% en la línea media. En los controles se identificó *Malassezia* spp en 50% en la piel cabelluda y en 39% en la línea media.

En las placas de psoriasis de la piel cabelluda se obtuvo frecuencia de *Malassezia* spp de 50% y de 42% en la piel perilesional. Predominó el sexo masculino en los pacientes y el femenino en los controles. La edad fue mayor en los pacientes que en los individuos controles.

La obesidad predominó en los pacientes (p=0.0001) y fue la comorbilidad más frecuente.

El tiempo de evolución de la psoriasis fue menor a lo reportado en otros estudios (6.3±8.3 años).

La mayoría de los pacientes tenía puntuación del índice de PASI leve.

La densidad de levaduras fue baja en ambos grupos.

En ambos grupos predominaron las levaduras con características morfológicas compatibles con *M. restricta*, seguidas de levaduras con características compatibles con *M. globosa*, con excepción de la piel perilesional de placas de piel cabelluda en la que predominó *M. globosa*.

No encontramos diferencias estadísticamente significativas respecto a la frecuencia de *Malassezia* spp entre los pacientes y los controles.

REFERENCIAS

1. Richardson s, Gelfand J. Update of the natural history and systemic treatment of Psoriasis. Adv Dermatol 2008;24:171-196.
2. Barker J. Skin diseases with high public health impact. Psoriasis. Eur J Dermatol 2007;17:563-564.
3. Parisi R, et al. Global epidemiology of psoriasis: A systematic review of incidence and prevalence. J Invest Dermatol 2013;133:377-385.
4. Tratamiento farmacológico para pacientes con psoriasis en placas. México: Secretaría de salud, 2013.
5. Rudramurthy SM, et al. Association of Malassezia species with psoriatic lesions. Mycoses 2014;57:483-488.
6. Narang T, et al. *Malassezia* and psoriasis: Koebner's phenomenon or direct causation? J Eur Acad Dermatol Venereol 2007;21:1111-1112.
7. Padilla DM. Pitiriasis versicolor. Dermatol Rev Mex 2005;49:157-167.
8. Guiusiano GE. *Malassezia*: estado del conocimiento y perspectivas en su estudio. Rev Argent Microbiol 2006;38:41-48.
9. Torres E, Arenas R, Atoche DC. Infecciones causadas por el género *Malassezia.* Med Cutan Iber Lat Am 2008;36:265-284.
10. Ashbee HR. Recent developments in the immunology and biology of *Malassezia* species. FEMS Immunol Med Microbiol. 2006;47:14-23.
11. Jagielski T et al. Distribution of Malassezia species on the skin of patients with atopic dermatitis, psoriasis, and healthy volunteers assessed by conventional and molecular identification methods. BMC Dermatol 2014;14:3.
12. Zhang E, et al. Characterization of *Malassezia microbiota* in the human external auditory canal and on the sole of the foot. Microbiol Immunol 2012;56:238-244.
13. González ME, et al. Aislamiento e identificación de especies del género *Malassezia* en piel sana de niños desnutridos y eutróficos de multihogares de cuidado diario. Invest Clin 2009;50:145-152.
14. Prohic A. Psoriasis and *Malassezia* yeast. www.intechopen.com. 2012.
15. Rosenberg EW, Belew PW. Improvement of psoriasis of the scalp with ketoconazole. Arch Dermatol 1982;118:370-371.

16. Aydogan K, et al. Effects of *Malassezia* yeasts on serum Th1 and Th2 cytokines in patients with guttate psoriasis. Int J Dermatol 2013;52:46-52.
17. Gaitanis G, et al. The *Malassezia* genus in skin and systemic diseases. Clin Microbiol Rev 2012;25:106-141.
18. Zomorodian K, et al. Distribution of *Malassezia* species in patients with psoriasis and healthy individuals in Tehran, Iran. J Cutan Pathol 2008;35:1027-1031.
19. Baroni A, et al. Toll-like receptor 2 (TLR2) mediates intracellular signalling in human keratinocytes in response to *Malassezia furfur*. Arch Dermatol Res 2006;297:280-288.
20. Baroni A, et al. Possible role of *Malassezia furfur* in psoriasis: modulation of TGF-beta1, integrin, and HSP70 expression in human keratinocytes and in the skin of psoriasis-affected patients. J Cutan Pathol 2004;31:35-42.
21. Bunse T, Mahrle G. Soluble *Pityrosporum*-derived chemoattractant for polymorphonuclear leukocytes of psoriatic patients. Acta Derm Venereol 1996;76:10-12.
22. Mohla G, Brodell RT. Koebner phenomenon in psoriasis. A common response to skin trauma. Postgrad Med 1999;106:39-40.
23. Gupta AK, et al. Skin diseases associated with *Malassezia* species. J Am Acad Dermatol 2004;51:785-798.
24. Arenas R. Micología médica ilustrada. 4ª ed. México: Interamericana McGraw-Hill, 2011;92-104.
25. Gómez-Moyano E, et al. Do *Malassezia* species play a role in exacerbation of scalp psoriasis? J Mycol Med 2014;24:87-92.
26. Javidi Z, et al. Psoriasis and infestation with *Malassezia*. Med J Islam Repub Iran 2007;21:11-16.
27. Prohić A. Identification of *Malassezia* species isolated from scalp skin of patients with psoriasis and healthy subjects. Acta Dermatovenerol Croat 2003;11:10-16.

CURSO DE ESPECIALIZACIÓN EN DERMATOPATOLOGÍA

SERVICIO DE DERMATOPATOLOGÍA, HOSPITAL GENERAL DE MÉXICO O.D.

Requisitos para presentar la solicitud como candidato al curso de especialización y residencia en **Dermatopatología:**

1. Ser dermatólogo con reconocimiento universitario o estar cursando el último año de la especialidad de Dermatología.
2. Presentar solicitud por escrito dirigida a la **Dra. Patricia Mercadillo Pérez**, profesora titular del Curso Universitario de la Especialidad en Dermatopatología, Jefa del Servicio de Dermatopatología, Hospital General de México O.D., Tel./fax: 5004-3845 y 5543-3794.
3. Anexar a la solicitud curriculum vitae.
4. Entrevista con el Profesor Titular del curso. La documentación debe entregarse en el periodo del 1 de agosto al 30 de septiembre de 2016.
5. Se seleccionan dos candidatos.
6. El curso tendrá una duración de dos años, iniciando el primero de marzo y concluyendo el último día de febrero. El curso es de tiempo completo con una duración diaria de ocho horas.
7. Se extenderá diploma Universitario de la Especialización en Dermatopatología por la Universidad Nacional Autónoma de México.

Artículo de revisión
Dermatol Rev Mex 2016 mayo;60(3):229-246.

Dermatología
Revista mexicana

Actualidades en el tratamiento del prurito crónico

Lagos A[1], Tirado-Sánchez A[2], Ponce-Olivera RM[2]

Resumen

El prurito es el síntoma más importante en diversas enfermedades dermatológicas, como la dermatitis atópica y la psoriasis. La complejidad de la evocación y trasmisión de los impulsos pruriceptivos hacen difícil dilucidar la causa precisa del prurito en cada enfermedad que lo manifiesta. Las formas crónicas del prurito (más de seis semanas) causan deterioro en la calidad de vida de los pacientes. En la actualidad se han dilucidado varios mecanismos de acción y el perfil de seguridad de los tratamientos administrados, como los anestésicos locales, capsaicina, cinc, mentol, alcanfor, inhibidores de la calcineurina, inhibidores de mastocitos, agonistas y antagonistas de los receptores opioides, cannabinoides, talidomida, neurolépticos y algunos inmunosupresores. Asimismo, se han desarrollado nuevos medicamentos específicos a partir de los descubrimientos en las vías pruriceptivas, como los antihistamínicos H4, olopatadina, aprepitant, neurotropina, antagonista del factor de crecimiento nervioso y la semaforina 3A.

PALABRAS CLAVE: prurito, dermatitis atópica, antihistamínicos H4, aprepitant.

Dermatol Rev Mex 2016 May;60(3):229-246.

Update in the treatment of chronic pruritus.

Lagos A[1], Tirado-Sánchez A[2], Ponce-Olivera RM[2]

Abstract

Pruritus is the most important symptom in various dermatological diseases, as atopic dermatitis and psoriasis. Regarding the complexity in the evocation and transmission of pruriceptive impulses, it has been difficult to precise the characteristics of pruritus in each disease. Chronic pruritus (>6 weeks) causes impairment in the quality of life. Recently, mechanisms of actions have been elucidated and security profiles have been established for long used treatments for pruritus, such as topical anesthetics, capsaicin, zinc, menthol, alcamphor, calcineurin inhibitors, mast cells inhibitors, opioid receptors agonists and antagonists, cannabinoids, thalidomide, neuroleptics and some immunosuppressants. Likewise, new drugs have been developed from advances in the discoveries in pruriceptive pathways, such as antihistamines H4, olopatadine, aprepitant, neurotropin, nervous growing factor antagonists and semaphorin 3A.

***KEYWORDS**: pruritus; atopic dermatitis; antihistamines H4; aprepitant*

[1] Residente de Dermatología.
[2] Departamento de Dermatología.
Hospital General de México Dr. Eduardo Liceaga, Ciudad de México.

Recibido: agosto 2015

Aceptado: diciembre 2015

Correspondencia
Dr. Armando Lagos
dr.armando.lagos@gmail.com

Este artículo debe citarse como
Lagos A, Tirado-Sánchez A, Ponce-Olivera RM. Actualidades en el tratamiento del prurito crónico. Dermatol Rev Mex. 2016 mayo;60(3):229-246.

ANTECEDENTES

La sensación de "comezón", o prurito, es el síntoma más común de las enfermedades dermatológicas. En 1660 el médico alemán Samuel Hafenreffer definió al prurito como "la sensación desagradable que provoca el deseo de rascado". En la actualidad se define como la sensación subjetiva de la "comezón" o "picazón".[1,2]

El prurito es un síntoma de la enfermedad cutánea por excelencia que se manifiesta como una sensación escasamente localizada, no adaptativa y habitualmente no placentera; ésta puede ocurrir con o sin lesión cutánea y es provocada por mecanismos diversos. Afecta la piel, las mucosas, las submucosas y, rara vez, la córnea; el paciente lo percibe como el síntoma más importante de su enfermedad.[3]

El tratamiento del prurito es un reto médico; la complejidad de la evocación y trasmisión de los impulsos pruriceptivos hace difícil dilucidar la causa precisa del prurito en cada enfermedad que lo manifiesta.

En los pacientes con prurito crónico (más de seis semanas) es importante establecer el régimen terapéutico individualizado de acuerdo con su edad, enfermedades preexistentes, medicamentos, características e intensidad del prurito. Los pacientes ancianos, las mujeres embarazadas y los niños necesitan atención especial. Debido a que la atención de los pacientes con prurito crónico a menudo se extiende durante un periodo largo, con la incertidumbre inicial del origen de su prurito, los pacientes tienden a sentir frecuentemente frustración por la falla de los tratamientos previos y estrés psicológico.[4]

En la actualidad se han aclarado múltiples vías que intervienen en el prurito, con lo que se determinó la eficacia de los tratamientos prescritos ampliamente contra el mismo, así como el importante papel que desempeñan las terminaciones nerviosas en la piel y la trasmisión de estímulos en los ganglios de las raíces dorsales, la médula espinal y el cerebro. Esto dio pie al desarrollo de nuevos medicamentos que actúan inhibiendo los desencadenantes del prurito en distintos niveles (Figura 1).

Tratamientos tópicos (Cuadro 1)

Anestésicos locales

Actúan en diferentes grupos de receptores en la piel. Pueden prescribirse para controlar el dolor, la disestesia y el prurito. Se administran comúnmente benzocaína, lidocaína, pramoxina, así como una mezcla de prilocaína y lidocaína, pero sólo tienen efecto a corto plazo. En los estudios experimentales, el efecto antipruriginoso de los anestésicos locales en las dermatosis, como dermatitis atópica, es limitado.[5,6] Se ha reportado su aplicación exitosa en el tratamiento de las formas localizadas del prurito, como la notalgia parestésica.[6,7] Cuando se traten áreas extensas de piel, se puede administrar polidocanol (éter glicol polietileno de lauril alcohol) a 2-10% en diferentes formulaciones galénicas, frecuentemente en combinación con urea a 3%. Se recomienda

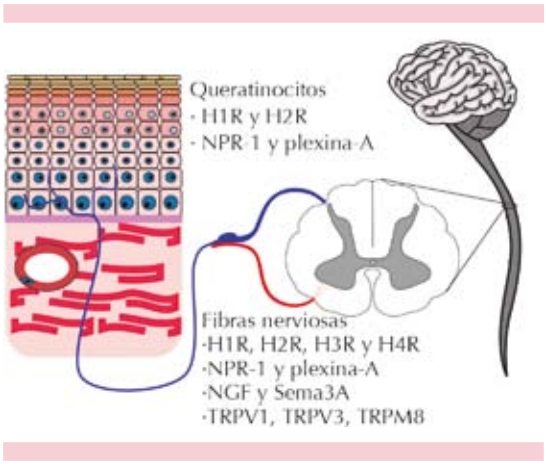

Figura 1. Vías del prurito.

Cuadro 1. Tratamientos tópicos del prurito crónico (Continúa en la siguiente página)

Tratamiento	Objetivo terapéutico	Mecanismo de acción	Presentaciones/ dosis	Indicaciones	Eventos adversos
Anestésicos locales-aminoamidas (lidocaína y prilocaína)	Canales de sodio dependiente de voltaje (fibras sensitivas)	Inhiben el flujo de sodio a través de los canales de sodio dependiente de voltaje	Lidocaína 2.5-5% Prilocaína 2.5%	• Dermatitis atópica • Prurito neuropático • Notalgia parestésica • Prurito anal • Prurito en pacientes quemados	Dermatitis por contacto (riesgo bajo) Parestesias Metahemoglobinemia (principalmente se asocia en pacientes pediátricos)
Anestésicos locales-pramoxina	Fibras sensitivas	Disminuye la permeabilidad de las membranas neuronales a los iones de sodio, bloqueando la despolarización neuronal	Pramoxina 1% (loción)	• Xerosis • Prurito urémico • Psoriasis • Prurito anal	Angioedema Dermatitis por contacto (riesgo bajo) Sensación de ardor, prurito, irritación
Anestésicos locales-surfactantes no iónicos (polidocanol)	Fibras sensitivas	Estabiliza las membranas de las fibras nerviosas sensitivas	Polidocanol 2-10% (en combinación con urea 3%)	• Dermatitis atópica • Dermatitis por contacto • Psoriasis • Prurito idiopático	Ardor leve Prurito leve
Capsaicina	TRPV1 (fibras sensitivas)	Activación del TRPV1 en las fibras nerviosas C para la liberación y depleción de neurotrasmisores, como la sustancia P	Capsaicina 0.006-0.025% (crema)	• Prurito anal • Notalgia parestésica • Prurito braquiorradial • Psoriasis • Prurito relacionado con hemodiálisis • Prurito inducido por hidroxietil almidón • Prurigo nodular • Liquen simple • Eccema numular • Prurigo acuagénico • Prurito asociado con PUVA • Síndromes dolorosos y neuropatías	Ardor severo (durante la aplicación inicial), tos y estornudos (inhalación), hiperalgesia e inflamación neurogénicas limitadas y taquifilaxis
Cinc	Queratinocitos	Inhibe la liberación de marcadores inflamatorios asociados con los queratinocitos	Óxido de cinc o sulfato de cinc 10-50% (linimentos, lociones, ungüentos, pastas)	• Prurito crónico localizado (en niños y adultos)	Dermatitis por contacto irritativo (riesgo bajo, dosis dependiente)
Mentol	TRPM8 (fibras sensitivas) TRPV1 (fibras sensitivas) TRPV3 (fibras sensitivas)	Activación de receptores catiónicos y desensibilizando su respuesta	Mentol 1-3% (polvos, linimentos, lociones, ungüentos)	• Prurito crónico localizado (en niños y adultos) • Liquen amiloide • Prurito inducido por hidroxietil almidón • Prurito inducido por histamina • Prurito inducido por gas mostaza • Prurito gestacional	Dermatitis por contacto irritativa (en concentraciones altas, como a 10%)

Cuadro 1. Tratamientos tópicos del prurito crónico (Continuación)

Tratamiento	Objetivo terapéutico	Mecanismo de acción	Presentaciones/ dosis	Indicaciones	Eventos adversos
Alcanfor	TRPV3 (fibras sensitivas) TRPV1 (fibras sensitivas)	Activación específica del TRPV3, y activación colateral del TRPV1	Alcanfor 2-20% (linimentos, lociones, ungüentos)	• Prurito crónico localizado (en niños y adultos)	Sensación de calor Anestesia leve Puede ser tóxico en aplicaciones extensas
Inhibidores de la calcineurina (tacrolimus y pimecrolimus)	TRPV1 (fibras sensitivas)	Activa y desensibiliza TRPV1 en la fibras nerviosas periféricas. Regula la activación de linfocitos T e inhibe la liberación de múltiples citocinas proinflamatorias	Tacrolimus 0.03-0.1% (ungüento) Pimecrolimus 1% (crema)	• Formas localizadas de prurito crónico • Dermatitis atópica • Dermatitis seborreica • Liquen escleroso y atrófico gentital • Intertrigo psoriásico • Lupus eritematoso cutáneo • Prurito anal (sólo tacrolimus)	Aumento transitorio de la intensidad del prurito

la aplicación en periodos cortos de anestésicos tópicos locales como terapia coadyuvante. El riesgo de sensibilización es bajo.[4]

Capsaicina

La capsaicina (trans-8-metil-N-vanilil-6-nonenamida) es el agente picante de los chiles y se usa como medicamento para aliviar el dolor. La aplicación tópica de capsaicina activa las fibras sensitivas C para liberar neurotrasmisores, induciendo eritema y sensación de ardor de manera dosis-dependiente. Después de aplicaciones repetidas de capsaicina, el ardor desaparece debido a la taquifilaxis y la retracción de las fibras nerviosas epidérmicas.[8] Sin embargo, el prurito recurre algunas semanas después de suspender el tratamiento, lo que indica que no hay degeneración permanente de las fibras nerviosas.[9]

Entre mayor sea la dosis inicial de capsaicina y más frecuentes las aplicaciones, la desensibilización será más rápida y desaparecerá el prurito. La sensación inicial de ardor severo puede ser un efecto secundario de la aplicación tópica. El enfriamiento de la piel puede reducir el ardor evocado por la capsaicina. Algunos otros efectos adversos inusuales de la capsaicina incluyen tos o estornudos debido a la inhalación de la capsaicina en la piel o del contenedor y su efecto en las fibras nerviosas en las membranas mucosas.[8] Al parecer, estos efectos adversos son menos molestos para los pacientes con prurito severo que para los pacientes con prurito leve. Una concentración menor de capsaicina y aplicaciones menos frecuentes inducirán taquifilaxis tardía, pero puede lograr mejor apego. La concentración de capsaicina varía en diferentes estudios, pero la capsaicina a 0.025% es bien tolerada por la mayoría de los pacientes. Se recomienda una concentración más baja, de 0.006%, para su aplicación en piel intertriginosa, como en el prurito anal.[10] Los efectos de la capsaicina tópica se confirmaron en ensayos clínicos para tratar diferentes síndromes dolorosos y neuropatías, así como notalgia parestésica,[11] prurito braquiorradial,[12,13] prurito psoriásico[14,15] y prurito relacionado con la hemodiálisis.[16,17] Su administración también se ha descrito en el prurito inducido por hidroxietil almidón, prurigo nodular, liquen simple, eccema numular, prurito acuagénico y prurito asociado con PUVA.[18] La capsaicina puede ser efectiva en las formas localizadas de prurito crónico, pero sus efectos

secundarios pueden restringir el apego de los pacientes.[4]

Cinc, mentol y alcanfor

A pesar de que el óxido de cinc se ha usado en Dermatología por más de 100 años por sus propiedades antiinflamatorias, antisépticas y antipruriginosas y su seguridad, hay escasa bibliografía de sus efectos. Las prescripciones de cinc son frecuentes, con concentraciones que varían de 10 a 50% en cremas, linimentos, lociones, ungüentos y pastas que son útiles en el tratamiento del prurito, especialmente de las formas localizadas en niños y en adultos.[4,19-21]

El mentol es un alcohol obtenido de los aceites de menta o puede prepararse sintéticamente. Cuando se aplica en la piel o las mucosas, el mentol dilata los vasos sanguíneos causando sensación de frío, seguida de un efecto analgésico. El mentol se aplica en polvos, linimentos, lociones y ungüentos en concentraciones de 1 a 10%.[22] El mentol se une al receptor TRPM8.[23,24] Los receptores TRPM8 y TRPV1 coexisten ocasionalmente en las mismas neuronas primarias aferentes y promueven las sensaciones térmicas en intervalos de 8-28ºC y más de 50ºC, respectivamente.[23,24] Además, su eficacia y seguridad se han demostrado en el prurito gestacional.[25]

El alcanfor es un aceite esencial que contiene terpenos y es soluble en alcohol. Su aplicación en la piel causa sensación de calor seguida de un grado leve de anestesia.[26] También se ha usado durante décadas en Dermatología en linimentos, lociones y ungüentos en concentraciones de 2 a 20%. Activa específicamente TRPV3.[27]

Hace poco se encontró que el alcanfor puede activar el receptor de capsaicina (TRPV1), mientras que el mentol también activa el receptor del alcanfor (TRPV3).[28]

Inhibidores de la calcineurina: tacrolimus y pimecrolimus

Los efectos del tacrolimus y el pimecrolimus en el prurito son mediados a través de sus propiedades inmunológicas y neuronales.[29] Se sugiere que su mecanismo de acción es a través del los TRPV1. Paradójicamente, pueden inducir prurito transitorio al comienzo del tratamiento, pero ofrecen un tratamiento alternativo de muchas causas de prurito. Son sumamente efectivos en el prurito de la dermatitis atópica. Además, el tacrolimus en ungüento es más efectivo para reducir el prurito que el vehículo y el pimecrolimus en crema.[30] Ensayos clínicos demostraron el beneficio del tacrolimus y el pimecrolimus en la dermatitis seborreica, el liquen escleroso y atrófico genital, el intertrigo psoriásico y el lupus eritematoso cutáneo, y sólo de tacrolimus en el prurito anal idiopático resistente. El tacrolimus y el pimecrolimus son efectivos en el tratamiento de las formas localizadas de prurito crónico.[4]

Tratamientos sistémicos (Cuadro 2)

Antihistamínicos H1 y H4

Pertenecen a las aminas biogénicas y son sintetizados por fosfato de piridoxina (vitamina B_6) que contiene descarboxilasa de L-histidina, a partir del aminoácido histidina. Es sintetizada y liberada por diferentes células en el ser humano, especialmente basófilos, mastocitos, plaquetas, neuronas histaminérgicas, linfocitos y células enterocromafines. Ejerce sus diferentes efectos a través de los receptores para histamina H1, H2, H3 y H4. El receptor H1 está codificado en el cromosoma 3 del humano y es el responsable de varios síntomas de las enfermedades alérgicas, como prurito, rinorrea, broncoespasmo y contracción del músculo liso intestinal.[31]

Los antihistamínicos son los medicamentos antipruriginosos más ampliamente prescritos

Cuadro 2. Tratamientos sistémicos del prurito crónico (Continúa en la siguiente página)

Tratamiento	Objetivo terapéutico	Mecanismo de acción	Presentaciones/ dosis	Indicaciones	Eventos adversos
Antihistamínicos H1 (primera generación)	Agonistas inversos de receptores: H1 Antagonista de receptores: muscarínicos, α-adrenérgicos, dopaminérgicos, serotoninérgicos	Efecto antiinflamatorio por supresión del NFβB El mayor efecto en el prurito es por su efecto sopofórico	Clorferamina 4 a 8 mg/12 h Clemastine Ciproheptidina Difenhidramina Hidroxizina 10 a 25 mg/8 h Prometazina	• Urticaria • Dermatitis atópica • Prurigo gestacional (clorferamina, difenhidramina) • Anafilaxia • Angioedema no alérgico (hereditario o adquirido) • Prurito gestacional (clorferamina)	Reducción de la neurotrasmisión del sistema nervioso central, sedación, reducción en la actividad cognitiva y neuropsicomotora, vértigo, aumento del apetito, xerostomía, retención urinaria, hipotensión, taquicardia refleja, taquicardia sinusal, prolongación del intervalo Q-T, arritmia ventricular
Antihistamínicos H1 (segunda generación)	Agonistas inversos de receptores: H1 Antagonista de receptores: muscarínicos, α-adrenérgicos, dopaminérgicos, serotoninérgicos	Igual que los de primera generación, con menor efecto sopofórico	Acrivastina Cetirizina 5 a 10 mg/d Levocetirizina 5 mg/d Loratadina 10 mg/d Desloratadina 5 mg/d Mizolastina Ebastina 10 mg/d Fexofenadina 120 a 180 mg/d Rupatadina 10 mg/d	• Urticaria • Dermatitis atópica • Prurigo gestacional (loratadina, cetirizina, levocetirizina) • Anafilaxia • Angioedema no alérgico (hereditario o adquirido)	Somnolencia (cetirizina 30%)
Antihistamínicos H4	Antagonista del receptor H4	Bloqueo de la inducción de las células mononucleares sanguíneas periféricas y los linfocitos Th2, y de los queratinocitos, esto disminuye la expresión de proteínas proinflamatorias: TGF-β1, TNF-α, TNF-β, PDGF-BB, TIMP-2, M-CSF, IP-10, IL-16, IL-6, IL-3, IL-10, MIP-1α, IL-1α, ICAM-1, eotaxin-2, RANTES, IL-8, MCP-1 e IL-6sR	JNJ38518168 y JNJ39758979 (Johnson & Johnson) ZPL3893787 (antes PF3893787, Ziarco Pharma) UR63325 (Palau Pharma) KD1157 (Kalypsys)	• Dermatitis atópica	Fase II
Ketotifeno	Agonistas inversos de receptores: H1 Antagonista de receptores: muscarínicos, α-adrenérgicos, dopaminérgicos, serotoninérgicos	Actúa como un antihistamínico H1, y estabiliza los mastocitos	1 mg/12 h	• Dermatitis atópica • Mastocitosis	Similares a los de los antihistamínicos H1 de primera generación

Cuadro 2. Tratamientos sistémicos del prurito crónico (Continúa en la siguiente página)

Tratamiento	Objetivo terapéutico	Mecanismo de acción	Presentaciones/ dosis	Indicaciones	Eventos adversos
Naltrexona	Antagonista del receptor opioide μ (fibras sensitivas)	Disminución del tono opioidérgico, atenuación de la producción de citocinas proinflamatorias y superóxidos potencialmente mediados por los receptores tipo Toll, y modulación de la apoptosis mitocondrial	Hidrocloruro de naltrexona Dosis baja: 2.5 a 4.5 mg/d Otro: hasta 50 mg/d	• Prurito colestásico • Urticaria crónica • Dermatitis atópica • Prurito en enfermedad renal • Prurito vaginal • Prurito en esclerodermia	Hepatotoxicidad (a dosis altas, ≥50 mg/d)
Nalfurafina	Agonista del receptor opioide κ (fibras sensitivas)	La estimulación de los receptores opioides κ antagoniza el efecto pruritogénico de los receptores μ	Hidrocloruro de nalfurafina 2.5 a 5 μg/d	• Prurito de origen renal	Insomnio
Gabapentina	Inhibidor de los canales iónicos de calcio dependientes de voltaje (médula espinal)	Inhibe la liberación de neurotrasmisores excitatorios	100 a 2,400 mg/d	• Prurito neuropático • Prurigo nodular	Somnolencia Aumento de peso Edema periférico
Pregabalina	Inhibidor de los canales iónicos de calcio dependientes de voltaje (médula espinal)	Inhibe la liberación de neurotrasmisores excitatorios	25 a 150 mg/d	• Prurito neuropático • Prurigo nodular	Somnolencia Aumento de peso Mareo Edema periférico
Talidomida	Fibras sensitivas	Inhibe la quimiotaxis de polimorfonucleares, reduce la expresión de moléculas de adhesión, disminuye la fagocitosis en polimorfonucleares y monocitos, inhibe la proliferación de linfocitos ante mitógenos, inhibe la síntesis de TNF-α por los monocitos, modula la secreción de citocinas cambiando el patrón de linfocitos Th1 a Th2, neurotoxicidad directa sobre las fibras nerviosas periféricas	25 a 400 mg/d	• Dermatitis atópica • Prurigo nodular • Prurigo actínico • Liquen plano • Enfermedad de injerto contra huésped • Prurito de origen renal • Prurito en esclerodermia	Neuropatía periférica
Inmunosupresores (ciclosporina)	Fibras sensitivas	Neurotoxicidad en las terminaciones nerviosas sensitivas Además de disminución de la producción de sustancias proinflamatorias	1 a 3 mg/kg/d	• Dermatitis atópica • Prurito en epidermólisis ampollosa • Prurito en enfermedad renal crónica	Cefalea, náuseas y vómito, indigestión, retención hídrica, vértigo, diarrea, dolor. Hipertensión arterial sistémica, hiperplasia gingival y daño renal

Cuadro 2. Tratamientos sistémicos del prurito crónico (Continuación)

Tratamiento	Objetivo terapéutico	Mecanismo de acción	Presentaciones/ dosis	Indicaciones	Eventos adversos
Aprepitant	Antagonista del receptor de neurocinina 1 (fibras sensitivas)	Inhibe la unión de la sustancia P al receptor de neurocinina 1	Regímenes variables: 80 mg/d por 10 días, después 80 mg tres veces por semana	• Prurito asociado con linfoma de células T • Prurito braquiorradial	Astenia, hipo, diarrea, gastritis, elevación en las pruebas de función hepática y mareos
Neurotropina	Aptámeros inhibidores	Inhibe el sobrecrecimiento neuronal inducido por NGF Inhibe la liberación de la sustancia P Induce la expresión de Sema3A	Fase II	• Eccema • Dermatitis atópica • Urticaria	Fase II
Anticuerpos anti-NGF	Antagonista de CGRP/ TrkA-positivas (fibras sensitivas)	Disminuye el número de fibras nerviosas en la epidermis	Fase II Fase III: tanezumab para tratar dolor osteoarticular	• Dermatitis atópica	Fase II
Sema3A (terapia de reemplazo)	Complejo receptor: neuropilina-1 (NP-1/NPR-1) y plexina-A (fibras nerviosas sensitivas)	Media la respuesta repulsiva de las neuronas en crecimiento, regulando negativamente el sobrecrecimiento neural de las fibras C	Fase II	• Psoriasis • Dermatitis atópica	Fase II

NGF: factor de crecimiento nervioso; CGRP: gen relacionado con la calcitonina; TrkA: cinasa relacionada con la calcitonina; NP-1: neuropilina 1; NPR-1: receptor de neuropilina 1.

en Dermatología. La mayor parte de los antihistamínicos prescritos en el tratamiento del prurito pertenece a los tipo H1. La función que tienen es de agonistas inversos, hay equilibrio entre los receptores H1 en su estado activo e inactivo, la histamina se une preferentemente a la forma activa del receptor para estabilizarlo y vira el equilibrio hacia el estado activado y estimula a la célula. Los antihistamínicos estabilizan la forma inactiva y viran el equilibrio en la dirección opuesta, por lo que la cantidad de la estimulación inducida por histamina de una célula o de un tejido depende del equilibrio entre la histamina y los antihistamínicos H1.[31] Los antihistamínicos de primera generación, como clorferamina, clemastine, ciproheptadina, difenhidramina, hidroxizina y prometazina, se unen no sólo a los receptores H1, sino también a los receptores muscarínicos, α-adrenérgicos, dopaminérgicos o serotoninérgicos, con acción sedante a nivel central. Los antihistamínicos de segunda generación, como acrivastina, cetirizina, levocetirizina, loratadina, desloratadina, mizolastina, ebastina, fexofenadina y rupatadina, tienen mínima actividad en los receptores no histaminérgicos, poco efecto sedante y tiempo de acción prolongado, comparados con los de primera generación.[31,32] Los antagonistas de los receptores H1 no sedantes ofrecen reducción efectiva del prurito en enfermedades con aumento de la desgranulación de mastocitos, como la urticaria o las mastocitosis.[33] Sin embargo, las dosis requeridas para el alivio del prurito en la urticaria a menudo exceden las dosis recomendadas hasta cuatro veces.[34] Entre mayor sea la dosis de los antihistamínicos de segunda generación, mayores serán los efectos soporíferos,[33] lo que puede contribuir a su eficacia. Una serie

de casos tratados con antihistamínicos a dosis altas sugiere que esto puede aprovecharse en el prurito crónico.[35]

El receptor H4 se descubrió recientemente y tiene importancia en la función de eosinófilos y mastocitos y en la inflamación alérgica *in vivo*. Además, la activación del receptor H4 produce prurito agudo, además de la activación del receptor H1.[36] El H4R está altamente expresado en los queratinocitos de pacientes con dermatitis atópica y su estimulación induce la proliferación de los queratinocitos, lo que puede representar un mecanismo que contribuya a la hiperplasia epidérmica observada en los pacientes con dermatitis atópica.[37] Se ha encontrado que la estimulación del H4R induce la expresión de varias proteínas proinflamatorias, incluidas citocinas y quimiocinas: TGF-β1, TNF-α, TNF-β, PDGF-BB, TIMP-2, M-CSF, IP-10, IL-16, IL-6, IL-3, IL-10, MIP-1α, IL-1α, ICAM-1, eotaxin-2, RANTES, IL-8, MCP-1 e IL-6sR.[38]

Los primeros estudios de los antagonistas H4R, como JNJ-7777120 (Johnson & Johnson Pharmaceutical Research & Development LLC/ Abbott Laboratories), demostraron eficacia en la disminución del prurito comparada con antagonistas H1R en modelos de asma, rinitis alérgica y prurito,[39] con disminución de la conducta de rascado, pero no de la inflamación.[40] Actúa bloqueando la inducción de las células mononucleares sanguíneas periféricas y los linfocitos Th2, así como de los queratinocitos.[37,41] Uno de los mecanismos propuestos también es que la IL-31 es inducida por los agonistas de H4R en modelos de dermatitis atópica, por lo que también podría tener múltiples vías efectoras indirectas.[42] Sin embargo, no han demostrado la abolición completa del prurito, excepto cuando se administraron en conjunto con antagonistas H1R, lo que implica que ambos subtipos de HR tienen distintas acciones en el prurito y que un tratamiento que incluya ambos antagonistas puede tener mejores resultados que la monoterapia.[43]

En la actualidad hay cinco antagonistas H4R en desarrollo: JNJ38518168 y JNJ39758979 (Johnson & Johnson), ZPL3893787 (antes PF3893787, Ziarco Pharma), UR63325 (Palau Pharma) y KD1157 (Kalypsys).[44] Se ha probado la eficacia en el alivio del prurito al administrar JNJ39758979 en los primeros ensayos clínicos.[45,46]

Inhibidores de mastocitos

El ketotifeno es un estabilizador de los mastocitos, con efectos antipruriginosos en el prurito asociado con enfermedad renal crónica;[47] también se ha observado su eficacia en el prurigo nodular.[48] El cromoglicato sódico tiene efecto antirpruriginoso significativo en el prurito asociado con enfermedad renal crónica[49,50] y con linfoma de Hodgkin.[51]

En un estudio mulcéntrico, doble ciego, con placebo, la aplicación de formulaciones de hidrogel de tiacrilasto a 3% contra vehículo en dermatitis atópica no produjo alivio significativo del prurito.[52] El prurito en la dermatitis atópica responde a la administración tópica de cromoglicato de sodio[53] y recientemente se probó en ensayos clínicos controlados con placebo.[54,55] El cromoglicato de sodio es efectivo en reducir el prurito, pero no tiene efecto en la inflamación, por lo que su acción inhibitoria es en la activación de las fibras nerviosas sensitivas C y no propiamente al disminuir la desgranulación de mastocitos.[56]

Agonistas y antagonistas de los receptores opioides

El prurito puede ser evocado o intensificado por opioides μ endógenos o exógenos.[57] Esto puede explicarse por la activación de los receptores opioides medulares, principalmente los receptores opioides κ.[58] Al revertir este efecto con antagonistas

opioides μ se produce inhibición del prurito; lo mismo ocurre con los opioides κ. Su unión a los receptores opioides κ produce inhibición del prurito.[59] Muchos ensayos clínicos demostraron que los diferentes antagonistas de los receptores opioides μ disminuyen el prurito: nalmefene, naloxona y naltrexona. Se han prescrito en el prurito por urticaria crónica, dermatitis atópica y prurito colestásico, así como en el inducido por la enfermedad renal crónica.[60,61] Hace poco se administró naltrexona a dosis de 50 mg/d durante tres semanas para el control del prurito vaginal con alivio significativo hasta por dos semanas después de suspender el tratamiento.[62] La nalfurafina, un antagonista del receptor opioide κ, es efectiva para aliviar el prurito en pacientes urémicos.[63]

Cannabinoides

El sistema de los cannabinoides es un blanco terapéutico atractivo porque la interrupción de esta vía podría interferir directamente con varias vías del prurito. La administración tópica de un cannabinoide sintético, HU210, demostró la supresión del prurito inducido por histamina y la reducción del eritema por reflejo axonal.[64] Eberlein y colegas mostraron alivio del prurito en pacientes con dermatitis atópica que se aplicaron una crema que contenía N-palmitoiletanolamina (Mimyx). Este compuesto pertenece a la familia de la naciletanolamina, que actúa regulando a la baja la respuesta inflamatoria a través de los receptores de cannabinoides. Después de la aplicación de la crema durante seis días, los pacientes reportaron disminución del prurito de 46% comparado con el basal y al final del estudio, el prurito había disminuido 60%. También reportaron reducción del prurito de 58% en la valoración médica comparada con la basal.[65]

Neurolépticos

La gabapentina y la pregabalina son análogos estructurales del neurotrasmisor ácido γ-aminobutírico (GABA). Los mecanismos de sus efectos antipruriginosos se desconocen, pero pueden estar relacionados con la obstrucción de los estímulos nociceptivos y pruriceptivos hacia el cerebro.[66] La gabapentina es especialmente útil en las formas de prurito neuropático relacionadas con las enfermedades con compresión nerviosa, como el prurito braquirradial y la notalgia paréstesica.[67-69]

También se ha demostrado alivio del prurito en pacientes con enfermedad renal crónica[70,71] y la pregabalina también se ha prescrito en el prurito asociado con diabetes, con prurigo nodular[72] y en pacientes quemados.[73]

Talidomida

La talidomida tiene propiedades terapéuticas antiinflamatorias, inmunomoduladoras y antiangiogénicas. Existen varios mecanismos responsables de esos efectos. Las propiedades inmunomoduladoras y antiinflamatorias responden a la inhibición de la quimiotaxis de los polimorfonucleares (PMN), la reducción de la expresión de moléculas de adhesión, la disminución de la fagocitosis en PMN y monocitos, la inhibición de la proliferación de linfocitos ante mitógenos y la inhibición de la síntesis de TNF-α por los monocitos. A su vez, este fármaco modula la secreción de citocinas cambiando el patrón de linfocitos Th1 a Th2.[74] A nivel humoral disminuye la producción de anticuerpos en repuesta a estímulos antigénicos. Además, se demostró supresión *de novo* de la síntesis de IgM, por lo que es útil en gammapatías monoclonales, como el mieloma múltiple.[75]

La talidomida está aprobada para su administración en el eritema nudoso leproso y en el mieloma múltiple y se prescribe ocasionalmente para tratar varias dermatosis resistentes, incluido el prurito. Otras aplicaciones son en el prurigo nodular, prurigo actínico, liquen plano, enfer-

medad de injerto contra huésped, prurito de origen renal y esclerodermia.[74] La talidomida se administra a dosis entre 25 y 400 mg/d en enfermedades pruriginosas.[76] El efecto benéfico de la talidomida a dosis de 200 mg/d se reportó en un paciente con linfoma de Hodgkin muy pruriginoso. Se describió el tratamiento exitoso del prurigo nodular a dosis bajas, de 100 mg/d o menos.[77]

La eficacia de la talidomida está en relación con su acción sedante en el sistema nervioso central, lo que disminuye la percepción de estímulos periféricos, como el prurito, y por la neurotoxicidad directa del fármaco sobre las terminaciones nerviosas periféricas.[74,78]

Inmunosupresores

Los inmunosupresores orales, ciclosporina y azatioprina tienen efectos antipruriginosos en pacientes con dermatitis atópica, principalmente debido a sus efectos antiinflamatorios. En un estudio doble ciego, con distribución al azar, controlado con placebo, la ciclosporina oral disminuyó el prurito y la severidad de la dermatitis atópica. La azatioprina también demostró disminuir el prurito y la severidad de la dermatitis atópica.[79] La ciclosporina se ha prescrito en otras enfermedades no inflamatorias pruriginosas, como la epidermólisis ampollosa[80] y en pacientes con enfermedad renal crónica en hemodiálisis.[81] El efecto de la ciclosporina en el prurito de las enfermedades no inflamatorias puede ser secundario a neurotoxicidad en las terminaciones nerviosas.[4]

Inhibidores de la sustancia P

La sustancia P (SP) pertenece a la familia de las taquicininas y es secretada principalmente por las células neuronales en el sistema nervioso central y periférico. La sustancia P ejerce sus efectos directamente a través de los receptores NK_1R, NK_2R y NK_3R o indirectamente a través de la inducción de la desgranulación de los mastocitos. Este último mecanismo lleva a la liberación de histamina y de productos derivados de la ciclooxigenasa, que a la larga causan prurito. Además, a la sustancia P se le atribuyen varios mecanismos proinflamatorios que incluyen quimiotaxis de neutrófilos, células T, monocitos y eosinófilos y regulación a la alza de moléculas de adhesión (ICAM-1, VCAM-1, ELAM-1) que activa la liberación de citocinas inflamatorias (IL-1, IL-6, IL-8, TNF-α) en la piel.[82]

El aprepitant es un antagonista de los receptores de neurocinina 1 indicado en la prevención de las náuseas y vómitos agudos y diferidos que se asocian con la quimioterapia altamente emetógena. Se ha demostrado que la sustancia P, ligando del receptor de la neurocinina 1, es un mediador importante de la inducción y el mantenimiento del prurito. Además, los queratinocitos de los pacientes con prurito crónico tienen mayor número de receptores de neurocinina 1.[83,84] Por tanto, un inhibidor de este receptor, como aprepitant, podría ayudar a aliviar el prurito. Sin embargo, todavía no hay ningún estudio en el que se defina la dosis óptima del fármaco, su manejo, ni su duración. Se ha prescrito aprepitant en pacientes con linfomas cutáneos de células T con alivio significativo del prurito[85-87] y en el prurito braquiorradial.[88]

Olopatadina

Es un antagonista del H1R y estabilizador de los mastocitos. De manera experimental la administración oral del clorhidrato de olopatadina suprimió significativamente la conducta de rascado, alivió la dermatitis e inhibió el crecimiento nervioso en la piel lesionada de los ratones NC/Nga con fenotipo de dermatitis atópica.[89] De manera notable el tratamiento con olopatadina aumentó la expresión de semaforina 3A en la epidermis.[89,90] La olopatadina puede disminuir

parcialmente el desequilibrio del factor de crecimiento nervioso y semaforina 3A en la epidermis, lo que resulta en reducción de la conducta de rascado. Además, un estudio reciente indicó que la olopatadina también reduce los niveles elevados de la producción de IL-31 en la piel lesionada de los ratones atópicos NC/Nga.[91] A pesar de que aún no está claro si estos efectos son causados por el bloqueo de la señalización de H1R, la olopatadina puede afectar múltiples objetivos del prurito.[92]

Neurotropina

La neurotropina, un extracto no proteínico aislado de la piel inflamada de ratones inoculados con vaccinia virus, es ampliamente prescrita en Japón y China para el tratamiento de varias formas de dolor crónico.[93] En términos clínicos la neurotropina demostró tener efectos antipruriginosos en pacientes con eccema, dermatitis y urticaria y en los sujetos sometidos a hemodiálisis.[94] Los estudios demostraron que la neurotropina inhibe el sobrecrecimiento neuronal inducido por el factor de crecimiento nervioso en cultivos de neuronas de los ganglios de la raíz dorsal de ratones.[95] Además, la neurotropina reduce el crecimiento nervioso intraepidérmico en ratones con xerosis. En la piel, la neurotropina aumentó la expresión epidérmica del ARNm de semaforina 3A, pero no tuvo efecto en la expresión epidérmica del ARNm del factor de crecimiento nervioso.[96] Estos hallazgos sugieren que la neurotropina puede reducir la densidad nerviosa al inducir la expresión de semaforina 3A en la epidermis, lo que resulta en la supresión del prurito.

Antagonista del factor de crecimiento nervioso (anti-NGF)

El factor de crecimiento nervioso (NGF) es una neurotrofina liberada por los queratinocitos, mastocitos y fibroblastos. La activación de su receptor de alta afinidad (TrkA) en nervios sensitivos lleva a crecimiento y sensibilización de los nervios. Las concentraciones del factor de crecimiento nervioso aumentan en pacientes con dermatitis atópica, lo que induce la liberación del mediador pruritogénico triptasa. Además, los mastocitos y queratinocitos de estos pacientes generan concentraciones altas de factor de crecimiento nervioso, que pueden ser estimuladas por la histamina. De manera contrastante, se ha reportado que el factor de crecimiento nervioso libre localmente en la piel está disminuido en los pacientes atópicos después de la inducción local de prurito y la inflamación neurogénica inducida por histamina, mientras que en pieles sanas ocurre el efecto opuesto, pero esto puede deberse a la liberación de factor de crecimiento nervioso inducida por la histamina e incluso por el rascado y otros mediadores proinflamatorios, y la posterior unión del factor de crecimiento nervioso a los receptores TrkA.[97]

Se han prescrito antagonistas del factor de crecimiento nervioso (anti-NGF) para tratar el prurito en ratones NC/Nga con síntomas parecidos a los de la dermatitis atópica. La administración intraperitoneal de anticuerpos neutralizantes anti-NGF a ratones NC/Nga disminuyó significativamente el aumento del número de fibras nerviosas en la epidermis y los ataques de rascado, pero no alivió el rascado que ya había aparecido.[98] De manera similar, la aplicación de antagonistas TrkA, como AG879 y K252a, en la nuca de ratones atópicos NC/Nga redujo de manera significativa la dermatitis establecida y los ataques de rascado, así como el número de fibras nerviosas epidérmicas, lo que sugiere que el factor de crecimiento nervioso juega un papel importante en la patogénesis de las lesiones cutáneas en fenotipos similares a la dermatitis atópica.[99] Además, el receptor de neurotrofina p75 actúa induciendo la extensión de las fibras nerviosas sensitivas en la piel inflamada,[100] Por lo que el factor de crecimiento nervioso y sus receptores son un blanco terapéutico potencial.

Terapias de reemplazo de semaforina 3A (Sema3A)

Las semaforinas son proteínas de señalización que funcionan como guía axonal. La semaforina 3A (Sema3A) fue el primer quimiorrepelente caracterizado molecularmente[101] y actúa a través de un complejo receptor que contiene neuropilina 1 (Nrp-1) como la subunidad de unión del ligando y una plexina-A como la subunidad de transducción de señal.[102-104] Nrp-1 se expresa en las fibras sensitivas C, forma un complejo funcional con plexina-A y media la respuesta repulsiva inducida por Sema3A de las neuronas en crecimiento. Por tanto, el sobrecrecimiento neural de las fibras C está regulado negativamente por Sema3A, de manera similar a su expresión en la médula espinal, en la que actúa disminuyendo el crecimiento de los axones nociceptivos primarios inducidos por la expresión del factor de crecimiento nervioso.[105] Se ha demostrado la expresión de Sema3A en los queratinocitos, que en la epidermis de individuos sanos restringe el sobrecrecimiento y la invasión de las fibras C.[106,107] La epidermis expresa Nrp-1 y esta expresión puede regular la migración de queratinocitos.[108] En estudios con histamina se observó aumento de la producción de Sema3A por los queratinocitos inducidos por histamina, mientras que en la dermis se observó disminución de la producción de Sema3A por los fibroblastos.[109]

Sema3A curó las lesiones en la piel y disminuyó el comportamiento de rascado en un modelo de ratones con dermatitis atópica.[110] La epidermis de pacientes con psoriasis y en pacientes con prurigo nodular la expresión de Sema3A es menor, mientras que la expresión del factor de crecimiento nervioso es mayor, así como el aumento de la inervación por fibras C, comparado con individuos sanos.[111,112] Esto sugiere que la regulación del crecimiento neuronal en la médula espinal, como en la epidermis, se efectúa por la fina regulación entre las expresiones de Sema3A y factor de crecimiento nervioso y que el aumento de Sema3A en la epidermis puede ser un posible blanco terapéutico contra el prurito.

El reemplazo de Sema3A recombinante administrado vía intradérmica o en la aplicación de ungüento inhibió de manera significativa la conducta de rascado y alivió la dermatitis en ratones NC/Nga con fenotipo de dermatitis atópica comparados con controles.[110,113] Su administración puede reducir la densidad de fibras nerviosas en la epidermis y atenuar el prurito.[92] La eficacia terapéutica de la aplicación exógena de Sema3A en los síntomas parecidos a los de la dermatitis atópica fue mejor que la de betametasona y tacrolimus.[113] Además, los números de fibras nerviosas epidérmicas y el infiltrado celular inflamatorio, la producción de citocinas, la densidad de los vasos sanguíneos dérmicos y la acantosis se redujeron en las pieles lesionadas tratadas con Sema3A.[110,113] La Sema3A exógena también puede influir en otras células, como en las inmunológicas, endoteliales y queratinocitos que expresan NP-1.[114]

REFERENCIAS

1. Charlesworth EN, Beltrani VS. Pruritic dermatoses: overview of etiology and therapy. Am J Med 2002;113:25-33.
2. Finlay AY, Khan GK. Dermatology Life Quality Index (DLQI)–a simple practical measure for routine clinical use. Clin Exp Dermatol 1994;19:210-216.
3. Adame Miranda GJ. Consenso mexicano del tratamiento del prurito. Dermatología Rev Mex 2006;50:148-164.
4. Weisshaar E, Szepietowski JC, Darsow U, et al. European guideline on chronic pruritus. Acta Derm Venereol 2012;92:563-581.
5. Weisshaar E, Forster C, Dotzer M, Heyer G. Experimentally induced pruritus and cutaneous reactions with topical antihistamine and local analgesics in atopic eczema. Skin Pharmacol 1997;10:183-190.
6. Weisshaar E, Heyer G, Forster C, Hornstein OP, Handwerker HO. Antipruritic effect of antihistaminic and local anesthetic topical agents after iontophoretic histamine stimulation. Hautarzt 1996;47:355-360.
7. Layton AM, Cotterill JA. Notalgia paraesthetica–report of three cases and their treatment. Clin Exp Dermatol 1991;16:197-198.
8. Szolcsányi J. Forty years in capsaicin research for sensory pharmacology and physiology. Neuropeptides 2004;38:377-384.
9. Wallengren J, Håkanson R. Effects of capsaicin, bradykinin and prostaglandin E2 in the human skin. Br J Dermatol 1992;126:111-117.

10. Lysy J, Sistiery-Ittah M, Israelit Y, et al. Topical capsaicin–a novel and effective treatment for idiopathic intractable pruritus ani: a randomised, placebo controlled, crossover study. Gut 2003;52:1323-1326.
11. Wallengren J, Klinker M. Successful treatment of notalgia paresthetica with topical capsaicin: vehicle-controlled, double-blind, crossover study. J Am Acad Dermatol 1995;32:287-289.
12. Wallengren J. Brachioradial pruritus: a recurrent solar dermopathy. J Am Acad Dermatol 1998;39:803-806.
13. Hardy J, Uthurriague C, Bibas N, Bon E, et al. Brachioradial pruritus revealing cervicomedullary astrocytoma and treated with 8% capsaicin patches. Ann Dermatol Venereol 2014;141:374-375.
14. Ellis CN, Berberian B, Sulica VI, et al. A double-blind evaluation of topical capsaicin in pruritic psoriasis. J Am Acad Dermatol 1993;29:438-442.
15. Bernstein JE, Parish LC, Rapaport M, Rosenbaum MM, Roenigk HH. Effects of topically applied capsaicin on moderate and severe psoriasis vulgaris. J Am Acad Dermatol 1986;15:504-507.
16. Breneman DL, Cardone JS, Blumsack RF, Lather RM, et al. Topical capsaicin for treatment of hemodialysis-related pruritus. J Am Acad Dermatol 1992;26:91-94.
17. Tarng DC, Cho YL, Liu HN, Huang TP. Hemodialysis-related pruritus: a double-blind, placebo-controlled, crossover study of capsaicin 0.025% cream. Nephron 1996;72:617-622.
18. Boyd K, Shea SM, Patterson JW. The role of capsaicin in dermatology. Prog Drug Res 2014;68:293-306.
19. Yousefi A, Khani Khoozani Z, Zakerzadeh Forooshani S, Omrani N, et al. Is topical zinc effective in the treatment of melasma? A double-blind randomized comparative study. Dermatol Surg 2014;40:33-37.
20. Mahajan BB, Dhawan M, Singh R. Herpes genitalis-topical zinc sulfate: an alternative therapeutic and modality. Indian J Sex Transm Dis 2013;34:32-34.
21. Iraji F, Tagmirriahi N, Gavidnia K. Comparison between the efficacy of 10% zinc sulfate solution with 4% hydroquinone cream on improvement of melasma. Adv Biomed Res 2012;1:39.
22. Herro E, Jacob SE. Mentha piperita (peppermint). Dermatitis 2010;21:327-329.
23. Green BG, Schoen KL. Thermal and nociceptive sensations from menthol and their suppression by dynamic contact. Behav Brain Res 2007;176:284-291.
24. Ma S, G G, Ak VE, Jf D, H H. Menthol derivative WS-12 selectively activates transient receptor potential melastatin-8 (TRPM8) ion channels. Pak J Pharm Sci 2008;21:370-378.
25. Akhavan Amjadi M, Mojab F, Kamranpour SB. The effect of peppermint oil on symptomatic treatment of pruritus in pregnant women. Iran J Pharm Res 2012;11:1073-1077.
26. Zuccarini P. Camphor: risks and benefits of a widely used natural product. J Appl Sci Environ Manage 2009;13:69-74.
27. Macpherson LJ, Hwang SW, Miyamoto T, Dubin AE, et al. More than cool: promiscuous relationships of menthol and other sensory compounds. Mol Cell Neurosci 2006;32:335-343.
28. Sherkheli MA, Benecke H, Doerner JF, et al. Monoterpenoids induce agonist-specific desensitization of transient receptor potential vanilloid-3 (TRPV3) ion channels. J Pharm Pharm Sci 2009;12:116-128.
29. Ständer S, Luger TA. Antipruritic effects of pimecrolimus and tacrolimus. Hautarzt 2003;54:413-417.
30. Fleischer AB, Boguniewicz M. An approach to pruritus in atopic dermatitis: a critical systematic review of the tacrolimus ointment literature. J Drugs Dermatol 2010;9:488-498.
31. Criado PR, Criado RF, Maruta CW, Machado Filho C. Histamine, histamine receptors and antihistamines: new concepts. An Bras Dermatol 2010;85:195-210.
32. Simons FE, Simons KJ. H1 antihistamines: current status and future directions. World Allergy Organ J 2008;1:145-155.
33. O'Donoghue M, Tharp MD. Antihistamines and their role as antipruritics. Dermatol Ther 2005;18:333-340.
34. Asero R. Chronic unremitting urticaria: is the use of antihistamines above the licensed dose effective? A preliminary study of cetirizine at licensed and above-licensed doses. Clin Exp Dermatol 2007;32:34-38.
35. Schulz S, Metz M, Siepmann D, Luger TA, Maurer M, Ständer S. Antipruritic efficacy of a high-dosage antihistamine therapy. Results of a retrospectively analysed case series. Hautarzt 2009;60:564-568.
36. Garibyan L, Rheingold CG, Lerner EA. Understanding the pathophysiology of itch. Dermatol Ther 2013;26:84-91.
37. Glatzer F, Gschwandtner M, Ehling S, et al. Histamine induces proliferation in keratinocytes from patients with atopic dermatitis through the histamine 4 receptor. J Allergy Clin Immunol 2013;132:1358-1367.
38. Jemima EA, Prema A, Thangam EB. Functional characterization of histamine H4 receptor on human mast cells. Mol Immunol 2014;62:19-28.
39. Engelhardt H, Smits RA, Leurs R, Haaksma E, de Esch IJ. A new generation of anti-histamines: histamine H4 receptor antagonists on their way to the clinic. Curr Opin Drug Discov Devel 2009;12:628-643.
40. Rossbach K, Wendorff S, Sander K, et al. Histamine H4 receptor antagonism reduces hapten-induced scratching behaviour but not inflammation. Exp Dermatol 2009;18:57-63.
41. Gutzmer R, Mommert S, Gschwandtner M, Zwingmann K, et al. The histamine H4 receptor is functionally expressed on T(H)2 cells. J Allergy Clin Immunol 2009;123:619-625.
42. Grimstad O, Sawanobori Y, Vestergaard C, et al. Anti-interleukin-31-antibodies ameliorate scratching behaviour in NC/Nga mice: a model of atopic dermatitis. Exp Dermatol 2009;18:35-43.
43. Smits RA, Leurs R, de Esch IJ. Major advances in the development of histamine H4 receptor ligands. Drug Discov Today 2009;14:745-753.

44. Liu WL. Histamine H4 receptor antagonists for the treatment of inflammatory disorders. Drug Discov Today 2014;19:1222-1225.

45. Thurmond RL, Chen B, Dunford PJ, et al. Clinical and preclinical characterization of the histamine H(4) receptor antagonist JNJ-39758979. J Pharmacol Exp Ther 2014;349:176-184.

46. Kollmeier A, Francke K, Chen B, et al. The histamine H_4 receptor antagonist, JNJ 39758979, is effective in reducing histamine-induced pruritus in a randomized clinical study in healthy subjects. J Pharmacol Exp Ther 2014;350:181-187.

47. Francos GC, Kauh YC, Gittlen SD, et al. Elevated plasma histamine in chronic uremia. Effects of ketotifen on pruritus. Int J Dermatol 1991;30:884-889.

48. Sharma AD. Oral ketotifen and topical antibiotic therapy in the management of pruritus in prurigo nodularis: a randomized, controlled, single-blind, parallel study. Indian J Dermatol 2013;58:355-359.

49. Vessal G, Sagheb MM, Shilian S, Jafari P, Samani SM. Effect of oral cromolyn sodium on CKD-associated pruritus and serum tryptase level: a double-blind placebo-controlled study. Nephrol Dial Transplant 2010;25:1541-1547.

50. Rosner MH. Cromolyn sodium: a potential therapy for uremic pruritus? Hemodial Int 2006;10:189-192.

51. Leven A, Naysmith A, Pickens S, Pottage A. Sodium cromoglycate and Hodgkin's pruritus. Br Med J 1977;2:896.

52. Czarnetzki BM, Brechtel B, Braun-Falco O, et al. Topical tiacrilast, a potent mast cell degranulation inhibitor, does not improve adult atopic eczema. Dermatology 1993;187:112-114.

53. Haider SA. Treatment of atopic eczema in children: clinical trial of 10% sodium cromoglycate ointment. Br Med J 1977;1:1570-1572.

54. Stainer R, Matthews S, Arshad SH, et al. Efficacy and acceptability of a new topical skin lotion of sodium cromoglicate (Altoderm) in atopic dermatitis in children aged 2-12 years: a double-blind, randomized, placebo-controlled trial. Br J Dermatol 2005;152:334-341.

55. Feily A, Dormanesh B, Ghorbani AR, et al. Efficacy of topical cromolyn sodium 4% on pruritus in uremic nephrogenic patients: a randomized double-blind study in 60 patients. Int J Clin Pharmacol Ther 2012;50:510-513.

56. Vieira Dos Santos R, Magerl M, Martus P, et al. Topical sodium cromoglicate relieves allergen-and histamine-induced dermal pruritus. Br J Dermatol 2010;162:674-676.

57. Fjellner B, Hägermark O. Potentiation of histamine-induced itch and flare responses in human skin by the enkephalin analogue FK-33-824, beta-endorphin and morphine. Arch Dermatol Res 1982;274:29-37.

58. Phan NQ, Siepmann D, Gralow I, Ständer S. Adjuvant topical therapy with a cannabinoid receptor agonist in facial postherpetic neuralgia. J Dtsch Dermatol Ges 2010;8:88-91.

59. Phan NQ, Blome C, Fritz F, et al. Assessment of pruritus intensity: prospective study on validity and reliability of the visual analogue scale, numerical rating scale and verbal rating scale in 471 patients with chronic pruritus. Acta Derm Venereol 2012;92:502-507.

60. Mettang T, Kremer AE. Uremic pruritus. Kidney Int 2015;87:685-691.

61. Mettang M, Weisshaar E. Pruritus: control of itch in patients undergoing dialysis. Skin Therapy Lett 2010;15:1-5.

62. Böttcher B, Wildt L. Treatment of refractory vulvovaginal pruritus with naltrexone, a specific opiate antagonist. Eur J Obstet Gynecol Reprod Biol 2014;174:115-116.

63. Nakao K, Mochizuki H. Nalfurafine hydrochloride: a new drug for the treatment of uremic pruritus in hemodialysis patients. Drugs Today 2009;45:323-329.

64. Dvorak M, Watkinson A, McGlone F, Rukwied R. Histamine induced responses are attenuated by a cannabinoid receptor agonist in human skin. Inflamm Res. 2003;52:238-245.

65. Eberlein B, Eicke C, Reinhardt HW, Ring J. Adjuvant treatment of atopic eczema: assessment of an emollient containing N-palmitoylethanolamine (ATOPA study). J Eur Acad Dermatol Venereol 2008;22:73-82.

66. Patel T, Yosipovitch G. Therapy of pruritus. Expert Opin Pharmacother 2010;11:1673-1682.

67. Kanitakis J. Brachioradial pruritus: report of a new case responding to gabapentin. Eur J Dermatol 2006;16:311-312.

68. Loosemore MP, Bordeaux JS, Bernhard JD. Gabapentin treatment for notalgia paresthetica, a common isolated peripheral sensory neuropathy. J Eur Acad Dermatol Venereol 2007;21:1440-1441.

69. Maciel AA, Cunha PR, Laraia IO, Trevisan F. Efficacy of gabapentin in the improvement of pruritus and quality of life of patients with notalgia paresthetica. An Bras Dermatol 2014;89:570-575.

70. Rayner H, Baharani J, Smith S, Suresh V, Dasgupta I. Uraemic pruritus: relief of itching by gabapentin and pregabalin. Nephron Clin Prac*t* 2012;122:75-79.

71. Solak Y, Biyik Z, Atalay H, et al. Pregabalin *versus* gabapentin in the treatment of neuropathic pruritus in maintenance haemodialysis patients: a prospective, crossover study. Nephrology (Carlton) 2012;17:710-717.

72. Imai K, Kishimoto M, Tsujimoto T, et al. Successful treatment of chronic intractable itching using oral pregabalin in a patient with diabetes and systemic prurigo nodularis: a case report of an iliopsoas muscle abscess. Intern Med 2013;52:2629-2633.

73. Ahuja RB, Gupta GK. A four arm, double blind, randomized and placebo controlled study of pregabalin in the management of post-burn pruritus. Burns 2013;39:24-29.

74. Ordi-Ros J, Cosiglio FJ. Current therapeutic indications of thalidomide and lenalidomide. Med Clin (Barc) 2014;142:360-364.

75. Palumbo A, Anderson K. Multiple myeloma. N Engl J Med 2011;364:1046-1060.

76. Gonçalves F. Thalidomide for the control of severe paraneoplastic pruritus associated with Hodgkin's disease. Am J Hosp Palliat Care 2010;27:486-487.
77. Orlando A, Renna S, Cottone M. Prurigo nodularis of Hyde treated with low-dose thalidomide. Eur Rev Med Pharmacol Sci 2009;13:141-145.
78. Alfadley A, Al-Hawsawi K, Thestrup-Pedersen K, Al-Aboud K. Treatment of prurigo nodularis with thalidomide: a case report and review of the literature. Int J Dermatol 2003;42:372-375.
79. Hon KL, Ching GK, Leung TF, Chow CM, et al. Efficacy and tolerability at 3 and 6 months following use of azathioprine for recalcitrant atopic dermatitis in children and young adults. J Dermatolog Treat 2009;20:141-145.
80. Calikoglu E, Anadolu R. Management of generalized pruritus in dominant dystrophic epidermolysis bullosa using low-dose oral cyclosporin. Acta Derm Venereol 2002;82:380-382.
81. Fusaro M, Munaretto G, Spinello M, Gallieni M. Regression of uraemic pruritus by cyclosporin treatment in a haemodialysis patient. Nephrol Dial Transplant 2004;19:1338-1339.
82. Panahi Y, Taherzadeh ES, Davoudi SM, Sahebkar A, Ranjbar R. Investigation of serum substance P status in patients with chronic pruritic skin lesions due to sulfur mustard: a cross-sectional study. Cutan Ocul Toxicol 2013;32:4-8.
83. Lotts T, Ständer S. Research in practice: substance P antagonism in chronic pruritus. J Dtsch Dermatol Ges 2014;12:557-559.
84. Torres T, Fernandes I, Selores M, Alves R, Lima M. Aprepitant: evidence of its effectiveness in patients with refractory pruritus continues. J Am Acad Dermatol 2012;66:14-15.
85. Palacios Zabalza I, López de Torre Querejazu A, Santos Ibañez A. Role of aprepitant in the management of pruritus in a patient with cutaneous T-cell lymphoma. Farm Hosp 2014;38:145-147.
86. Jiménez Gallo D, Albarrán Planelles C, Linares Barrios M, Fernández Anguita MJ, et al. Treatment of pruritus in early-stage hypopigmented mycosis fungoides with aprepitant. Dermatol Ther 2014;27:178-182.
87. Borja-Consigliere HA, López-Pestaña A, Vidal-Manceñido MJ, Tuneu-Valls A. Aprepitant in the treatment of refractory pruritus secondary to cutaneous T-Cell lymphoma. Actas Dermosifiliogr 2014;105:716-718.
88. Ally MS, Gamba CS, Peng DH, Tang JY. The use of aprepitant in brachioradial pruritus. JAMA Dermatol 2013;149:627-628.
89. Murota H, El-latif MA, Tamura T, Amano T, Katayama I. Olopatadine hydrochloride improves dermatitis score and inhibits scratch behavior in NC/Nga mice. Int Arch Allergy Immunol 2010;153:121-132.
90. Ohsawa Y, Hirasawa N. The antagonism of histamine H1 and H4 receptors ameliorates chronic allergic dermatitis via anti-pruritic and anti-inflammatory effects in NC/Nga mice. Allergy 2012;67:1014-1022.
91. Murota H, El-latif MA, Tamura T, Katayama I. Olopatadine hydrochloride decreases tissue interleukin-31 levels in an atopic dermatitis mouse model. Acta Derm Venereol 2014;94:78-79.
92. Tominaga M, Takamori K. Itch and nerve fibers with special reference to atopic dermatitis: therapeutic implications. J Dermatol 2014;41:205-212.
93. Yoshii H, Suehiro S, Watanabe K, Yanagihara Y. Immunopharmacological actions of an extract isolated from inflamed skin of rabbits inoculated with vaccinia virus (neurotropin); enhancing effect on delayed type hypersensitivity response through the induction of Lyt-1+2- T cells. Int J Immunopharmacol 1987;9:443-451.
94. Yago H, Fujita Y, Kaku H, et al. Study on pruritus in hemodialysis patients and the antipruritic effect of neurotropin: plasma levels of C3a, C5a, bradykinin and lipid peroxides. Nihon Jinzo Gakkai Shi 1989;31:1061-1067.
95. Taneda K, Tominaga M, Tengara S, Ogawa H, Takamori K. Neurotropin inhibits both capsaicin-induced substance P release and nerve growth factor-induced neurite outgrowth in cultured rat dorsal root ganglion neurones. Clin Exp Dermatol 2010;35:73-77.
96. Kamo A, Tominaga M, Taneda K, Ogawa H, Takamori K. Neurotropin inhibits the increase in intraepidermal nerve density in the acetone-treated dry-skin mouse model. Clin Exp Dermatol 2013;38:665-668.
97. Papoiu AD, Wang H, Nattkemper L, et al. A study of serum concentrations and dermal levels of NGF in atopic dermatitis and healthy subjects. Neuropeptides 2011;45:417-422.
98. Takano N, Sakurai T, Kurachi M. Effects of anti-nerve growth factor antibody on symptoms in the NC/Nga mouse, an atopic dermatitis model. J Pharmacol Sci 2005;99:277-286.
99. Takano N, Sakurai T, Ohashi Y, Kurachi M. Effects of high-affinity nerve growth factor receptor inhibitors on symptoms in the NC/Nga mouse atopic dermatitis model. Br J Dermatol 2007;156:241-246.
100. Taniguchi M, Matsuzaki S, Tohyama M. P75 plays a key role in the induction of the sprouting of sensory nerve fibers in inflamed skin. J Invest Dermatol 2007;127:2062-2065.
101. Kolodkin AL, Matthes DJ, Goodman CS. The semaphorin genes encode a family of transmembrane and secreted growth cone guidance molecules. Cell 1993;75:1389-1399.
102. Fiore R, Püschel AW. The function of semaphorins during nervous system development. Front Biosci 2003;8:484-499.
103. Fujisawa H. Discovery of semaphorin receptors, neuropilin and plexin, and their functions in neural development. J Neurobiol 2004;59:24-33.
104. Sharma A, Verhaagen J, Harvey AR. Receptor complexes for each of the Class 3 Semaphorins. Front Cell Neurosci 2012;6:28.

105. Tang XQ, Tanelian DL, Smith GM. Semaphorin3A inhibits nerve growth factor-induced sprouting of nociceptive afferents in adult rat spinal cord. J Neurosci 2004;24:819-827.

106. Tominaga M, Ogawa H, Takamori K. Decreased production of semaphorin 3A in the lesional skin of atopic dermatitis. Br J Dermatol 2008;158:842-844.

107. Chang SE, Han SS, Jung HJ, Choi JH. Neuropeptides and their receptors in psoriatic skin in relation to pruritus. Br J Dermatol 2007;156:1272-1277.

108. Kurschat P, Bielenberg D, Rossignol-Tallandier M, Stahl A, Klagsbrun M. Neuron restrictive silencer factor NRSF/REST is a transcriptional repressor of neuropilin-1 and diminishes the ability of semaphorin 3A to inhibit keratinocyte migration. J Biol Chem 2006;281:2721-2729.

109. Fukamachi S, Bito T, Shiraishi N, et al. Modulation of semaphorin 3A expression by calcium concentration and histamine in human keratinocytes and fibroblasts. J Dermatol Sci 2011;61:118-123.

110. Yamaguchi J, Nakamura F, Aihara M, et al. Semaphorin3A alleviates skin lesions and scratching behavior in NC/Nga mice, an atopic dermatitis model. J Invest Dermatol 2008;128:2842-2849.

111. Kou K, Nakamura F, Aihara M, et al. Decreased expression of semaphorin-3A, a neurite-collapsing factor, is associated with itch in psoriatic skin. Acta Derm Venereol 2012;92:521-528.

112. Takada S, Kou K, Nagashima Y, Ikezawa Z, Aihara M. Aberrant epidermal expression of semaphorin 3A and nerve growth factor in prurigo nodularis. J Dermatol 2013;40:404-406.

113. Negi O, Tominaga M, Tengara S, et al. Topically applied semaphorin 3A ointment inhibits scratching behavior and improves skin inflammation in NC/Nga mice with atopic dermatitis. J Dermatol Sci 2012;66:37-43.

114. Romeo PH, Lemarchandel V, Tordjman R. Neuropilin-1 in the immune system. Adv Exp Med Biol 2002;515:49-54.

EVALUACIÓN

1. ¿Cuál es el mecanismo de acción de los antihistamínicos H1?
   a) agonista H1
   b) antagonista H1
   c) agonista inverso H1
   d) antagonista inverso H1

2. ¿Cuál es el receptor para capsaicina?
   a) TRPV1
   b) TRPV3
   c) TRPM8
   d) TRk1

3. ¿Cuál es el mecanismo de acción de la naltrexona?
   a) disminuye el tono opioidérgico
   b) estimula los receptores opioides κ
   c) inhibe los canales iónicos de calcio
   d) inhibe la unión de la sustancia P al receptor de neurocinina 1

4. ¿Cuál de los siguientes medicamentos actúa como guía axonal al evitar el sobrecrecimiento de fibras nerviosas en la dermis?
   a) talidomida
   b) Sema3A
   c) anticuerpos anti-NGF
   d) aprepitant

5. ¿Cuál es el mecanismo de acción de los neurolépticos?
   a) activan los receptores TRPV1
   b) antagonistas de los receptores gabaérgicos
   c) inhiben los canales de sodio dependientes de voltaje
   d) inhiben los canales iónicos de calcio dependientes de voltaje

6. Además del efecto antiinflamatorio e inmunorregulador, ¿cuál es el otro mecanismo propuesto para su eficacia en el tratamiento del prurito crónico?
   a) neurotoxicidad central
   b) neurotoxicidad periférica
   c) inhibición de neurotrasmisores excitatorios
   d) activación de receptores catiónicos

7. ¿Cuál es el receptor para el efecto antipruriginoso de los inhibidores de la calcineurina?
   a) TRPV1
   b) TRPV3
   c) TRPM8
   d) TRk1

8. ¿La administración de cuál de los siguientes medicamentos es segura en el tratamiento del prurito durante el embarazo?
   a) ketotifeno
   b) mentol
   c) capsaicina
   d) alcanfor

9. ¿Cuál de las siguientes sustancias estimula es crecimiento de las fibras nerviosas en la dermis y la epidermis?
   a) histamina
   b) neurotropina
   c) Sema3A
   d) NGF

10. ¿Cuál es el mecanismo de acción de los antihistamínicos H4?
   a) antagonista inverso H4
   b) agonista H4
   c) antagonista H4
   d) agonista inverso H4

El Consejo Mexicano de Dermatología, A.C. otorgará dos puntos con validez para la recertificación a quienes envíen correctamente contestadas las evaluaciones que aparecen en cada número de *Dermatología Revista Mexicana*.

El lector deberá enviar todas las evaluaciones de 2016, una por una o todas juntas, a la siguiente dirección:

Dermatología Revista Mexicana
José Martí 55, colonia Escandón, CP 11800, Ciudad de México.

Fecha límite de recepción de evaluaciones:
31 de enero de 2017.

Dermatología
Revista mexicana

Síndrome de nevo de Becker

Poletti-Vázquez ED[1], Hernández-Collazo AA[3], Pedroza-Cepeda CE[2], Flores-Rodríguez FA[2], Ramírez-Ruíz MM[2]

Resumen

El nevo de Becker se considera un marcador cutáneo de anomalías subyacentes de tejidos blandos y anormalidades esqueléticas, como espina bífida oculta, asimetría bilateral de extremidades, *pectus excavatum*, escoliosis y, principalmente, hipoplasia ipsilateral de mama. Esta entidad se nombra síndrome de nevo de Becker. Su espectro clínico está delimitado a anomalías descritas en por lo menos 70 informes de caso. Comunicamos el caso de dos pacientes con nevo de Becker en los que encontramos otras afecciones patológicas: radiculopatía y psoriasis invertida.

PALABRAS CLAVE: síndrome de nevo de Becker, síndrome de nevo epidérmico.

Dermatol Rev Mex 2016 May;60(3):247-252.

Becker nevus syndrome.

Poletti-Vázquez ED[1], Hernández-Collazo AA[3], Pedroza-Cepeda CE[2], Flores-Rodríguez FA[2], Ramírez-Ruíz MM[2]

Abstract

Becker nevus has been considered a cutaneous marker of underlying soft tissue and skeletal abnormalities, such as hidden spina bifida, bilateral asymmetry of limbs, pectus excavatum, scoliosis and, mainly, ipsilateral breast hypoplasia. This entity has been named Becker nevus syndrome. Its clinical spectrum is bounded by faults described in at least 70 case reports. We report two patients with Becker nevus in which we found other diseases: radiculopathy and inverse psoriasis.

***KEYWORDS**: Becker nevus syndrome; epidermal nevus syndrome*

[1] Médico internista dermatólogo.
[2] Estudiante de medicina, Centro de Ciencias de la Salud.
Universidad Autónoma de Aguascalientes.
[3] Residente de Dermatología, Instituto Dermatológico de Jalisco Dr. José Barba Rubio.

Recibido: noviembre 2015

Aceptado: enero 2016

Correspondencia
Dr. Eduardo Poletti Vázquez
Dermanorte del Bajío
Sierra de Tepoztlán 407 (Bosques Prado Sur)
20127 Aguascalientes, Aguascalientes, México
drpoletti@dermanorte.com.mx

Este artículo debe citarse como
Poletti-Vázquez ED, Hernández-Collazo AA, Pedroza-Cepeda CE, Flores-Rodríguez FA, Ramírez-Ruíz MM. Síndrome de nevo de Becker. Dermatol Rev Mex. 2016 mayo;60(3):247-252.

"Sólo quien intenta lo absurdo consigue lo imposible"
Maurits Cornells Escher

ANTECEDENTES

El nevo de Becker, melanosis de Becker o nevo epidérmico pigmentado y piloso, es un hamartoma cutáneo benigno, pigmentado y frecuentemente hipertricósico.[1] Se clasifica entre los nevos epidérmicos organoides dependientes de andrógenos, por lo que, a pesar de ser de origen congénito, inicia su aparición en la pubertad y adolescencia, en respuesta al aumento de testosterona.[2]

En términos clínicos afecta el tórax y las regiones escapulares, con manchas hiperpigmentadas marrón claro a oscuro, de bordes irregulares, acompañadas de hipertricosis y dimensiones que pueden alcanzar hasta 20 centímetros de longitud.[1,2] Se manifiesta en patrones heterogéneos: segmentario o en "bandera", en manchas aserradas y en mosaicismo; este último se relaciona con la manifestación en mosaico de una mutación postcigótica letal de un gen autosómico.[3,4]

En términos histopatológicos se distingue por hiperpigmentación epidérmica con acantosis moderada, elongación de las crestas e hiperqueratosis, mínima hiperplasia de melanocitos y melanófagos en la dermis superficial; con aumento de folículos con comedones y prominencia del músculo erector del pelo.[2] Esto explica que diversos autores consideren al nevo de Becker un hamartoma folicular más que una verdadera neoplasia melanocítica.[1]

A pesar de tratarse de una dermatosis de evolución benigna, esporádicamente el nevo de Becker puede acompañarse de diferentes anomalías estructurales óseas, neurológicas o de otro origen mesenquimatoso.[5] Los reportes realizados por Formigón y su grupo,[6] Glinik y colaboradores[5] y Moore y Schosser[7] llevaron a la propuesta del término genérico: "síndrome de nevo epidérmico velloso pigmentario" en 1995 por Happle, que posteriormente se simplificó a síndrome de nevo de Becker.[3] Comunicamos el caso de dos pacientes con nevo de Becker asociado con anomalías estructurales óseas y cutáneas.

CASOS CLÍNICOS

Caso 1

Paciente masculino de 47 años de edad, médico, que desde los 12 años padecía una lesión en el hombro izquierdo hasta la línea escapular, constituida por manchas agrupadas en un patrón moteado, en forma "geográfica", discretamente pilosas. El paciente padeció recientemente lumbosacralgia derecha secundaria a radiculopatía acompañada de componente ciático derecho por degeneración discal L4-L5, L5-S1 con hernia discal extruida L4-L5 y canal lumbar estrecho L4 a S1, confirmada por resonancia magnética lumbosacra (Figuras 1 a 3).

Caso 2

Paciente masculino de 33 años de edad, con dermatosis en la cara anterolateral derecha del tronco, hipercrómica, de color marrón claro de bordes cartográficos y abundante hipertricosis localizada; además, desde los 20 años de edad se le diagnosticó psoriasis en placas con control adecuado. Sin embargo, desde hacía un mes aparecieron placas eritematoescamosas en la región frontal y el pubis, características de psoriasis con patrón invertido (Figuras 4 a 6).

Caso 3

Paciente masculino de 16 años de edad, que desde los seis años tenía una mancha de aparición espontánea situada en la región lateral externa

Figura 1. Caso 1. Se observan dos zonas con numerosas máculas moteadas, dispuestas con patrón geográfico, sobre el hombro izquierdo y hacia el área paravertebral ipsilateral.

Figura 2. Caso 1. Por resonancia magnética se identifica hernia discal extruida con compresión de saco dural y borramiento de grasa epidural.

del muslo izquierdo. En meses precedentes había padecido disestesias y parestesias con inicio en la región lumbosacra e irradiadas hacia la extremidad inferior izquierda.

Figura 3. Caso 1. Resonancia magnética que evidencia degeneración discal de L4-L5 y L5-S1 y canal estrecho lumbar.

A la exploración se apreciaba hipoplasia de la mama ipsilateral y *pectus carinatum* sin dextrocardia. Se corroboró una extensa placa oval, regular, de color marrón intenso, uniforme, con pilosidad gruesa y en proyección de la rama neural femoro-cutánea. La sensibilidad y movilización estaban conservadas. Los reflejos osteotendinosos estaban disminuidos. Había signo de Lasègue ipsilateral positivo. Se solicitó resonancia magnética en búsqueda intencionada de afección por hernopatía o malformaciones discales vertebrales.

DISCUSIÓN

El síndrome de nevo de Becker es la asociación del nevo de Becker con defectos musculares, esqueléticos o cutáneos; habitualmente se manifiesta de manera ipsilateral, aunque esto no es obligado.[8] A la fecha existen por lo menos 70

Figura 4. Caso 2. Extensa placa marrón y pilosa, de más de 9 cm de longitud, de bordes imprecisos, hacia el área pectoral del hemitronco anterior derecho.

Figura 5. Caso 2. Nevo de Becker con placas psoriásicas dispuestas sobre varios nudillos de ambas manos.

casos de síndrome de nevo de Becker reportados en la bibliografía. Estos reportes alertan al clínico a realizar anamnesis adecuada y una juiciosa exploración en búsqueda de alteraciones mesenquimatosas asequibles en estos pacientes. Los reportes publicados incluyen principalmente pacientes con nevo de Becker asociado con alteraciones esqueléticas, como escoliosis, y estructurales, como hipoplasia unilateral de mama.[9]

Figura 6. Caso 2. Psoriasis activa con patrón invertido en los genitales y las regiones inguinocrurales.

Hasta 2004, Danarti y colaboradores propusieron el espectro clínico del síndrome de nevo de Becker, desarrollado a partir del análisis de hallazgos clínicos de 55 reportes de caso. Destacan principalmente anomalías glandulares, como la hipoplasia ipsilateral de mama que afecta mayormente a mujeres.

Le siguen en frecuencia las alteraciones musculoesqueléticas, principalmente afecciones vértebro-medulares congénitas, como escoliosis o espina bífida oculta.[9] En el caso de nuestro primer paciente, es evidente la degeneración de vértebras lumbosacras por afecciones mecánicas congénitas que condicionan a un canal lumbar estrecho. Muy probablemente, el paciente del caso 3 esté por desarrollar enfermedad vertebrolumbar similar.

En este grupo de anormalidades musculoesqueléticas también hay alteraciones torácicas, como asimetría escapular, *pectus excavatum* y *pectus carinatum*, y alteraciones dentales, como displasia odontomaxilar segmentaria e hipoplasia maxilar que condicionan asimetría facial. En la última categoría se incluyen anormalidades cutáneas adicionales, principalmente relacionadas

con alteraciones del tejido subcutáneo, como hipoplasia de tejido graso extramamario.

A su vez, se mencionan tres casos de nevo de Becker asociado con escleroderma localizada con relación regional entre las dos lesiones. Sin embargo, no excluyen la posibilidad de concurrencia más que correlación entre ambas enfermedades.[9]

Esta misma situación ocurre en nuestro segundo paciente, en el que ocurrió la relación de nevo de Becker con psoriasis vulgar (en placas clásicas) con componente invertido. En la actualidad no hay estudios epidemiológicos que evalúen la existencia de otras dermatosis concurrentes en pacientes con hamartomas como el nevo de Becker.

A este respecto se han descrito diversas asociaciones cutáneas que incluyen: nevos del tejido conectivo,[10] melanoma,[11] foliculitis perforante,[12] leiomioma,[13] erupciones acneiformes,[14] vitíligo y liquen plano.[15] En el caso de dermatosis psoriasiformes existen sólo dos reportes que asocian ambos padecimientos.[16,17]

La relación causal de las anormalidades congénitas asociadas con síndrome de nevo de Becker podrían explicarse al analizar su patrón de herencia paradominante, rasgo compartido con el nevo de Becker solitario (sin otras anormalidades asociadas). Este concepto explica que ambos espectros clínicos se originan de la pérdida de heterocigosidad en una etapa temprana de la embriogénesis, que resulta en una población mosaico de células homocigóticas o hemicigóticas.

Por tanto, los individuos heterocigóticos serían fenotípicamente normales, trasmitiendo la mutación y así, trasmitida sin ser vista por muchas generaciones. Esto explica por qué el síndrome de nevo de Becker y el nevo de Becker aislado se manifiestan de manera esporádica, pero pueden mostrar una agregación familiar.[3,4]

Los trastornos musculares, esqueléticos y cutáneos, por tanto, deben compartir la misma patogenia genética. El sitio de esta mutación aún no se ha descrito; por ello, se propone que suceden alteraciones en la actividad de los receptores hormonales regionales, situación que explicaría la existencia de hipoplasia de mama, también hormono-dependiente,[2] aunque particularmente esta teoría parece no explicar la aparición de otras alteraciones, como escoliosis o hipoplasias esqueléticas unilaterales. El síndrome de nevo de Becker se incluye en el grupo de los síndromes de nevos epidérmicos organoides, junto al síndrome del nevo sebáceo (síndrome de Schimmelpenning), síndrome de nevo comedónico, facomatosis pigmentoqueratósica y síndrome del pelo de Angola.[18,19]

A pesar de que autores como Danarti han intentado delimitar el espectro clínico de manifestaciones asociadas con el nevo de Becker,[9] a la fecha no existen estudios epidemiológicos de manifestaciones en pacientes con el nevo comparados con población sin éste; en especial porque las enfermedades descritas tienen alta frecuencia en población general.

Más aún, no se ha descrito la relación epidemiológica con otro tipo de dermatosis en estos pacientes. Por ahora, es de bastante utilidad práctica para el clínico analizar estos conceptos y realizar una exploración acuciosa en todos los pacientes con esta dermatosis de características clínicas tan distintivas.

REFERENCIAS

1. Civatte J, Marinho E, Oliver-Santos R. Smooth muscle hamartoma or nevus of Becker? A propos of 4 cases. Med Cutan Ibero Lat Am 1988;16:145-148.
2. Kim YJ, Han JH, Kang HY, Lee ES, Kim YC. Androgen receptor overexpression in Becker nevus: histopathologic and immunohistochemical analysis. J Cutan Pathol 2008;35:1121-1126.
3. Alfaro A, Torrelo A, Hernández A, Zambrano A, Happle R. Síndrome del nevo de Becker. Actas Dermosifiliogr 2007;98:702-704.

4. Happle R. What is paradominant inheritance? J Med Genet 2009;46:648.
5. Glinik SE, Alper JA, Bogaars H, Brown JA. Becker's melanosis: associated abnormalities. J Am Acad Dermatology 1983;9:509-514.
6. Formigón M, Alsina MM, Mascaró JM, Rivera F. Becker's nevus and ipsilateral breast hypoplasia androgen-receptor study in two patients. Arch Dermatol 1992;128:992-993.
7. Moore JA, Schosser RH. Becker's hypomelanosis and hypoplasia of the breast and pectoral major muscle. Pediatric Dermatol 1985;3:34-37.
8. Dutt R, Dutt C. A Typical manifestation of birthmark-Becker's nevus syndrome. J Clin Neonatol 2013;2:106-107.
9. Danarti R, Koning A, Salhi A, Bittar M, Happle R. Becker's nevus revisited. J Am Acad Dermatol 2004;51:965-969.
10. Fenske NA, Donelan PA. Becker's nevus coexistent with connective tissue nevus. Arch Dermatol 1984;120:1347-1350.
11. Fehr B, Panizzon RG, Schnyder UW. Becker's nevus and malignant melanoma. Dermatologica 1991;182:77-80.
12. Bardach H. Perforating granulomatous folliculitis in Becker's nevus. Arch Dermatol Res 1979;265:49-54.
13. Thappa DM, Garg BR, Prasad RR, Ratnakar C. Multiple leiomyoma cutis associated with Becker's nevus. J Dermatol 1996;23:719-720.
14. Santos-Juanes J, Galache C, Curto JR, Carrasco MP, et al. Acneiform lesions in Becker's nevus and breast hypoplasia. Int J Dermatol 2002;41:699-700.
15. Gupta S, Gupta S, Aggarwal K, Jain VK. Becker nevus with vitiligo and lichen planus: Cocktail of dermatoses. North Am J Med Sc 2010;2:333-335.
16. Weiss RM, Schulz EJ. Guttate psoriasis sparing Becker's melanosis- a case report. Dermatologica 1990;180:160-162.
17. Abbasi N, Fangman WL, Rosenman KS, Schaffer JV. ILVEN-like persistent psoriasiform dermatitis confined to a congenital Becker nevus. Pediatr Dermatol 2008;25:390-391.
18. Happle R. The group of epidermal nevus syndromes. Part I. Well defined types. J Am Acad Dermatol 2010;63:1-22.
19. Happle R. The group of epidermal nevus syndromes. Part II. Less well defined phenotypes. J Am Acad Dermatol 2010;63:25-30.

XXII SEMINARIO INTERNACIONAL
CLÍNICO-PATOLÓGICO DE DERMATOPATOLOGÍA

Fecha: Sábado 20 de agosto de 2016
de las 08:00 a las 16:00 horas

Sede: Auditorio Dr. Abraham Ayala González,
Hospital General de México

Profesor invitado:
Prof. Dr. Jaime Eduardo Calonje
Instituto de Dermatología St. John, Hospital St. Thomas
Londres, Inglaterra

Informes
Sociedad médica: Tel. 5578-5222, tel./fax: 5578-0505
Dra. Patricia Mercadillo: tel./fax: 5004-3845

Dirigir correspondencia: Sociedad Médica Dr. Abraham Ayala González,
Hospital General de México
Dr. Balmis 148, col. Doctores, CP 06726, Ciudad de México.

Dermatología
Revista mexicana

Lupus eritematoso discoide

Gallegos-Ríos MA[1], Martínez-Magaña IA[1], Romo-Sánchez C[2]

Resumen

El lupus eritematoso discoide, la forma clínica más frecuente del lupus eritematoso cutáneo crónico, es una entidad de gran relevancia clínica, caracterizada por placas eritemato-escamo-atróficas, más comúnmente en el rostro y la piel cabelluda. Tiene el potencial de generar secuelas importantes, como cicatrices deformantes y alopecia. A su vez, conlleva el riesgo, si bien menor, de asociar lupus eritematoso sistémico, incluso constituye la manifestación inicial del mismo. Comunicamos el caso de un paciente atendido en el Instituto Dermatológico de Jalisco Dr. José Barba Rubio con un cuadro clínico representativo.

PALABRAS CLAVE: lupus, lupus eritematoso cutáneo crónico, lupus eritematoso discoide, dermatitis lúpica.

Dermatol Rev Mex 2016 May;60(3):253-256.

Discoid lupus erythematosus.

Gallegos-Ríos MA[1], Martínez-Magaña IA[1], Romo-Sánchez C[2]

Abstract

Discoid lupus erythematosus, the most common form of chronic cutaneous lupus erythematosus, is a disease of great clinical importance, characterized by the presence of erythematous, atrophic and scaly patches, often in the face and scalp. It can lead to important sequel such as disfiguring scars and alopecia. Patients with discoid lupus erythematosus can also have systemic lupus erythematosus and, in some cases, it is the initial manifestation of the disease. We describe a typical case from the Dermatological Institute of Jalisco Dr. José Barba Rubio, Mexico.

***KEYWORDS**: lupus; chronic cutaneous lupus erythematosus; discoid lupus erythematosus; lupic dermatitis*

[1] Residentes de Dermatología
[2] Dermatólogo adscrito a la consulta externa.
Instituto Dermatológico de Jalisco Dr. José Barba Rubio, Guadalajara, Jalisco.

Recibido: octubre 2015

Aceptado: enero 2016

Correspondencia
Dr. Martín Alejandro Gallegos Ríos
Instituto Dermatológico de Jalisco Dr. José Barba Rubio
Av. Federalismo Norte 3102
45190, Zapopan, Jalisco, México
dr@thesk.in

Este artículo debe citarse como
Gallegos-Ríos MA, Martínez-Magaña IA, Romo-Sánchez C. Lupus eritematoso discoide. Dermatol Rev Mex. 2016 mayo;60(3):253-256.

ANTECEDENTES

El lupus es una enfermedad autoinmunitaria de causa y patogenia aún no del todo esclarecidas. A semejanza con la nefritis, artritis y pericarditis, que pueden acontecer en esta enfermedad, también existe la dermatitis lúpica, es decir, la afectación cutánea por lupus. La enfermedad de la piel es la segunda manifestación clínica más frecuente del lupus eritematoso, sólo después de la inflamación articular.[1] El lupus eritematoso cutáneo se clasifica en agudo, subagudo y crónico, según las manifestaciones clínicas y estudios paraclínicos, con riesgo de asociar afectación sistémica que varía entre cada uno. El lupus eritematoso discoide es la forma más común de lupus eritematoso cutáneo crónico.[2]

CASO CLÍNICO

Paciente masculino de 37 años de edad, sin comorbilidades conocidas. Refirió la existencia de "manchas" en el rostro de aproximadamente 10 años de evolución, le generaban notable prurito y se "agravaban" con la exposición solar. Por iniciativa propia aplicó betametasona-clotrimazol-gentamicina y miconazol, sin mejoría. A la exploración física se observó una dermatosis, localizada y simétrica que afectaba la cabeza, la cara, de ésta, afectaba la región preauricular izquierda y ambas mejillas. La dermatosis estaba constituida por tres placas eritemato-escamoatróficas, con tamaño que variaba entre 4x2 cm hasta 9x4.5 cm en sus diámetros internos mayores, de formas irregulares y bordes precisos, discretamente hiperpigmentados, de evolución aparentemente crónica. Además, el paciente tenía tres cicatrices de aspecto atrófico en la nariz (Figuras 1 y 2). Al estudio histopatológico se observó la epidermis con aplanamiento de los procesos interpapilares, degeneración de la capa basal e infiltrado linfoplasmocitario en la dermis, perivascular y perianexial (Figuras 3 y 4).

Figura 1. Dermatosis en la cara.

Figura 2. Placas eritematoescamoatróficas.

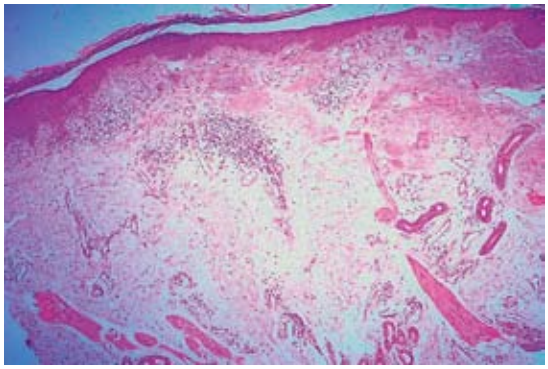

Figura 3. Atrofia epidérmica, infiltrado perivascular y perianexial.

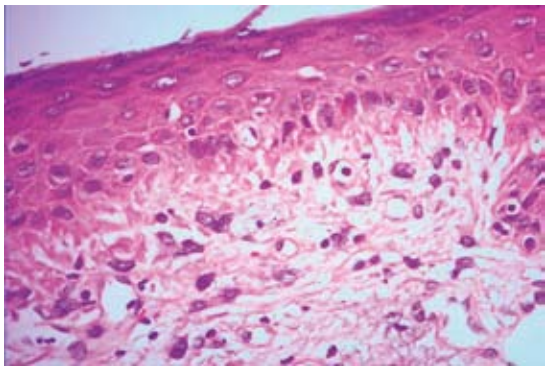

Figura 4. Degeneración del estrato basal.

Nuestro paciente recibió tratamiento con talidomida, 100 mg/día, así como medidas de fotoprotección, con respuesta ostensible respecto a la actividad de las lesiones tan sólo un mes después (Figuras 5 y 6).

DISCUSIÓN

El lupus eritematoso cutáneo crónico engloba al lupus eritematoso túmido, sabañón, profundo y discoide; este último es la forma clínica más frecuente.[1,3] El lupus eritematoso discoide afecta predominantemente al grupo etario entre 20 y 40 años, con relación mujer a hombre de 3:2 a 3:1, menor que la del lupus eritematoso sistémico. Es más frecuente en la raza negra.[2,4]

Figura 5. Respuesta a talidomida.

Figura 6. Cicatriz, discromía.

Cuadro clínico

De manera característica se manifiesta con placas eritematosas, escamosas y atróficas, induradas, bien delimitadas, que se extienden de manera centrífuga con eritema e hiperpigmentación en su periferia y dejan a su paso un área central atrófica con telangiectasias e hipopigmentación. Pueden confluir formando lesiones de mayor tamaño. En áreas pilosas pueden producir alopecia cicatricial. Se ha descrito el "signo de la alfombra", que hace referencia a las espinas queratósicas que se proyectan desde la superficie interna de la escama y hacia los orificios foliculares dilatados, observadas al desprender la misma. Suele afectar la cara, la piel cabelluda y las orejas, pero podría manifestarse de manera diseminada y afectar también la cara anterior del tórax, la superficie extensora de las extremidades superiores y prácticamente cualquier parte del cuerpo.[2-4] El lupus eritematoso discoide se subclasifica en localizado y generalizado, según si sus lesiones se observan sólo por arriba del cuello o por arriba y por debajo del mismo, respectivamente.[5] Las lesiones del lupus eritematoso discoide se exacerban a la exposición solar, aunque en menor medida que el lupus eritematoso cutáneo agudo y subagudo;

asimismo, muestran el fenómeno isomórfico de Koebner.[4] Tienen también el potencial de generar cicatrices, incluso deformantes, lo que implica un gran efecto en la calidad de vida del paciente.[3] Se han descrito variantes clínicas como el lupus eritematoso discoide hipertrófico y el mucoso. En 5% de los casos los pacientes cumplirán criterios para ser clasificados con lupus eritematoso sistémico, lo que parece más frecuente en los pacientes con lupus eritematoso discoide generalizado.[3,4,6] El lupus eritematoso discoide, por sí mismo, constituye uno de los once criterios clasificatorios. Por otra parte, los pacientes con lupus eritematoso sistémico tendrán lesiones de lupus eritematoso discoide en 15 a 30% de los casos, que incluso puede ser la manifestación inicial.[1,2]

Diagnóstico

Es clínico,[7] con apoyo del estudio histopatológico que mostrará degeneración vacuolar de la capa basal, infiltrado inflamatorio linfohistiocitario, así como inflamación perianexial, tapones foliculares y, en casos avanzados, cicatriz.[4]

Tratamiento

Fotoprotección adecuada.[6] Se dispone de tratamientos tópicos, como los esteroides o los inhibidores de la calcineurina, que por sí solos en pocas ocasiones lograrán el control de la enfermedad, por lo que se asocian con tratamientos sistémicos. Los de primera elección son los antipalúdicos, entre ellos la hidroxicloroquina.[4,6,7] También se prescriben fármacos inmunomoduladores, como la talidomida, e inmunosupresores como el metotrexato, con distintos grados de eficacia y efectos adversos.[1,2,6-10] Debido a que el tabaquismo se asocia con menor respuesta a antipalúdicos, así como con un cuadro clínico más severo, habrá que desalentar ese hábito.[3,11]

CONCLUSIÓN

A pesar de ser una de las formas clínicas del lupus eritematoso de comportamiento clínico más benigno, el lupus eritematoso discoide muestra gran tendencia a dejar cicatrices y alopecia que acompañarán al paciente de por vida, de ahí la importancia de establecer el diagnóstico clínico preciso y puntual, lo que conllevará al tratamiento oportuno, minimizando el riesgo de secuelas. De vital importancia será siempre descartar un lupus eritematoso sistémico subyacente.

REFERENCIAS

1. Costner MI, Sontheimer RD. Lupus eritematoso. En: Goldsmith LA, Katz SI, Paller AS, editores. Fitzpatrick Dermatología en Medicina General. 8ª ed. Madrid: Panamericana, 2014;1909-1926.
2. Lee LA, Werth VP. Lupus erythematosus. In: Bolognia JL, Jorizzo JL, Schaffer JV, editors. Dermatology. 3ª ed. China: Elsevier, 2012;615-629.
3. Moura JP, Peixoto RL, Martins LG, Melo SD. Lupus erythematosus: considerations about clinical, cutaneous and therapeutic aspects. An Bras Dermatol 2014;89:118-125.
4. Okon LG, Werth VP. Cutaneous lupus erythematosus: Diagnosis and treatment. Best Pract Res Clin Rheumatol 2013;27:391-404.
5. Arenas R. Lupus eritematoso discoide. En: Arenas R, editor. Dermatología, atlas, diagnóstico y tratamiento. 3ª ed. México: McGraw-Hill, 2007;120-124.
6. Chang AY, Werth VP. Treatment of cutaneous lupus. Curr Rheumatol Rep 2011;13:300-307.
7. Ordi J, Cosiglio FJ, Cortés J. Tratamiento del lupus cutáneo con talidomida. Semin Fund Esp Reumatol 2013;14:60-66.
8. Privette ED, Werth VP. Update on pathogenesis and treatment of CLE. Curr Opin Rheumatol 2013;25:584-590.
9. Frankel HC, Sharon VR, Vleugels RA, Merola JF. Lower-dose thalidomide therapy effectively treats cutaneous lupus erythematosus but is limited by neuropathic toxicity. Int J Dermatol 2013;52:1407-1409.
10. Yu C, Chang C, Zhang J. Immunologic and genetic considerations of cutaneous lupus erythematosus: a comprehensive review. J Autoimmun 2013;41:34-45.
11. Kuhn A, Ruland V, Bonsmann G. Cutaneous lupus erythematosus: update of therapeutic options part II. J Am Acad Dermatol 2011;65:195-213.

Dermatología
Revista mexicana

Quiste epidérmico en la región plantar

Castro-Jonguitud MJM[1], Sánchez-Tadeo MT[2], Barba-Gómez JM[3], Hernández-Torres MM[4]

Resumen

El quiste epidérmico, también llamado quiste infundibular, es un tumor cutáneo benigno muy frecuente. Tiene su origen en la porción infundibular del folículo piloso, por lo que rara vez afecta áreas sin pelo, como las palmas y las plantas. El origen de los quistes epidérmicos en las palmas y las plantas puede ser diferente de los causados por la inflamación del folículo piloso. Comunicamos el caso de una paciente de 30 años de edad con una lesión en la planta derecha que mostró características histológicas de quiste epidérmico. Tras su extirpación quirúrgica tuvo evolución funcional adecuada sin recidiva.

PALABRAS CLAVE: quiste epidérmico, planta.

Dermatol Rev Mex 2016 May;60(3):257-260.

Epidermal cyst in sole.

Castro-Jonguitud MJM[1], Sánchez-Tadeo MT[2], Barba-Gómez JM[3], Hernández-Torres MM[4]

Abstract

The epidermal cyst, also called infundibular cyst, is a common benign skin tumor. This stems from the infundibular portion of the hair follicle, which rarely affects hairless areas such as the palms and soles. The etiology of epidermal cysts on palms and soles may be different from that caused by inflammation of the hair follicle. We report the case of a 30-year-old female patient with a lump in right plant, histology showed epidermal cyst. After surgical excision patient presented an adequate functional outcome without recurrence.

***KEYWORDS**: epidermoid cyst; sole*

[1] Médico residente de tercer año de la especialidad de Dermatología.
[2] Médico dermatólogo y cirujano adscrito.
[3] Jefe del Departamento de Cirugía Dermatológica.
[4] Dermatóloga e histopatóloga adscrita.
Instituto Dermatologico de Jalisco Dr. José Barba Rubio.

Recibido: noviembre 2015

Aceptado: febrero 2016

Correspondencia
Dra. María José Montserrat Castro Jonguitud
mjderma@gmail.com

Este artículo debe citarse como
Castro-Jonguitud MJM, Sánchez-Tadeo MT, Barba-Gómez JM, Hernández-Torres MM. Quiste epidérmico en la región plantar. Dermatol Rev Mex. 2016 mayo;60(3):257-260.

ANTECEDENTES

Los quistes epidérmicos son lesiones benignas comunes del tejido blando. En términos clínicos, son redondeados, firmes, elevados y móviles, crecen lentamente como lesiones intradérmicas o subcutáneas. También son llamados quistes de inclusión epidérmica, quistes epidermoides o quistes infundibulares. Se ha sugerido que estos quistes se originan desde la porción infundibular del folículo piloso. Por tanto, se producen en áreas pilosas, comúnmente en personas de mediana edad, en el tronco, el cuello o la cara.[1]

Los quistes epidérmicos en las palmas o las plantas, donde no hay folículos pilosos, son poco frecuentes.[2,3] La causa de los quistes epidérmicos en las palmas y las plantas pudiera ser diferente de la inflamación del folículo piloso. La implantación traumática de elementos epidérmicos a la dermis en el momento del traumatismo se ha sugerido como la patogénesis de los quistes epidérmicos de las palmas y las plantas.[2-4] En este caso mostramos un quiste epidérmico en topografía inusual y baja frecuencia, en el que su diagnóstico diferencial puede incluir fibroma, lipoma, ganglión, tumor de células gigantes de la vaina tendinosa o fibroma de la vaina tendinosa.

CASO CLÍNICO

Paciente femenina de 30 años de edad, casada, dedicada al hogar, originaria y residente de Guadalajara, Jalisco. Padecía una dermatosis que afectaba las extremidades inferiores en la planta derecha, el tercio distal sobre la base del tercero y cuarto dedos del pie, localizada y asimétrica, constituida por una neoformación subcutánea de 3.2x1.1x0.3 cm, de consistencia firme y no fija a planos profundos, cubierta de piel de color amarillento con áreas de hiperqueratosis, de bordes regulares y aparente evolución crónica (Figura 1).

Figura 1. Neoformación en la planta derecha.

Al interrogatorio la paciente refirió tener, desde los 11 años de edad, un "callo" en esa topografía, que aumentó de tamaño lentamente, con dolor ocasional a la deambulación, con mayor crecimiento en los últimos cinco años, por lo que acudió a valoración. Al interrogatorio dirigido, comentó que a los 9 años de edad sufrió un accidente con un objeto punzocortante en la planta del pie derecho.

Sus antecedentes personales patológicos y no patológicos carecían de relevancia para la dermatosis, con carga genética de diabetes mellitus por línea materna e hipertensión arterial y cáncer de laringe por línea paterna.

La biopsia por escisión reveló en el estudio histopatológico un quiste unilocular, revestido por epitelio plano poliestratificado con capa granulosa que contenía queratina laminada, por lo que se integró el diagnóstico de quiste epidérmico (Figura 2). Éste se resecó en su totalidad, con evolución posquirúrgica a dos años sin recidiva y funcionalmente adecuada (Figuras 3 y 4).

DISCUSIÓN

Los tumores del pie son poco frecuentes, con incidencia aproximada de 4%.[5] Los tumores de

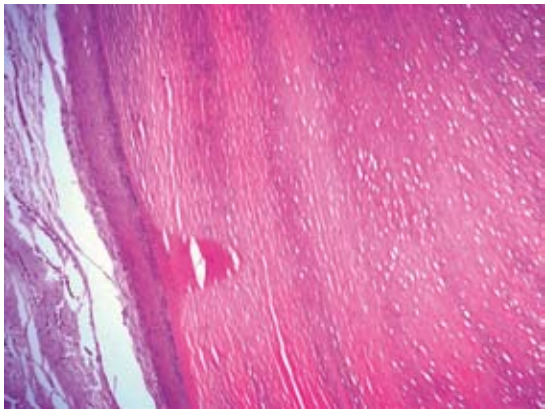

Figura 2. Quiste unilocular, revestido por epitelio plano poliestratificado con capa granulosa; en su interior hay queratina laminada.

Figura 3. Abordaje quirúrgico y pieza.

tejido blando son aproximadamente dos veces más comunes que los tumores óseos en el pie.[6] Los pies son relativamente deficientes en elementos somáticos de tejido blando y ricos en tendones, fascia y sinovia, por lo que, correspondiente a esta distribución, las neoplasias de tejido blando más comunes en el pie incluyen

Figura 4. Control posquirúrgico.

ganglión, fibromatosis y tumores de la vaina tendinosa.[7] Macdonald y colaboradores, en un estudio de los posibles diagnósticos diferenciales ante la existencia de un bulto en el pie, encontraron sólo 2% de pacientes con quistes epidérmicos en esta topografía.[8]

Se piensa que los quistes epidérmicos que afectan las plantas y las palmas ocurren de manera secundaria a la implantación traumática de células epidérmicas en la dermis.[2-4] Las plantas reciben presión mecánica continua durante la bipedestación, caminata o trote. Lemont reportó una revisión histológica de 120 quistes queratinosos en el pie. La localización de todos los quistes epidérmicos fue plantar, con gran número de éstos encontrados en los bordes laterales de las plantas. La mayoría de los pacientes con quistes epidérmicos plantares tenía entre 20 y 35 años de edad. Lemont sugiere que los bordes

laterales de los pies son más susceptibles a la fuerza de cizallamiento que induce la implantación de la epidermis.[4] El antecedente de lesión plantar o tratamiento invasivo puede ocasionar la implantación traumática de células epidérmicas en la dermis, como en el caso comunicado.

Egawa y colaboradores sugieren que los quistes epidérmicos plantares pueden desarrollase a partir de conductos ecrinos debido a la infección por el virus de papiloma humano, no desde la implantación epidérmica.[9] Sin embargo, Shimizu y su grupo compararon los hallazgos clínico-patológicos de los quistes epidérmicos en topografía clásica, región acral y quistes triquilémicos. Los autores reportaron que la mayor parte de los quistes epidérmicos de la planta se consideran una verdadera implantación traumática de células epidérmicas.[3] Otras causas mencionados son congénita, iatrogénica por implantación quirúrgica o desarrollo a partir de folículos pilosos dilatados.[10]

El diagnóstico diferencial de los quistes epidérmicos en las plantas incluye: verrugas plantares, áreas de hiperqueratosis, neuromas, ganglión, lipomas, fibromas y otros tumores de apéndices.[2] El diagnóstico puede complementarse, además de los datos clínicos, con estudios de extensión, como ultrasonido o resonancia magnética, para llegar a un tratamiento exitoso; el diagnóstico definitivo depende de los hallazgos histopatológicos.[11]

El estudio histológico demuestra un quiste unilocular, esférico, revestido por epitelio plano poliestratificado con capa granulosa, procedente de la porción infundibular de un folículo y en su interior, queratina laminada. El tratamiento de elección es la resección quirúrgica.

CONCLUSIONES

Los quistes epidérmicos son neoplasias benignas comunes que afectan las extremidades inferiores en aproximadamente 10% de los casos, con manifestación aún más infrecuente en las plantas porque en éstas no hay folículos pilosos. La causa más aceptada corresponde a la implantación traumática de células epidérmicas en la dermis, como el caso comunicado. En esta topografía pueden considerarse varios diagnósticos diferenciales, antes de sospechar un quiste epidérmico, que puede confirmarse sólo por el estudio histológico; la extirpación quirúrgica completa es el tratamiento de elección prácticamente sin recidivas.

REFERENCIAS

1. Malay D. Tumors, Part 1. In: Southerland JT, Boberb JS, Downey MS, Nakra A, Rabjhon LB. McGlamry's Comprehensive Textbook of Foot and Ankle Surgery. Philadelphia: Lippincott, Williams & Wilkins, 2001;1317.
2. Fisher BK, Macpherson M. Epidermoid cyst of the sole. J Am Acad Dermatol 1986;15:1127-1129.
3. Shimizu Y, Sakita K, Arai E, Tsuchida T, et al. Clinicopathologic features of epidermal cysts of the sole: comparison with traditional epidermal cysts and trichilemmal cysts. J Cutan Pathol 2005;32:280-285.
4. Lemont H. Keratinous cysts of the foot: a histological review of 120 cases. J Am Podiatry Assoc 1975;65:103-106.
5. Ozdemir HM, Yildiz YY, Yilmaz C, et al. Tumours of the foot and ankle: analysis of 196 cases. J Foot Ankle Surg 1997; 36:403-408.
6. Mercuri M, Casadei R. Tumours in the foot. Foot Ankle Surg 2002;8:175-190.
7. Bradley W, Bakotic DPM, Borkowski P. Primary soft tissue neoplasms of the foot: The clinicopathologic features of 401 cases. J Foot Ankle Surg 2001;1:28-35.
8. Macdonald DJ, Holt G, Vass K, Marsh A, Kumar CS. The differential diagnosis of foot lumps: 101 cases treated surgically in North Glasgow over 4 years. Ann R Coll Surg Engl 2007;89:272-275.
9. Egawa K, Honda Y, Inaba Y, Ono T, De Villiers EM. Detection of human papillomaviruses and eccrine ducts in palmoplantar epidermoid cysts. Br J Dermatol 1995;132:533-542.
10. Coulter P, Bouche R. Traumatically induced inclusion cyst secondary to shoe impingement: Report of three cases. J Foot Ankle Surg 1999;38:271-277.
11. Lee HS, Joo KB, Song HT, Kim YS, et al. Relationship between sonographic and pathologic findings in epidermal inclusion cysts. J Clin Ultrasound 2001;29:374-383.

Dermatología
Revista mexicana

Dermatomiositis

Baeza-Echeverría AE[1], Aceves-Díaz JE[2], Peña-Santiago M[3]

Resumen

Se comunica el caso de un paciente en el que se realizó el diagnóstico de dermatomiositis. El paciente tuvo elevación de enzimas musculares, electromiografía con hallazgos sugerentes de miopatía inflamatoria y biopsia con reporte histopatológico compatible con dermatomiositis. Ante la asociación de la dermatomiositis con procesos neoplásicos se realizó la búsqueda intencionada de los mismos, que resultó negativa. Se inició tratamiento con pulsos de metilprednisolona y mofetil micofenolato.

PALABRAS CLAVE: dermatomiositis, tratamiento.

[1] Residente de primer año de Medicina Interna.
[2] Departamento de Medicina Interna.
[3] Residente de cuarto año de Medicina Interna.
Hospital Regional de Alta Especialidad de la Península de Yucatán.

Recibido: octubre 2015

Aceptado: enero 2016

Dermatol Rev Mex 2016 May;60(3):261-266.

Dermatomyositis.

Baeza-Echeverría AE[1], Aceves-Díaz JE[2], Peña-Santiago M[3]

Abstract

Case report of a patient in whom the diagnosis of dermatomyositis was made. The patient presented elevation of muscle enzymes; an electromyography showed findings suggestive of inflammatory myopathy and a biopsy with histopathology report compatible with dermatomyositis. Given the association of dermatomyositis with neoplasms, deliberate research of the same, which was negative, was made. Treatment was started with pulses of methylprednisolone and mycophenolate mofetil.

***KEYWORDS**: dermatomyositis; treatment*

Correspondencia
Dra. Aline Esther Baeza Echeverría
Departamento de Medicina Interna
Hospital Regional Alta Especialidad de la Península de Yucatán
Calle 7 núm. 433 por 20 y 22
97130 Mérida, Yucatán, México
alinebaezae@gmail.com

Este artículo debe citarse como
Baeza-Echeverría AE, Aceves-Díaz JE, Peña-Santiago M. Dermatomiositis. Dermatol Rev Mex. 2016 mayo;60(3):261-266.

ANTECEDENTES

La dermatomiositis es una afección idiopática que incluye miopatía inflamatoria y manifestaciones cutáneas específicas; afecta a adultos y niños, la edad promedio de manifestación es de 40 años y afecta el doble de veces a las mujeres que a los hombres.[1] Se manifiesta con debilidad muscular proximal con intensidad variable, desarrollándose de manera lenta, en semanas o meses y rara vez de manera aguda. Los pacientes refieren dificultad en las actividades cotidianas, por ejemplo, levantarse de una silla, subir escaleras, levantar objetos, entre otros, los movimientos dependientes de músculos distales (como los movimientos finos para sostener o manipular objetos) se ven afectados cuando la enfermedad ha avanzado.[2] También existen cambios cutáneos característicos, que se clasifican en patognomónicos, como las pápulas de Gottron (pápulas eritematosas violáceas en el dorso de las falanges y metacarpofalángicas, los codos y las rodillas), signo de Gottron (máculas o placas violáceas eritematosas frecuentemente atróficas), característicos, como el signo de Shawl (lesión eritematosa plana difusa sobre el tronco y los hombros) o signo en V; compatibles, como la poiquilodermia atroficans vascular y calcinosis cutis; poco comunes, como edema facial, malignidad, eritrodermia, liquen plano, vasculitis cutánea y paniculitis, y raros, como hiperqueratosis folicular, mucinosis papular, hipertricosis, eritema maligno, urticaria, lipodistrofia parcial, papulosis maligna atrófica, daño vulvar o escrotal.[1,3] Por lo general, los cambios cutáneos aparecen antes de los defectos musculares.[2]

En términos histopatológicos puede observarse inflamación perivascular y perimisial en el músculo. Existen algunos casos de dermatomiositis que se limitan a la aparición de lesiones en la piel; en algunos pacientes, como los de piel negra, en ocasiones puede confundirse con polimiositis porque los cambios cutáneos son difíciles de reconocer; en estos casos, la biopsia confirma el diagnóstico de dermatomiositis.

La dermatomiositis puede asociarse con cáncer o sobreponerse con esclerosis sistémica o enfermedad mixta de tejido conectivo. Los tipos de cáncer asociados con mas frecuencia con dermatomiositis son: cáncer de ovario, del aparato gastrointestinal, pulmonar, de mama y linfoma no Hodgkin, por lo que debe haber seguimiento, especialmente en los primeros tres años posteriores al inicio de la enfermedad, se recomienda realizar un examen físico completo cada año.[1,2,4]

Las manifestaciones extracutáneas de la dermatomiositis incluyen afección de las articulaciones, disfagia, alteraciones cardiacas (arritmias, miocarditis, insuficiencia cardiaca), pulmonares (enfermedad pulmonar intersticial, debilidad de los músculos torácicos), calcificaciones subcutáneas que pueden causar úlceras, infecciones o dolor. También puede haber fiebre, pérdida de peso, artralgias y fenómeno de Raynaud.

El diagnóstico se confirma por tres exámenes de laboratorio: concentración de enzimas musculares, electromiografía y biopsia de músculo. La enzima muscular más sensible es la creatincinasa, que en enfermedad activa se puede elevar hasta 50 veces por encima del valor normal; las enzimas aspartato aminotransferasa, alanino aminotransferasa, deshidrogenasa láctica y aldolasa también se elevan. En la electromiografía es posible observar fibrilaciones y descargas repetitivas. La biopsia es el estudio más importante en el diagnóstico; sin embargo, puede llevar a un diagnóstico erróneo cuando no se interpreta de manera adecuada. Cuando la miopatía se acompaña de exantema e histopatología característica, el diagnóstico de dermatomiositis es claro; cuando la biopsia es sugerente, pero no hay datos cutáneos se trata de probable dermatomiositis y cuando existen cambios en piel,

pero no hay debilidad muscular, el diagnóstico es dermatomiositis amiopática.[2]

Es posible encontrar algunos anticuerpos, como anticuerpos antinucleares, antígenos citoplasmáticos, anti-sintasa, anti-hitidil tRNA, anti-Jo1; sin embargo, aparecen en menos de 25% de los pacientes.[2,5]

CASO CLÍNICO

Paciente masculino de 55 años de edad, originario y residente del estado de Yucatán, campesino. Inició su padecimiento seis meses previos con alzas térmicas no cuantificadas, debilidad muscular proximal progresiva en la cintura escapular y pélvica, dolor abdominal generalizado, urente, plenitud gástrica temprana, distensión abdominal, disfagia para sólidos y pérdida ponderal de 12 kg.

A la exploración física se observó disminución de la fuerza proximal 3/5 en las extremidades torácicas y pélvicas. Se observaron diferentes dermatosis. La primera era una dermatosis diseminada, que afectaba la cabeza y de ésta, la cara, abarcando la frente, la región periorbitaria (eritema en heliotropo [Figura 1]), la región malar, el dorso de la nariz y la región nasogeniana. También afectaba el tórax en su cara anterior y posterior en el tercio superior (signo de V [Figura 2] y signo del chal [Figura 3]). La dermatosis era bilateral, simétrica, pruriginosa, monomorfa, constituida por máculas eritemato-violáceas de forma y tamaño variables, de bordes bien delimitados.

La segunda dermatosis estaba diseminada al miembro pélvico izquierdo, en el muslo, en su cara anterior, en el tercio superior y al miembro pélvico derecho que afectaba el muslo en su cara interna en el tercio superior, la pierna y el glúteo ipsilateral (Figura 4), bilateral, asimétrica. Era monomorfa, caracterizada por máculas marrón-violáceas y esclerosis que confluían para formar seis placas de bordes bien definidos, irregulares,

Figura 1. Lesión eritemato-violácea en la cabeza que corresponde a eritema en heliotropo.

Figura 2. Lesión eritemato-violácea en el tórax anterior o signo de V.

de forma y tamaño variables con atrofia de anexos. La tercera dermatosis estaba diseminada, afectaba las extremidades inferiores, abarcaba el muslo derecho en la cara interna, el tercio superior, bilateral, simétrica, con numerosas neoformaciones exofíticas, de 5 mm de diámetro, de bordes bien definidos, de consistencia sólida.

Se registró elevación de enzimas musculares: CK 7,679 U/L (40-308 U/L), DHL 1,829 U/L (240-480 U/L), AST 545 U/L (21-72 U/L), ALT

Figura 3. Lesión eritemato-violácea en el tórax posterior o signo del chal.

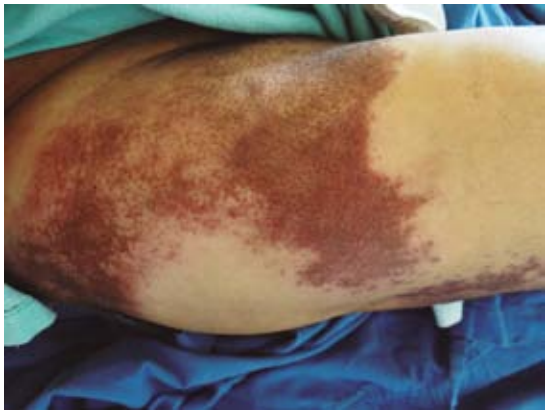

Figura 4. Lesión marrón-violácea de consistencia dura, límites irregulares y calcinosis, con atrofia de anexos correspondiente a morfea.

216 U/L (21-72 U/L) y aldolasa 41.1 UI/L (4.0-8.0 UI/L), PCR 36.5 mg/L (0.0-5.0 mg/L). Serología negativa para anticuerpos anti-ScL-70 y anticuerpos antinucleares. La electromiografía concluyó patrón miopático agudo con datos de inestabilidad de membrana en la musculatura proximal de los miembros superiores e inferiores con conducción nerviosa motora y sensitiva en límites normales; hallazgos sugerentes de miopatía inflamatoria.

La biopsia de piel reportó ligera fibrosis de la dermis papilar y reticular con haces de colágeno engrosados, anexos conservados sin atrapamiento del tejido adiposo, se identificó infiltrado inflamatorio linfocítico perivascular superficial y en el tejido celular subcutáneo se identificaron numerosos depósitos de calcio (Figura 5). El tejido muscular se reportó con destrucción de sus fibras de predominio perimisial y en parches, con formación de vacuolas, cariorrexis, miofagocitosis y fibrosis incipiente con infiltrado inflamatorio de predominio linfoide en el área perimisial, perivascular, que penetraba al compartimiento endomisial de manera irregular (Figura 6).

Como parte del abordaje para descartar un proceso neoplásico asociado se realizaron endoscopia y tomografía de tórax y abdomen que resultaron negativos para malignidad. Para

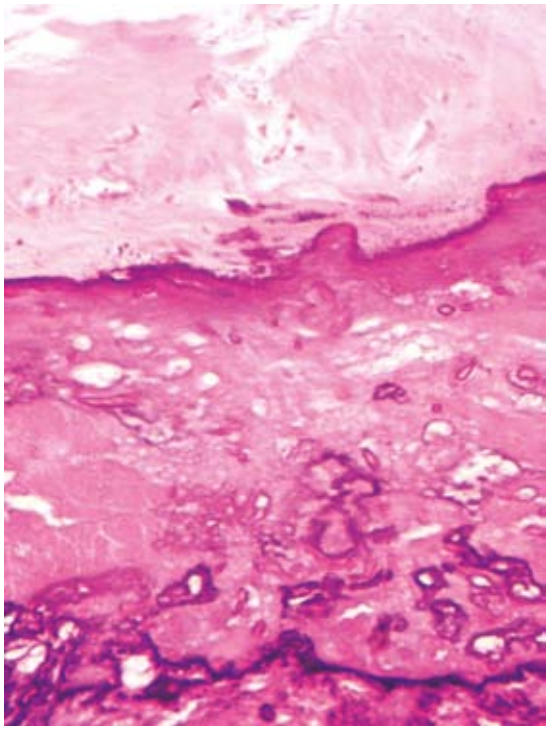

Figura 5. Destrucción y necrosis de fibras musculares.

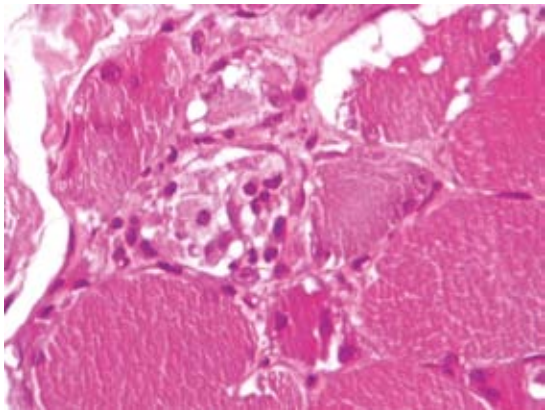

Figura 6. Fibrosis de la dermis papilar y reticular con haces de colágeno engrosado y depósitos de calcio.

el tratamiento se administraron pulsos de metilprednisolona y mofetil micofenolato.

DISCUSIÓN

Las manifestaciones cutáneas más características en la dermatomiositis son el eritema en heliotropo y las pápulas de Gottron. El eritema en heliotropo puede manifestarse en diferentes grados de intensidad; en ocasiones aparece únicamente un ligero cambio de coloración en el margen palpebral y en otras ocasiones puede haber edema masivo. Cuando existen otras enfermedades concomitantes, como lupus eritematoso o esclerodermia, rara vez se observa.[6] También puede haber poiquilodermia, signo en V, signo de Shawl, fotosensibilidad y alteraciones ungueales, entre otros.[1,3,6]

Otras alteraciones incluyen debilidad muscular, mialgias, fatiga, disfagia, disfonía, alteraciones en el ritmo y conducción cardiacas y calcinosis cutánea.[6]

En 1975, Bohan y Peter publicaron una serie de criterios que ayudaban en el diagnóstico; de los cinco, cuatro se relacionan con la parte muscular de la enfermedad: debilidad progresiva simétrica y proximal, elevación de enzimas musculares, electromiografía anormal y biopsia muscular anormal; el quinto criterio es la existencia de enfermedad cutánea compatible.[6,7] En este caso, el diagnóstico de dermatomiositis se realizó mediante los criterios de Bohan y Peter,[7] cumpliendo los cinco criterios establecidos. El paciente tuvo los signos clásicos, como el eritema en heliotropo, signo en V, signo de Shawl, debilidad muscular progresiva y calcinosis cutánea. La electromiografía reportó miopatía inflamatoria y la biopsia reportó alteraciones musculares. En términos bioquímicos, las enzimas musculares estaban elevadas.

Se ha descrito la asociación de dermatomiositis con neoplasias, con riesgo de 2 a 3%. Las asociaciones más comunes son cáncer de ovario, del aparato gastrointestinal, pulmonar, de mama y linfoma no Hodgkin,[2,4,7] por lo que se realizó una búsqueda intencionada que resultó negativa.

Los anticuerpos antinucleares se encuentran positivos en 60 a 80% de los pacientes con miopatías inflamatorias;[5,8,9] sin embargo, en este caso resultaron negativos.

Para el tratamiento, la recomendación es la administración de corticoesteroides que debe continuar al menos seis semanas después de que la enfermedad está inactiva en términos clínicos y enzimáticos. Cerca de 25% de los pacientes no responde a este tratamiento y 25 a 50% padece efectos adversos que obligan a realizar ajustes en el tratamiento. Otra opción de tratamiento es la administración de inmunosupresores, como metotrexato, azatioprina, ciclofosfamida, mofetil micofenolato, clorambucil o ciclosporina. También puede administrarse la combinación de inmunosupresores con corticoesteroides, como en el caso del paciente de este informe.[10]

El pronóstico de los pacientes con dermatomiositis es variable, depende de factores como la edad, severidad del daño muscular, existencia de disfagia, de alteraciones cardiopulmonares, enfermedades malignas coexistentes y la respuesta al tratamiento inicial.[6]

REFERENCIAS

1. Koler R, Montemarano A. Dermatomyositis. Am Fam Physician 2001;64:1566-1572.
2. Dalakas M, Hohlfeld R. Polymyositis and dermatomiositis. Lancet 2003;362:971-982.
3. Chai Y, Bertorini T, Khan R, Randall M, et al. Dermatomyositis presenting with focal scleroderma-like skin changes. J Clin Neuromusc Dis 2012;13:191-195.
4. Londoño García AM. Dermatomiositis. Piel 2004;19:191-199.
5. Darwich E, Herrero C. Utilidad clínica de los anticuerpos en las enfermedades autoinmunes del tejido conectivo. Med Cutan Iber Lat Am 2010;38:143-151.
6. Callen J, Wortmann R. Dermatomyositis. Clin Dermatol 2006;24:363-373.
7. López L, Martínez V, Ramos A, Arias A y col. Dermatomiositis clásica. Presentación de dos casos clínicos. Rev Cent Dermatol Pascua 2006;15:209-216.
8. Pardal-Fernández JM, Rodríguez-Vázquez M, Medrano-González F, Iñiguez-De Onzoño L. Miopatía generalizada y morfea en un adulto. ¿Asociación específica? Reumatol Clin 2006;2:278-279.
9. Mammen A. Dermatomyositis and polymiositis. Clinical presentation, autoantibodies, and pathogenesis. Ann NY Acad Sci 2010;1184:134-153.
10. Vermaak E, McHugh N, Current management of dermatomiositis. Int J Clin Rheumatol 2012;7:197-215.

Dermatología
Revista mexicana

Sección realizada por residentes del Departamento de Dermatología del Hospital General Dr. Manuel Gea González.

Goren A, Shapiro J, Sinclair R, Kovacevic M, McCoy J. α1-AR agonist induced piloerection protects against the development of traction alopecia (*La piloerección inducida por agonistas de receptores adrenérgicos α1 protege contra la alopecia traccional*). Dermatol Ther 2015. doi: 10.1111/dth.12324.

La alopecia traccional es la pérdida de pelo que ocurre como consecuencia de tirar o jalar el pelo desde la raíz (por ejemplo, durante los procedimientos cosméticos) de manera persistente y repetida. A diferencia del arrancamiento, que es doloroso, la tracción persistente puede pasar inadvertida hasta que el paciente tiene áreas de alopecia o desprendimiento difuso en forma de telógeno. Cada folículo piloso de la piel cabelluda contiene un músculo erector del pelo que cuando se contrae, lo levanta. El músculo liso del músculo erector del pelo expresa receptores adrenérgicos α1 (α1-AR); por tanto, se llegó a la hipótesis de que la contracción del músculo erector del pelo a través de un agonista α1-AR podría incrementar el umbral de la fuerza requerida para arrancar el pelo durante procedimientos cosméticos. Se seleccionaron mujeres de 18 a 40 años de edad para estudiar el efecto de la fenilefrina tópica, un agonista α1-AR selectivo, en la fuerza de depilación y el desprendimiento del pelo durante procedimientos cosméticos. En este estudio cegado, 80% de las mujeres demostró reducción en el desprendimiento después de días de la administración tópica de fenilefrina, comparada con solución placebo durante los mismos días. La reducción promedio en la pérdida de pelo fue aproximadamente de 42%; además, la fuerza requerida en el umbral para depilar el pelo se incrementó aproximadamente 172% después de la aplicación tópica de fenilefrina. De acuerdo con los autores, éste es el primer estudio que muestra la utilidad de los agonistas α1-AR en el tratamiento de la alopecia traccional y el desprendimiento del pelo durante procedimientos cosméticos.

Fátima Tinoco-Fragoso

Rodrigues M, Pandya AG. Melasma: clinical diagnosis and management options (*Melasma: diagnóstico clínico y opciones terapéuticas*). Australas J Dermatol 2015;56:151-163.

El melasma es un trastorno común y adquirido de la pigmentación que afecta con más frecuencia a personas con fototipos oscuros. Durante mucho tiempo ha sido una enfermedad frustrante para el dermatólogo y para los pacientes. Este artículo ofrece una revisión de la bibliografía acerca del melasma y examina a detalle varias opciones en el tratamiento del mismo, disponibles en la actualidad.

Érika Rodríguez-Lobato

Wieser I, Oh CW, Talpur R, Duvic M. Lymphomatoid papulosis: treatment response and associated lymphomas in a study of 180 patients (*Papulosis linfomatoide: respuesta al tratamiento y asociación con linfomas en un estudio en 180 pacientes*). J Am Acad Dermatol 2016;74:59-67.

Antecedentes: la papulosis linfomatoide es un trastorno linfoproliferativo CD30+, con autorregresión clínica e histopatología maligna.

Objetivo: evaluar las características, factores de riesgo, tumores malignos asociados, evolución a largo plazo y tratamiento de la papulosis linfomatoide.

Material y método: estudio de cohorte del Anderson Cancer Center, en el que 57% de los pacientes eran hombres. El subtipo histológico A se reportó en 47%, el tipo B en 17%, el tipo C en 23%, el tipo D en 8%, el tipo E en 1% y el subtipo mixto en 4% de los pacientes.

Resultados: se observaron 114 linfomas en 93 pacientes, con micosis fungoide en 61% y linfoma anaplásico de células grandes en 26% de los casos, que fueron las formas más comunes. Los factores de riesgo de linfoma fueron el sexo y el subtipo histológico; el número de lesiones y la severidad de los síntomas no se asociaron con la aparición de esta afección. Los pacientes con tipo D eran menos propensos a tener linfomas. El tratamiento proporcionó alivio de los síntomas, pero no previno la progresión a linfoma.

Conclusión: los pacientes con papulosis linfomatoide tienen mayor riesgo de padecer linfomas asociados; sin embargo, se necesitan periodos de seguimiento largos para detectar y tratar los linfomas secundarios.

Julieta Carolina Corral-Chávez

Khosravi H, Schmidt B, Huang JT. Characteristics and outcomes of nonmelanoma skin cancer (NMSC) in children and young adults (*Características y resultados de cáncer de piel no melanoma [CPNM] en niños y adultos jóvenes*). J Am Acad Dermatol 2015;73:785-790.

Antecedentes: el cáncer de piel no melanoma en pacientes pediátricos y adultos jóvenes es poco frecuente y tradicionalmente se asocia con predisposición hereditaria o condiciones congénitas. Las características clínicas, resultados y factores de riesgo iatrogénicos no se han descrito bien.

Objetivo: encontrar las características clínicas, factores de riesgo potenciales y deficiencias en la atención asociados con cáncer de piel no melanoma en niños y adultos jóvenes.

Material y método: estudio retrospectivo que incluyó la revisión de niños y jóvenes adultos con carcinoma de células escamosas y basales.

Resultados: se identificaron 28 pacientes con 182 tumores que correspondieron a cáncer de piel no melanoma. De los pacientes, 50% tenía condiciones predisponentes y 46% tuvo exposición a factores de riesgo iatrogénicos de inmunosupresión prolongada, radioterapia, quimioterapia, administración de voriconazol o la combinación de éstos. De los pacientes con factores de riesgo iatrogénicos, 62% padeció lesiones cutáneas cancerosas o precancerosas subsecuentes. Ningún paciente tuvo como único factor de riesgo la administración de quimioterapia o voriconazol. El tiempo medio de diagnóstico del cáncer de piel no melanoma fue de 948 días, con mal diagnóstico inicial en 36% de los pacientes. La mayoría de los pacientes se sometió a extirpación quirúrgica.

Limitaciones: estudio realizado en una sola institución, con pequeño número de casos.

Conclusiones: los médicos deben ser conscientes de los factores de riesgo asociados con el cáncer de piel no melanoma en niños y adultos jóvenes para determinar el diagnóstico de manera temprana y ofrecerles asesoramiento y tratamiento adecuados.

Anika Ruiz-Hernández

Egeberg A, Mallbris L, Hilmar Gislason G, et al. Increased risk of migraine in patients with

psoriasis: A Danish nationwide cohort study (*Aumento del riesgo de migraña en pacientes con psoriasis: estudio nacional danés*). J Am Acad Dermatol 2015;73:829-835.

Antecedentes: la psoriasis y la migraña son enfermedades frecuentes, con potencial de compartir mecanismos fisiopatológicos. Ambas se han asociado con incremento de riesgo cardiovascular, pero poco se sabe de la relación entre ellas.

Objetivo: investigar el posible vínculo entre psoriasis y riesgo de padecer migraña.

Material y método: estudio tipo cohorte nacional, efectuado en población danesa. Se obtuvo información de todos los ciudadanos mayores de 18 años, en el periodo del 1 de enero de 1997 al 31 de diciembre de 2011. La incidencia se calculó en radios de 1,000 personas-año y los estimados mediante el modelo de regresión de Poisson.

Resultados: el total de la muestra fue de 5,379,859 sujetos, 53,006 pacientes tuvieron psoriasis leve, 6,831 psoriasis severa y 6,243 artritis psoriásica. Con el ajuste de radios de incidencia para migraña, se reportó 1.37, 1.55 y 1.92 de riesgo de psoriasis leve, severa y artritis psoriásica, respectivamente.

Limitaciones: no se lograron identificar los subtipos de migraña.

Conclusiones: la psoriasis se ha asociado con riesgo aumentado de padecer migraña, según la severidad. Los estudios a futuro deberán determinar el efecto del tratamiento de la psoriasis en esta relación, así como si es que la migraña modifica el riesgo cardiovascular asociado con psoriasis.

Leopoldo de Velasco-Graue

Woo YR, Jung KE, Koo DW, Lee JS. Vitamin D as a marker for disease severity in chronic urticaria and its possible role in pathogenesis (*Vitamina D como marcador de severidad en urticaria crónica y su posible papel en la patogénesis*). Ann Dermatol 2015;27:423-430.

Antecedentes: la urticaria crónica se define como episodios repetidos de ronchas durante seis semanas o más. Hoy día, el papel de la vitamina D en diversas enfermedades crónicas es asunto de gran interés, pero los datos disponibles acerca del estado de la vitamina D en pacientes con urticaria crónica son limitados.

Objetivo: investigar la relación entre el estado de la vitamina D y las características clínicas de la urticaria crónica.

Material y método: estudio retrospectivo en el que se revisaron las historias clínicas de 72 pacientes con urticaria crónica; 26 con urticaria aguda y 26 con dermatitis atópica, junto con 72 controles sanos.

Resultados: la concentración sérica de 25 (OH) D3 resultó significativamente disminuida en los pacientes con urticaria crónica, en comparación con los de otros grupos. En particular, la proporción de pacientes con concentraciones críticamente bajas de vitamina D (menor de 10 ng/mL) fue significativamente mayor en el grupo de urticaria crónica que en los otros grupos. Las concentraciones séricas de vitamina D mostraron asociaciones negativas significativas con la puntuación de la actividad de la urticaria y duración de la enfermedad. Además, las concentraciones de vitamina D en suero fueron significativamente menores en los sujetos con prueba positiva de suero autólogo en la piel que en los sujetos con resultado negativo.

Conclusión: es más probable que la concentración de vitamina D en suero sea excesivamente baja en pacientes con urticaria crónica y se observó una relación inversa con la gravedad de la

enfermedad y duración de ésta. Estos hallazgos podrían abrir la posibilidad del uso clínico de la vitamina D como factor que contribuye a la patogénesis de la urticaria crónica y marcador predictivo de la actividad de la enfermedad en la urticaria crónica.

Anika Ruiz-Hernández

Rainer BM, Fischer AH, Luz Felipe da Silva D, Kang S, Chien A. Rosacea is associated with chronic systemic diseases in a skin severity-dependent manner: Results of a case-control study (*La rosácea se asocia con enfermedades sistémicas crónicas de manera dependiente de la severidad de la afectación cutánea: resultados de un estudio de casos y controles*). J Am Acad Dermatol 2015;73:604-608.

Antecedentes: la rosácea es una dermatosis inflamatoria crónica de origen incierto que se ha asociado con comorbilidades sistémicas; sin embargo, faltan estudios metodológicos que expliquen esta asociación.

Objetivos: evaluar la asociación entre la rosácea y las comorbilidades sistémicas y conocer si la severidad de ésta es afectada por las comorbilidades.

Material y método: estudio de casos y controles en el que los pacientes con rosácea se emparejaron con sujetos control (1:1) por edad, sexo y raza. Las estimaciones del riesgo relativo se calcularon mediante regresión logística como razón de momios, con intervalo de confianza de 95%.

Resultados: se incluyeron 130 participantes (65 casos y 65 controles), se observó asociación significativa de la severidad de la rosácea con alergias, reflujo gastroesofágico, hipertensión, enfermedades respiratorias, gastrointestinales, metabólicas o urinarias y descontrol hormonal femenino. Se asoció la severidad de la rosácea con hiperlipidemia, hipertensión, enfermedades metabólicas, cardiovasculares y reflujo gastroesofágico.

Conclusiones: la rosácea se asocia con numerosas comorbilidades sistémicas de manera dependiente de la severidad del daño cutáneo. Los médicos deben ser conscientes de estas asociaciones para ofrecer atención integral a los pacientes con rosácea, especialmente en los casos más graves.

Julieta Carolina Corral-Chávez

Guida S, Pellacani G, Cesinaro AM, Moscarella E, et al. Spitz naevi and melanomas with similar dermoscopic pattern: can confocal microscopy differentiate? (*Nevos de Spitz y melanomas con patrones dermatoscópicos similares: ¿pueden diferenciarse mediante microscopia confocal?*). Br J Dermatol 2015.doi: 10.1111/bjd.14286.

Antecedentes: diferenciar los nevos de Spitz y los melanomas puede ser difícil en la clínica y en la dermatoscopia. Estudios previos reportaron el papel potencial que tendría la microscopia confocal de reflectancia *in vivo* al incrementar la exactitud diagnóstica.

Objetivo: definir los criterios de la microscopia confocal de reflectancia que pueden diferenciar a los llamados "falsos gemelos"; es decir, a los nevos de Spitz y los melanomas que comparten las mismas características dermatoscópicas.

Material y método: estudio en el que las lesiones diagnosticadas mediante histopatología, como nevo de Spitz o melanoma, se seleccionaron de manera retrospectiva y se revisó la dermatoscopia de cada una; de manera que se parearon y clasificaron en tres categorías dermatoscópicas: patrón globular y en estallido de estrellas, patrón spitzoide con vasos puntiformes y patrón multicomponente o patrón inespecífico.

Resultados: los hallazgos de la microscopia confocal de reflectancia revelaron que existe un importante pleomorfismo celular en la epidermis, células atípicas dispersas en la unión dermoepidérmica y marcado pleomorfismo celular en los nidos de melanocitos, que están asociados significativamente con el diagnóstico de melanoma. Mientras que la existencia de células fusiformes y hendiduras periféricas son hallazgos exclusivos del nevo de Spitz. Además, el análisis del subgrupo dermatoscópico subrayó la importancia del gran pleomorfismo y de las células fusiformes como pistas para diferenciar a los "falsos gemelos" con patrón globular o en estallido de estrellas.

Conclusiones: este estudio subrayó la importancia del papel que tiene la microscopia confocal de reflectancia para discriminar los "falsos gemelos" de nevos de Spitz y melanomas de las lesiones que muestran patrones dermatoscópicos en estallido de estrellas y globular. La microscopia confocal de reflectancia no fue útil en otros subgrupos de patrones dematoscópicos.

Fátima Tinoco-Fragoso

Dodiuk-Gad RP, Ish-Shalom S, Shear NH. Systemic glucocorticoids: important issues and practical guidelines for the dermatologist (*Glucocorticoesteroides sistémicos: cuestiones importantes y directrices prácticas para el dermatólogo*). Int J Dermatol 2015;54:723-729.

Antecedentes: los efectos antiinflamatorios e inmunosupresores potentes de los glucocorticoesteroides sistémicos han llevado a su amplia administración en el tratamiento de enfermedades dermatológicas. Sin embargo, a los glucocorticoesteroides se les ha llamado "la espada de doble filo arquetípica de la medicina", como resultado de sus diversos efectos secundarios potenciales. Los dermatólogos se enfrentan a grandes desafíos al prescribirlos y requieren el conocimiento de los riesgos relacionados con su administración y las estrategias para el manejo de los mismos.

Objetivo: tener un enfoque estratégico basado en la evidencia del riesgo general de la prescripción de glucocorticoesteroides sistémicos, con especial interés en la prevención de la osteoporosis inducida por glucocorticoesteroides.

Material y método: estudio en el que se evaluaron los glucocorticoesteroides capaces de provocar con mayor frecuencia reacciones cruzadas alérgicas; además, se describió el mecanismo de resistencia y se examinaron los beneficios y perjuicios de la prescripción de éstos en la fisiología normal.

Resultados: se definieron cinco grupos de reactividad con base en las características estructurales y clínicas de los glucocorticoesteroides. Se describieron las pruebas de reacciones alérgicas y los mecanismos de resistencia a los glucocorticoesteroides; asimismo, se introdujeron las directrices en la prevención y tratamiento de la osteoporosis inducida por glucocorticoesteroides.

Conclusión: los glucocorticoesteroides tienen un papel teleológico importante en el mantenimiento de las concentraciones adecuadas de glucosa en la sangre para la función cerebral mediante la inducción de un estado catabólico a través de la producción de hidratos de carbono a expensas de proteínas y reservas de grasa. Se espera que las diversas recomendaciones para la protección de los pacientes tratados con glucocorticoesteroides sistémicos proporcionen a los médicos las directrices prácticas para su prescripción.

Érika Rodríguez-Lobato

**Campione E, et al. Tazarotene as alternative topical treatment for onychomycosis (*Tazaroteno*

***como tratamiento tópico alternativo de la onicomicosis*). Drug Des Devel Ther 2015;9:879-886.**

La onicomicosis distal y lateral es una de las causas más frecuentes de hiperqueratosis subungueal; habitualmente limita la penetración de los antimicóticos. El tazaroteno tiene actividad antiinflamatoria e inmunomoduladora contra el agente infeccioso y el daño a los queratinocitos. Debido a la bien documentada eficacia del tazaroteno en las uñas hiperqueratósicas en psoriasis ungueal, se investigó su efectividad como agente terapéutico en onicomicosis.

Se evaluó la actividad fungistática del tazaroteno *in vitro* y posteriormente se administró vía tópica durante 12 semanas. Se midió la onicólisis, la decoloración del lecho y la hiperqueratosis, antes y después del tratamiento. Seis pacientes (40%) mostraron curación micológica en cuatro semanas y se logró la curación clínica y micológica en todos los pacientes después de 12 semanas de tratamiento.

El estudio documentó la buena respuesta de tazaroteno en gel a 0.1% en pacientes con onicomicosis subungueal distal y lateral, así como su buena actividad fungistática *in vitro*.

Fernando López-Vázquez

Dermatol Rev Mex 2016 mayo;60(3):273-274.

Dermatología
Revista mexicana

Dra. Judith Domínguez Cherit, electa como Miembro Honorario Internacional de la *American Dermatological Association* (ADA)

Alexandro Bonifaz

La *American Dermatological Association* (ADA) es la agrupación dermatológica más antigua de Estados Unidos y del mundo; tiene alrededor de 130 años. Su creación fue en septiembre de 1886, cuando cerca de 50 médicos conocidos en la dermatología y sifilografía la fundaron. Después de todo ese tiempo esta asociación no ha pretendido ser una agrupación con muchos miembros, sino más bien selectos, y cada año tiene una reunión sencilla, pero de alto nivel. Basta ver que desde sus orígenes han estado los más destacados dermatólogos de cada tiempo, no sólo de Estados Unidos, sino del resto del mundo.

Uno de los grandes aportes fue crear un Fondo para la Investigación y la Educación en Dermatología, que recibe y distribuye fondos para fines científicos y educativos. A través de los años, el fondo ha financiado becas de investigación y cátedras, así como el archivo de la historia de la sociedad.

La ADA sólo tiene alrededor de 600 miembros, que son seleccionados de manera muy escrupulosa; asimismo, ingresan miembros honorarios extranjeros. Por parte de México, en poco más de un siglo sólo se han admitido 10 doctores como miembros honorarios internacionales; los primeros fueron los maestros Jesús González-Urueña, Fernando Latapí y Antonio González Ochoa y de Guadalajara y Monterrey, los profesores José Barba Rubio y Juventino González Benavides, respectivamente.

Por tal motivo, es digno de destacar el ingreso a la ADA de la Dra. Judith Domínguez Cherit como miembro honorario internacional quien, sin duda, tendrá la voz de la dermatología latinoamericana y mexicana en una de las agrupaciones de mayor influencia en el medio. En la actualidad es jefa del Departamento de Dermatología del Instituto Nacional de Nutrición y Ciencias Médicas y miembro del Sistema Nacional de Investigadores (nivel II), así como miembro de la Academia Nacional de Medicina y de la Academia Mexicana de Cirugía.

Carta al editor
Dermatol Rev Mex 2016 mayo;60(3):275-277.

Dermatología
Revista mexicana

Neurofibromas eruptivos durante el embarazo

Eruptive neurofibromas during pregnancy.

Conde-Montero E[1], Valdivielso-Ramos M[1], Horcajada-Reales C[3], De la Cueva-Dobao P[2]

Estimados editores:

La neurofibromatosis segmentaria bilateral (NSB) es un subtipo de neurofibromatosis tipo I (NF1) poco frecuente que afecta un área corporal única sin respetar la línea media. La expresión clínica puede ser sutil y, por tanto, no facilitar el diagnóstico. En el caso que comunicamos, el aumento en número y tamaño de las lesiones durante el embarazo ayudó en el diagnóstico de esta entidad.

Se trata de una mujer de 32 años de edad, sin antecedentes personales ni familiares de interés que, durante el tercer mes de embarazo comenzó a notar un aumento, en número y tamaño, de lesiones asintomáticas que tenía desde hacía años en la región abdominal y lumbar. A la exploración

Dear Editor:

Bilateral segmental neurofibromatosis is a rare subtype of neurofibromatosis type 1 that affects a single body area crossing the midline. Clinical features may be subtle and hinder diagnosis. In the case we present, the increase in number and size of the lesions during pregnancy enabled the recognition of this disorder.

A 32-year old woman presented, during the third trimester of pregnancy, with a remarkable increase in number of asymptomatic lesions on her abdomen and lumbar area. She had noticed these lesions several years before, but they were fewer and smaller. Physical examination revealed numerous soft brownish papules of different sizes,

[1] Departmento de Dermatología.
[2] Jefe del Servicio.
Hospital Universitario Infanta Leonor, Madrid, España.
[3] Departmento de Dermatología, Hospital General Universitario Gregorio Marañón, Madrid, España.

Correspondencia
Dra. Elena Conde Montero
elenacondemontero@gmail.com

Este artículo debe citarse como
Conde-Montero E, Valdivielso-Ramos M, Horcajada-Reales C, De la Cueva-Dobao P. Neurofibromas eruptivos durante el embarazo. Dermatol Rev Mex. 2016 mayo;60(3):275-277.

física se observaron múltiples pápulas parduzcas de consistencia blanda, de diferentes tamaños, distribuidas de manera no confluente y bilateral en las localizaciones descritas (Figura 1). La biopsia cutánea confirmó que se trataba de neurofibromas. En la exploración física completa no se hallaron manchas café con leche, efélides axilares ni anomalías músculo-esqueléticas. La exploración oftalmológica, neurológica y la tomografía computada craneal no mostraron alteraciones. Al tener en cuenta la distribución de las lesiones, la confirmación histológica y la ausencia de afectación extracutánea se realizó el diagnóstico de neurofibromatosis segmentaria bilateral, según la clasificación de Roth y colaboradores.

which showed a non-confluent bilateral distribution on both the abdomen and lumbar area (Figure 1). There was no family history of cutaneous or neurologic disorders. A skin biopsy of one of the papules confirmed the diagnosis of neurofibromas. Further examination did not revealed café-au-lait spots, axillary freckling, or musculoskeletal abnormalities. No Lisch nodules were found on ophtalmologic examination. Both neurological examination and central nervous system tomography were normal. Considering the distribution of the lesions, the histopatological findings and the absence of extracutaneous involvement, diagnosis of segmental bilateral neurofibromatosis was made, according to classification by Roth.

La neurofibromatosis tipo I la describió von Recklinghausen en 1882. Los hallazgos clínicos más característicos incluyen manchas café con leche, efélides axilares, neurofibromas múltiples, hamartomas pigmentados del iris (nódulos de Lisch) y anomalías óseas. Puede asociarse con alteraciones del sistema nervioso central y periférico. Riccardi clasificó a la neurofibromatosis tipo I en ocho subtipos. La NFB es un subtipo raro de la neurofibromatosis tipo I tipo V (neurofibromatosis segmentaria). La neurofibromatosis segmentaria es muy infrecuente, con prevalencia estimada de 0.0014-0.002% y se considera un tipo de neurofibromatosis tipo I no hereditaria producido por una mutación postcigótica que produce un mosaicismo.[1-3] Roth[4] dividió la neurofibromatosis segmentaria en cuatro subtipos: la

Figura 1. Pápulas parduzcas de consistencia blanda localizadas en la región lumbar.
***Figure 1**. Soft brownish papules localized at lumbar region.*

Neurofibromatosis type 1 (NF1) was first described by von Recklinghausen in 1882. The major disease features include café-au-lait macules, axillary freckling, multiple neurofibromas, pigmented iris hamartomas (Lisch nodules), and bone abnormalities. Central and peripheral nervous system disorders may be associated. Riccardi classified NF1 into eight subtypes. Bilateral segmental neurofibromatosis is a rare subtype of type V (segmental neurofibromatosis) in the classification of NF1. Segmental neurofibromatosis is extremely uncommon, with an estimated prevalence between 0.0014 and 0.002 percent, and it is considered a non-inherited form of NF caused by a post-zygotic mutation resulting in mosaicism.[1-3] Roth et al[4] *has further subdivided the segmental neurofi-*

verdadera (forma clásica de Riccardi), segmentaria con daño visceral profundo, segmentaria con casos familiares y segmentaria cutánea bilateral. El subtipo bilateral es muy raro, posiblemente poco publicado, y se asocia con la ocurrencia de una mutación doble coincidente. Se caracteriza por manchas café con leche, neurofibromas limitados a un área del cuerpo –o ambos–, de manera bilateral, normalmente sin afectación sistémica.[5] El número y tamaño de los neurofibromas en los pacientes con neurofibromatosis tipo I pueden aumentar durante el embarazo debido a la existencia de receptores de progesterona en esas células.[6] Estudios recientes muestran mayor prevalencia de dificultades en el aprendizaje en pacientes con neurofibromatosis segmentaria, en comparación con la población general. Sin embargo, nuestra paciente no refería antecedente de alteraciones en el proceso de aprendizaje.[7]

Pocos casos de NSB se han descrito en la bibliografía.[5] En caso de diagnosticarse durante el embarazo, la evolución del mismo no se vería afectada y la trasmisión es muy poco frecuente. Sin embargo, debido a que las células germinales pueden tener la mutación, se recomienda ofrecer consejo genético a todas las pacientes.

bromatosis into four subtypes: True segmental, localized with deep involvement, hereditary, and bilateral. Bilateral subtype is very rare, and possibly underreported, and it is thought to be the result of a double coincidental mutation. It is characterized by the presence of café-au-lait macules and/or neurofibromas bilaterally distributed on a specific body area, normally without extracutaneous involvement.[5] The number and size of neurofibromas in NF1 patients may increase during pregnancy due the presence of pregnancy steroid hormone receptors in NF1 tumor cells.[6] Some recent studies have suggested that segmental neurofibromatosis may be associated with learning disabilities.[7] However, the patient that we have presented had a normal learning development.

Few cases of diagnosis of bilateral segmental neurofibromatosis have been reported.[5] Pregnancy outcome is usually excellent and transmission is unusual. However, as germ cells may contain the mutation, genetic counseling must be offered to every patient.

REFERENCIAS

1. Hager CM, Cohen PR, Tschen JA. Segmental neurofibromatosis: case reports and review. J Am Acad Dermatol 1997;37:864-869.
2. Victor FC. Segmental neurofibromatosis. Dermatol Online J 2005;11:20.
3. Gabhane SK, Kotwal MN, Bobhate SK. Segmental neurofibromatosis: a report of 3 cases. Indian J Dermatol 2010;55:105-108.
4. Roth RR, Martines R, James WD. Segmental neurofibromatosis. Arch Dermatol 1987;123:917-920.
5. Maldonado Cid P, Sendagorta Cudós E, Noguera Morel L, Beato Merino MJ. Bilateral segmental neurofibromatosis diagnosed during pregnancy. Dermatol Online J 2011;17:6.
6. Roth TM, Petty EM, Barald KF. The role of steroid hormones in the NF1 phenotype: focus on pregnancy. Am J Med Genet A 2008;146:1624-1633.
7. Marmottant E, Chiaverini C, Fossoud C, Passeron T, et al. Evaluation of learning disabilities in segmental neurofibromatosis. Br J Dermatol 2016 Feb 2. doi: 10.1111/bjd.14436. [Epub ahead of print].

Dermatología
Revista mexicana

Por un error involuntario, en el artículo **Neoformación exofítica en el hombro derecho**, publicado en *Dermatología Revista Mexicana* 2016, volumen 60, número 2, páginas 172-175, se omitió el nombre de uno de los autores, el **Dr. Roger Adrián González-Ramírez**, por lo que el orden correcto de los autores y sus adscripciones deben ser:

Garza-Chapa JI[1], Vázquez-Martínez O[2], Garza-Rodríguez V[3], Vázquez-Herrera NE[1], González-Ramírez RA[4], Espinoza-González N[5], Ocampo-Candiani J[6]

[1] Residente de Dermatología.
[2] Profesor adscrito. Coordinador de Cirugía Dermatológica.
[3] Profesora adscrita de Cirugía Dermatológica.
Hospital Universitario, Universidad Autónoma de Nuevo León.
[4] Profesor asociado, servicio de Dermatología, Facultad de Medicina y Hospital Universitario Dr. José Eleuterio González. Profesor del Departamento de Introducción a la Clínica, Facultad de Medicina, Universidad Autónoma de Nuevo León. Profesor Clínico Sistema TecSalud, Instituto Tecnológico y de Estudios Superiores de Monterrey (ITESM).
[5] Profesora asociada de Dermatología.
[6] Jefe del Servicio de Dermatología.
Hospital Universitario, Universidad Autónoma de Nuevo León.

Normas para autores

1. Los artículos deben enviarse por correo electrónico (lalonzo.revistaderma@gmail.com; a_bonifaz@yahoo.com.mx; articulos@nietoeditores.com.mx) junto con el formato de cesión de los derechos de autor (firmado por todos los autores) y confirmar que se trata de un artículo inédito. Los trabajos no aceptados se devolverán al autor principal. El formato de cesión de derechos puede descargarse de la página www.nietoeditores.com.mx
Ningún material publicado en la revista podrá reproducirse sin autorización previa por escrito del editor.

2. El manuscrito comprende:

2.1. Títulos completos y cortos en español e inglés, nombres y apellidos del o los autores, la adscripción de cada uno (institución, hospital, departamento o servicio) vinculada con el motivo del trabajo (no se aceptan títulos honoríficos o pasados: expresidente, miembro Titular o Emérito de tal cual institución, Academia o Sociedad), dirección postal completa (calle, colonia, delegación o municipio, estado y código postal), teléfono fijo (incluida la clave lada) y correo electrónico del primer autor o del autor al que se dirigirá la correspondencia.

2.2. **Resumen**. El resumen es la parte medular del artículo porque es la más leída, por tanto, debe ser la más cuidada. Los artículos originales llevarán resúmenes estructurados en español e inglés, donde las entradas de los párrafos sean análogas a las partes del artículo (Antecedentes, Material y método, etc.). Los resúmenes no deberán exceder 250 palabras. Los resúmenes de los artículos de revisión y de los casos clínicos también deben escribirse en español e inglés.

2.3. **Palabras clave**, en inglés y en español, basadas en el MeSH (*Medical Subject Headings*); para obtenerlas consulte la página *www.nlm.nih.gov/mesh/MBrowser.htm*

2.4. El texto del artículo original está integrado por las siguientes secciones:

Antecedentes. Texto breve, no mayor de 50 líneas (de 65 caracteres cada una) que permita al lector ubicarse en el contexto del tema investigado, por qué es relevante estudiarlo, quiénes lo han estudiado y cómo. En el último párrafo de este apartado debe consignarse el **Objetivo** del estudio que, invariablemente, debe verse reflejado en los **Resultados.**

Material y método. En la primera oración de este apartado debe indicarse el tipo de estudio (observacional, retrospectivo, doble ciego, aleatorio, etc.), la selección de los sujetos observados o que participaron en los experimentos (pacientes o animales de laboratorio, incluidos los testigos). Enseguida se especifican los aparatos (nombre y ciudad del fabricante entre paréntesis) y procedimientos con detalles suficientes para que otros investigadores puedan reproducir los resultados. Explique brevemente los métodos ya publicados pero que no son bien conocidos, describa los métodos nuevos o sustancialmente modificados, manifestando las razones por las cuales se usaron y evaluando sus limitaciones. Identifique exactamente todos los medicamentos y productos químicos utilizados, con nombres genéricos, dosis y vías de administración. Deben mencionarse los métodos de comprobación utilizados y el porqué de su elección (χ^2, T de Student, etc.) así como los programas de cómputo aplicados y su versión.

Resultados. Deben reflejar claramente el objetivo del estudio. La cantidad final de pacientes estudiados y destacar las observaciones más relevantes.

Discusión. Incluye los aspectos nuevos e importantes del estudio, la explicación del significado de los resultados y sus limitaciones, incluidas sus consecuencias para la investigación futura. Debe establecerse el nexo de las conclusiones con los objetivos del estudio y abstenerse de hacer afirmaciones generales y extraer conclusiones que carezcan de respaldo. Proponga nuevas hipótesis cuando haya justificación para ello.

El texto no debe incluir abreviaturas de ninguna especie, a pesar de la abundancia de términos, pues ello implicaría remitir al lector a la parte inicial donde se definieron éstos y ello puede conducir al abandono de la lectura por incomprensión. Los símbolos sí están permitidos (L, kg, g, cm, dL, etc.) pero no las abreviaturas, sobre todo cuando no son internacionales o multilingües. No existen dudas para los acrónimos: ADN, HDL, LDL, VLDL, mmHg, etc.

2.5. **Figuras y cuadros**. Se utilizará el término figura para citar por igual ilustraciones, esquemas, fotografías y gráficas. Se utilizará el término cuadro para citar por igual los cuadros y las tablas.

2.6. Pueden agregarse anexos con cuestionarios o encuestas utilizados durante la investigación.

2.7. Pueden incluirse agradecimientos.

3. Los cuadros y figuras deben numerarse con caracteres arábigos. Cada uno deberá tener un título breve y mencionarse en el cuerpo del artículo. Los cuadros de datos tabulados que contengan exclusivamente texto deberán elaborarse con la aplicación "Tabla" de Word; los esquemas y diagramas, con Power Point; las gráficas de pastel, barras, dispersión, etcétera, con Excel.

4. Para las fotografías en versión electrónica debe considerarse lo siguiente:

Entregar cada una en archivo separado en formato TIFF o JPG (JPEG).

Sólo si el tamaño real de las imágenes resulta excesivo, éstas pueden reducirse a escala; dada la pérdida de resolución, no deben incluirse imágenes que requieran aumento de tamaño.

La resolución mínima aceptable es de 300 dpi. Si las fotografías se obtienen directamente de cámara digital, la indicación debe ser "alta resolución".

5. Dentro del archivo de texto deben incluirse los cuadros y pies de figura, al final después de las referencias.

6. Cuando los cuadros o figuras se obtengan de otro medio impreso o electrónico, deberá adjuntarse la carta de autorización de la institución donde se publicaron. Excepto los casos que carezcan de derecho de autor.

7. Las siglas o abreviaturas de los cuadros o figuras se especificarán al pie de los mismos.

8. Las referencias deben enumerarse consecutivamente según su orden de aparición en el texto y el número correspondiente debe registrarse utilizando el comando superíndice de Word (nunca deben ponerse entre paréntesis). Para evitar errores se sugiere utilizar la aplicación "insertar referencia" del menú principal de Word. Deben omitirse comunicaciones personales, en cambio, sí se permite la expresión "en prensa" cuando un trabajo se ha aceptado para publicación en alguna revista, pero cuando la información provenga de textos enviados a una revista que no los haya aceptado aún, deberá citarse como "observaciones no publicadas". Cuando en una referencia los autores sean más de **cinco** se consignarán los primeros cuatro y el último seguido de la palabra *y col.* o *et al* (si es en inglés).

Ejemplos

Publicación periódica

You Ch, Lee KY, Chey RY, Menguy R. Electrogastrographic study of patients with unexplained nausea, bloating and vomiting. Gastroenterology 1980;79:311-314.

Libro

Murray PR, Rosenthal KS, Konbayashi GS, Pfaller MA. Medical microbiology. 4th ed. St Louis: Mosby, 2002;210-221.

Capítulo de libro

Meltzer PS, Kallioniemi A, Trent JM. Chromosome alterations in human solid tumors. In: Volgestein B, Kinzler KW, editors. The genetic basis of human cancer. New York: McGraw-Hill, 2002;93-113.

Base de datos o sistemas de recuperación en internet

Online Archive of American Folk Medicine. Los Angeles: Regents of the University of California 1996 (consultado 2007 Feb 1). Disponible en http://www.folkmed.ucla.edu/.

Artículos de revistas en internet

Kaul S, Diamond GA. Good enough: a primer on the analysis and interpretation of noninferiority trials. Ann Intern 2006;145(1):62-69. Disponible en http://www.annals.org/reprint/145/1/62.pdf

Información obtenida en un sitio de internet

Hooper JF. Psychiatry and the Law: Forensic Psychiatric Resource page. Tuscaloosa (AL): University of Alabama, Department of Psychiatry and Neurology; 1999 Jan 1 (Actualizado 2006; consultado en 2007 Feb 23). Disponible en http://bama.ua.edu/-jhooper/

9. Se aconseja que en las referencias bibliográficas se incluyan citas de autores mexicanos o latinoamericanos.

Instrucciones para autores

CESIÓN DE DERECHOS DE AUTOR

Los abajo firmantes estamos conformes con lo mencionado en los incisos previos, como en el tipo de crédito asignado en este artículo:

- Título del artículo: _____
- Nombre completo del autor o autores: _____
- Los autores certifican que se trata de un trabajo original, que no ha sido previamente publicado ni enviado para su publicación a otra revista. Manifiestan que no existe conflicto de intereses con otras instancias.
- También aceptan que, en caso de ser aceptado para publicación en Dermatología Revista Mexicana, los derechos de autor serán transferidos a la revista.
- Nombre y firma de todos los autores:

Nombre	Firma

- Visto bueno (nombre y firma) de autorización de la institución donde se realizó el trabajo:

Nombre	Firma

Lugar: _____ Fecha: _____