Dermatología

Revista mexicana

ISSN-0185-4038

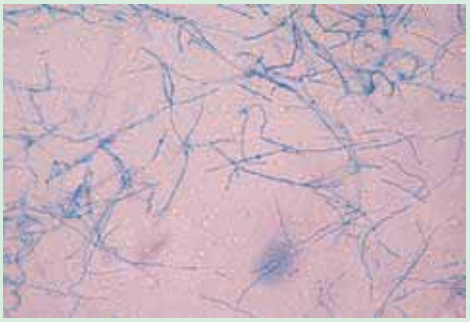

Tiña del cuerpo por *Trichophyton violaceum* (ver pág. 164)

EDITORIAL

83 **El paradigma del carcinoma espinocelular en pacientes con epidermólisis ampollosa**
Julio Cesar Salas-Alanís

ARTÍCULOS ORIGINALES

87 **Prevalencia de alteraciones bucales en el Centro Dermatológico Dr. Ladislao de la Pascua**
Mariano Marx-Sánchez Pontón, Laura Fernández-Cuevas, Daniel Alcalá-Pérez, Gabriela Tercero-Quintanilla, Lilly Esquivel-Pedraza

98 **La utilidad de la técnica de citología como método inicial diagnóstico de neoplasias epiteliales malignas de la piel**
Zamira Faride Barragán-Estudillo, Nancy Pulido-Díaz, Marissa de Jesús Quintal-Ramírez

108 **Prevalencia de dermatofitosis producidas por *Trichophyton rubrum***
Jorge Mayorga, Ruth Marcela De León-Ramírez, Yuriria Barrios-Marañon

ARTÍCULO DE REVISIÓN

115 **Fototerapia en el tratamiento de la micosis fungoide***
Claudia Juliana Mariaca-Flórez, Ángela María Londoño-García, Oscar Jairo Valencia-Ocampo, Natalia Jaimes, Margarita María Velásquez-Lopera

CASOS CLÍNICOS

137 **Verruga plantar en mosaico. Un caso tratado con candidina intralesional**
Josefina Carbajosa-Martínez, Diana C Vega-Sánchez, Delia Espinobarros-Trujillo, Roberto Arenas, Conchita Toriello

142 **Amebiasis vulvar**
Beatriz Elizabeth Aguilar-Solís, Andrés Sánchez-Rodríguez, Marcela Saeb-Lima, Víctor Éric Álvarez-Trejo

147 **Coexistencia de enfermedad de Behçet y vitíligo en un paciente**
Miguel Ángel Cardona-Hernández, Laura Fernández-Cuevas, Virginia Martínez-Estrada, Fermín Jurado-Santa Cruz, Alberto Ramos-Garibay, Roxana Castañeda-Yépiz, Areli Ruano-Jáuregui

153 **Cáncer de mama con metástasis cutánea**
Ninoska Porras-Kusmanic, Frances Norris-Squirrell

158 **RESÚMENES**

CARTAS AL EDITOR

164 **Tiña del cuerpo por *Trichophyton violaceum***
Gisell Lara-Cruz, Andrés Tirado-Sánchez, Javier Araiza, Sabrina Escandón-Pérez, Ivonne Arellano, Alexandro Bonifaz

168 **Exposición al flúor y dermatosis**
Frances Norris-Squirrell, Vivian Águila-Betancourt

171 **NOTICIAS**

173 **LIBROS**

*Con validez para la recertificación ante el Consejo Mexicano de Dermatología A. C.

2

Segunda Época Volumen 61 • Marzo-Abril 2017

Órgano de la Sociedad Mexicana de Dermatología y de la Academia Mexicana de Dermatología

www.nietoeditores.com.mx

LA ROCHE-POSAY
LABORATOIRE DERMATOLOGIQUE

PROTECCIÓN SOLAR
PARA LAS PIELES SENSIBLES

MUY ALTA FOTO-PROTECCIÓN NUEVA TECNOLOGÍA ANTI-BRILLO

LA ROCHE-POSAY. LA EXIGENCIA DERMATOLÓGICA

NUEVO

ANTHELIOS XL
GEL- CREMA TOQUE SECO 50+

MUY ALTA PROTECCIÓN:
[XL-PROTECT™]
UVA / UVB / LUZ VISIBLE
INFRARROJOS
FPS 50+

+

EXCLUSIVA MOLÉCULA ANTI-SUDOR
[AIRLICIUM™]
Capaz de absorber 100 veces su peso en agua.
Detecta y controla sebo y sudor.

- SIN marcas blancas
- SIN brillo
- Disponible en versión CON color

LA ROCHE-POSAY. LA EXIGENCIA DERMATOLÓGICA

NUEVO

Faclynel®

Isotretinoina

Formando una nueva generación

GENERACIONES FACLYNEL SONRIENTES

El estándar de oro en el tratamiento del acné al mejor precio.[1, 2]

Isotretinoina de origen europeo.[3*]

* Principio activo italiano.

Bioequivalencia demostrada[4]

Italmex
Línea dermatológica

INFORMACIÓN PARA PRESCRIBIR REDUCIDA IPP-R

CÁPSULAS
FÓRMULA: Cada cápsula contiene:

FACLYNEL	
ISOTRETINOINA	Isotretinoína 10 y/o 20 mg
	Excipiente cbp 1 cápsula

INDICACIONES TERAPÉUTICAS: La isotretinoína está indicado para formas graves de acné nódulo quístico, en particular acné quístico y acné conglobata, sobre todo del tronco que no han tenido respuesta a los tratamientos convencionales, incluidos los antibióticos, deben prescribirlo solamente médicos con experiencia en el uso de retinoides sitémicos (preferentemente dermatólogos) y que conozcan el riesgo de teratogénesis si se toma isotretinóna durante el embarazo. **CONTRAINDICACIONES:** La isotretinoína está contraindicado en el embarazo, la insuficiencia renal o hepática y la hipervitaminosis A, así como en pacientes con hiperlipidemia o hipersensibilidad conocida a cualquiera de los componentes de la fórmula. **PRECAUCIONES GENERALES:** Solo deberán prescribir isotretinoína los médicos que estén experimentados en el uso de retinoides sistémicos y los conocimientos adecuados sobre el peligro de teratogénesis. Las mujeres en edad de procrear no deben recibir sangre de donantes cuyo tratamiento con isotretinoína no haya terminado como mínimo 1 mes antes de la donación. Se recomienda controlar la función hepática antes de iniciar el tratamiento y 1 mes después de su comienzo, así como cada 3 meses posteriormente. También se aconseja controlar los lípidos séricos (en ayunas) antes de empezar la terapia, al cabo de 1 mes de iniciada y al finalizar el tratamiento. Se han descrito depresión, síntomas psicóticos y, en raras ocasiones, intento de suicidio de pacientes tratados con isotretinoína. Aunque no se ha establecido la relación causal, se prestará especial atención a los pacientes con antecedentes de depresión. De un modo general, se vigilará la presencia de signos depresivos en todos los pacientes y, si es necesario, se adoptarán las medidas pertinentes para que reciban el tratamiento apropiado. Dada la posibilidad de alteraciones óseas, se evaluarán cuidadosamente la relación riesgo/beneficios en cada paciente, restringiendo la administración de isotretinoína en casos graves. Se recomienda utilizar anticonceptivos con efecto antiandrógenico como la ciproterona asociada al etinilestradiol, o un anticonceptivo con progestágeno sin efecto androgénico. Es posible que las preparaciones de progesterona en microdosis (minipíldora) no sean adecuadas como método anticonceptivo durante el tratamiento con isotretinoína. Debe evitarse toda la dermoabrasión agresiva durante el tratamiento con isotretinoína y los 5-6 meses siguientes, debido al riesgo de cicatrización hipertrófica en áreas atípicas. De igual manera, se evitará la depilación con cera durante el tratamiento con isotretinoína y los 5-6 meses siguientes, debido a riesgo de dermatitis. Durante el tratamiento con isotretinoína, se han descrito algunos casos de disminución de la visión nocturna, persistente ocasionalmente tras su finalización. Dado el comienzo repentino en algunos casos de esta alteración, se debería advertir a los pacientes que actúen con precaución si conducen vehículos o manejan máquinas de noche. Los trastornos de la visión deben vigilarse estrechamente. Este medicamento contiene el colorante azul No. 1, que puede provocar reacciones alérgicas. **RESTRICCIONES DE USO DURANTE EL EMBARAZO Y LA LACTANCIA:** La isotretinoína es muy teratogéncia. Por lo tanto, está contraindicado en las mujeres embarazadas o que puedan quedar embarazadas durante el tratamiento. El riesgo de malformaciones fetales cuando se toma isotretinoína durante el embarazo, en cualquier dosis y aunque sea por corto tiempo, es muy elevado. Potencialmente, todo feto expuesto corres este peligro. La isotretinoína está contraindicado en todas las mujeres fértiles, siempre que no se cumplan todas las condiciones siguientes: La paciente sufre de acné quístico grave, deformante y resistente a los tratamientos convencionales. Entiende las prescripciones médicas y cabe fiarse de que las cumplirá. Es capaz de aplicar las medidas anticonceptivas, que tienen carácter obligatorio. Ha sido informada por su médico de los peligros que comporta un embarazo durante el tratamiento con isotretinoína y hasta 1 mes después de concluido. Además, se le ha advertido las medidas preventivas. Se ha sometido a una prueba de embarazo con un resultado negativo dentro de las 2 semanas anteriores al inicio del tratamiento. En el transcurso de éste, conviene repetir la prueba mensualmente. Aplicar un método anticonceptivo eficaz e ininterrumpido durante 1 mes antes de empezar el tratamiento con isotretinoína, a lo largo de todo éste y durante el mes siguiente a su conclusión. No empieza el tratamiento con isotretinoín hasta el segundo o tercer día de la siguiente menstruación normal. En caso de tener una recaída, deberá utilizar las mismas medidas anticonceptivas eficaces e ininterrumpidas durante 1 mes antes de empezar el tratamiento con isotretinoína, a lo largo del mismo y durante el mes siguiente a su terminación. Durante el tratamiento con isotretinoína deben seguir estas instrucciones incluso las mujeres estériles que, por este hecho, no toman normalmente anticonceptivos. Si, a pesar de estas precauciones, quedase embarazada la paciente en el curso del tratamiento con isotretinoína durante el mes siguiente, existe para el feto un alto riesgo de gravísimas malformaciones (en particular del sistema nervioso central, del corazón y de los vasos sanguíneos grandes). Además, aumenta el riesgo de aborto espontáneo. Se conocen casos de gravísimas malformaciones fetales causadas por la toma de isotretinoína. Estas malformaciones consisten en hidrocefalia, microcefalia, anomalías del oído externo (micropinnae, acortamiento o ausencia del conducto auditivo externo), microftalmia, anomalías cardiovasculares, deformidades faciales, trastornos morfológicos del timo, anomalías de las glándulas paratiroideas y malformaciones cerebrales. Dado que la isotretinoína es muy lipófila, es alta la probabilidad de que pase a la leche materna. Ante el potencial de efectos adversos de isotretinoína, debe evitarse su administración a madres lactantes. **REACCIONES SECUNDARIAS Y ADVERSAS:** La mayoría de los efectos secundarios producidos por isotretinoína están relacionados con la dosis. Con la dosis recomendada, la relación riesgo/beneficio es generalmente aceptable, tomando en consideración la severidad de la enfermedad. Los siguientes síntomas son los efectos indeseables reportados con mayor frecuencia son: sequedad de la piel, sequedad de las mucosas de los labios, nasal (epistaxis), la faringe (ronquera) y de los ojos (conjuntivitis, opacidades corneales reversibles e intolerancia a los lentes de contacto). Exantema, prurito, eritema/dermatitis facial, sudoración, granuloma piogénico, paroniquia, distrofia en las uñas, incremento en la formación de tejido de granulación, un persistente adelgazamiento del cabello, alopecia reversible, acné fulminans, hirsutismo, hiperpigmentación, fotosensibilidad. Dolor muscular, dolor articular, hiperostosis y otros cambios óseos, tendinitis. Alteraciones en el comportamiento, depresión, cefalea, incremento en la presión intracraneana, ataques, casos aislados de alteraciones visuales, fotofobia, alteraciones en la adaptación a la oscuridad (disminución de la visión nocturna), cataratа lenticular, queratitis, alteraciones auditivas en ciertas frecuencias. Se ha reportado náuseas, síndrome de colon irritable, como colitis y hemorragia. Los pacientes con niveles elevados de triglicéridos, se encuentran en riesgo de desarrollar pancreatitis. Rara vez se ha reportado pancreatitis fetal. Incrementos transitorios y reversibles en las transaminasas, algunos casos de hepatitis. En muchos casos, los cambios se han presentado dentro de rango normal y los valores han regresado a los niveles basales durante el tratamiento. Sin embargo, en otros casos, ha sido necesario reducir la dosis o suspender el tratamiento con isotretinoína. Rara vez se ha reportado broncospasmo; algunas veces en los pacientes con antecedentes de asma. Infecciones sistémicas o locales debido a microorganismos grampositivos *Staphylococcus aureus*). Linfadenopatía, hematuria, proteinuria y pancretitis. **INTERACCIONES MEDICAMENTOSAS Y DE OTRO GÉNERO:** No debe administrarse en mujeres embarazadas o que estén en riesgo de embarazarse, mujeres en periodo de lactancia, ni en personas con insuficiencia hepática y renal, ó con niveles elevados de colesterol y triglicéridos, y tampoco en personas que se sepan alérgicos a la isotretinoína. **PRECAUCIONES EN RELACIÓN CON EFECTOS DE CARCINOGÉNESIS, MUTAGÉNESIS, TERATOGÉNESIS Y SOBRE LA FERTILIDAD:** En estudios sobre mutagenicidad (prueba de Ames, prueba de micronúcleo, prueba de mutagénesis en células de hámster), se encontró como no mutágena a la isotreti-noína. Como fue mencionado con anterioridad, la isotretinoína es teratógena, aun a dosis mínimas, por lo que su administración está contraindicada no sólo en mujeres embarazadas o que puedan estarlo durante el tratamiento, sino también en todas las mujeres en edad de procrear. Es indispensable que toda mujer cumpla con las medidas de precaución relativas a la anticoncepción. En un estudio llevado a cabo en ratas se observó que a una dosis de 32 mg/kg/día durante un periodo mayor a 18 meses, había un incremento en la incidencia de aparición de feocromocitoma, pero no es relevante en la población humana, debido a que estas ratas tienen predisposición genética a desarrollar este tipo de tumoración. En un estudio llevado a cabo en ratas de ambos sexos, no se comprobó ningún efecto en la función de los órganos sexuales ni en la fertilidad. No se han encontrado cambios significativos en espermatozoides de hombres tratados con isotretinoína. **DOSIS Y VÍA DE ADMINISTRACIÓN:** Vía de administración: Oral La respuesta terapéutica a isotretinoína y sus efectos secundarios están relacionados con la dosis y varían entre pacientes. Esto indica la necesidad de ajustes individuales de dosis durante la terapia. La terapia con isotretinoína deberá comenzar con una dosis de 0.5 y 1.0 mg/kg por día. Para la mayoría de los pacientes la dosis se encuentra entre 0.5 y 1.0 mg/kg por día. Los pacientes con enfermedad muy grave o con acné troncal pueden requerir dosis diarias mayores hasta de 2.0 mg/kg. Se ha documentado que una dosis acumulada de 120 mg/kg por tratamiento aumenta las tasas de remisión y previene las recaídas. La duración de la terapia en pacientes individuales variará, por tanto, en función de la dosis diaria. La remisión completa del acné se logra generalmente con una terapia de 16-24 semanas. En pacientes con intolerancia grave a la dosis normal, puede continuarse el tratamiento a una dosis menor, con una terapia de duración mayor, consecuentemente. La mayoría de los pacientes (>60%) obtienen una desaparición completa del acné con un solo tratamiento. En caso de una recaída definitiva, de deberá administrar un curso renovado de terapia con isotretinoína con la misma dosis diaria y tratamiento acumulado que el original. En vista de que se puede observar una posterior mejoría del acné hasta 8 semanas después de suspender el tratamiento, la reinstalación del tratamiento no debe iniciarse hasta después de este periodo. Las cápsulas deberán tomarse con los alimentos una o dos veces al día. **MANIFESTACIONES Y MANEJO DE LA SOBREDOFISICACIÓN O INGESTA ACCIDENTAL:** Es muy raro que se presente toxicidad aguda con el uso de isotretinoína, en casos de sobredosificación accidental podrían aparecer síntomas de hipervitaminosis A, los cuales son reversibles. Se recomienda un lavado estomacal durante las primeras horas tras la ingestión de dosis excesivas. **PRESENTACIONES:** Caja con 30 cápsulas de 10 ó 20 mg en envase de burbuja. **LEYENDAS DE PROTECCIÓN:** Producto perteneciente al grupo II. Su venta requiere receta médica, la cual se retendrá en la farmacia. No se administre en mujeres embarazadas, en periodo de lactancia o en riesgo de embarazo ya que produce malformaciones congénitas. Es importante que las mujeres cumplan las medidas de precaución. Este medicamento deberá administrarse únicamente bajo estricta vigilancia médica. No se deje al alcance de los niños. Hecho en México por: GELPHARMA S.A. DE C.V. Av. Paseo del Pacífico No. 380, Guadalajara, Technology Park, C.P. 45010 Zapopan, Jalisco, México. Reg. No. 412M2014 SSA II. **Aviso No. 163300202C2929 SSA. REFERENCIAS:** 1. A Review of Systemic Retinoid Therapy for Acne and Related Conditions. http://www.skintherapyletter.-com/2004/9.3/1.html. 2. Lista de precios NADRO Febrero 2016. 3. Registro Sanitario Faclynel® 4. Estudio de Bioequivalencia realizado en Julio 2014 por Ipharma SA de CV, tercero autorizado por COFEPRIS en cumplimiento con la NOM-177-SSA1-1998.

PBSerum
COSMECEUTICALS

Soluciones enzimáticas para
TODO TIPO DE CELULITIS

Cofepris 133300202D0193

/PBSerum México /PBSerum México PBSerumMx

Regístrese en **www.axiospharma.mx** y obtendrá beneficios como estudios, videos de aplicación, etc.

AXIOS® pharma

Distribuidores Autorizados

BET MEDICAL
betmedicalgdventas@hotmail.com
(33) 20 01 66 39
B.C. Sin. Col. Jal. Ags.

PROMEGA
ventas@pro-mega.net
(81) 83 49 91 08
N.L. Coah. Tams. Chih. Dgo.

FTP PENINSULAR
dmedina@ftppeninsular.com
(999) 196 04 07
Mérida, Tabasco, Campeche

B&S SKINCARE
lcm.bsskincare@gmail.com
(55) 31 59 80 34
Puebla

AXIOS PHARMA
infoaxiospharma@gmail.com
(55) 5203 1240
D.F.

VIOLETA RIVERA
prodermacosmeti@gmail.com
(477) 77 61 078
Gto. S.L.P.

RESTO DEL PAÍS
01 800 700 7224/ 55 5659 9864

FUNDACIÓN Dermatitis Atópica

Fundación para la Dermatitis Atópica

- Una fundación para los profesionales de la salud y para los pacientes con **Dermatitis Atópica**
- **Fundada por Pierre Fabre** y dedicada exclusivamente al eczema atópico

Sus misiones:

Apoyar
a la investigación

Contribuir
a la información

Desarrollar la educación terapéutica

- Talleres gratuitos para pacientes y familiares
- Abierto a todos los pacientes con Dermatitis Atópica
- Consulte centros participantes en la República Mexicana y fechas de los talleres en :

www.fundacion-dermatitis-atopica.com.mx

www.fondation-dermatite-atopique.org

A-DERMA AVENA RHEALBA® Miembro fundador de la Fundación por la Dermatitis Atópica

Eau Thermale Avène Miembro fundador de la Fundación por la Dermatitis Atópica

INSTITUTO DERMATOLÓGICO DE JALISCO "DR. JOSÉ BARBA RUBIO"

INP Instituto Nacional de Pediatría

ACADEMIA MEXICANA DE DERMATOLOGÍA, A.C.

A G E N D A
2 0 1 7

5-8 ABR
LXIII Congreso Anual de Terapéutica Dermatológica
Sede: Centro Internacional de Exposiciones y Convenciones del World Trade Center, Ciudad de México

4
Cursos pre-congreso

20 MAY
Sesión conjunta con la Asociación Mexicana de Micología Médica
Sede: Auditorio Dr. Abraham Ayala González, Hospital General de México Dr. Eduardo Liceaga

15-17 JUN
XXII Congreso Internacional de Dermatoscopía
Sede: Auditorio principal, Instituto Nacional de Ciencias Médicas y Nutrición Salvador Zubirán, Ciudad de México

15 JUL
Sesión Mensual a cargo del Instituto Dermatológico de Jalisco Dr. José Barba Rubio
Sede: Auditorio Dr. Abraham Ayala González, Hospital General de México Dr. Eduardo Liceaga

19 AGO
Foro de Residentes
Sede: Auditorio Dr. Abraham Ayala González, Hospital General de México Dr. Eduardo Liceaga

9 SEP
Sesión mensual a cargo del Hospital General de México Dr. Eduardo Liceaga
Sede: Auditorio Dr. Abraham Ayala González, Hospital General de México Dr. Eduardo Liceaga

21 OCT
Sesión mensual Colegios de Dermatología de Provincia
Sede: Auditorio Dr. Abraham Ayala González, Hospital General de México Dr. Eduardo Liceaga

17-20 NOV
XII Congreso Bienal de Dermatología
Sede: Ciudad de provincia por confirmar

9 DIC
Sesión cultural y bienvenida a miembros de nuevo ingreso
Sede: Ciudad de México, recinto por confirmar

Informes: Filadelfia 119 Penthouse, colonia Nápoles, 03810, Ciudad de México
Tel.: 5682-8963, 5682-2545, 5543-5354

SALUD
SECRETARIA DE SALUD

HOSPITAL GENERAL de MÉXICO
DR. EDUARDO LICEAGA

XLI
SIMPOSIUM DERMATOLOGÍA Y DERMATOPATOLOGÍA

Servicio de Dermatología
Hospital General de México
"Dr. Eduardo Liceaga"

Auditorio

"DR. ABRAHAM AYALA GONZÁLEZ"

Dirección:

Dr. Balmis 148
Col. Doctores. C.P. 06726

15, 16 y 17
Marzo 2017

9:00 a **14:00** hrs.

Inscripciones:

Sociedad Médica del Hospital General de México

Teléfono: **55 78 05 05**

Costo de la inscripción:

Médicos Especialistas **$1000.00**

Médicos Residentes y Estudiantes **$500.00**

Los laboratorios participantes de la industria farmacéutica otorgarán becas,

Informes: **Servicio de Dermatología**

Teléfono: **27 89 20 00** ext. **1055**

Profesores Titulares:

Dra. ROSA MARÍA PONCE OLIVERA
Dra. AMELIA PENICHE CASTELLANOS
Dra. MARÍA IVONNE ARELLANO MENDOZA
Dra. PATRICIA MERCADILLO PÉREZ

Italmex
Línea dermatológica

DERMATOLOGÍA

ACADEMIA MEXICANA DE DERMATOLOGIA

CONGRESO ANUAL DE TERAPÉUTICA DERMATOLÓGICA

Del 17 al 20 de noviembre de 2017.
SEDE: **Centro Internacional de Exposiciones y Convenciones del World Trade Center, CDMX**
4 de abril de 2017: *CURSOS PRECONGRESO*

CONGRESO INTERNACIONAL DE DERMATOSCOPÍA

Del 17 al 20 de noviembre de 2017.
SEDE: **Auditorio principal, Instituto Nacional de Ciencias Médicas y Nutrición Salvador Zubirán, CDMX**

CONGRESO BIENAL DE DERMATOLOGÍA

Del 17 al 20 de noviembre de 2017.
SEDE: **Recinto y ciudad de provincia por confirmar**

INFORMES E INSCRIPCIONES
ACADEMIA MEXICANA DE DERMATOLOGIA
Filadelfia # 119 Penthouse Col. Nápoles
C. P. 03810 Del. Benito Juárez CDMX
Tels. y Fax (55)5682 8963,
(55)5682 2545 y (55)5543 5354
inscripciones@amd.org.mx
www.amd.org.mx

LXIII

Congreso anual de terapéutica dermatológica

4 al 8 Abril 2017

Programa preliminar

Dermatología

Revista mexicana

Fundada en 1956

Registrada en:

- Excerpta Médica
- Index Medicus Latinoamericano (IMLA)
- Consejo Nacional de Ciencias y Tecnología (CONACYT)
- Centro Nacional de Información y Documentación en Salud (CENIDS-SSA)
- Bibliomex Salud
- Periódica (Índice de Revistas Latinoamericanas en Ciencias)

Ulrich's International Periodicals Directory, NJ
National Library of Medicine, Bethesda
CAB International, UK

Base de Datos sobre Literatura Latinoamericana en Ciencias de la Salud (LILACS)
Centro Internacional ISDS (International Serial Data System)
Periódica-Índice de Revistas Latinoamericanas en Ciencias-CICH-UNAM
Biological Abstracts
EBSCO

2

SEGUNDA ÉPOCA VOLUMEN 61

MARZO-ABRIL 2017

Órgano de la Sociedad Mexicana de Dermatología y de la Academia Mexicana de Dermatología

1ER CONGRESO INTERNACIONAL DE PELO Y UÑAS 2017

5 y 6 de Mayo

Crowne Plaza Hotel de México

Coordinadores

Dr. Roberto Arenas
Dr. Daniel Asz Sigall / Pelo
Dra. Patricia Chang / Uñas

Invitados Internacionales

Dra. Patricia Chang / Guatemala
Dr. Nilton Di Chiacchio / Brasil
Dra. Lidia Rudnicka / Polonia
Dra. Rosamary Soto / Chile
Dra. Antonella Tosti / Miami-Italia

1ER CONGRESO INTERNACIONAL DE PELO Y UÑAS 2017

Barranca del Muerto No. 520 Col. Los Alpes, 01010, México, D.F.
Tel: (55) 9171-9570
www.servimed.com.mx/peloyunas2017
peloyunas2017@servimed.com.mx

40 Años 1976-2016 B.P. SERVIMED®

Sociedad de Dermatología de Nuevo León

1ER CONGRESO INTERNACIONAL DE PELO Y UÑAS 2017

1ER CONGRESO INTERNACIONAL DE PELO Y UÑAS 2017

5 y 6 de Mayo de 2017

Crowne Plaza, Hotel de México

$1,950 (más 16% IVA + 3% ISH)
Por habitación, por noche
Plan Europeo, propinas incluidas

Coordinadores

Dr. Roberto Arenas
Dr. Daniel Asz Sigall / Pelo
Dra. Patricia Chang / Uñas

Invitados Internacionales

Dra. Patricia Chang / Guatemala
Dr. Nilton Di Chiacchio / Brasil
Dra. Lidia Rudnicka / Polonia
Dra. Rosamary Soto / Chile
Dra. Antonella Tosti / Miami-Italia

1er Taller de Tricoscopia

(Incluido en la cuota de inscripción)

Categoría	20 de enero de 2017	23 de abril de 2017	En Sitio 5 y 6 de mayo de 2017
*Socio de alguna sociedad involucrada	$ 1,800.00	$ 2,000.00	$ 2,500.00
No socio	$ 3,000.00	$ 3,500.00	$ 4,500.00
Médico de otra especialidad	$ 3,000.00	$ 3,500.00	$ 4,500.00
*Residente	$ 1,000.00	$ 1,250.00	$ 1,500.00

35 Profesores Nacionales Invitados

* Sociedad Mexicana de Dermatología, A.C., Sociedad Mexicana de Tricología, Colegio Médico de Dermatólogos de Jalisco, Colegio Ibero-Latinoamericano de Dermatología, Sociedad de Dermatología de Nuevo León, Sociedad Veracruzana de Dermatología, Colegio de Dermatólogos de Yucatán, A.C., y Colegio de Dermatólogos del Estado de Guanajuato

Programa de actividades académicas 2017 de la Sociedad Mexicana de Dermatología, AC

sociedad@smdac.org.mx
Hotel Crowne Plaza WTC
Sesiones del primer jueves del mes, 16:00 horas

Marzo 2
Pruebas epicutáneas positivas. ¿Y ahora qué?
Dra. Lourdes Alonzo Romero Pareyón
Variabilidad y mimetismo de micosis cutáneas asociadas a VIH-SIDA
M en C Alexandro Bonifaz

Marzo 10-11
Sesión conjunta SMD-Colegio de Dermatólogos de Yucatán

Abril 6
Casos clínico interesantes: correlación clínico-patológica
Dra. Gisela Navarrete
Dermatoscopia en onicomicosis. Trabajo de ingreso
Dra. América de Jesús Silva

Mayo 4
No hay sesión (Ciudad de México)

Mayo 5-6
Congreso Internacional de Pelo y Uñas de la Ciudad de México
SMD, SMT, CMDJ, SDNL, SVD, CDY, CILAD
Invitados internacionales
Antonella Tosti, Miami
Patricia Chang, Guatemala
Lidia Rudnicka, Polonia
Nilton Di Chacchio, Brasil
Rosamary Soto, Chile

Junio 1
Ciudad de México: Tricotiodistrofias
Dr. Julio Salas
Dermatitis atópica. Novedades
Dra. Vázquez, Sanofi

Junio 1
Monterrey: Sesión conjunta SMD-Sociedad de Dermatología de Nuevo León

Junio 7
18 horas
Sesión conjunta SMD y Academia Nacional de Medicina
Centro Médico Nacional Siglo XXI
19-20 horas
Sesión ordinaria Academia Nacional de Medicina
Coordinador: Dr. R. Arenas

Julio 6
Prurigo actínico: actualización
Dra. Ma. Elisa Vega Memije
Fotoprotección en niños
Ponente por confirmar, Italmex

Agosto 3
Morfea: nuevos conceptos sobre una vieja enfermedad
Dra. Ma. Teresa García
Diego: arte y rebeldía: ¿Lo conocemos? ¿Lo valoramos?
Lic. Eduardo Rueda

Septiembre 7
Dermatoscopía
Dr. Rodrigo Roldán
Cumplimiento (*compliance*): lo que usted quería saber
Dr. Jesus M Ruiz Rosillo

Septiembre 21
Sesión conjunta SMD-Sociedad de Dermatología de Ciudad Juárez, Chihuahua

Octubre 5
Acné: controversias
Dra. Julieta Ruiz Esmenjaud
Acné: experiencia personal
Dra. Isabel Arias, por confirmar

Noviembre 2
No hay sesión (Día de muertos)

Diciembre 7
Sesión cultural: *Saccharomyces cerevisiae* y la cerveza
Lic. Edgardo Arenas
Varias arias. Mini-concierto
Prof. Vladimir Rueda
Convivencia navideña

ISHAM Working group on Sporothrix

UNIVERSIDAD DE GUANAJUATO

CONACYT
Consejo Nacional de Ciencia y Tecnología

ISHAM
INTERNATIONAL SOCIETY FOR HUMAN AND ANIMAL MYCOLOGY

2nd International Meeting on *Sporothrix* and sporotrichosis

Universidad de Guanajuato

Guanajuato, Gto., Mexico
September 11th – 12th, 2017

Registration is free

For more details about this meeting, please contact:

Prof. Héctor M. Mora-Montes
hmora@ugto.mx

Abstract submission closes on June 30th

http://www.sporothrix.org/event/pages/home

Sociedad Mexicana de Dermatología

Fundada en 1936

Editora Dra. María de Lourdes Alonzo-Romero Pareyón
Co-editor Dr. Luis Miguel Moreno López

Mesa directiva 2017-2018

Presidente Dr. Roberto Arenas Guzmán
Vicepresidente Dra. Angélica Beirana Fentanés
Secretario Dr. Edoardo Torres Guerrero
Tesorera Dra. Julieta Ruiz Esmenjaud

Comité de Honor y Justicia
Dra. Alicia Venegas Rodríguez,
Dra. Gisela Navarrete Franco, Dra. Josefina Carbajosa Martínez

Comité de Educación Médica Continua
Dra. Yolanda Ortiz Becerra,
Dra. Elisa Vega Memije, Dra. María Teresa Zambrano Díaz

Comité de Finanzas
Dra. Patricia Sánchez Rodríguez, Dra. Araceli Alvarado Delgadillo,
Dra. María del Carmen Padilla Desgarennes

Comité de Admisión
Dra. Aurora Elizondo Rodríguez, Dra. Angélica Beirana Palencia,
Dra. Patricia Mercadillo Pérez, Dr. Jesús Ruiz Rosillo,
Dr. Fermín Jurado Santa Cruz

Vocales en el Distrito Federal
Dra. Nohemí Lozano Ferral, Dra. Leticia de Alba Alcántara

Vocales en Provincia
Dr. Homero Mireles Rocha, Dra. Celia Molina Grajales

Grupo de Historia, Cultura y Arte
Dr. Pablo Campos Macías, Dr. Marco Romano Quintanilla Cedillo,
Dr. Roberto Arenas Guzmán, Dra. Rosa María Gutiérrez Vidrio

Academia Mexicana de Dermatología

Fundada en 1952

Editores Dr. Clemente A. Moreno Collado
Dr. Roberto Estrada Castañón
Co-editor MC Alexandro Bonifaz Trujillo

Mesa directiva 2016-2017

Presidente Dr. José Fernando Barba Gómez
Vicepresidente Dra. Linda García Hidalgo
Secretaria Dra. María Ivonne Arellano Mendoza
Prosecretario Dr. Andrés Manuel Lerma Santana
Tesorera Dra. Rosa María Ponce Olivera
Protesorera Dra. Zoraida López Cruz

Consejeros
Dra. Blanca Carlos Ortega, Dra. Rocío Orozco Topete,
Dra. Minerva Gómez Flores

Comisión de Honor y Justicia
Dra. Sagrario Hierro Orozco, Dr. Luis Manuel Sánchez Navarro,
Dr. Benjamín Moncada González

Comisión Científica
Dra. María Bertha Torres Álvarez, Dra. Lucía Achell Nava,
Dra. Judith Domínguez Cherit, Dra. Denisse Vázquez González,
Dra. Olga Labastida Gómez de la Torre, Dra. Ana Elba Vera Mora

Comisión de Becas
Dr. Abraham Benjamín Alfaro Sánchez, Dr. Marco A. Rodríguez Castellanos,
Dra. Paula Torres Camacho

Comisión de Asuntos Internacionales
Dra. Helena Vidaurri de la Cruz, Dr. Jorge Ocampo Candiani,
Dr. José Alfredo Soto Ortiz

Comisión de Ingreso
Dra. Rossana Janina Llergo Valdez, Dr. Remigio Francisco González Soto

Vocales
Dra. Sonia Aviña González, Dr. José Eduardo Campos Arceo,
Dr. Jorge Alberto Ibarra Ibarra

Comisión de Avales
Dr. Armando Medina Bojórquez, Dra. Miriam América Jesús Silva,
Dr. Alejandro García Vargas

Comité Editorial

Dra. Lucía Achel Nava
Dr. Abraham Alfaro Sánchez
Dra. Adriana Anides Fonseca
Dr. Fernando de la Barreda
Dra. Angélica Beirana Palencia
Dra. Leticia Boeta Ángeles
Dra. Blanca Carlos Ortega
Dr. Juan Pablo Castanedo
Dra. Guadalupe Chávez López
Dra. Gabriela Domínguez Cota
Dr. Julio Enríquez Merino
Dra. Lily Esquivel Pedraza
Dra. Lorena Estrada Aguilar
Dra. Laura Fernández Cuevas
Dr. Leonel Fierro Arias
Dr. Alejandro González Silva
Dra. Esther Guevara Sangines
Dra. Daniela Guzmán Sánchez
Dra. Maira Elizabeth Herz Ruelas
Dra. Laura Juárez Navarrete
Dr. Fermín Jurado Santa Cruz
Dra. Rosa María Lacy Niebla
Dra. Darío Martínez Villarreal
Dra. Martha Morales Sánchez
Dra. Lourdes Morales Trujillo
Dra. Luz Orozco Oropeza
Dra. Amelia Peniche Castellanos
Dra. María Luisa Peralta Pedrero
Dr. Eduardo Poletti
Dra. Rosa María Ponce
Dr. Ricardo Quiñónez Venegas
Dr. Rodrigo Roldán Marín
Dr. Jesús Ruiz Rosillo
Dra. Marcela Saeb Lima
Dra. María del Mar Saez de Ocariz
Dr. Julio Salas Alanís
Dr. José A Seijo Cortés
Dr. Alfredo Soto Ortiz
Dr. Víctor Tarango Martínez
Dra. Adriana Valencia Herrera
Dra. Helena Vidaurri de la Cruz

Consejo Editorial

Dra. Lourdes Alonzo-Romero Pareyón
Dra. Ivonne Arellano Mendoza
Dr. Roberto Arenas
Dra. Esperanza Ávalos
Dr. Antonio Barba Borrego
Dra. Rosa Elba Benuto Aguilar
Dr./MC Alexandro Bonifaz
Dr. Pablo Campos Macías
Dra. Josefina Carbajosa Martínez
Dr. José Cerón Espinoza
Dr. Luciano Domínguez
Dra. Judith Domínguez Cherit
Dra. Carola Durán McKinster
Dr. Roberto Estrada
Dra. Linda García Hidalgo
Dra. Minerva Gómez Flores
Dra. Rosa María Gutiérrez Vidrio
Dra. Sagrario Hierro Orozco
Dra. María Teresa Hojyo Tomoka
Dr. Fermín Jurado Santa Cruz
Dr. Pedro Lavalle
Dr. Armando Medina Bojórquez
Dra. Patricia Mercadillo Pérez
Dr. Charles Meurehg Haik
Dr. Benjamín Moncada
Dr. Clemente Moreno C
Dra. Gisela Navarrete Franco
Dr. León Neumann Scheffer
Dr. Jorge Ocampo Candiani
Dra. Yolanda Ortíz Becerra
Dra. María C Padilla Desgarennes
Dra. Obdulia Rodríguez
Dr. Ramón Ruiz Maldonado
Dra. Bertha Torres Álvarez
Dra. Elisa Vega Memije
Dr. Edmundo Velázquez
Dr. Oliverio Welsh

Consejo Editorial Extranjero

Dra. Danielle Marcoux (Canadá), Dr. Javier Alonso (Estados Unidos), Dr. Ricardo Pérez Alfonzo (Venezuela), Dra. Elda Giansante (Venezuela),
Dr. Luis Conde-Salazar (España), Dr. Carlos García (Estados Unidos), Dr. Juan Carlos López Alvarenga (Estados Unidos),
Dra. Patricia Chang (Guatemala), Dr. Carlos Fernando Gatti (Argentina)

7° ENCUENTRO DE RESIDENTES PIERRE FABRE

Del 27 al 29 de Enero 2017, se llevó a cabo con gran éxito, el 7o Encuentro Nacional de Residentes en la Hacienda Cantalagua (Contepec, Mich.).

Con el objetivo principal de desarrollar la educación médica continúa para los residentes en dermatología, este curso intensivo pretende ofrecer un repaso exhaustivo de los temas más relevantes abarcados durante la Residencia con un estricto fin académico así como de integración de los jóvenes dermatólogos. En esta edición 2017, acudieron 76 médicos residentes de la especialidad en Dermatología de todas las escuelas universidad del país.

El programa académico fue coordinado por la Dra. Rosa Ma. Ponce Olivera, médico adscrito al Servicio de Dermatología del Hospital General de México, el Pr. Alexandro Bonifaz Trujillo, Jefe de Micología del Hospital General de México y el Dr. Leonel Fierro Arias, médico adscrito al Servicio de Dermatología del Hospital General de México. Fue impartido por profesores de gran reconocimiento y trayectoria universitaria como son el M. en C. Alexandro Bonifaz, el Dr. Leonel Fierro Arias, la Dra. Angélica Beirana Palencia, el Dr. Alberto Ramos Garibay, la Dra. María del Mar Campos Fernández, el Dr. José Manuel Díaz González, el Dr. Ricardo Quiñones Venegas, la Dra. Lucia Achell Nava y la Dra. Mónica Ramos Álvarez.

Durante sus intervenciones, los ponentes pudieron presentar tópicos clave y poner a prueba los conocimientos de los asistentes durante las sesiones interactivas.

La sesión de mini-casos permitió que un médico de cada Institución pudiera presentar un caso clínico, haciéndose acreedores los tres primeros lugares a un dermatoscopio como apoyo por parte de Pierre Fabre México, patrocinador del curso.

Los diferentes eventos sociales permitieron que los asistentes convivieran entre sí, se formaran nuevas amistades y se reforzara el sentimiento de pertenencia a la generación que egresará en 2017.

Esta séptima edición del Encuentro de Residentes Pierre Fabre deja una huella muy positiva entre los asistentes principalmente por su alto nivel académico pero también gracias a momentos de cálida convivencia entre residentes, profesores y el staff de Pierre Fabre.

Universidad Nacional Autónoma de México
Facultad de Medicina

Concurso Internacional de Conocimientos Médicos

Curso de dermatología: Un enfoque clínico.

Abril 19 y 20, 2017.
De 9 a 15 horas.

Facultad de medicina.
Auditorio: “Raoul Fournier Villada"

Profesor titular: Dra. Lourdes Alonzo-Romero Pareyón

Informes: Arturo Rodriguez Galván 5533335864
Karla Escalona Navarro 5537064544
cursos.cicom@gmail.com
www.cicomedic.com

*Los fondos generados por el curso serán usados para el Concurso Internacional de Conocimientos Médicos 2017.

Dermatología

Revista mexicana

Volumen 61, número 2, marzo-abril 2017

CONTENIDO

EDITORIAL

83 **El paradigma del carcinoma espinocelular en pacientes con epidermólisis ampollosa**
Julio Cesar Salas-Alanís

ARTÍCULOS ORIGINALES

87 **Prevalencia de alteraciones bucales en el Centro Dermatológico Dr. Ladislao de la Pascua**
Mariano Marx-Sánchez Pontón, Laura Fernández-Cuevas, Daniel Alcalá-Pérez, Gabriela Tercero-Quintanilla, Lilly Esquivel-Pedraza

98 **La utilidad de la técnica de citología como método inicial diagnóstico de neoplasias epiteliales malignas de la piel**
Zamira Faride Barragán-Estudillo, Nancy Pulido-Díaz, Marissa de Jesús Quintal-Ramírez

108 **Prevalencia de dermatofitosis producidas por *Trichophyton rubrum***
Jorge Mayorga, Ruth Marcela De León-Ramírez, Yuriria Barrios-Marañon

ARTÍCULO DE REVISIÓN

115 **Fototerapia en el tratamiento de la micosis fungoide**
Claudia Juliana Mariaca-Flórez, Ángela María Londoño-García, Oscar Jairo Valencia-Ocampo, Natalia Jaimes, Margarita María Velásquez-Lopera

CASOS CLÍNICOS

137 **Verruga plantar en mosaico. Un caso tratado con candidina intralesional**
Josefina Carbajosa-Martínez, Diana C Vega-Sánchez, Delia Espinobarros-Trujillo, Roberto Arenas, Conchita Toriello

142 **Amebiasis vulvar**
Beatriz Elizabeth Aguilar-Solís, Andrés Sánchez-Rodríguez, Marcela Saeb-Lima, Víctor Éric Álvarez-Trejo

CONTENTS

EDITORIAL

83 **The paradigm of squamous cell carcinoma in patients with epidermolysis bullous**
Julio Cesar Salas-Alanís

ORIGINAL ARTICLES

87 **Prevalence of oral disorders at Centro Dermatológico Dr. Ladislao de la Pascua, Mexico City**
Mariano Marx-Sánchez Pontón, Laura Fernández-Cuevas, Daniel Alcalá-Pérez, Gabriela Tercero-Quintanilla, Lilly Esquivel-Pedraza

98 **The utility of citology as diagnostic initial method for malignant epithelial neoplasms of the skin**
Zamira Faride Barragán-Estudillo, Nancy Pulido-Díaz, Marissa de Jesús Quintal-Ramírez

108 **Prevalence of dermatophytosis produced by *Trichophyton rubrum***
Jorge Mayorga, Ruth Marcela De León-Ramírez, Yuriria Barrios-Marañon

REVIEW ARTICLE

115 **Phototherapy for the treatment of mycosis fungoides**
Claudia Juliana Mariaca-Flórez, Ángela María Londoño-García, Oscar Jairo Valencia-Ocampo, Natalia Jaimes, Margarita María Velásquez-Lopera

CLINICAL CASES

137 **Mosaic plantar warts. A case treated with intralesional candidin**
Josefina Carbajosa-Martínez, Diana C Vega-Sánchez, Delia Espinobarros-Trujillo, Roberto Arenas, Conchita Toriello

142 **Vulvar amoebiasis**
Beatriz Elizabeth Aguilar-Solís, Andrés Sánchez-Rodríguez, Marcela Saeb-Lima, Víctor Éric Álvarez-Trejo

Dermatología Revista Mexicana es el órgano oficial de la Sociedad Mexicana de Dermatología y de la Academia Mexicana de Dermatología. Revista bimestral. Editor responsable: Enrique Nieto R. Reserva de Título número 04-2008-011713173700-102 de la Dirección General del Derecho de Autor (SEP). Certificado de Licitud de Título número 11964 y Certificado de Licitud de Contenido número 8372 de la Comisión Calificadora de Publicaciones y Revistas Ilustradas (SeGob). Autorizada por SEPOMEX como Publicación Periódica. Registro núm. PP09-1502. Publicación realizada, comercializada y distribuida por ***EDICIÓN Y FARMACIA, SA de CV***. Cerrada de Antonio Maceo 68, colonia Escandón, 11800, Ciudad de México. Tel.: 5678-2811. Correo electrónico: articulos@nietoeditores.com.mx El contenido de los artículos firmados es responsabilidad de sus autores.

Todos los derechos están reservados de acuerdo con la Convención Internacional de Derechos de Autor. Ninguna parte de esta revista puede ser reproducida por ningún medio, incluso electrónico, ni traducida a otros idiomas sin autorización escrita de sus editores.

La suscripción de esta revista forma parte de los servicios que la Sociedad Mexicana de Dermatología y la Academia Mexicana de Dermatología otorgan a los miembros que están al corriente del pago de sus correspondientes anualidades.
Impresa en: Roma Color, SA de CV. Pascual Orozco 70, colonia San Miguel Iztacalco, CP 08650, Ciudad de México.
Consulte el contenido completo en: www.nietoeditores.com.mx

147 **Coexistencia de enfermedad de Behçet y vitíligo en un paciente**
Miguel Ángel Cardona-Hernández, Laura Fernández-Cuevas, Virginia Martínez-Estrada, Fermín Jurado-Santa Cruz, Alberto Ramos-Garibay, Roxana Castañeda-Yépiz, Areli Ruano-Jáuregui

153 **Cáncer de mama con metástasis cutánea**
Ninoska Porras-Kusmanic, Frances Norris-Squirrell

158 RESÚMENES

CARTAS AL EDITOR

164 **Tiña del cuerpo por *Trichophyton violaceum***
Gisell Lara-Cruz, Andrés Tirado-Sánchez, Javier Araiza, Sabrina Escandón-Pérez, Ivonne Arellano, Alexandro Bonifaz

168 **Exposición al flúor y dermatosis**
Frances Norris-Squirrell, Vivian Águila-Betancourt

171 NOTICIAS

173 LIBROS

147 **Coexistence of Behçet's disease and vitiligo in a patient**
Miguel Ángel Cardona-Hernández, Laura Fernández-Cuevas, Virginia Martínez-Estrada, Fermín Jurado-Santa Cruz, Alberto Ramos-Garibay, Roxana Castañeda-Yépiz, Areli Ruano-Jáuregui

153 **Breast cancer with skin metastasis**
Ninoska Porras-Kusmanic, Frances Norris-Squirrell

158 SUMMARIES

LETTERS TO THE EDITOR

164 **Tinea corporis due to *Trichophyton violaceum***
Gisell Lara-Cruz, Andrés Tirado-Sánchez, Javier Araiza, Sabrina Escandón-Pérez, Ivonne Arellano, Alexandro Bonifaz

168 **Fluoride exposure and dermatosis**
Frances Norris-Squirrell, Vivian Águila-Betancourt

171 NEWS

173 BOOKS

epiology®

Previene brotes NATURALMENTE, CLINICAMENTE Probado

Una formulación NATURAL, para una piel más limpia. Suave pero eficaz en piel sensible

Lo que puedes esperar de epiology®

Antes de usar epiology®

Despues de 3 semanas con epiology®

- Reduce el enrojecimiento asociado con brotes e imperfecciones
- Controla la piel grasa
- Efecto Anti-oxidante
- No reseca ni irrita la piel
- Puede ser usado por tiempo indefinido
- Producto de origen Natural

RUTINA
Fácil de
2 pasos

Registrese en **www.axiospharma.mx** y obtendrá beneficios como estudios, videos de aplicación, etc.

AXIOS®
pharma
axiospharma.mx

Cofepris 143300202D0505

Distribuidores Autorizados

BET MEDICAL
betmedicalgdiventas@hotmail.com
(33) 20 01 66 39
B.C. Sin. Col. Jal. Ags.

PROMEGA
ventas@pro-mega.net
(81) 83 49 91 08
N.L. Coah. Tams. Chih. Dgo.

FTP PENINSULAR
dmedina@ftppeninsular.com
(999) 196 04 07
Mérida,Tabasco,Campeche

B&S SKINCARE
lcm.bsskincare@gmail.com
(55) 31 59 80 34
Puebla

AXIOS PHARMA
infoaxiospharma@gmail.com
(55) 52 03 12 40
D.F.

VIOLETA RIVERA
prodermacosmeti@gmail.com
(477) 776 10 78
Gto. S.L.P.

RESTO DEL PAÍS
1 800 821 4091 /1 800 700 7224
5659 9864

TREVISSAGE®
Isotretinoína

FORMA FARMACÉUTICA:
Cápsula
CADA CÁPSULA CONTIENE:
Isotretinoína.....10mg y 20mg
Excipiente, cbp.....1 cápsula de gelatina blanda

INDICACIONES TERAPÉUTICAS: ACNÉ SEVERO: Acné nódulo-quístico - Acné conglobata - Acné con riesgo de dejar cicatrices permanentes. ACNÉ MODERADO: Acné que no ha respondido a otras terapias convencionales (p.e. antibióticos sistémicos y/o terapias tópicas). **DOSIS Y VÍA DE ADMINISTRACIÓN:** Necesidad de ajuste individual; Dosis diaria: 0.5-1.0 mg/kg/día Dosis acumulada: 120 mg/kg por tratamiento. La duración del tratamiento varía en función de la dosis diaria. (Generalmente 16-24 semanas). En caso de intolerancia grave a la dosis normal: Continuar con una dosis menor (prolonga duración del tratamiento). Las cápsulas deberán tomarse con los alimentos (1-2 veces/día). La mayoría de los paciente (> 60%) obtienen una desaparición completa del acné con un solo tratamiento. **CONTRAINDICACIONES EN:** Mujeres embarazadas y/o en periodo de lactancia. Mujeres en edad fértil, a menos que se cumplan las condiciones del Programa de Prevención de Embarazo. Pacientes con insuficiencia renal o hepática. Pacientes con valores de lípidos en la sangre excesivamente elevados o con hipervitaminosis A. Pacientes con hipersensibilidad a la isotretinoína/excipientes del producto, con alergia a cacahuates o al aceite de soya. Pacientes con tratamiento concomitante de tetraciclinas. **PRECAUCIONES GENERALES: LA ISOTRETINOÍNA ES TERATOGÉNICO.** Programa de prevención de embarazo (Anticoncepción, prueba de embarazo, firma de consentimiento, etc.) para pacientes femeninas en edad fértil. Trastornos psiquiátricos: especial cuidado con pacientes con historial de depresión. Evitar la exposición a la luz solar intensa o a los rayos UV (uso de Protector solar). Evitar la dermoabrasión química agresiva y los tratamientos cutáneos con láser (riesgo de cicatrización hipertrófica y de hiper/hipopigmentación). Evitar depilación con cera al menos durante 6 meses posteriores. Evitar administración simultánea con productos queratolíticos o exfoliativos. Recomendar el uso de una crema hidratante y un bálsamo labial. Trastornos oculares: se recomienda el uso de una pomada ocular lubricante o de una terapia de reemplazo de lágrimas. Trastornos musculo-esqueléticos y del tejido conjuntivo: Casos de mialgia en aquellos que practican actividad física intensa. Hipertensión intracraneal benigna (pseudotumor cerebral): suspensión de inmediato del tratamiento con Isotretinoína. Trastornos gastrointestinales: suspender en caso de diarrea hemorrágica. Trastornos hepatobiliares: Monitoreo frecuente de la función hepática. Pacientes de alto riesgo (diabetes, obesidad, alcoholismo, etc.): Análisis frecuente de valores de lípidos/glucosa en sangre. Manejo de maquinaria: En algunos casos se disminuyó la visión nocturna (aviso al paciente de precaución). **REACCIONES SECUNDARIAS:** Algunas reacciones están relacionadas con la dosis: la mayoría es reversible después de la modificación de dosis o interrupción del tratamiento. ***Más común:*** Sequedad de la piel y mucosas, queilitis, epistaxis y conjuntivitis. ***Muy común:*** Trastornos de la sangre y del sistema linfático (Anemia, trombocitopenia, trombocitosis, aumento índice sedimentación de los eritrocitos). Trastornos oculares (Sequedad, irritación, blefaritis). Trastornos hepatobiliares (aumento de los valores de las transaminasas). Trastornos del tejido cutáneo y subcutáneo (dermatitis, exfoliación localizada, prurito, erupción eritematosa, fragilidad cutánea y riesgo de traumatismo por fricción). Trastornos musculoesqueléticos y del tejido conjuntivo (artralgia, mialgia, dolor de espalda). Investigación: Aumento de los valores de triglicéridos, disminución de las HDL. ***Común:*** Neutrocitopenia, cefaleas, trastornos respiratorios (resequedad nasal, nasofaringitis epistasis). Investigación: Aumento de los niveles de colesterol y glucosa en sangre, hematuria, proteinuria. ***Raras y muy raras:*** Infecciones por bacterias gram-positivos, linfadenopatía, trastornos del sistema inmunológico (Reacciones alérgicas), trastornos del metabolismo y nutrición (Diabetes mellitus, hiperuricemia). Hipertensión intracraneal; convulsiones, somnolencia, mareos. Trastornos oculares: Visión borrosa, disminución visión nocturna, daltonismo, etc. Disfunción auditiva. Trastornos vasculares (Vasculitis). Broncoespasmos, ronquera. Trastornos gastrointestinales (Colitis, hemorragias gastrointestinales, etc.). Alopecia, Acné fulminante, eritema facial, reacciones de fotosensibilidad, hiperpigmentación, aumento de la sudoración). Trasntornos psiquiátricos: aparición de casos de depresión, agravamiento de la depresión, ansiedad, tendencias agresivas, alteracinoes del estado de ánimo, síntomas psicóticos y con muy poca frecuencia pensamientos suicidas, intentos de suicidio y suicidio. **INTERACCIONES MEDICAMENTOSAS Y OTRAS:** Evitar tratamiento con Vitamina A (riesgo de desarrollar Hipervitaminosis). Evitar la administración de Tetraciclinas (riesgo de hipertensión intracraneal benigna). Evitar uso de Queratolíticos tópicos o agentes exfoliantes (aumento irritación local). Posible disminución del efecto de las preparaciones de progesterona en micro-dosis. **MANIFESTACIONES Y MANEJOS DE LA SOBREDOSIFICACIÓN O INGESTA ACCIDENTAL:** La isotretinoína es un derivado de la vitamina A. A pesar de la escasa toxicidad aguda de TREVISSAGE® en casos de sobredosificación accidental podrían aparecer síntomas de hipervitaminosis A, los cuales son reversibles. Las manifestaciones de toxicidad aguda con vitamina A, son: cefalea fuerte, náuseas o vómito, mareo, irritabilidad y prurito. Los signos y los síntomas de una sobredosis accidental o intencionada con isotretinoína probablemente sean similares. Se esperaría que estos síntomas fueran reversibles y que desaparecieran sin la necesidad de tratamiento. Sin embargo, puede estar indicado un lavado de estómago durante las primeras horas tras la ingestión de la dosis excesiva. **PARA UNA INFORMACIÓN MÁS AMPLIA O CASOS DE FARMACOVIGILANCIA:** Para sus preguntas de orden general sobre Trevissage® informedica.mx.cam@pierre-fabre.com. **DATOS DE CONTACTO PARA REPORTAR CUALQUIER EVENTO ADVERSO O EFECTO INDESEABLE (24/7, LOS 365 DÍAS DEL AÑO):** Teléfono móvil: (+52)1 55 5409 4610. Tel: (01) 55 5350 8254. **CORREOS ELECTRÓNICOS:** farmacovigilancia@cofepris.gob.mx / farmacovigilanciamxcam@pierre-fabre.com.

Reg. San. No: 677M2005 SSAII

Hace más por la dermatología

Pierre Fabre
DERMATOLOGIE

Dermatología
Revista mexicana

El paradigma del carcinoma espinocelular en pacientes con epidermólisis ampollosa

Julio César Salas-Alanís

The paradigm of squamous cell carcinoma in patients with epidermolysis bullous.

Debra México (*Dystrophic Epidermolysis Bullosa Research Association*) nació en 1994 en Monterrey, Nuevo León, gracias al apoyo del Dr. Mario Amaya, voluntarios y un pequeño grupo de pacientes con epidermólisis ampollosa congénita, enfermedad mejor conocida como "niños de piel de mariposa".

Esta genodermatosis, incurable, desgastante emocional y económicamente, se caracteriza por excesiva fragilidad de la piel ante el más mínimo traumatismo, que ocasiona ampollas, erosiones y úlceras en la piel y mucosas. Se hereda en forma autosómica recesiva, dominante e incluso *de novo.* Existen cuatro grupos con base en el nivel ultraestructural de la formación de ampollas: simple, unión, distrófica y síndrome de Kindler.

Cada tipo de epidermólisis ampollosa congénita representa un espectro diferente de severidad de cuadro clínico según el tipo y combinaciones de las mutaciones de los 18 genes que se han asociado con este grupo de enfermedades.

El carcinoma de células escamosas puede afectar a pacientes con epidermólisis ampollosa, principalmente en los sujetos con la forma recesiva severa generalizada (EBDR-sev-gen) y es menos frecuente en las formas dominantes y aún en menor proporción en las formas de unión.

Fundador y Presidente, Debra México AC.

Recibido: octubre 2016

Aceptado: febrero 2017

Correspondencia
Dr. Julio César Salas Alanís
drjuliosalas@gmail.com

Este artículo debe citarse como
Salas-Alanís JC. El paradigma del carcinoma espinocelular en pacientes con epidermólisis ampollosa. Dermatol Rev Mex. 2017 mar;61(2):83-85.

Esta complicación se describió, incluso, en un niño de seis años (Shivaswamy 2009) y frecuentemente se reporta en pacientes menores de 20 años. El riesgo acumulado de carcinoma de células escamosas en pacientes con EBDR-sev-gen es de 7.5% a la edad de 7 años y de 90% a la edad de 51 años.

El carcinoma de células escamosas metastásico es una de las causas más comunes de muerte en pacientes con EBDR-sev-gen.

Durante los últimos 20 años, hemos visto a más de 350 familias de todo el país, incluso a pacientes de Perú y recientemente a una paciente de Guatemala con EBDR-sev-gen y carcinoma de células escamosas metastásico.

De los 350 pacientes con epidermólisis ampollosa congénita, alrededor de 25 han padecido carcinoma de células escamosas en nuestra asociación, de los que han sobrevivido sólo 4 a más de 10 años.

El carcinoma de células escamosas es difícil de identificar clínicamente en pacientes con epidermólisis ampollosa, porque puede manifestarse como una úlcera crónica, úlceras más dolorosas de lo normal, nódulos y áreas de hiperqueratosis, verrugosas o ambas. Es obligatorio realizar una biopsia de piel en cualquier lesión sospechosa, y ésta deberá realizarse de varios sitios cercanos a la lesión porque en ocasiones no es fácil detectar el carcinoma de células escamosas.

El mecanismo del desarrollo del carcinoma de células escamosas en pacientes con epidermólisis ampollosa se desconoce, a pesar de las investigaciones realizadas hasta el momento. Nuestra asociación, en coordinación con Andy South, John McGrath, Dedee Murrel, Jouni Uitto, entre muchos otros, ha publicado ocho artículos relacionados con el tema, en los que se ha realizado análisis molecular de la expresión del colágeno tipo VII en las biopsias de pie y búsqueda del virus del papiloma humano en las células del carcinoma.

Algunos estudios han implicado el alto nivel de expresión de las fibras de colágeno y su relación con la señalización de P13K y MAPK, en relación con la migración e invasión celular y factores como los productos del microambiente celular como promotores del desarrollo de estas neoplasias. Estos trabajos iniciaron desde hace cerca de 15 años, cuando empezamos a inmortalizar células epidérmicas y fibroblastos por medio de lentovirus de nuestros pacientes.

Hace poco publicamos las "Mejores guías terapéuticas para el tratamiento del carcinoma de células escamosas en estos pacientes", con insistencia en artículos con niveles altos de evidencia publicados previamente.

Todos los casos de pacientes con epidermólisis ampollosa que padezcan carcinoma de células escamosas deben discutirse en una reunión multidisciplinaria, en lo posible, con los especialistas pertinentes: dermatólogo, cirujano plástico, histopatólogo y oncólogo, rehabilitadores, psicólogos, entre otros.

Por lo general, y de acuerdo con las guías publicadas en fecha reciente (Mellerio JE, Robertson SJ, Bernardis C, et al. Management of cutaneous squamous cell carcinoma in patients with epidermolysis bullosa: best clinical practice guidelines. Br J Dermatol 2016;174[1]:56-67), los pacientes deben estudiarse de manera exhaustiva para estadificar la enfermedad, antes de ser sometidos a cualquier tratamiento.

Los tratamientos prescritos con resultados variables son: cirugía, radioterapia, amputación, cetuximab, cirugía de Mohs, imiquimod tópico, entre otros. Desde hace poco se realiza un protocolo con rigosertib en estos

pacientes con la clara esperanza de alargar la supervivencia.

Para nosotros, que hemos estado en estrecha relación con nuestros pacientes, es difícil saber que no podemos hacer mucho, sino intentar mejorar su calidad de vida, ofreciendo terapia psicológica, analgesia y charlas de tanatología a pacientes y familiares. En ocasiones nos enfrentamos a pacientes que deciden dejar que la enfermedad siga su curso.

En nuestra poca experiencia hemos visto que el tratamiento de amputación, en los casos de carcinoma de células escamosas en mano o pie, parece ser la mejor opción porque observamos supervivencia, incluso, de 15 años en un paciente con EBDR-severa con carcinoma espinocelular en un pie.

A pesar de los avances en las investigaciones, el carcinoma de células escamosas sigue siendo causa importante de morbilidad y mortalidad en esta genodermatosis, conocida como la "enfermedad más dolorosa de la medicina".

La razón por la que los pacientes con epidermólisis ampollosa distrófica fácilmente padecen carcinoma de células escamosas sigue siendo un misterio y hasta que conozcamos el motivo de su agresividad y de su capacidad de metástasis y de altos índices de recurrencia local, podremos hablar de un tratamiento curativo y no paliativo, como hemos realizado hasta la actualidad.

TREVISSAGE®

Isotretinoína

El tratamiento para el ACNÉ SEVERO

- Eficacia comprobada[1,2]
- Cápsulas identificadas
  con su concentración (10 mg/20 mg)
- Blister opaco
  protección frente a la luz y atmósfera exterior
- Respaldo
  Información médica y farmacovigilancia

Fabricado en Francia

Reg. San. No: 677M2005 SSAII

No. SSA:163300202C6374

1) Review article Isotretinoin: dose, duration and relapse. What does 30 years of usage tell us?, Marius Rademaker, Dermatology Department, Waikato Hospital, Hamilton, New Zealand. Australasian Journal of Dermatology (2013) 54, 157-162.

2) Review The use of isotretinoin in acne, Alison Layton, Harrogate Foundation Trust; Dermatology; Harrogate and District Foundation Trust, Harrogate, North Yorkshire UK 2009; Vol. 1 Issue 3.

Hace más por la dermatología

Pierre Fabre
DERMATOLOGIE

Artículo original
Dermatol Rev Mex 2017 marzo;61(2):87-97.

Dermatología
Revista mexicana

Prevalencia de alteraciones bucales en el Centro Dermatológico Dr. Ladislao de la Pascua

Marx-Sánchez Pontón M[1], Fernández-Cuevas L[2], Alcalá-Pérez D[3], Tercero-Quintanilla G[4], Esquivel-Pedraza L[5]

Resumen

ANTECEDENTES: los estudios epidemiológicos de la mucosa oral son escasos, particularmente los realizados en el ámbito dermatológico. La variedad de los diseños metodológicos ha provocado una gran discrepancia en el estudio de la prevalencia de las lesiones orales. En el Centro Dermatológico Dr. Ladislao de la Pascua se desconoce la diversidad de las lesiones bucales de nuestros pacientes.

OBJETIVO: describir la prevalencia de las alteraciones bucales diagnosticadas en el servicio de Patología oral en el Centro Dermatológico Dr. Ladislao de la Pascua.

MATERIAL Y MÉTODO: estudio observacional, descriptivo, transversal y retrospectivo. Se incluyeron todos los expedientes clínicos de los pacientes que acudieron al servicio de patología bucal del Centro Dermatológico Dr. Ladislao de la Pascua, entre 2010 y 2014. Se realizó un muestreo no probabilístico de casos consecutivos. Las variables del estudio se describieron por medio de frecuencias y proporciones. Para describir la relación entre el diagnóstico dermatológico y el bucal se utilizó la r° de Spearman. Todas las pruebas se realizaron con un nivel de confianza de 95% y valor p≤0.05. Se usó el programa estadístico SPSS versión 21.

RESULTADOS: se revisaron 1,670 expedientes clínicos de los que únicamente 532 cumplieron los criterios de selección. El 41% de las alteraciones bucales correspondieron a trastornos infecciosos (principalmente candidosis en 29%), 24% a tumores benignos, 10% a enfermedades ampollosas, 7% a trastornos pigmentarios, 6% a procesos ulcerativos y 6% a alteraciones inflamatorias.

CONCLUSIONES: la mayor prevalencia de alteraciones observada en el estudio incluyó procesos infecciosos. La frecuencia y tipo de lesiones obtenidas en nuestro trabajo discrepan con otras investigaciones, probablemente debido al tipo de pacientes valorados. Se necesitan estudios prospectivos con distribución al azar en la población general mexicana.

PALABRAS CLAVE: prevalencia, enfermedades bucales, alteraciones orales, patología bucal, mucosa bucal.

[1] Dermatólogo egresado.
[2] Facultad de Odontología, Universidad Intercontinental. Patóloga bucal. Jefe de la Clínica de Patología Bucal.
[3] Cirujano dermatólogo y oncólogo adscrito al servicio de Dermatooncología.
Centro Dermatológico Dr. Ladislao de la Pascua.
[4] Doctora en Ciencias. Psicóloga adscrita al Departamento de Psiquiatría y Medicina del Adolescente, Hospital Infantil de México Federico Gómez.
[5] Departamento de Atención a la Salud, Universidad Autónoma Metropolitana. Patóloga bucal adscrita al Departamento de Dermatología, Instituto Nacional de Ciencias Médicas y Nutrición Salvador Zubirán.

Recibido: febrero 2016

Aceptado: mayo 2016

Correspondencia
Dr. Mariano Marx Sánchez Pontón
mariano_marx@hotmail.com

Este artículo debe citarse como
Marx-Sánchez Pontón M, Fernández-Cuevas L, Alcalá-Pérez D, Tercero-Quintanilla G, Esquivel-Pedraza L. Prevalencia de alteraciones bucales en el Centro Dermatológico Dr. Ladislao de la Pascua. Dermatol Rev Mex. 2017 mar;61(2):87-97.

Dermatol Rev Mex 2017 March;61(2):87-97.

Prevalence of oral disorders at Centro Dermatológico Dr. Ladislao de la Pascua, Mexico City.

Marx-Sánchez Pontón M[1], Fernández-Cuevas L[2], Alcalá-Pérez D[3], Tercero-Quintanilla G[4], Esquivel-Pedraza L[5]

Abstract

BACKGROUND: *Epidemiological studies of the oral lesions are scarce and less frequent are those made in the dermatological field. The lack of a standardized design methodology has resulted in a large discrepancy in the study of the prevalence of oral lesions. In the Centro Dermatológico Dr. Ladislao de la Pascua, Mexico, the diversity of our patients' oral lesions is unknown.*

OBJECTIVE: *To describe the prevalence of oral disorders diagnoses at Oral pathology service of Centro Dermatológico Dr. Ladislao de la Pascua.*

MATERIAL AND METHOD*: An observational, descriptive, cross-sectional and retrospective study was made with all clinical records of patients who presented to Oral pathology clinic of the Centro Dermatológico Dr. Ladislao de la Pascua from 2010 to 2014. This was a non-probability sampling of consecutive cases. Study variables were described by frequencies and proportions. We used the Spearman r° to describe the relationship between oral and dermatological diagnosis. All tests were performed with a confidence level of 95% and p≤0.05. This was performed with the SPSS version 21.*

RESULTS: *1,670 records were reviewed of which only 532 medical records met the selection criteria. The 41% of oral disorders standed up for infectious disorders (mainly* Candida *in 29%), 24% for benign tumors, 10% for bullous diseases, 7% for pigmentary disorders, 6% for ulcerative processes and 6% for inflammatory changes.*

CONCLUSIONS: *A high prevalence of infectious entities was observed in this research. Differences in frequency and type of lesions were obtained in comparison to other studies, which could be related to the type of studied patients. Randomized prospective studies are needed in the Mexican general population.*

KEYWORDS: *prevalence; mouth diseases; oral disorders; oral pathology; mouth mucosa*

[1] Dermatólogo egresado.
[2] Facultad de Odontología, Universidad Intercontinental. Patóloga bucal. Jefe de la Clínica de Patología Bucal.
[3] Cirujano dermatólogo y oncólogo adscrito al servicio de Dermatooncología. Centro Dermatológico Dr. Ladislao de la Pascua.
[4] Doctora en Ciencias. Psicóloga adscrita al Departamento de Psiquiatría y Medicina del Adolescente, Hospital Infantil de México Federico Gómez.
[5] Departamento de Atención a la Salud, Universidad Autónoma Metropolitana. Patóloga bucal adscrita al Departamento de Dermatología, Instituto Nacional de Ciencias Médicas y Nutrición Salvador Zubirán.

Correspondence
Dr. Mariano Marx Sánchez Pontón
mariano_marx@hotmail.com

ANTECEDENTES

Los estudios epidemiológicos de la mucosa oral son escasos, la mayor parte de los trabajos descriptivos de la cavidad oral conciernen a la enfermedad periodontal, al cáncer bucal y a las manifestaciones orales de VIH/SIDA, y más infrecuentes son los realizados en el ámbito dermatológico. Debido a que las enfermedades se manifiestan de manera distinta según la población y el país en cuestión, es necesario realizar estudios epidemiológicos de forma particular, para reconocer las necesidades en salud bucal de cada región.[1]

La Organización Mundial de Salud menciona que las enfermedades bucales son la cuarta causa de morbilidad más costosa de tratar.[2] Existen investigaciones que han mostrado que más de 600 enfermedades sistémicas pueden originarse en la cavidad bucal (liquen plano, pénfigo, lupus, por mencionar algunas). Las enfermedades bucales también se han asociado con alteraciones nutricionales, cáncer, xerostomía, neumonía, septicemia, enfermedad pulmonar obstructiva crónica, cardiopatías, diabetes mellitus, complicaciones en cirugías cardiacas y de cabeza y cuello, entre otras. Además, las afecciones bucales aumentan el riesgo de enfermedades crónicas, como los padecimientos cardiovasculares y cerebrovasculares, la diabetes mellitus y las neumopatías.[3]

Las posibilidades diagnósticas ante una lesión en la boca son muy variadas, lo que ha motivado la realización de estudios en diversos países para conocer la epidemiología y comportamiento clínico de estas enfermedades. Sin embargo, ha sido muy difícil traspolar los resultados de los estudios por las diferencias metodológicas y sociodemográficas de los grupos o porque los mismos están realizados en clínicas de distinto nivel de atención (primarias o especializadas) o de distinta especialidad (odontológicas o médicas).[4]

Diversas afecciones orales están estrechamente ligadas con lesiones cutáneas, por ende, mejorar el conocimiento de la frecuencia y la diversidad de las alteraciones de la mucosa oral en una clínica dermatológica puede fortalecer y mejorar el abordaje interdisciplinario.

En el Centro Dermatológico Dr. Ladislao de la Pascua (CDP) los estudios planteados anteriormente no se han reproducido, por lo que se desconoce la diversidad de las lesiones bucales en el Centro. Este estudio pretende conocer las características demográficas y las entidades que con mayor frecuencia afectan a nuestra población de atención en el CDP para poder realizar diagnósticos certeros y tratamientos oportunos, e implementar medidas encaminadas a su detección y manejo adecuado. Los hallazgos obtenidos podrán usarse para la revisión de los contenidos académicos, de manera que ofrezcan las herramientas necesarias para que el dermatólogo general pueda reconocer, diagnosticar y tratar o derivar de manera oportuna estas enfermedades al patólogo bucal.

El objetivo de este trabajo de investigación es describir la prevalencia de las alteraciones bucales diagnosticadas en el servicio de patología oral durante el periodo comprendido de 2010 a 2014 en el CDP.

MATERIAL Y MÉTODO

Estudio observacional, descriptivo, transversal y retrospectivo. Fue aprobado por el Comité en Investigación y el Comité de Ética de acuerdo con la Declaración de Helsinki y el GCP *(Good Clinical Practices)*. Todos los pacientes recabados en esta casuística fueron debidamente diagnosticados y tratados; algunos continúan en vigilancia y son citados periódicamente en la clínica de patología oral del CDP.

El universo de estudio lo comprendieron todos los expedientes clínicos de los pacientes que

acudieron al servicio de patología bucal del CDP entre 2010 y 2014. El tamaño de la muestra se obtuvo mediante un muestreo no probabilístico de casos consecutivos.

Se incluyeron todos los expedientes clínicos electrónicos de pacientes que acudieron al servicio de patología oral del CDP. Se excluyeron los expedientes clínicos incompletos para los fines del estudio y los expedientes clínicos en los que aún no se había concretado el diagnóstico. Se registraron las variables de sexo, edad, topografía de la lesión bucal, tiempo de evolución de la lesión, signos y síntomas, afección en otras topografías (piel cabelluda, ocular, piel, genital), topografía afectada inicialmente, índice tabáquico, hábito de alcohol, toxicomanías, prótesis bucales, uso de colutorios, comorbilidades, fármacos, tratamientos previos, tipo y número de facultativos visitados previamente a la consulta, diagnóstico bucal del facultativo previo (acertado o no), diagnóstico clínico bucal en el CDP, diagnóstico histológico bucal (en caso de haber sido necesario) y se registró la dermatosis del paciente, en caso de padecer alguna.

Las variables se describieron por medio de frecuencias y proporciones. Para describir la relación entre el tipo de diagnóstico dermatológico y el diagnóstico bucal se utilizó la r° de *Spearman*. Todas las pruebas se realizaron con un nivel de confianza de 95% y valor $p \leq 0.05$. Lo anterior se efectuó con el programa estadístico SPSS versión 21.

RESULTADOS

Se revisaron 1,670 expedientes de los que únicamente 532 cumplieron los criterios de selección, durante el periodo comprendido entre 2010 y 2014, en la consulta del servicio de Patología Bucal del Centro Dermatológico Pascua. En el grupo de estudio se encontró que 29% (n=156) correspondió al género masculino. La mediana de edad fue de 45 años, el intervalo de edad fue desde un año hasta 90 años de edad; de los cuales 9% (n=47) fueron menores de edad, con promedio de 10.45 años y 91% (n=485) mayores de edad con promedio de 47.31 años. El 55.6% de los casos ocurrió en el intervalo de edad de 31 a 60 años.

La mayoría de los pacientes tuvo afectación de más de una topografía bucal (n=1,109). Las de mayor afectación fueron el dorso lingual con 40% y la mucosa labial con 38%; la menos afectada fue el piso de la boca (3%).

Sólo 4% acudió a consulta con el especialista antes del primer mes. El 65% asistió antes del primer año. El tiempo de evolución antes del diagnóstico fue de dos a cinco años en 22% de los casos.

La manifestación más frecuente fue el eritema (34%) seguido por el aumento de volumen (32%), la ulceración (28%), el ardor (21%), las fisuras (18%) y el dolor (15%). Las fístulas (1.5%) y la sensación de cuerpo extraño (0.6%) fueron las manifestaciones menos frecuentes.

El 16% (n=86) de los pacientes consumía tabaco *vs* 84% (n=446) que no lo hacía. El índice tabáquico fue menor a 10 paquetes/año en la mayoría de los fumadores y mayor a 40 paquetes/año en 0.8%, riesgo nulo y alto, respectivamente, de padecer enfermedad pulmonar obstructiva crónica. El 5% de los fumadores había fumado incluso 20 años. La mayoría de los fumadores (13.5%) consumía menos de 10 cigarros al día.

El 11% de los pacientes (n=58) consumía alcohol *vs* 89% (n=474) que no lo hacía. De los 58 pacientes que consumían alcohol, 5% lo hacía mensualmente, 4% semanalmente y 1% más de una vez por semana.

El 3% de la población del estudio (n=17) consumía algún tipo de droga. La mariguana y la cocaína fueron consumidas con mayor frecuencia. Algunos pacientes consumían más de una droga.

El 8% de los pacientes utilizaba algún tipo de prótesis fija (4%) o removible (4.5%). El 21% de los pacientes utilizaba colutorios en su higiene bucal; 17% los utilizaba diariamente.

El 49% de los pacientes tuvieron al menos una comorbilidad, 13% dos comorbilidades y sólo un paciente incluso seis comorbilidades; 31% eran previamente sanos. Las comorbilidades más prevalentes en el grupo de estudio fueron las de tipo dermatológico (52%) seguidas por la hipertensión arterial (12%), la diabetes mellitus (7%), otras enfermedades reumáticas (5.5%) y las alteraciones neuropsiquiátricas (5%). En enfermedades sistémicas con manifestaciones orales (n=110) la topografía inicial más afectada fue la cavidad bucal con 8.5% (n=45) seguida de la piel con 7.5% (n=41). Las menos afectadas fueron la genital y la piel cabelluda con 1%.

El 25% de los pacientes consumía por lo menos un fármaco en los 30 días previos a la consulta en el centro. El 38% no había consumido ningún tipo de fármaco al momento de su ingreso al servicio. Los fármacos más consumidos por los pacientes al ingreso fueron los esteroides tópicos o sistémicos (19%) seguidos de los tópicos bucales con 18%.

El 37% de los pacientes había consultado a algún facultativo buscando tratamiento médico antes de acudir al centro dermatológico. Se encontró que 30.5% de los pacientes había consultado al médico general como primera opción antes de acudir al especialista, 6% al odontólogo y el 3% al homeópata. Algunos pacientes habían consultado a los dos o a los tres. El 28% de los pacientes visitó previamente a un facultativo y 7% a dos. Uno de los pacientes incluso visitó a cinco médicos. Sólo 7% de los pacientes tuvo un diagnóstico acertado por el facultativo antes de acudir al CDP.

A 38.5% de los pacientes se les realizó toma de biopsia para el diagnóstico bucal. En 61.5% de los casos el diagnóstico fue clínico. De las 205 biopsias de cavidad bucal, hubo correspondencia del diagnóstico clínico con el histológico en 96% de los casos.

Se diagnosticaron 612 alteraciones bucales en 532 pacientes. Algunos de ellos tenían más de una alteración bucal. Las más prevalentes dentro de sus categorías en orden descendente fueron: candidiasis, hiperplasia fibrosa, pénfigo vulgar, úlceras tipo afta menor, prurigo actínico, melanosis friccional, lengua geográfica, lago venoso, síndrome de Sjögren y xerostomía (Cuadro 1).

Se obtuvieron 313 diagnósticos dermatológicos en 276 pacientes, porque algunos de ellos tenían una o más alteraciones dermatológicas. Las alteraciones dermatológicas más prevalentes en los pacientes del servicio de patología bucal correspondieron a pénfigo vulgar y lupus eritematoso cutáneo (4%). Cuadro 2

En los pacientes del CDP que fueron remitidos al servicio de patología bucal se encontró prevalencia de candidiasis de 29%, ésta fue la alteración bucal más prevalente de toda la muestra.

Para determinar la asociación entre el tipo de diagnóstico dermatológico y la enfermedad bucal se utilizó la r° de Spearman, se encontró una correlación negativa muy baja entre ambas (r°=-0.146, p=0.001).

DISCUSIÓN

En este estudio se encontraron 612 alteraciones orales con 69 diagnósticos bucales diferentes

Cuadro 1. Prevalencia de alteraciones bucales (Continúa en la siguiente columna)

Infecciosas	Núm. (%)
Candidiasis	154 (25)
Papiloma escamoso	20 (3)
Hiperplasia epitelial multifocal (enfermedad de Heck)	18 (2.9)
Queilitis candidiásica	17 (2.7)
Fístula odontogénica	5 (0.8)
Herpes simple	2 (0.3)
Glositis romboidea media asociada con candidosis	2 (0.3)
Condilomas	1 (0.2)
Absceso periapical	1 (0.2)
Subtotal	**220 (35.8)**
Tumores benignos	
Hiperplasia fibrosa	62 (10)
Quiste de retención mucoso (mucocele)	38 (6.2)
Granuloma piógeno	12 (2)
Hiperplasia linfoide	5 (1)
Quiste de retención mucoso (ránula)	2 (0.3)
Adenoma pleomorfo	1 (0.2)
Quiste epidérmico	1 (0.2)
Fibroma de células gigantes	1 (0.2)
Subtotal	**122 (20)**
Ampollosas	
Pénfigo vulgar	48 (8)
Penfigoide ampolloso	5 (0.8)
Eritema polimorfo menor	2 (0.3)
Epidermólisis bulosa	1 (0.2)
Síndrome de Stevens-Johnson	1 (0.2)
Subtotal	**57 (9)**
Ulcerativas	
Úlceras tipo afta menor	32 (5.2)
Úlcera traumática	10 (1.6)
Úlcera mayor recurrente	1 (0.2)
Subtotal	**43 (7)**
Inflamatorias	
Prúrigo actínico	20 (3)
Liquen plano	11 (2)

Cuadro 1. Prevalencia de alteraciones bucales (Continúa en la siguiente página)

Queilitis descamativa	6 (1)
Reacción liquenoide	2 (0.3)
Queilitis angular	1 (0.2)
Subtotal	**40 (6.5)**
Pigmentadas	
Melanosis friccional	13 (2)
Melanosis racial	12 (2)
Lentigos solares	5 (0.8)
Nevo melanocítico adquirido	2 (0.3)
Tatuaje por metal	2 (0.3)
Hiperpigmentación por fármacos	1 (0.2)
Nevo melanocítico congénito	1 (0.2)
Pigmentación exógena	1 (0.2)
Subtotal	**37 (6)**
Variantes normalidad	
Lengua geográfica	12 (2)
Condición de Fordyce	4 (0.6)
Lengua fisurada	4 (0.6)
Subtotal	**20 (3.2)**
Vasculares	
Lago venoso	9 (1.5)
Hemangioma	4 (0.6)
Tumor de Masson	2 (0.3)
Hemangiolinfangioma lingual	1 (0.2)
Mancha en vino de Oporto	1 (0.2)
Subtotal	**17 (2.8)**
Autoinmunitarias	
Síndrome de Sjögren	7 (1)
Lupus eritematoso cutáneo	3 (0.5)
Lupus eritematoso sistémico	2 (0.3)
Enfermedad mixta del tejido conectivo	1 (0.2)
Liquen escleroso y atrófico	1 (0.2)
Enfermedad de Behçet	1 (0.2)
Subtotal	**15 (2.4)**
Otras	
Xerostomía	7 (1)
Queratosis friccional	3 (0.5)

Cuadro 1. Prevalencia de alteraciones bucales (Continuación)

Macroglosia	1 (0.2)
Maloclusión	1 (0.2)
Morsicatio	1 (0.2)
Queilitis facticia	1 (0.2)
Subtotal	**14 (2.3)**
Reaccionales	
Dermatitis por contacto	10 (1.6)
Subtotal	**10 (1.6)**
Precancerosas	
Queilitis actínica	5 (0.8)
Leucoplaquia	1 (0.2)
Subtotal	**6 (1)**
Nutricionales	
Estomatitis carencial por deficiencia de vitamina B_{12}	2 (0.3)
Estomatitis carencial por deficiencia de hierro	2 (0.3)
Glositis carencial	1 (0.2)
Subtotal	**5 (0.8)**
Farmacodermias	
Eritema pigmentado fijo	3 (0.4)
Subtotal	**3 (0.4)**
Neoplasias malignas	
Carcinoma espinocelular *in situ*	1 (0.2)
Carcinoma espinocelular infiltrante	1 (0.2)
Subtotal	**2 (0.4)**
Hipersensibilidad	
Angioedema	1 (0.2)
Subtotal	**1 (0.2)**
Total	**612 (100)**

en 532 pacientes dermatológicos (Cuadro 1), en su mayoría mujeres (71%), cierto número de pacientes tuvo más de una alteración bucal. En el estudio por Suliman y colaboradores[5] se registraron 438 alteraciones bucales con 51 diagnósticos bucales distintos en 315 pacientes de un total de 544 pacientes dermatológicos, esto

Cuadro 2. Prevalencia de dermatosis (Continúa en la siguiente página)

Infecciosas	Núm. (%)
Verrugas vulgares	16 (3)
Onicomicosis	11 (2)
Condiloma acuminado	6 (1)
Herpes simple	5 (0.9)
Molusco contagioso	4 (0.7)
Tiña plantar	3 (0.5)
Intertrigo candidiásico	2 (0.4)
Verrugas filiformes	2 (0.4)
Verrugas planas	2 (0.4)
Dermatosis papular por VIH	1 (0.2)
Fístula perianal	1 (0.2)
Herpes genital	1 (0.2)
Impétigo secundario	1 (0.2)
Pediculosis capitis	1 (0.2)
Sífilis	1 (0.2)
Tinea pedis	1 (0.2)
Tuberculosis micronodular	1 (0.2)
Verrugas plantares	1 (0.2)
Subtotal	**60 (11.1)**
Colagenopatías-autoinmunitarias	
Lupus eritematoso cutáneo	23 (4)
Esclerodermia sistémica	10 (2)
Lupus eritematoso sistémico	7 (1)
Síndrome de Sjögren	4 (0.7)
Dermatomiositis	3 (0.6)
Enfermedad mixta del tejido conectivo	2 (0.4)
Liquen escleroso y atrófico	2 (0.4)
Paniculitis lúpica	1 (0.2)
Subtotal	**52 (9.3)**
Anexos cutáneos	
Acné	14 (3)
Dermatitis seborreica	13 (2)
Alopecia androgenética	4 (0.7)
Dermatitis acneiforme	3 (0.6)
Alopecia areata	2 (0.4)
Onicodistrofia	2 (0.4)
Dermatitis perioral	1 (0.2)
Dishidrosis palmo-plantar	1 (0.2)

Cuadro 2. Prevalencia de dermatosis (Continúa en la siguiente columna)

Elastoidosis a quistes y comedones	1 (0.2)
Foliculitis de la barba	1 (0.2)
Foliculitis queloidea	1 (0.2)
Hidrosadenitis	1 (0.2)
Onicocriptosis	1 (0.2)
Queratosis pilar	1 (0.2)
Subtotal	**46 (8.7)**
Inflamatorias	
Psoriasis	13 (2)
Dermatitis atópica	8 (1.5)
Liquen plano pigmentado	5 (1)
Rosácea	5 (1)
Liquen plano	3 (0.5)
Dermatitis numular	1 (0.2)
Liquen nitidus	1 (0.2)
Liquen plano eruptivo	1 (0.2)
Liquen plano erosivo	1 (0.2)
Liquen simple	1 (0.2)
Mastitis granulomatosa	1 (0.2)
Pioderma gangrenoso	1 (0.2)
Pitiriasis liquenoide crónica	1 (0.2)
Pitiriasis rosada de Gibert	1 (0.2)
Subtotal	**43 (7.8)**
Pigmentarias	
Melasma	18 (3.3)
Vitíligo	8 (1.5)
Lentigos solares	4 (0.7)
Dermatitis cenicienta	2 (0.4)
Dermatitis solar hipocromiante	1 (0.2)
Melanoniquia racial	1 (0.2)
Melanosis friccional	1 (0.2)
Subtotal	**35**
Ampollosas	
Pénfigo vulgar	23 (4.3)
Penfigoide ampolloso	2 (0.3)
Epidermólisis ampollosa distrófica	1 (0.2)
Pénfigo seborreico	1 (0.2)
Subtotal	**27 (5)**

Cuadro 2. Prevalencia de dermatosis (Continuación)

Tumores benignos	
Fibromas blandos	6 (1)
Quiste epidérmico	2 (0.3)
Linfocitoma	1 (0.2)
Lipoma	1 (0.2)
Nevo sebáceo	1 (0.2)
Pilomatrixoma	1 (0.2)
Subtotal	**12 (2.1)**
Neoplasias malignas	
Carcinoma basocelular	6 (1)
Enfermedad de Bowen	2 (0.3)
Sarcoma de Kaposi	2 (0.3)
Micosis fungoide	1 (0.2)
Papulosis bowenoide	1 (0.2)
Subtotal	**12 (2)**
Reaccionales	
Dermatitis por contacto	8 (1.5)
Corticoestropeo	1 (0.2)
Subtotal	**9 (1.7)**
Precancerosas	
Queratosis actínicas	9 (1.7)
Subtotal	9 (1.7)
Psicodermatosis	
Delirio de parasitosis	1 (0.2)
Excoriaciones neuróticas	1 (0.2)
Subtotal	**2 (0.4)**
Reactivas	
Eritema anular centrífugo	1 (0.2)
Granuloma anular	1 (0.2)
Subtotal	**2 (0.4)**
Fotosensibilidad	
Erupción polimorfa lumínica	2 (0.4)
Subtotal	**2 (0.4)**
Farmacodermias	
Eritema pigmentado fijo	1 (0.2)
Subtotal	**1 (0.2)**
Vasculares	
Complejo vasculocutáneo	1 (0.2)
Subtotal	1 (0.2)
Total	313

con predominio en varones de 58%. En la clínica odontológica de la Universidad de Guadalajara se registraron 101 alteraciones bucales con 28 enfermedades bucales diferentes en 84 pacientes con predominio del sexo femenino (68%).[6]

Cabe considerar que posiblemente la prevalencia del herpes simple, de las infecciones por VPH y de algunos tumores benignos pudiera ser mayor debido a que estas afecciones son habitualmente resueltas por el dermatólogo en la consulta general y no se refiere al paciente al servicio de patología bucal.

Para Suliman y colaboradores las lesiones linguales fueron las más prevalentes (23%), seguidas de lesiones de tipo blanco (liquenoides, queratosis friccional, leucoplaquia y estomatitis por tabaco; 19%), lesiones de tipo rojo y azules o vasculares (11%) y enfermedades vesículo-ampollosas (6%).

López Verdín y colaboradores, en Guadalajara, hallaron un mayor porcentaje de hiperplasia fibrosa (15%). La queratosis friccional tuvo la misma frecuencia que las melanosis no fisiológicas e infecciones por *Candida* sp (13%).

Otro estudio realizado en una clínica dermatológica en la Ciudad de México (1996-1998), Ramírez-Amador y su grupo[7] recolectaron una muestra de 60 pacientes (mujeres 80%) en la que las alteraciones bucales más frecuentes fueron: pénfigo vulgar (18%), liquen plano (8%), candidiasis (8%), estomatitis aftosa recurrente (7%), lesiones herpéticas, xerostomía y lesiones traumáticas; las tres con 7% cada una. El 35% (n=21) de los pacientes con enfermedades mucocutáneas tuvieron alteraciones bucales. La candidiasis, el pénfigo vulgar y la estomatitis aftosa recurrente fueron, entre otras alteraciones, las más frecuentes también en este estudio.

Castellanos y su grupo, en una clínica odontológica universitaria en León, Guanajuato, realizaron un estudio retrospectivo de 22 años con una muestra de 23,785 pacientes. Reportaron como lesiones de mayor prevalencia al leucoedema, úlcera traumática, queratosis friccional, eritema traumático, morsicatio buccarum y candidiasis crónica.[8]

Dos de los estudios mexicanos fueron realizados en una clínica odontológica y uno en una clínica dermatológica. En los tres estudios el común denominador son las alteraciones infecciosas (candidiasis), los tumores benignos (fibroma traumático) y las alteraciones pigmentarias o melanosis no fisiológicas. Las lesiones traumáticas y la estomatitis aftosa recurrente también se mencionan con prevalencia alta. El pénfigo vulgar tuvo prevalencia alta en el estudio de la clínica dermatológica al igual que en esta casuística (9%), dado que se trata de una enfermedad mucocutánea.

Ramírez-Amador y colaboradores, en la UAM Xochimilco, en la Ciudad de México, establecieron la prevalencia de 22 afecciones nosológicas de la mucosa oral, la pigmentación melánica (40%), la condición de Fordyce (31.5%), las manchas blancas (24.5%) y los aumentos tisulares (13%) se observaron con mayor frecuencia en población abierta.

Marija y Uros en el año 2000 realizaron un estudio en la población de Eslovenia en el que encontraron con mayor frecuencia a las variantes de lo normal (gránulos de Fordyce, lengua fisurada y várices linguales), seguidas en orden descendente de herpes labial, estomatitis aftosa recurrente, estomatitis subprotésica y leucoplasia.[9]

En un estudio realizado en la Universidad de Oviedo, España, por Martínez, en el que también se incluyeron las variantes de lo normal, las lesiones pigmentadas fueron las más frecuentes, seguidas de queratosis friccionales incluido el morsicatio buccarum.[10]

Axell encontró en una población de Suecia cerca de 60 condiciones bucales diferentes. Los autores mencionan al leucoedema, la lengua geográfica y al liquen plano con prevalencia alta y, superior a lo esperado, a la hiperplasia epitelial multifocal.[11]

Campisi y Margiotta, en 2001, realizaron un estudio acerca de lesiones en la mucosa bucal y factores de riesgo en una población de 118 hombres italianos. El 81% del grupo en estudio mostró lesiones en la mucosa bucal. La lesión más frecuente fue la lengua pilosa, seguida por la leucoplasia, la queilitis actínica, las lesiones bucales traumáticas como úlceras traumáticas y lesiones blancas friccionales.[12]

En Estados Unidos, Shulman reportó prevalencia alta de las lesiones por *Candida*, tatuajes por amalgama, morsicatio buccarum y queratosis friccional.[13] Éste es de los pocos estudios que menciona a las lesiones pigmentarias por amalgama como frecuentes. En este trabajo las lesiones pigmentarias tuvieron prevalencia alta (7%), el tatuaje por metal correspondió a 0.38%.

En lo referente a neoplasias malignas, en este estudio sólo 0.38% (n=2) correspondió a neoplasias malignas; un carcinoma epidermoide *in situ* y un carcinoma epidermoide infiltrante. Para López Verdín y colaboradore las neoplasias malignas encontradas fueron un carcinoma epidermoide y un carcinoma mucoepidermoide, constituyendo 2% (n=2). Suliman y su grupo reportaron un caso (0.2%) de sarcoma de Kaposi. El estudio de Moret en Venezuela reportó un caso de melanoma (0.04%)[14] y Campissi y Margiotta reportaron un caso de carcinoma de células escamosas (0.9%).

En el estudio realizado en Sudán en pacientes dermatológicos con alteraciones bucales, se registraron 94 diagnósticos dermatológicos distintos agrupados en 22 categorías. Las enfermedades dermatológicas que ocuparon el primer lugar fueron las de tipo espongióticas o inflamatorias agudas (23.2%), seguidas por las infecciones micóticas (10%), virales (7%), bacterianas (3%) y por protozoarios (2%), las enfermedades vesículo-ampollosas (10%) y las alteraciones de los anexos cutáneos (9%). El grupo menos prevalente fue el de los tumores (2%). Las alteraciones ampollosas fueron más frecuentes a mayor edad (67 *vs* 33%; p<0.05).

Las alteraciones dermatológicas más frecuentes en pacientes del servicio de patología bucal se muestran en el Cuadro 2. Aunque la clasificación utilizada en ambos estudios es distinta, podría coincidirse en que los trastornos infecciosos y de tipo inflamatorio agudo y crónico fueron frecuentes en ambas poblaciones.

La relación tan baja encontrada en este trabajo entre el tipo de diagnóstico dermatológico y el diagnóstico bucal (r°= -0.146, p=0.001) demuestra la independencia del motivo de la consulta por el que el paciente con afección dermatológica acude al servicio de Patología Bucal y sugiere una escasa interacción entre el dermatólogo y el patólogo bucal en el CDP.

Se recomiendan nuevos estudios prospectivos con distribución al azar en la población general para describir el efecto que tienen las alteraciones bucales en la salud de los mexicanos. Este trabajo pretende estimular a otros investigadores en este campo para la realización de estudios semejantes en nuestro país, para así obtener datos que conformen el panorama de morbilidad bucal en México.

Agradecimientos

A la Dra. Virginia Martínez (cirujana dermatóloga y oncóloga adscrita al servicio de Colágenas del Centro Dermatológico Dr. Ladislao de la Pascua).

REFERENCIAS

1. Thorpe S. Oral health issues in the African Region: Current situation and future perspectives. J Dent Educ 2006;70:8-15.
2. Petersen PE. The World Oral Health Report 2003: continuous improvement of oral health in the 21st century – the approach of the WHO Global Oral Health Programme. Community Dent Oral Epidemiol 2003;31:3-24.
3. Karcioglu Z, Sommeran A. Practical Surgical Pathology. Toronto the Collamore Press DC. Health Ed. Co. 1985;2:158-159.
4. Espinoza I, Rojas R, Aranda W, et al. Prevalence of oral mucosal lesions in elderly people in Santiago, Chile. J Oral Pathol Med 2003;32:571-575.
5. Suliman NM, Astrom AN, Ali RW, et al. Oral mucosal lesions in skin diseased patients attending a dermatologic clinic: a cross-sectional study in Sudan. BMC Oral Health 2011;11:24.
6. López-Verdín S, Bologna-Molina R, Sánchez-Becerra A, Horta-Sandoval A. Frecuencia de patologías bucales en una clínica de atención primaria odontológica. Rev Tamé 2013;2:100-105.
7. Ramírez-A VA, Mosqueda-T A, Hernández-LL H. Estudio epidemiológico de las lesiones de la mucosa oral. Universidad Autónoma Metropolitana, Unidad Xochimilco. División de Ciencias Biológicas y de la Salud, 1986;1-75.
8. Castellanos J, Díaz-Guzmán L. Lesions of the oral mucosa: an epidemiological study of 23785 Mexican patients. Oral Surg Oral Med Oral Pathol Oral Radiol Endod 2008;105:79-85.
9. Marija K, Uros S. The prevalence of oral mucosal lesions in a population en Ljubljana, Slovenia. J Oral Pathol Med 2000;29:331-335.
10. Martínez Díaz-Canel AI, García-Pola Vallejo MJ. Estudio epidemiológico de la patología de la mucosa oral en pacientes de la Escuela de Estomatología de Oviedo. Med Oral 2002;7:4-9.
11. Axell T. A prevalence study of oral mucosa lesions in an adult Swedish population. Odontol Rev 1976;27:1-103.
12. Campisi G, Margiotta V. Oral mucosal lesions and risk habits among men in an Italian study population. J Oral Pathol Med 2001;30:22-28.
13. Shulman J, Miles B, Rivera-Hidalgo F. The prevalence of oral mucosal lesions in U.S. adults. J Am Dent Assoc 2004;135:1279-1286.
14. Moret Y, Rivera H, Cartaya M. Prevalencia de lesiones en la mucosa bucal de pacientes diagnosticados en el laboratorio central de histopatología bucal "Dr. Pedro Tinoco" de la facultad de odontología de la Universidad Central de Venezuela durante el periodo 1968-1987. Acta Odontológica Venezolana 2007;45:1-7.

Artículo original
Dermatol Rev Mex 2017 marzo;61(2):98-107.

Dermatología
Revista mexicana

La utilidad de la técnica de citología como método inicial diagnóstico de neoplasias epiteliales malignas de la piel

Barragán-Estudillo ZF, Pulido-Díaz N, Quintal-Ramírez MJ

Resumen

ANTECEDENTES: la prueba de Tzanck o citodiagnóstico es una técnica que consiste en el raspado suave de una lesión con una hoja de bisturí para posterior extendido y tinción del material con Giemsa y observación al microscopio de luz. Es una técnica ampliamente usada en la dermatología general cuya principal indicación es el diagnóstico de lesiones inflamatorias e infecciosas.

OBJETIVO: determinar la sensibilidad, especificidad, valor predictivo positivo y negativo de la técnica de citología en el carcinoma cutáneo y establecer su utilidad como prueba de diagnóstico inicial.

MATERIAL Y MÉTODO: estudio observacional, descriptivo, transversal, prospectivo y doble ciego con pacientes que acudieron a consulta externa por primera vez al servicio de Dermatología del Hospital de Especialidades Dr. Antonio Fraga Mouret, CMN La Raza del 1 de noviembre de 2012 al 31 de enero de 2013 con sospecha clínica de cáncer cutáneo.

RESULTADOS: se realizó análisis descriptivo mediante frecuencias simples y porcentajes para variables cualitativas y promedio; además de desviación estándar para variables cuantitativas. Se calcularon las frecuencias de resultados citológicos e histológicos positivos y negativos, así como la frecuencia de los diferentes diagnósticos histológicos. De las 87 muestras que se consideraron adecuadas para incluirlas en el estudio la sensibilidad fue de 95%, la especificidad de 63%, el valor predictivo positivo de 85.1% y el valor predictivo negativo de 85%.

CONCLUSIONES: el citodiagnóstico es una prueba sensible y moderadamente específica en el diagnóstico de neoplasias epiteliales malignas. Se requiere la realización de estudios posteriores multicéntricos y con distribución al azar para establecer la validez universal de la prueba.

PALABRAS CLAVE: neoplasia epitelial maligna, citodiagnóstico, Tzanck.

[1] Dermatóloga. Práctica privada.
[2] Jefe del servicio de Dermatología.
[3] Médico adscrito al servicio de Anatomía Patológica.
Hospital de Especialidades Dr. Antonio Fraga Mouret, Centro Médico Nacional La Raza, IMSS.

Recibido: abril 2016

Aceptado: julio 2016

Correspondencia
Dra. Zamira Faride Barragán Estudillo
zamira_barragan@hotmail.com

Este artículo debe citarse como
Barragán-Estudillo ZF, Pulido-Díaz N, Quintal-Ramírez MJ. La utilidad de la técnica de citología como método inicial diagnóstico de neoplasias epiteliales malignas de la piel. Dermatol Rev Mex. 2017 mar;61(2):98-107.

Dermatol Rev Mex 2017 March;61(2):98-107.

The utility of citology as diagnostic initial method for malignant epithelial neoplasms of the skin.

Barragán-Estudillo ZF, Pulido-Díaz N, Quintal-Ramírez MJ

Abstract

BACKGROUND: *Tzanck test or cytodiagnosis is a technique that involves gently scraping of a lesion with a scalpel blade to further spread it and staining with Giemsa for subsequent observation with light microscope. It is a widely used technique in general dermatology and the main indication is in inflammatory and infectious lesions.*

OBJECTIVES: *To determine the sensitivity, specificity, positive predictive and negative predictive value of citology technique in malignant skin epithelial neoplasm and to establish the usefulness as an initial diagnostic test.*

MATERIAL AND METHOD: *An observational, descriptive, cross-sectional, prospective, blinded study of patients who attended for first time to Dermatology Service of the Hospital Dr. Antonio Fraga Mouret, CMN La Raza, Mexico City, from November 1st 2012 to January 31th 2013 with clinical suspicion of skin cancer.*

RESULTS: *Descriptive analysis was conducted using simple frequencies and percentages for qualitative variables and average; standard deviation was used for quantitative variables. Frequencies of positive and negative cytological and histological results frequency diagnoses were calculated. Of the 87 samples that were considered appropriate for inclusion in the study, the sensitivity was 95%, specificity 63%, positive predictive value of 85.1% and negative predictive value of 85%.*

CONCLUSIONS: *Cytodiagnosis is a moderately sensitive and moderately specific technique for diagnosis of malignant epithelial neoplasm. Further studies are needed to be performed in multicenter randomized trial in order to establish universal validation of this test.*

KEY WORDS: *epithelial malignancy; cytodiagnosis; Tzanck.*

[1] Dermatóloga. Práctica privada.
[2] Jefe del servicio de Dermatología.
[3] Médico adscrito al servicio de Anatomía Patológica.
Hospital de Especialidades Dr. Antonio Fraga Mouret, Centro Médico Nacional La Raza, IMSS.

Correspondence
Dra. Zamira Faride Barragán Estudillo
zamira_barragan@hotmail.com

ANTECEDENTES

El citodiagnóstico o prueba de Tzanck fue descrito por Tzanck en 1947[1] y consiste en una técnica sencilla en la que se raspa suavemente una lesión (nueva o reciente) con una hoja de bisturí para posteriormente colocar el material que se obtiene en un portaobjetos que se tiñe

con Giemsa y que finalmente se observa a través de un microscopio de luz.[2]

En la Dermatología general, la citología tiene varias aplicaciones diagnósticas en diversas enfermedades de la piel, entre las que pueden incluirse alteraciones genéticas, como la enfermedad de Hailey-Hailey, infecciones e incluso tumores.[1,3] Sin embargo, y en términos generales, a pesar de tratarse de una forma rápida, económica y sencilla de realizar un diagnóstico en el ámbito dermatológico, se usa de manera escasa y en algunos países se considera un método anticuado de diagnóstico.

En la actualidad son escasos los estudios que demuestran de manera comparativa la sensibilidad y especificidad de esta prueba, así como su desempeño en el espectro de la Dermatología, además, la experiencia que se encuentra en la bibliografía mundial está descrita en países europeos principalmente y su aplicación sólo se ha evaluado en pocos reportes por grupos mexicanos.[3,4]

El uso de la prueba de Tzanck como método diagnóstico inicial de neoplasias cutáneas se ha evaluado desde 1979[5] y desde entonces se considera al carcinoma basocelular la principal indicación oncológica del citodiagnóstico, resultando más útil en lesiones múltiples o superficiales.[1-6] Sin embargo, este tipo de cáncer no es el único tumor cutáneo que puede evaluarse con este método; existen varios reportes de su uso para el diagnóstico de otros tipos de cáncer cutáneo, como el carcinoma espinocelular, en el que se describe la existencia de queratinocitos pleomórficos con núcleos displásicos que pueden encontrarse agrupados o aislados, así como en melanoma, en el que se observan células redondas con núcleo central excéntrico y pleomorfismo moderado, además de citoplasma abundante y en ocasiones pigmento melánico.[7]

Asimismo, también se han descrito los hallazgos asociados con otro tipo de neoplasias cutáneas, como la enfermedad de Paget y la eritroplasia de Queyrat, en las que se observan de manera característica células de predominio epitelial con núcleos pleomórficos, que resultan fáciles de reconocer debido a su tamaño, forma y tinción particular.[1-5,8,9]

El cáncer de piel no melanoma es una de las neoplasias que más ha incrementado su frecuencia en los últimos años en todo el mundo. Según datos de la Organización Mundial de la Salud, la incidencia de cáncer de piel ha aumentado en las últimas décadas y cada año se registran cerca de 2 a 3 millones de casos nuevos de cáncer de piel no melanoma y 132,000 casos nuevos de melanoma.[10,11] El carcinoma basocelular es la neoplasia cutánea más frecuente en todo el mundo. Por lo general, se caracteriza por ser localmente invasivo, de crecimiento lento y con escaso riesgo de metástasis; sin embargo, si no se trata de manera adecuada es capaz de provocar grandes destrucciones en la cara y tener recidiva.[10-12] Puede manifestarse bajo aspectos muy diferentes, constituyendo diversas formas clínicas, generalmente típicas englobadas en cuatro tipos fundamentales de lesiones: exofíticas, planas, ulceradas y pigmentadas. En términos histopatológicos, se observan células semejantes a las de la capa basal, con núcleos grandes y dispuestas en palizada, formando cordones que se extienden hacia la dermis que con tinción de hematoxilina y eosina se tiñen intensamente de violeta, con escasas mitosis y anaplasia ocasional; estas células se encuentran inmersas en un estroma constituido por abundantes fibroblastos y mucina, que en ocasiones puede presentar retracción. En términos citológicos, esta neoplasia se describe como acumulaciones de células basaloides que pueden hallarse ligeramente atípicas, alargadas y basófilas con palizada periférica (Figura 1).[1-5,10,12]

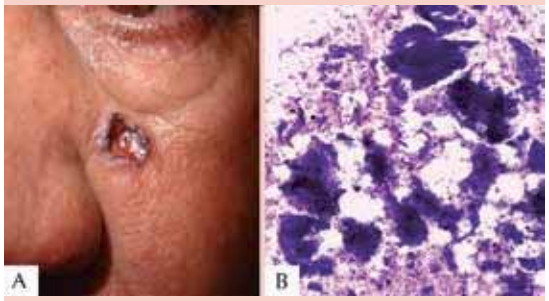

Figura 1. A. Lesión en la región de la mejilla que clínicamente parece carcinoma basocelular. **B.** Citodiagnóstico que evidencia acumulación de células basaloides ligeramente atípicas, alargadas y basófilas con palizada periférica.

Asimismo, el carcinoma epidermoide (la segunda neoplasia dermatológica más frecuente) es una neoplasia maligna derivada de las células de la epidermis o sus anexos con capacidad de producir metástasis a ganglios regionales u otros órganos. Tiene crecimiento rápido y aparece con mucha frecuencia sobre lesiones precancerosas, como las queratosis actínicas, úlceras crónicas, así como después de tratamientos con psoralenos y radiación ultravioleta (PUVA). La clasificación clínica usada en la Dermatología mexicana es la propuesta por el Dr. Peniche,[4,7,10,12] quien la divide en: superficial, ulcerada, tumoral, vegetante o verrugosa y nodular queratósica.[7,10,12] La variedad superficial es intraepidérmica (*in situ*) y se le conoce como enfermedad de Bowen. En términos histopatológicos, se observa una epidermis hiperqueratósica, con paraqueratosis, proliferación irregular de células del estrato espinoso generalmente dispuestas en cordones mal limitados que invaden la dermis y que se acompañan de atipias celulares, mitosis y en algunos casos, falta de puentes intercelulares, además de queratinización individual formando globos córneos; formas que semejan a lo reportado en citodiagnóstico en donde pueden observarse queratinocitos pleomórficos con núcleos displásicos en un fondo necrótico (Figura 2).[1-5,10,12]

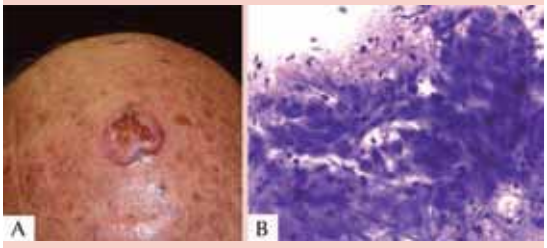

Figura 2. A. Carcinoma epidermoide localizado en la región parietal. **B.** Prueba de Tzanck que revela queratinocitos pleomórficos con núcleos displásicos.

En México en años recientes se han realizado diversos estudios acerca de la incidencia del cáncer cutáneo en la población general y uno de los más extensos es el efectuado en el Centro Dermatológico Dr. Ladislao de la Pascua y publicado en enero de 2012, que comprende un estudio retrospectivo de 2004 a 2011 en el que se incluyeron los tumores cutáneos observados con más frecuencia en ese centro. La muestra estudiada fue de 2,185 pacientes en los que se encontró que el más prevalente fue el carcinoma basocelular (74%), seguido del carcinoma epidermoide (14%) y el melanoma maligno (3%).

Estos datos resultaron congruentes con el análisis de los pacientes atendidos en la consulta externa del servicio de Dermatología durante 2011 en la Unidad Médica de Alta Especialidad (UMAE) del Centro Médico Nacional La Raza para la realización de este estudio; en el que se observó que en 2,230 pacientes atendidos en este centro con diagnóstico de cáncer cutáneo no melanoma, los carcinomas predominantes fueron (acorde con lo reportado en la bibliografía mundial) el carcinoma basocelular en 2,171 pacientes y el carcinoma epidermoide en 59 pacientes (Cuadro 1).

En los Centros de Concentración Nacional, se diagnostican de manera cotidiana diversas neoplasias cutáneas y contar con una herramienta de

Cuadro 1. Número de pacientes valorados en la Unidad de Consulta Externa de Dermatología en 2011

Carcinoma basocelular		
	Hombres	Mujeres
Primera vez	177	244
Total	858	1313
Subsecuente	681	1069
Carcinoma epidermoide		
	Hombres	Mujeres
Total	23	36
Primera vez	6	5
Subsecuente	17	31

Fuente: SIMO.

fácil acceso e interpretación resulta imprescindible para el trabajo diagnóstico en el día a día y el citodiagnóstico puede usarse como prueba inicial de escrutinio y de fácil utilización porque provee algunas ventajas en relación con la biopsia de piel: es una técnica útil, fácil de realizar, barata y no dolorosa que puede usarse como método de tamizaje de algunas de las dermatosis más importantes observadas en cualquier centro dermatológico que incluyen el cáncer de piel;[7,12] sin embargo, es importante reconocer que el citodiagnóstico no sustituye al patrón de referencia diagnóstico en Dermatología que es la histopatología.[1,2,13-15]

MATERIAL Y MÉTODO

Estudio observacional, descriptivo, transversal, prospectivo y doble ciego con el objetivo de determinar la sensibilidad, especificidad, valor predictivo positivo y valor predictivo negativo de la técnica de citología como método diagnóstico inicial en pacientes con lesiones con sospecha de neoplasia epitelial maligna de la piel.

Se incluyeron los sujetos con sospecha clínica de cáncer de piel atendidos en la consulta externa de Dermatología del Centro Médico Nacional La Raza del 1 de noviembre de 2012 al 31 de enero de 2013; quienes, previa firma de consentimiento informado y aceptación de ingreso al estudio, fueron colocados en la mesa de exploración posicionada a 45° para la realización de la toma de muestra del tumor para el citodiagnóstico.

El método para la adquisición de la muestra dependió de las características del tumor porque en lesiones firmes y sin datos de ulceración se realizó raspado de la neoformación con posterior colocación en portaobjetos, mientras que en el caso de las lesiones friables y ulceradas se realizó impronta del tejido sobre el portaobjetos. En ambos casos se fijó el material obtenido con alcohol de 96° y se identificó la laminilla con un número secuencial del 0 al 100 que se anotó en la hoja de recolección de datos. Posterior a este procedimiento y previa asepsia y antisepsia del paciente, se realizó la biopsia de piel con sacabocado o en huso, esto acorde con la topografía y extensión de la lesión. Una vez obtenida la muestra para histología se colocó en un frasco previamente rotulado con el nombre, número de seguridad social del paciente, fecha, diagnóstico de presunción y se fijó en formol a 10%.

Las laminillas con material para citología se tiñeron con May-Grünwald-Giemsa y se observaron siempre por el mismo patólogo y dermatólogo investigadores, quienes anotaron los hallazgos en la hoja de recolección de datos. El material obtenido por medio de la realización de biopsia de piel se encapsuló, procesó y tiñó con hematoxilina-eosina; se observó al microscopio de luz por un patólogo diferente e independiente del servicio de Patología del Centro Médico Nacional La Raza, quien durante el diagnóstico desconoció el resultado citológico y realizó un reporte por escrito del diagnóstico histopatológico.

Análisis estadístico

Se realizó el análisis descriptivo de la información mediante frecuencias simples y porcentajes para variables cualitativas y promedio y desviación estándar para variables cuantitativas. Se calcularon las frecuencias de resultados citológicos e histológicos positivos y negativos, así como la frecuencia de los diferentes diagnósticos histológicos. Para evaluar el valor de la citología para el diagnóstico de cáncer de piel, se construyó una tabla de contingencias de 2x2 (Cuadro 2).

Se calcularon las siguientes mediciones, con intervalo de confianza de 95%:

- Prevalencia: a+c/(a+b+c+d)
- Sensibilidad: a/(a+c)
- Especificidad: d/(b+d)
- Valor predictivo positivo: a/(a+b)
- Valor predictivo negativo: d/(c+d)

El análisis estadístico se realizó utilizando el programa Stata versión 12.

RESULTADOS

Características generales de los sujetos de estudio

Se incluyeron 100 sujetos con sospecha de cáncer de piel, atendidos en la consulta externa de Dermatología del Centro Médico Nacional La Raza del 1 de noviembre de 2012 al 31 de enero de 2013. El 48% eran hombres y el promedio de edad fue de 73.7±12.8 años; las localizaciones más frecuentes fueron malar y dorso nasal (Cuadros 3 y 4).

Cuadro 2. Resultado histopatológico

Hallazgos citológicos	Cáncer de piel	Lesión benigna
Positivos (+)	a	b
Negativos (-)	c	d

Resultados citológicos

En 13% de los sujetos, la prueba citológica fue no diagnóstica, en tanto para 27% se encontraron hallazgos benignos y en el restante 60% se encontraron hallazgos malignos (Cuadro 5 y Figura 3). Los diagnósticos benignos fueron: colonias cocoides (n=1), sin evidencia de malignidad (n=1), queratina y células epiteliales (n=2), queratina y paraqueratosis (n=9) y queratina y precipitado

Cuadro 3. Características generales de los sujetos con sospecha de cáncer de piel

Característica	n=100 (%)
Sexo	
Masculino	48 (48%)
Femenino	52 (52%)
Edad, años	73.7±12.8

Cuadro 4. Aspectos clínico-epidemiológicos

Localización	n=100 (%)
Malar	20 (20)
Dorso nasal	32 (32)
Frontal	12 (12)
Párpados	14 (14)
Parietal	7 (7)
Oreja	6 (6)
Tórax	5 (5)
Mano	4 (4)

Cuadro 5. Resultados citológicos de los sujetos con sospecha de cáncer de piel

Resultado citológico	n=100 (%)
Laminilla no diagnóstica	13 (13)
Hallazgos benignos (negativo)	27 (27)
Hallazgos malignos (positivo)	60 (60)

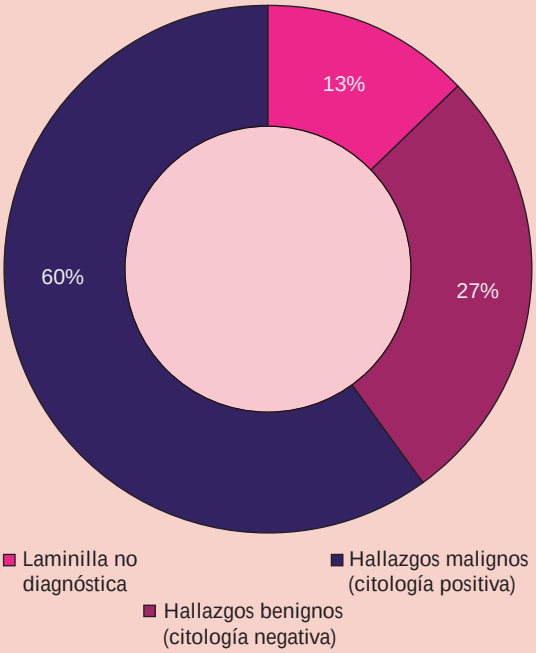

Figura 3. Resultados citológicos de los sujetos con sospecha de cáncer de piel.

de resina (n=14). Mientras que los diagnósticos malignos fueron los siguientes: patrón basoescamoso (n=1), queratina + paraqueratosis + células basaloides (n=1), probable cáncer epidermoide (n=12), carcinoma basocelular (n=16) y probable carcinoma basocelular (n=30).

Resultados histopatológicos

El 80% de los resultados histopatológicos fueron malignos (Cuadro 6). Los diagnósticos de los resultados benignos fueron variados: queratosis seborreica (n=1), lentigo solar (n=1), foliculitis (n=1), hemangioma (n=1), nevo melanocítico (n=2), lentigo actínico (n=2), lago venoso (n=2), hidrocistoma (n=3), hiperplasia sebácea (n=3) e hiperplasia epitelial (n=4) como hallazgo histológico. Respecto a los resultados malignos, el tipo más frecuente fue el carcinoma basocelular con 81% (n=65), seguido del carcinoma espinocelular con 14% (n=11) y carcinoma basocelular sólido de tipo basoescamoso con 5% (n=4). Figura 4

Cuadro 6. Resultados histopatológicos de los sujetos con sospecha de cáncer de piel

Resultado histopatológico	n=100 (%)
Lesión benigna (negativo)	20 (20)
Lesión maligna (positivo)	80 (80)

Sensibilidad, especificidad y valores predictivos de la citología para el diagnóstico de cáncer de piel

Para el análisis de sensibilidad, especificidad y valores predictivos, se excluyeron los 13 sujetos con laminilla no diagnóstica, por lo que quedaron 87 participantes. En los 13 sujetos, el diagnóstico patológico fue maligno (carcinoma basocelular en 11, carcinoma espinocelular en

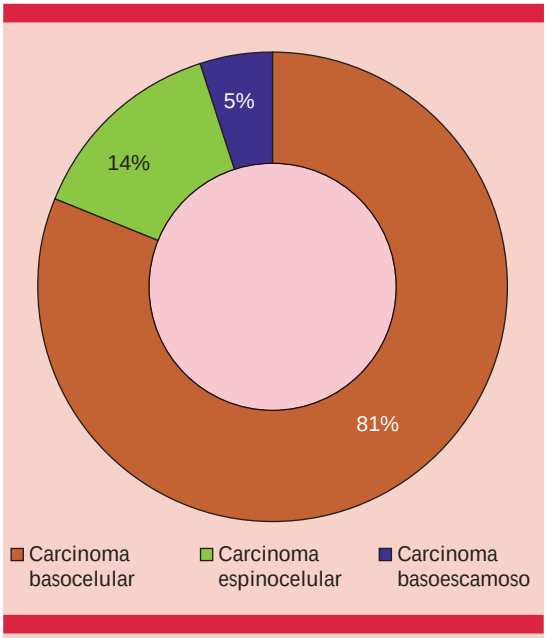

Figura 4. Frecuencia de los diferentes tipos de cáncer de piel, en los sujetos con sospecha de cáncer de piel y diagnóstico de malignidad.

un sujeto y carcinoma basoescamoso en otro). De los 87 sujetos, 60 tuvieron un diagnóstico histopatológico maligno y 27 un resultado benigno. En los 60 sujetos con diagnóstico maligno, 57 tuvieron resultado citológico positivo a malignidad; mientras que en los sujetos con resultado benigno, 17 también tuvieron resultado negativo a malignidad (Cuadro 7).

La prevalencia de cáncer de piel fue de 69%. La sensibilidad fue de 95%, la especificidad de 63%, el valor predictivo positivo de 85.1% y el valor predictivo negativo de 85% (Cuadro 8 y Figura 5).

DISCUSIÓN

La incidencia del cáncer de piel en México es difícil de calcular en virtud de que la mayoría de los casos no se registran para control epidemiológico y se reportan sólo casos aislados o la incidencia se estima únicamente en ciertos sectores del país.[10,12] A pesar de esto y acorde con el Registro Histopatológico de Neoplasias en México,[16] desde hace algunos años el cáncer de piel ocupa el primer lugar en neoplasias en hombres y el tercer lugar en mujeres; hecho que se postula estrechamente relacionado, entre otras causas, con el adelgazamiento de la capa de ozono con la posterior pérdida de la capacidad de protección contra las radiaciones ultravioleta, además de la fotoexposición desmesurada sin fotoprotección.[10,12]

En 1999 de 90,605 neoplasias malignas, 13,361 correspondieron a cáncer de piel (15%) y según datos del Registro Histopatológico de Neoplasias en México, el cáncer de piel en 2004 ocupó el tercer lugar a nivel general, precedido sólo por el cáncer cervicouterino y el pulmonar.[10] Secundario a esto se estima que alrededor de una cuarta parte de la consulta total en los centros dermatológicos de alta concentración

Cuadro 7. Tabla de contingencia 2x2 de los resultados citológicos e histopatológicos en 87 sujetos con sospecha de cáncer de piel

	Resultado histopatológico		
Hallazgos citológicos	**Cáncer de piel**	**Lesión benigna**	**Total**
Lesión maligna (positivo)	57	10	67
Lesión beningna (negativo)	3	17	20
Total	60	27	87

Cuadro 8. Prevalencia de cáncer de piel, sensibilidad, especificidad y valores predictivos de la prueba citológica para el diagnóstico de cáncer de piel en 87 sujetos con sospecha de cáncer de piel

Resultado histopatológico	n=87	% (IC 95%)
Prevalencia de cáncer de piel	60/87	69.0 (58.1-78.5)
Sensibilidad	57/60	95.0 (86.1-99.0)
Especificidad	17/27	63.0 (42.4-80.6)
Valor predictivo positivo	57/67	85.1 (74.3-92.6)
Valor predictivo negativo	17/20	85.0 (62.1-96.8)

Los datos se presentan como numerador/denominador, estimador (%) IC 95%.

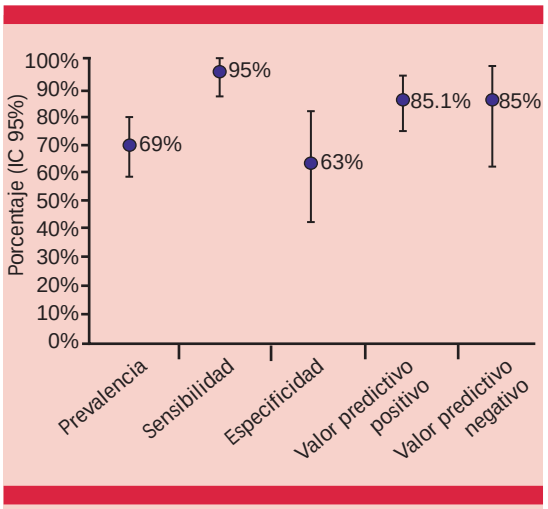

Figura 5. Prevalencia de cáncer de piel, sensibilidad, especificidad y valores predictivos de la prueba citológica para el diagnóstico de cáncer de piel en 87 sujetos con sospecha de cáncer de piel. Se muestra el estimador con intervalos de confianza a 95%.

corresponde a cáncer cutáneo en sus diferentes estirpes.[10,12]

La validez del citodiagnóstico se ha evaluado desde su introducción a la Dermatología en el decenio de 1970 por varios autores y existen diferentes reportes en los que se ha demostrado la sensibilidad de esta prueba. Uno de estos reportes es el realizado en México en el año 2000 en el que se determinó la correlación entre el citodiagnóstico e histopatología y se demostró que fue cercana a 98%, aunque es importante señalar que este estudio realizado por el grupo de Vega-Memije en población mexicana se efectuó con una muestra pequeña ya que sólo se incluyeron 30 pacientes.[4] Otro estudio realizado por un grupo mexicano es el de Quiroz-Rodríguez y colaboradores en 2007,[7] en el que se evaluó la validez de la biopsia por aspiración con aguja fina y la técnica de raspado en el diagnóstico de lesiones de piel recogiendo 117 casos de los que 79 se analizaron por medio de Tzanck, pero sólo en 63 casos se realizó correlación citohistológica encontrando sensibilidad de 86%, especificidad de 93%, valor predictivo positivo de 92% y valor predictivo negativo de 88%.

En este estudio, se contó con una muestra mayor inicial de 100 pacientes; de los que se tuvieron que desestimar 13 muestras debido a que el material obtenido resultaba insuficiente para hacer una observación celular adecuada y no podía llegarse a una estimación diagnóstica, esto a pesar de que el material siempre fue tomado por la misma persona.

La mayoría de los casos (11 muestras) que se consideraron inadecuados para citodiagnóstico coincidió con la existencia de lesiones ulceradas (lo que en la mayor parte de las ocasiones incurre en el arrastre exclusivo de hematíes, bacterias y escasas células epiteliales para su observación al microscopio). Las otras dos muestras no incluidas en este estudio se derivaron, presumiblemente, de la inadecuada realización de la prueba o fijación del material a pesar de seguir el protocolo establecido para el ensayo.

De las 87 muestras que se consideraron adecuadas para incluirlas en el ensayo, 60 tuvieron un diagnóstico histopatológico maligno y 27 un resultado benigno, datos con los que pudo calcularse sensibilidad elevada (95%) y especificidad moderada (63%) con valor predictivo positivo de 85.1% y valor predictivo negativo de 85% con intervalo de confianza de 95%, lo que otorga adecuada exactitud diagnóstica, datos que resultan muy afines a lo reportado en 2004 por Baskis y colaboradores quienes realizaron un metanálisis de lo publicado en la bibliografía con respecto al uso del citodiagnóstico en carcinoma basocelular y se encontró que la prueba de Tzanck para diagnosticar esta neoplasia tiene sensibilidad alta (de 97%, con intervalo de confianza de 95% [IC] 94-99) y buena especificidad (de 86%, con intervalo de confianza de 95% de 80-91),[14] datos que también son congruentes con lo reportado previamente en la bibliografía mexicana.[4,7]

CONCLUSIONES

El citodiagnóstico es una prueba altamente sensible y moderadamente específica para el diagnóstico de neoplasias epiteliales malignas como carcinoma basocelular y carcinoma epidermoide; sin embargo, esta prueba no sustituye a la histopatología, que debe seguir siendo el patrón de referencia para el diagnóstico.

La prueba de Tzanck, al ser un método útil en el diagnóstico rápido y certero de las neoplasias epiteliales malignas, puede usarse no sólo para el diagnóstico inicial de ellas, sino también para dar certeza de márgenes libres de lesión tumoral en resecciones amplias. Es necesario realizar estudios más extensos, multicéntricos y con distribución al azar para validar lo descrito.

REFERENCIAS

1. Ruocco E, Brunetti G, Del Vecchio M, Ruocco V. The practical use of cytology for diagnosis in dermatology. J Eur Acad Dermatol Venereol 2011;25:125-129.
2. Gupta LK, Singhi MK. Tzanck smear: a useful diagnostic tool. Indian J Dermatol Venereol Leprol 2005;71:295-299.
3. Barr RJ. Cutaneous cytology. J Am Acad Dermatol 1984;10:163-180.
4. Vega-Memije E, De Larios NM, Waxtein LM, Dominguez-Soto L. Cytodiagnosis of cutaneous basal and squamous cell carcinoma. Int J Dermatol 2000;39:116-120.
5. Brown CL, Klaber MR, Robertson MG. Rapid cytological diagnosis of basal cell carcinoma of the skin. J Clin Pathol 1979;32:361-367.
6. Eryilmaz A, Durdu M, Baba M, Yildirim FE. Diagnostic reliability of the Tzanck smear in dermatologic diseases. Int J Dermatol 2014;53:178-186.
7. Quiroz-Rodríguez G, de Larios-Nassira M, Vega-Memije ME, Pérez-Santana ME. Validez del estudio de biopsia por aspiración aguja fina (BAAF) y raspado para el diagnóstico de lesiones benignas y malignas de piel. Rev Hosp Gral Dr. M Gea González 2007;8:10-14.
8. Durdu M, Baba M, Seçkin D. The value of Tzanck smear test in diagnosis of erosive, vesicular, bullous, and pustular skin lesions. J Am Acad Dermatol 2008;59:958-964.
9. Durdu M, Baba M, Seçkin D. More experiences with the Tzanck smear test: cytologic findings in cutaneous granulomatous disorders. J Am Acad Dermatol 2009;61:441-450.
10. Hernández-Zárate S, Medina-Bojórquez A, López-Tello A, Alcalá-Pérez D. Epidemiología del cáncer de piel en pacientes de la Clínica de Dermato-oncología del Centro Dermatológico Dr. Ladislao de la Pascua. Estudio retrospectivo de los últimos ocho años. Dermatol Rev Mex 2012;56:30-37.
11. Lomas A, Leonardi-Bee J, Bath-Hextall F. A systematic review of worldwide incidence of nonmelanoma skin cancer. Br J Dermatol 2012;166:1069-1080.
12. Gutiérrez-Vidrio RM. Cáncer de piel. Rev Fac Med UNAM 2003;46:166-171.
13. Ruocco V, Ruocco E. Tzanck smear, an old test for the new millennium: when and how. Int J Dermatol 1999;38:830-834.
14. Bakis S, Irwig L, Wood G, Wong D. Exfoliative cytology as a diagnostic test for basal cell carcinoma: a meta-analysis. Br J Dermatol 2006;150:829-836.
15. Novales J. Biopsia de piel. Arch Dermatol 2003;46:167-168.
16. Registro Histopatológico de Neoplasias Malignas en México. Secretaría de Salud, Subsecretaría de Prevención y Control de Enfermedades, Coordinación de Vigilancia Epidemiológica, Dirección General de Epidemiología.

Dermatología
Revista mexicana

Prevalencia de dermatofitosis producidas por *Trichophyton rubrum*

Mayorga J[1], De León-Ramírez RM[2], Barrios-Marañon Y[2]

Resumen

ANTECEDENTES: las dermatofitosis son micosis superficiales que parasitan la queratina (piel y sus anexos). Predominan en climas cálidos y húmedos, la edad, género y ocupación influyen en ciertas variedades clínicas. *Trichophyton rubrum* es el dermatofito más aislado en el mundo.

OBJETIVO: describir la prevalencia de *T. rubrum* en 21 años y sus características epidemiológicas.

MATERIAL Y MÉTODO: estudio retrospectivo de 1995 a 2015, en el que se analizaron los pacientes del Instituto Dermatológico de Jalisco Dr. José Barba Rubio con infección por *T. rubrum*. Se describieron como variables: cultivo positivo, edad, sexo, ocupación, topografía y evolución.

RESULTADOS: en 21 años se aislaron 4,763 casos por *T. rubrum*, con prevalencia de 6%. El género masculino predominó en 59%. Con un rango de edad de 1 a 94 años, el grupo más frecuente fue el de 21 a 30 (21%). Se observaron 8 diferentes topografías, de las que las uñas predominaron con 2,038 casos (43%), seguidas de los pies con 1,607 (34%) y la cabeza fue la menos frecuente con 10 casos (0.2%). El examen directo con KOH fue positivo en 4,186 muestras (88%).

CONCLUSIONES: *T. rubrum* es el dermatofito más frecuente en adultos, afecta principalmente las uñas y los pies. Esta serie de casos representa la más grande reportada de esta especie en México.

PALABRAS CLAVE: *Trichophyton rubrum*, prevalencia.

Dermatol Rev Mex 2017 March;61(2):108-114.

Prevalence of dermatophytosis produced by Trichophyton rubrum.

Mayorga J[1], De León-Ramírez RM[2], Barrios-Marañon Y[2]

Abstract

BACKGROUND: *Dermatophytoses are superficial fungal infections that parasitize keratin, affects the skin and its annexes. Hot and humid climates are the areas of frequent presentation. Age, gender and occupation influence certain clinical varieties. Trichophyton rubrum is the most anthropophilic dermatophyte isolated in the world.*

[1] Jefe del Centro de Referencia en Micología (CEREMI).
[2] Asistente CEREMI.
Instituto Dermatológico de Jalisco Dr. José Barba Rubio, Zapopan, Jalisco, México.

Recibido: julio 2016

Aceptado: octubre 2016

Correspondencia
Dr. Jorge Mayorga
jormayo64@yahoo.com.mx

Este artículo debe citarse como
Mayorga J, De León-Ramírez RM, Barrios-Marañon Y. Prevalencia de dermatofitosis producidas por *Trichophyton rubrum*. Dermatol Rev Mex. 2017 mar;61(2):108-114.

OBJECTIVES: *To describe the prevalence of T. rubrum in 21 years and its epidemiological characteristics.*

MATERIAL AND METHOD*: A retrospective study from 1995 to 2015, analyzing the patients of Instituto Dermatológico de Jalisco Dr. José Barba Rubio with T. rubrum infection. Variables describe were cultures for this species, age, sex, occupation, topography and evolution.*

RESULTS: *In 21 years of study, 4,763 cases were isolated by T. rubrum, with a prevalence of 6%. Men predominated by 59%. Age presented a range of 1-94; the most frequent group was between 21 and 30 by 21%. There was a total of 8 different topographies affected, of which nails dominated in 2,038 cases (43%), followed by 1,607 feet (34%) and scalp was the least frequent of all with 10 cases (0.2%) observed. Direct examination with KOH was positive in 4,186 samples (88%).*

CONCLUSIONS: *T. rubrum is the most common dermatophyte in adults, mainly affecting nails and feet. This case series represents the largest reported for this species in Mexico.*

KEYWORDS: *Trichophyton rubrum; prevalence*

[1] Jefe del Centro de Referencia en Micología (CEREMI).
[2] Asistente CEREMI.
Instituto Dermatológico de Jalisco Dr. José Barba Rubio, Zapopan, Jalisco, México.

Correspondence
Dr. Jorge Mayorga
jormayo64@yahoo.com.mx

ANTECEDENTES

Las dermatofitosis son infecciones micóticas superficiales que parasitan la queratina, afectan la piel y sus anexos, rara vez invaden tejido subcutáneo. Son las micosis más comunes, en México constituyen entre 70 y 80%; sobrevienen con mayor frecuencia en climas cálidos y húmedos, la edad, género y ocupación influyen en ciertas variedades clínicas.[1,2]

En la patogénesis de las dermatofitosis, la inmunología del huésped es importante, donde hay una serie de factores de protección inherentes, como los genéticos, fisiológicos, el pH, depósitos de ácidos grasos, etc. También influye el mecanismo de adherencia del hongo a las células hospederas, que es mediada a través de adhesinas fúngicas que se expresan en la superficie de las conidias.[1,3]

Se clasifican según la topografía afectada y taxonómicamente se describen tres géneros anamorfos con 45 a 50 especies (*Trichophyton*, *Microsporum* y *Epidermophyton*).[2,4-6]

Trichophyton rubrum es el dermatofito antropofílico más aislado en el mundo y causa diversos tipos de tiñas, descrito por primera vez por H. Bang, en 1910 fue aislado de dos personas en un hospital de París, que probablemente se infectaron en el continente americano. En 1911 Castellani lo identificó en Asia, se originó en el lejano Oriente y se ha propagado a los cinco continentes.

En términos clínicos, en la piel lampiña se observan placas o lesiones anulares escamosas con borde eritematoso y levemente elevado con márgenes bien definidos y una zona clara en el centro. Afecta el cuerpo, la barba, la cara, las

ingles, los pies, las manos, las uñas (Figura 1) y excepcionalmente la cabeza.[7-11]

En los medios de cultivo, como agar dextrosa de Sabouraud, agar mycosel y agar dextrosa papa, entre 10 y 15 días se desarrollan colonias blancas, elevadas, con micelio aéreo de aspecto algodonoso, en el reverso generalmente se observa un color rojizo (Figura 2). En términos microscópicos, se observan filamentos finos con microconidios piriformes, sésiles de forma alterna a veces formando racimos, los macroconidios son escasos.[12,13]

En nuestra Institución, en 1995, realizamos un estudio acerca de las dermatofitosis; en 10 años se describieron 5,574 casos, de los que se aisló con cultivo positivo 84% (prevalencia de 4%); la tiña de los pies fue la topografía más afectada con 36%, seguida de la cabeza con 20% y *T. rubrum* fue la especie más representativa con

Figura 1. Onicomicosis subungueal distal producida por *T. rubrum.*

Figura 2. Colonia blanco algodonosa, elevada y con pigmento rojizo de *T. rubrum.*

57%.[1] El objetivo de este trabajo es describir la prevalencia de esta especie en 21 años y sus aspectos epidemiológicos.

MATERIAL Y MÉTODO

Estudio retrospectivo y descriptivo realizado en 21 años (1995 a 2015) en pacientes del Instituto Dermatológico de Jalisco Dr. José Barba Rubio que tuvieron dermatofitosis por *T. rubrum,* diagnosticados en el Centro de Referencia en Micología (CEREMI). Los criterios de inclusión fueron: pacientes con cultivo positivo para esta especie, cualquier edad, sexo, ocupación, topografía y evolución.

Los datos se analizaron por medio de estadística descriptiva, utilizando medidas de tendencia central, que se expresan en gráficos y cuadros.

RESULTADOS

En 21 años de estudio (1995-2015), se aisló *T. rubrum* en 4,763 casos, (media anual de 226.80) con prevalencia de 6%. En 2001 se observó el mayor número de aislamientos con 385 y el

menor fue en 2012 con 121 cultivos positivos (Cuadro 1).

En relación con el género, 2,821 casos fueron masculinos (59%). El intervalo de edad fue de 1 a 94; los pacientes se dividieron en grupos etarios de 10 años, el más frecuente fue el comprendido de 21 a 30 con 999 casos (21%), seguido del grupo de 31 a 40 con 897 (19%), el menos frecuente fue el de mayores de 80 años con 47 (1%). Cuadro 2

La ocupación más frecuente fueron los obreros con 1,498 casos (31%), seguidos de las amas de casa con 1,134 (24%) y la ocupación menos observada fue el trabajo del campo con 74 casos (1.5%). Figura 3

Encontramos ocho diferentes topografías afectadas, de las que la tiña de las uñas predominó

Cuadro 1. Prevalencia en 21 años de casos por *T. rubrum*

Año	Estudios micológicos	Núm de casos de *T. rubrum*	Prevalencia
1995	3,182	148	4.65
1996	3,339	197	5.89
1997	3,341	126	3.77
1998	3,483	254	7.29
1999	3,471	312	8.98
2000	3,692	371	10.04
2001	3,882	385	9.91
2002	4,295	303	7.05
2003	4,271	244	5.71
2004	4,457	231	5.18
2005	4,324	278	6.42
2006	4,159	273	6.56
2007	4,417	265	5.99
2008	4,283	180	4.20
2009	3,719	232	6.23
2010	3,507	185	5.27
2011	3,346	157	4.69
2012	3,432	121	3.52
2013	3,474	170	4.89
2014	3,080	172	5.58
2015	3,085	159	5.15
TOTAL	78,239	4,763	6.08

Media: 3,725.66 estudios por año.
Media: 226.80 aislamientos por año.

Cuadro 2. Grupos etarios

Grupo etario	Núm. de casos (%)
0-10	182 (4)
11-20	700 (15)
21-30	999 (21)
31-40	897 (19)
41-50	753 (16)
51-60	610 (13)
61-70	322 (6)
71-80	142 (3)
Más de 80	47 (1)
Sin datos	111 (2)
Total	4,763 (100)

Intervalo: 1 a 94 años.

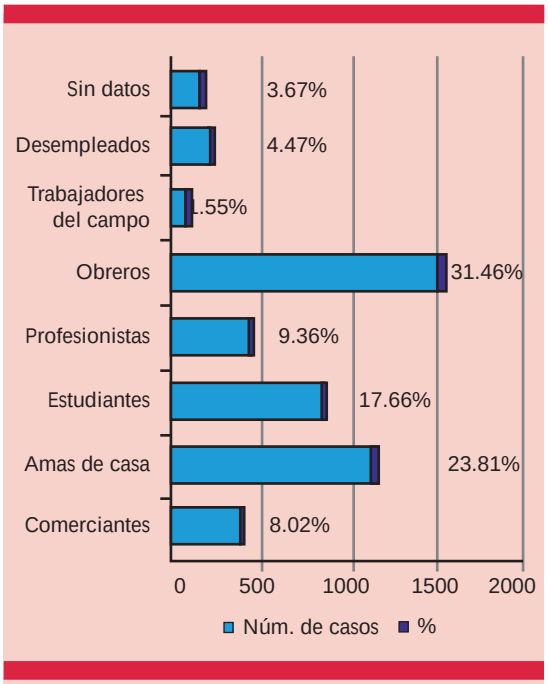

Figura 3. Distribución de pacientes por ocupación.

con 2,038 casos (43%, 1,944 uñas de pies y 94 de manos), seguida de tiña de los pies con 1,607 (34%) y la tiña de la cabeza fue la menos frecuente con 10 casos (0.2%). Cuadro 3

En relación con los estudios micológicos, el criterio de inclusión fue el cultivo positivo para *T. rubrum*, aislando en 21 años 4,763 cepas (30 cultivos fueron mixtos con *Candida* spp), el examen directo con KOH fue positivo en 4,186 muestras (88%). Cuadro 4

DISCUSIÓN

T. rubrum es el dermatofito más aislado en el mundo, causante de casi todos los tipos de tiñas,[7,10] en nuestro estudio encontramos ocho topografías afectadas, con predominio de la tiña de las uñas; cabe resaltar que encontramos 10 casos de tiña de la cabeza porque esta especie raramente produce esta infección, probablemente por su poca capacidad de penetrar el pelo. Schwinn y colaboradores reportan lo infrecuente de casos de tiña de la cabeza por *T. rubrum,* por ser un hongo más aislado en población adulta.[11] Esta observación también la encontramos en este estudio, porque el grupo etario más observado fue de 21 a 30 años con 999 casos (21%) y en menores de 10 años encontramos sólo 4%.

Cuadro 3. Topografías afectadas por *T. rubrum,* n=4,763

Topografía	Núm. de casos (%)
Tiña cabeza	10 (0.2)
Tiña cara	37 (0.8)
Tiña cuerpo	479 (10)
Tiña de los pies	1,607 (34)
Tiña de las uñas	2,038 (43) [pies: 1,944, manos: 9]
Tiña manos	115 (2)
Tiña inguinal	477 (10)
Total	4,763 (100)

Cuadro 4. Estudios micológicos

Tipo de estudio	Núm. de casos (%)
Directo con KOH (+)	4,186 (88)
Directo con KOH (-)	577 (12)
Cultivo *T. rubrum*	4,763 (100)
T. rubrum + *Candida* spp.	30 (0.6)

En el Hospital General Manuel Gea González, en México, Hernández-Salazar y colaboradores[4] realizaron un estudio de 10 años de los casos de tiñas por *T. rubrum*; encontraron 776 casos positivos para esta especie *vs* nosotros en 21 años, 4,763 (prevalencia de 6%), el género más afectado en su estudio fue el femenino con 436 (56%), a diferencia del nuestro, en el que el masculino predominó en 2,821 casos (59%). La ocupación más reportada por Hernández-Salazar y su grupo fue el hogar en 33.5% *vs* nuestro estudio: los obreros con 1,498 casos (31%), seguidos de las amas de casa con 1,134 (24%); con estas ocupaciones suponemos que esta especie micótica es más de áreas urbanas que rurales. Las topografías mas descritas en ambos estudios fueron las uñas en 63 *vs* 43%, pies 23 *vs* 34%, cuerpo 5 *vs* 10%, ingle 3 *vs* 10% y tiña de la cabeza un caso (0.1%) *vs* 10 (0.20%).

En 2008 Angulo y colaboradores, en Venezuela, reportaron la experiencia de 10 años en el departamento de micología del Instituto de Biomedicina, con 2,623 casos de dermatofitosis, de los que *T. rubrum* se describió en 52%, el género que predominó ligeramente fue el masculino con 50.18%, el intervalo de edad predominante fue entre 31 y 40 años con 23%, seguido del de 41 a 50 años (20%); es decir, que predomina en edad adulta; las topografías más observadas fueron las uñas de los pies (59%), el cuerpo (11%), el pie (10%) y la cabeza (1%).[7]

En 2006 Welsh y colaboradores describieron en Monterrey un estudio de 2,397 casos de dermatofitosis, de los que *T. rubrum* se aisló en 45%, y las topografías más afectadas fueron:

ingle, pies, uñas, cuerpo y cabeza.[14] A pesar de los diferentes climas que existen en México, este hongo prevalece en nuestro país como el más aislado de los dermatofitos.

En 1995, Mayorga-Rodríguez y su grupo estudiaron las dermatofitosis en 10 años en el Instituto Dermatológico de Jalisco, y la especie más aislada fue *T. rubrum* en 57%, por lo que representa el agente etiológico más importante de las tiñas en adultos.[7] Mientras que *Microsporum canis* fue la especie más importante en los niños, en la misma Institución en 20 años, en donde predominó la tiña de la cabeza y del cuerpo por esta especie zoofílica.[15]

Piqué y su grupo[16] realizaron un estudio de las dermatofitosis (de 1995 a 1999) en Lanzarote, España; aislaron 76 dermatofitos, con media de 16.2 casos por año y el dermatofito aislado con mayor frecuencia fue *T. rubrum* en 53% (40 casos). En cuanto a las topografías afectadas por esta especie, observaron *tinea pedis* en 16 casos, *tinea corporis* en 12, onicomicosis en 8, *tinea cruris* y *tinea capitis* en 2 casos cada una; mientras que nosotros encontramos una media anual de las dermatofitosis de 3,725.66 y para *T. rubrum* de 226.80 aislamientos por año. Observamos ocho topografías diferentes, las tres primeras fueron las onicomicosis, *tinea pedis* y *tinea corporis*.

Zamani y colaboradores realizaron un estudio acerca de las dermatofitosis en Teherán en 13,312 pacientes (2010 a 2014), encontraron que 2,622 casos fueron positivos, de los que se demostraron por cultivo 1,535 (58.5%), se aislaron nueve especies de dermatofitos, donde predominó *Epidermophyton floccosum* con 476 (31%), seguido de *T. rubrum*, con 402 (26%), de esta especie la tiña de los pies se encontró en 173 casos (37%), seguida de tiña de la ingle con 81 (18%) y onicomicosis de los pies con 65 (57%); la tiña de la cabeza fue la menos reportada con 6 (7.5%).[17] En nuestro estudio la tiña de los pies fue la segunda dermatofitosis encontrada y la tiña inguinal representó la cuarta en frecuencia.

Asimismo, un estudio realizado por Lacy-Niebla y colaboradores en 98 pacientes oncológicos con y sin inmunodepresión, en búsqueda de micosis superficiales, encontró que 31 pacientes (62%) tuvieron, por estudio micológico, una dermatomicosis, las más frecuentes fueron las onicomicosis (58%), pie de atleta (39%) e intertrigos micóticos inguinales (10%); *T. rubrum* fue el agente etiológico más aislado en 14 de 44 aislamientos (36%: onicomicosis en 6 pacientes, pie de atleta en 5, intertrigos, inguinales y del cuerpo con un aislamiento cada uno). Concluyeron que las infecciones fúngicas superficiales son frecuentes en los pacientes oncológicos hospitalizados y son más extensas en los pacientes inmunosuprimidos.[18]

CONCLUSIONES

En el Instituto Dermatológico de Jalisco, en 21 años de estudio, encontramos 4,763 infecciones por *T. rubrum*, con prevalencia de 6%. Esta serie de casos representa la más grande reportada para esta especie en México.

Los dermatofitos siguen representando las especies micóticas más observadas en la consulta dermatológica y *T. rubrum* es más frecuente en adultos, afecta principalmente las uñas y los pies.

REFERENCIAS

1. Mayorga-Rodríguez JA, Muñoz-Estrada F, Barba-Rubio J, Hurtado-Limón NA. Dermatofitosis: Estudio epidemiológico en el Instituto Dermatológico de Jalisco (1984-1993). Dermatol Rev Mex 1995:39:18-21.
2. Arenas R. Dermatofitosis en México. Rev Iberoam Micol 2002;19:63-67.
3. Uribe MP, Cardona-Castro N. Mecanismos de adherencia e invasión de dermatofitos a la piel. Rev CES Med 2013;27:67-75.

4. Hernández A, Carbajal P, Fernández R, Arenas R. Dermatofitosis por *Trichophyton rubrum*. Experiencia de 10 años (1996-2005) en un servicio de Dermatología de un hospital general de la Ciudad de México. Rev Iberoam Micol 2007;24:122-124.
5. Ballesté R, Fernández N, Mousqués N, Xavier B, et al. Dermatofitosis en población asistida en el Instituto de Higiene. Rev Med Uruguay 2000;16:232-242.
6. Tartabini ML, Bonino GS, Racca L, Luque AG. Estudio taxonómico de aislamientos clínicos de Trichophyton en Rosario, Argentina. Rev Argent Microbiol 2013;45:248-253.
7. Angulo AG, Bravo N, Falco A, Pulido AM, Rivera Z, Cavallera E. Dermatofitosis por *Trichophyton rubrum*. Experiencia de 10 años en el Departamento de Micología del Instituto de Biomedicina. Derm Venez 2008;46:112-117.
8. Chakraborty AN, Ghosh S, Blank F. Isolation of *Trichophyton rubrum* (Castellani) Sabouraud, 1911, from animals. Can J Comp Med Vet Sci 1954;18:436-438.
9. Méndez LJ, López R, Hernández F. Actualidades en micología médica. 4ª ed. México: Facultad de Medicina, UNAM, 2008.
10. Sánchez L, Matos R, Kumakawa H. Infecciones micóticas superficiales. Dermatol Peruana 2009;19:227-266.
11. Schwinn A, Ebert J, Bröcker EB. Frequency of *Trichophyton rubrum* in tinea capitis. Mycoses 1995;38:1-7.
12. Pontón J, Moragues MD, Gené J, Guarro J, Quindós G. *Trichophyton rubrum* (Castellani) Sabouraud. En: Hongos y actinomicetos alergénicos. 1ª ed. Bilbao: Rev Iberoam Micol 2002:43.
13. Urcia F, Guevara M. Eficacia de medios de cultivo con infusiones de variedades de papa en la identificación del *Trichophyton rubrum*. Rev Peru Med Exp Salud Pública 2002;19:206-208.
14. Welsh O, Welsh E, Ocampo-Candiani J, Gómez M, Vera-Cabrera L. Dermatophytoses in Monterrey, México. Mycoses, 2006;49:119-123.
15. Mayorga J, Esquivel-González PL, Prado-Trillo A, Barba-Gómez JF. Características clínicas y epidemiológicas de pacientes con infección por *Microsporum canis*. Dermatol Rev Mex 2016;60:18-23.
16. Piqué E, Fuste R, Copado R, Noguera J, Ramis P. Estudio de las dermatofitosis en Lanzarote (1995-1999). Rev Iberoam Micol 2002;19:165-168.
17. Zamani S, Sadeghi G, Yazdinia F, Moosa H, et al. Epidemiological trends of dermatophytosis in Tehran, Iran: A five-year retrospective study. J Mycol Med 2016;26:351-358.
18. Lacy-Niebla RM, Guevara-Sanginés E, De la Barreda-Becerril F, Arce-Ramírez M, et al. Micosis superficiales en pacientes oncológicos. Estudio en 98 pacientes. Med Cutan Iber Lat Am 2007;35:83-88.

XXVIII Congreso Mexicano de Dermatología
Centro de Convenciones, Querétaro, Qro.
22-26 de mayo de 2018



Artículo de revisión
Dermatol Rev Mex 2017 marzo;61(2):115-136.

Dermatología
Revista mexicana

Fototerapia en el tratamiento de la micosis fungoide

Mariaca-Flórez CJ[1], Londoño-García AM[2], Valencia-Ocampo OJ[3], Jaimes N[1,4], Velásquez-Lopera MM[3]

Resumen

La fototerapia es la primera línea de manejo en los estadios tempranos de la micosis fungoide. Sin embargo, no existen recomendaciones o guías de manejo basadas en la evidencia que unifiquen las dosis o frecuencia de esta terapia. Este artículo evalúa la bibliografía disponible referente al uso de la fototerapia en el tratamiento de la micosis fungoide. Se realizó una búsqueda de artículos en la base de datos MEDLINE con el buscador Pubmed, desde enero de 1976 hasta diciembre de 2013. Luego de recolectar la bibliografía científica, se analizó la información y se calificó la calidad de los estudios utilizando las escalas de Jadad para ensayos clínicos aleatorizados y CASPE para estudios de cohorte, casos y controles y estudios cualitativos. Por último, se dieron recomendaciones clínicas según el grado de evidencia siguiendo la técnica AGREE II (Appraisal of Guidelines for Research & Evaluation II). Se encontraron 50 artículos de fototerapia en micosis fungoide. En los estadios tempranos (IA, IB y IIA), la fototerapia con mayor evidencia fue la PUVA oral, UVB-BE, y UVA-1, con nivel de evidencia y grado de recomendación II-3, B, III-B y III-B, respectivamente. La fototerapia es la primera línea de manejo en los estadios tempranos de la micosis fungoide, la PUVA oral cuenta con mayor nivel de evidencia, seguida por la UVB-BE y UVA-1. La implementación de estas recomendaciones permitirá unificar conceptos y esquemas de tratamiento.

PALABRAS CLAVE: micosis fungoide, fototerapia, fotoquimioterapia, linfoma cutáneo de células T.

Dermatol Rev Mex 2017 March;61(2):115-136.

Phototherapy for the treatment of mycosis fungoides.

Mariaca-Flórez CJ[1], Londoño-García AM[2], Valencia-Ocampo OJ[3], Jaimes N[1,4], Velásquez-Lopera MM[3]

Abstract

Phototherapy is the first-line treatment for early stage mycosis fungoides (MF). However, there is lack of evidence-based recommendations. This article reviews the literature related to the use of phototherapy in the treatment of MF. A systematic review of the literature was performed. MEDLINE database was used to search for articles published between January 1976 and December 2013. The collected information was analyzed and the quality of the studies was assessed using

[1] Servicio de Dermatología, Universidad Pontificia Bolivariana, Medellín, Colombia.
[2] Servicio de Dermatología, Universidad CES, Medellín, Colombia.
[3] Servicio de Dermatología, Universidad de Antioquia, Medellín, Colombia.
[4] Servicio de Dermatología, Aurora Centro Especializado en Cáncer de Piel, Medellín, Colombia.

Recibido: abril 2016

Aceptado: agosto 2016

Correspondencia
Dra. Claudia Juliana Mariaca Flórez
julianamariaca@hotmail.com

Este artículo debe citarse como
Mariaca-Flórez CJ, Londoño-García AM, Valencia-Ocampo OJ, Jaimes N, Velásquez-Lopera MM. Fototerapia en el tratamiento de la micosis fungoide. Dermatol Rev Mex. 2017 mar;61(2):115-136.

Jadad scale for randomized clinical trials, and CASPE for cohort, case and controls and qualitative studies. Clinical recommendations were given based on the level of evidence following the AGREE II technique (Appraisal of Guidelines for Research & Evaluation II). A total of 50 articles met the inclusion criteria. For early stages (IA, IB and IIA), oral PUVA, NB-UVB and UVA-1 had the greatest level of evidence, with a level of evidence and grade of recommendation of II-3, B, III-B y III-B, respectively. Phototherapy is the first-line treatment for early stage MF. Oral PUVA showed the highest level of evidence, followed by NB-UVB and UVA-1. The implementation of these recommendations may permit the unification of concepts and schemes in the treatment of MF with phototherapy.

KEYWORDS: *mycosis fungoides; phototherapy; photochemotherapy; cutaneous T cell lymphoma*

[1] Servicio de Dermatología, Universidad Pontificia Bolivariana, Medellín, Colombia.
[2] Servicio de Dermatología, Universidad CES, Medellín, Colombia.
[3] Servicio de Dermatología, Universidad de Antioquia, Medellín, Colombia.
[4] Servicio de Dermatología, Aurora Centro Especializado en Cáncer de Piel, Medellín, Colombia.

Correspondence
Dra. Claudia Juliana Mariaca Flórez
julianamariaca@hotmail.com

ANTECEDENTES

La micosis fungoide representa incluso 50% de casos de linfoma cutáneo de células T. En Estados Unidos, su incidencia es de 4.6 por millón de habitantes y afecta, principalmente, a hombres de 40 a 60 años de edad.[1,2] La micosis fungoide es una entidad crónica que, en la mayoría de los casos, tiene progresión lenta, con lesiones que pueden ir desde parches, placas o tumores, hasta eritrodermia (afectación de más de 80% de la superficie corporal), o afectación sanguínea, conocida como síndrome de Sézary.[3,4]

Aunque la Organización Europea para la Investigación y Tratamiento del Cáncer y la Organización Mundial de la Salud reconocen tres variantes diferentes a la micosis fungoide clásica (micosis fungoide foliculotropa, reticulosis pagetoide y piel laxa granulomatosa), existen otras variantes clínicas reconocidas, como la micosis fungoide hipopigmentada, que afecta predominantemente a pacientes en edades más tempranas y con fototipos altos (IV y V).[5-7]

La estadificación de los pacientes con micosis fungoide se realiza de acuerdo con la extensión del daño de la piel, ganglios linfáticos, sangre u órganos viscerales. Se considera micosis fungoide temprana a los estadios IA, IB, IIA y micosis fungoide tardía a los estadios IIB-IVB.[8,9]

El tratamiento de los estadios tempranos incluye terapias dirigidas a la piel, como los esteroides tópicos de alta potencia, la fototerapia, la radioterapia local, el imiquimod y la mostaza nitrogenada. En los casos resistentes y estadios tardíos se recomiendan los tratamientos combinados, que incluyen la fototerapia con interferón o retinoides orales, radioterapia con haz de electrones, inhibidores de histona deacetilasas, doxorrubicina liposomal o poliquimioterapia.[10,11]

Hasta el momento no existe un esquema terapéutico que detenga la progresión de la enfermedad. Sin embargo, la Oficina Nacional de Estadística de Suecia reporta disminución en la mortalidad desde la introducción de la terapia PUVA (psoraleno previo a la radiación ultravioleta A).[12]

En las guías internacionales propuestas por la Red Nacional de Centros Oncológicos Integrales (*National Comprehensive Cancer Network*, NCCN), la fototerapia se recomienda como terapia de primera línea en pacientes con micosis fungoide en estadios tempranos y como parte de los tratamientos combinados en estadios más avanzados (Recomendación 2A).[13]

El primer reporte de tratamiento con fototerapia para micosis fungoide se describió en 1976 con la aplicación de psoraleno y luz ultravioleta A (PUVA), que tiene longitud de onda de 320 a 400 nm. Más tarde, en el decenio de 1990, se demostró la utilidad de la luz ultravioleta B (UVB) en el tratamiento de la psoriasis, lo que llevó a su aplicación en los linfomas cutáneos de células T. La longitud de onda de la UVB es de 290 a 320 nm y ésta, a su vez, puede dividirse en UVB de banda ancha (UVB-BA) que comprende longitudes de onda entre 304 y 313 nm, y UVB de banda estrecha (UVB-BE) para longitudes de onda entre 311 y 313 nm. En los últimos años se ha desarrollado una nueva modalidad de fototerapia conocida como UVA1 (340-400 nm), que puede penetrar hasta la dermis profunda.[10,14-16]

El tratamiento con PUVA requiere luz ultravioleta A y un psoraleno. El psoraleno más prescrito es el metoxaleno (8 MOP), que se administra por vía oral y en algunos casos por vía tópica. La terapia con PUVA produce una respuesta inflamatoria que se manifiesta con eritema fototóxico retardado, con un pico a las 72 a 96 horas que puede persistir hasta una semana. El grado de eritema dependerá del fototipo, la dosis del psoraleno y la dosis de UVA y puede acompañarse de edema y, ocasionalmente, de ampollas. La administración de PUVA por tiempo prolongado aumenta el riesgo de daño actínico y de cáncer de piel, especialmente después de más de 350 sesiones durante toda la vida. A diferencia de la UVA, la UVB tiene menor penetración a la piel y se absorbe en la epidermis, por lo que el eritema producido por la UVB aparece después de cuatro a seis horas, y alcanza su pico entre 12 y 24 horas después de la exposición. De manera similar, sus efectos secundarios a largo plazo incluyen fotoenvejecimiento y carcinogénesis. Debido a que la UVB-BE se ha usado por un poco más de dos décadas, sus efectos secundarios a largo plazo aún no se conocen por completo.[15,17-19]

El cálculo de las dosis a administrar puede basarse en el fototipo según Fitzpatrick, y en la dosis mínima eritematógena o en la dosis fototóxica mínima, estas últimas se definen como la dosis mínima que causa eritema mínimo perceptible a las 24 horas de la radiación con UVB y UVA, respectivamente.[20]

Para evaluar la respuesta al tratamiento se usan los siguientes términos:

Respuesta completa: se define como desaparición o aclaramiento de 100% de las lesiones. En los protocolos actuales, la respuesta completa se documenta sólo por la evaluación clínica y no es necesario toma de biopsia de piel. Los estudios de años anteriores hacían una evaluación histopatológica para determinar la desaparición de las lesiones. Cuando hay hallazgos histopatológicos en ausencia de lesiones clínicas, se denomina enfermedad residual mínima.

Respuesta parcial: cuando el aclaramiento alcanzado es de 50 a 99% de las lesiones, sin aparición de tumores (T3) en pacientes que tienen enfermedad limitada a la piel con estadios T1, T2 o T4.

Enfermedad estable: cuando hay incremento de la enfermedad de 25 a 50% del aclaramiento sin nuevos tumores (T3) en pacientes que tienen sólo enfermedad de piel con estadios T1, T2 o T4.

Enfermedad progresiva: cuando hay incremento mayor o igual a 25% de la enfermedad o aparición de nuevos tumores (T3) en pacientes con enfermedad únicamente en piel con estadios T1,

T2 o T4, o pérdida de la respuesta en los pacientes con respuesta completa o parcial.

Recaída: definida como cualquier recurrencia de la enfermedad en los sujetos con respuesta completa.[20]

Se han desarrollado herramientas para la medición de la carga tumoral para evaluar la respuesta al tratamiento y su implementación en protocolos de investigación. En 2002, Stevens y su grupo desarrollaron un método (*Modified Severity-weighted assesment tool-mSWAT*) que comprende la evaluación directa de la superficie corporal de cada tipo de lesión de micosis fungoide/síndrome de Sézary en 12 áreas del cuerpo. En la actualidad es el más utilizado y se recomienda como herramienta para evaluar la respuesta al tratamiento.[18,21]

En fototerapia se utiliza el término "aclaramiento" para referirse al esquema de fototerapia dos a cinco veces a la semana, suministrado hasta alcanzar la remisión clínica de las lesiones; posterior a éste, puede o no darse un esquema de "mantenimiento", con desmonte gradual que va desde mantenimientos semanales, quincenales y mensuales, mismos que pueden fluctuar entre un mes hasta tiempo indefinido. En la actualidad, la mayor parte de centros de todo el mundo no usan el mantenimiento.[15,20]

El objetivo de esta revisión sistemática es evaluar la bibliografía disponible, basada en la evidencia, referente al uso de la fototerapia en el manejo de la micosis fungoide, con el fin de unificar conceptos, dar recomendaciones y generar un documento para la consulta de todo el personal de salud que participa en el manejo del paciente con micosis fungoide.

Se realizó una revisión sistemática acerca de la fototerapia en el tratamiento de la micosis fungoide. La búsqueda de la bibliografía, en inglés y español, se realizó en la base de datos Medline por medio del motor de búsqueda PubMed, en el periodo comprendido entre enero de 1976 y diciembre de 2013. Los términos MeSH utilizados fueron: *"Mycosis fungoides"*, *"Phototherapy"* y *"Photochemotherapy"*. Como estrategias de búsqueda se utilizaron las palabras *"Mycosis fungoides AND Phototherapy"* y *"Mycosis fungoides AND Photochemotherapy"*.

Se incluyeron estudios tipo ensayo clínico controlado con asignación aleatoria, estudios comparativos no aleatorios, estudios observacionales controlados, estudios comparativos retrospectivos, estudios observacionales no controlados, series de casos y reportes de casos. Se excluyeron artículos de fototerapia combinada con agentes sistémicos, cartas al editor, editoriales, artículos de revisión y comentarios.

La revisión sistemática se realizó adoptando la metodología desarrollada por la guías AGREE II (*Appraisal of Guidelines for Research & Evaluation II Instrument*).

El grupo de investigadores lo conformaron cinco integrantes y la evaluación de la evidencia fue ciega e independiente.

La información recolectada y las variables a evaluar se ingresaron en una base de datos desarrollada en Microsoft Excel. Para cada variable se determinó el nivel de evidencia y, posteriormente, se analizó cada tipo de fototerapia para elaborar las recomendaciones. Por consenso de los investigadores, a los estudios que reportaran mejoría superior a 80% se les asignó la letra A, si la mejoría se encontraba entre 50 y 80% se asignaba la letra B, y a los estudios con mejoría inferior a 50% se les asignó la letra C.

Los niveles de evidencia se evaluaron utilizando las escalas de Jadad para los ensayos clínicos controlados con asignación aleatoria y CASPE

para los estudios de casos y controles, cohortes y estudios cualitativos. Cada recomendación clínica se planteó con base en la mejor información encontrada por todos los autores. Para la evaluación de la evidencia, se usó la escala de evaluación de la evidencia de la US Preventive Services Task Force (USPSTF) que aparece en los Cuadros 1 y 2.[22]

La investigación fue aprobada por el comité de ética de la Universidad Pontificia Bolivariana, Medellín, Colombia.

RESULTADOS

Se encontraron 50 artículos, de los que 49 correspondían a estudios descriptivos y uno a un ensayo clínico controlado con asignación aleatoria.

Se analizaron las diferentes opciones de fototerapia contra la micosis fungoide, que se desglosan a continuación.

Fototerapia UVA más psoraleno (PUVA)

La fototerapia PUVA ha sido la más usada. Sus dos modalidades incluyen la UVA asociada con psoraleno oral y tópico.

PUVA tópica

Nivel de recomendación y grado de evidencia III-C. Se encontraron tres estudios descriptivos,

Cuadro 1. Jerarquía de los estudios por el tipo de diseño

Nivel de evidencia	Descripción
I	Evidencia obtenida de al menos un ensayo clínico controlado y aleatorizado diseñado de forma apropiada
II-1	Evidencia obtenida de ensayos clínicos controlados bien diseñados, pero no aleatorizados
II-2	Evidencia obtenida de estudios de cohortes o de casos y controles bien diseñados, preferentemente multicéntricos
II-3	Evidencia obtenida de múltiples series comparadas en el tiempo, con o sin intervención, y resultados sorprendentes en experiencias no controladas
III	Opiniones basadas en experiencias clínicas, estudios descriptivos, observaciones clínicas o informes de comités de expertos

Cuadro 2. Significados de los grados de recomendación (USPSTF)

Recomendación	Descripción
A	Extremadamente recomendable (buena evidencia de que la medida es eficaz y los beneficios superan ampliamente los perjuicios)
B	Recomendable (al menos moderada evidencia de que la medida es eficaz y los beneficios superan a los perjuicios)
C	Ni recomendable no desaconsejable (al menos moderada evidencia de que la medida es eficaz, pero los beneficios son muy similares a los perjuicios y no puede justificarse una recomendación general)
D	Desaconsejable (al menos moderada evidencia de que la medida es ineficaz o de que los perjuicios superan a los beneficios)
I	Evidencia insuficiente, de mala calidad o contradictoria, y el balance entre beneficios y perjuicios no puede determinarse

dos de ellos correspondían a estudios tipo serie de casos y uno a un reporte de caso, para un total de 10 pacientes con micosis fungoide en estadios IA (n=6), IB (n=2), IIA (n=1) y III (n=1), y con duración de la enfermedad desde uno hasta 33 años. En la fase de aclaramiento, la selección de la dosis inicial se basó en la dosis fototóxica mínima, con dos a tres sesiones por semana, e incrementos en la dosis de 0.07 J/cm^2 en cada tratamiento. Una vez que alcanzaron el aclaramiento, siete de nueve pacientes recibieron mantenimiento con la dosis final del aclaramiento dos veces a la semana. Cinco de nueve pacientes alcanzaron respuesta completa y cuatro respuesta parcial; no hubo pacientes sin respuesta o progresión de la enfermedad. El tiempo de seguimiento fue de 10 a 12 meses. La recaída afectó a dos pacientes en un promedio de 1.5 años. El seguimiento con biopsia, una vez que se alcanzó la respuesta clínica, se realizó a cuatro pacientes. Los efectos secundarios no se reportaron en ninguno de los estudios (Cuadro 3).[23-25]

PUVA baño

Nivel de recomendación y grado de evidencia III-C. Se encontraron dos estudios descriptivos (una serie de casos y un reporte de caso) para un total de 17 pacientes con micosis fungoide en estadios IA o IB, e intervalo de duración entre 0.16 y 13 años. En la fase de aclaramiento los pacientes recibieron tres a cuatro sesiones por semana, con dosis inicial fija entre 0.2 y 0.3 J/cm^2 e incrementos de 0.2 a 0.3 J/cm^2 cada cuatro sesiones. A 16 pacientes se les realizó mantenimiento dos a tres veces por semana, aunque se informó la dosis suministrada. Todos los pacientes alcanzaron respuesta completa en 45.6±9.2 meses. Una vez que se alcanzó la remisión clínica no se realizó biopsia a ningún paciente. El tiempo de seguimiento fue de 4 a 78 meses y 13 de los 17 pacientes recayeron. El efecto secundario reportado en tres pacientes fue fototoxicidad leve a moderada (Cuadro 4).[25,26]

PUVA oral

Nivel de recomendación y grado de evidencia II-3, B. Se encontraron 19 estudios descriptivos, para un total de 514 pacientes con micosis fungoide en estadios IA a IVA. Se administró PUVA oral en la fase de aclaramiento con dosis iniciales según el fototipo o la dosis mínima eritematógena, dos a cuatro sesiones por semana. A 337 pacientes se

Cuadro 3. PUVA tópica en el tratamiento de micosis fungoide

Estudio	Número de pacientes/ estadio de la micosis fungoide	Aclaramiento: selección dosis/ frecuencia	Mantenimiento: número de pacientes/ frecuencia	Respuesta			Progresión	Recaída	Seguimiento con biopsia
				Completa	Parcial	No			
Taniguchi y col.[23]	1/III	DFM/2 por semana	1/2 por semana	1	N/A	N/A	N/A	0	No informado
Pabsch y col.[25]	4/IA	Dosis inicial fija 0.5 J/cm^2/3 por semana	No informado	4	N/A	N/A	N/A	2	No
Nakamura y col.[24]	4/IB y IIA	No informado/ PUVA intervalos por segmentos	4/PUVA sin intervalos	0	4	N/A	N/A	No informado	Sí

DFM: dosis fototóxica mínima; N/A: no aplica.

DERCOS
TECHNIQUE

[INNOVACIÓN]

AMINEXIL CLINICAL 5

TRATAMIENTO ANTICAÍDA MULTI-ACCIÓN

Nº 1 EN EUROPA*

20 AÑOS DE INVESTIGACIÓN -3 PATENTES

5 INGREDIENTES ACTIVOS

1. **AMINEXIL**
2. **ARGININA**
3. **SP94** *(Vitamina F y Glucosa)*
4. **OCTEÍNA** *(Vitamina E y Piroctona Olamina)*
5. **AGUA TERMAL VICHY**

TEXTURA AGRADABLE

No graso ni pegajoso
Fácil de aplicar
Sin residuos en el cabello
Aroma agradable
Seca rápido

RECOMENDADO PARA
PIEL CABELLUDA SENSIBLE

FORMULADO PARA HOMBRES

VICHY
LABORATOIRES

DERCOS
TECHNIQUE

[INNOVACIÓN]
AMINEXIL CLINICAL 5

TRATAMIENTO ANTICAÍDA MULTI-ACCIÓN
N° 1 EN EUROPA*

20 AÑOS DE INVESTIGACIÓN -3 PATENTES

EFICACIA
CLÍNICAMENTE COMPROBADA POR DERMATÓLOGOS

EFICACIA ANTI-CAÍDA**
-72% PÉRDIDA DE CABELLO
CLÍNICAMENTE COMPROBADA VS PLACEBO

EFICACIA COMPROBADA EN
MICROBALANCE Y RESISTENCIA
DE LA PIEL CABELLUDA A LAS 3 SEMANAS DE USO

FORMULADO PARA MUJERES

VICHY
LABORATOIRES

LA SALUD ES BELLA. NO. 123300EL950584

*IMS HEALTH- Pharmatrend international - mercado de producto anti caida - en farmacia en Europa (Francia, Alemania, Italia, España, Suiza, Bélgica, Paises Bajos y Austria 2013, 2014 y 2015. Valor y Volumen. **Estudio Clinico con 118 pacientes, multicéntrico con molécula Aminexil aplicada diariamente durante 3 meses.

Cuadro 4. PUVA baño en el tratamiento de micosis fungoide

Estudio	Número de pacientes/ estadio de ma micosis fungoide	Aclaramiento: selección dosis/ frecuencia	Mantenimiento: número de pacientes/ frecuencia	Respuesta			Progresión	Recaída	Seguimiento con biopsia
				Completa	Parcial	No			
Weber y col.[26]	16/IA y IB	Dosis e incrementos fijos de 0.3 J/cm^2 con incrementos iguales cada 4 tratamientos/4 por semana	16/2 a 3 sesiones por semana	16	N/A	N/A	N/A	13	No informado
Pabsch y col.[25]	1/IA	No informado/3 por semana	No informado	1	N/A	N/A	N/A	No	No

N/A: no aplica.

les realizó terapia de mantenimiento una vez por semana hasta una vez cada mes. La dosis sólo fue informada en 12 pacientes y ésta fue la misma dosis con la que se alcanzó el aclaramiento. La remisión se definió como aclaramiento clínico de 95 a 100% de las lesiones, y ésta se alcanzó en 337 pacientes en 1 a 33 meses; de éstos, a 257 pacientes se les realizó biopsia de control. No todos los estudios reportaron el número de pacientes que alcanzaron respuesta parcial, no respuesta o progresión de la enfermedad; para los estudios que los reportaron, ésta fue de 70, 21 y 27 pacientes, respectivamente. El tiempo de seguimiento reportado fue de 7 a 104 meses, 113 recayeron. Los efectos secundarios reportados fueron prurito (n=20), quemadura (n=4), náuseas (n=14), reactivación del herpes simple (n=1), herpes simple diseminado (n=3), reacción de fotosensibilidad (n=12), vitíligo (n=5), queratosis actínicas (n=1), queratoacantoma (n=5), carcinoma basocelular (n=5), carcinoma escamocelular (n=10) e histiocitoma maligno (n=2) [Cuadro 5].[14,27-44]

Fototerapia UVB

UVB banda ancha

Nivel de recomendación y grado de evidencia III, C. Se encontró un estudio descriptivo de UVB-BA, en el que se describen 35 pacientes con micosis fungoide, con duración de 8.6 años (estadio 0, n=1; estadio 1A, n=24; estadio 1B, n=6; estadio 2A, n=2; estadio 2B, n=2), caracterizada por parches eritematosos y placas infiltradas. El estudio incluyó cinco pacientes con parapsoriasis, que se consideraba primer estadio de micosis fungoide. De los 35 pacientes, 17 recibieron fototerapia en casa. Para la fase de aclaramiento la selección de la dosis se realizó con base en la dosis mínima eritematógena, con dosis inicial de 50 a 60%, suministrando la fototerapia tres veces a la semana, con incrementos de 50, 40, 30 y 20% en los siguientes cuatro tratamientos, para luego incrementar según el eritema del paciente (quinta sesión). Los incrementos para los pacientes que recibieron fototerapia en casa eran de 15 segundos en días intercalados. Una vez terminada la fase de aclaramiento, todos los pacientes recibían terapia de mantenimiento con una sesión cada 15 días. La remisión se definió como aclaramiento clínico por más de tres meses y ésta la alcanzaron 25 pacientes en un periodo de uno a 33 meses; no se realizó biopsia de control. Uno, seis y tres pacientes tuvieron respuesta parcial, no respuesta o progresión de la enfermedad, respectivamente. Cinco pacientes recayeron después de alcanzar la remisión. No se reportaron los efectos secundarios (Cuadro 6).[45]

Cuadro 5. PUVA oral en el tratamiento de micosis fungoide (Continúa en la siguiente página)

Estudio	Número de pacientes/ estadio de la micosis fungoide	Aclaramiento: selección dosis/frecuencia	Mantenimiento: número de pacientes/ frecuencia	Respuesta			Progresión	Recaída	Seguimiento con biopsia
				Completa	Parcial	No			
Gilchrest y col.[14]	9	IB-IVB	Dosis mínima eritematógena/3-4 por semana	≤1/semana	4	5	0	0	No informado
Hjortshoj y col.[27]	2	II y III	No informado/3-4/ semana	No informado	1	1	0	0	No informado
Hodge y col.[28]	6	2 y 3*	No informado/3/semana	No informado	4	1	1	0	No informado
Roenigk y col.[29]	12	No informado	Fototipo/3 por semana	1-2/semana, luego c/2 semanas	8	4	0	0	0
Bleehen y col.[30]	38	0, 1, 2, 3 y 5*	No informado/2- por semana	1/semana	26	2	1	2	No informado
Konrad y col.[31]	17	1, 2 y 3*	Dosis inicial de 1.5-4 J/cm^2, aumentaron gradualmente hasta máximo 10 J/cm^2/ 4 por semana	No hubo	16	1	0	0	7
Gilcherest y col.[32]	11	2, 3 y 4*	No informado/ 2-4 por semana	c/semana o c/2 semanas	7	3	1	3	5
Lowe y col.[33]	10	2 y 3*	Fototipo/ 3 por semana	Realizada a 5 pacientes	9	0	1	0	5
Roenigk y col.[34]	24	No informado	Fototipo/ 3 por semana	1/semana por 4 semanas	10	No informado	No informado	1	No informado
Niemi y col.[35]	6	1, 2 y 3*	Dosis mínima eritematógena/ No informado	1/semana	3	1	0	2	1
Briffa y col.[37]	56	0, 1, 2, 3 y 5*	No informado	No informado	44	3	9	0	0
Briffa y col.[37]	73	0, 1, 2, 3, 4 y 5*	No informado/ 2-3/semana	Mayoría de pacientes después del aclaramiento. Frecuencia no informada	60	No informado	1	2	28

Cuadro 5. PUVA oral en el tratamiento de micosis fungoide (Continuación)

Estudio	Número de pacientes/ estadio de la micosis fungoide	Aclaramiento: selección dosis/frecuencia	Mantenimiento: número de pacientes/ frecuencia	Respuesta			Progresión	Recaída	Seguimiento con biopsia
				Completa	Parcial	No			
Rotstein y col.[38]	20	Micosis fungoide temprana y avanzada	Dosis mínima eritematógena/ 2 por semana	No hubo	15	No informado	No informado	No informado	No informado
Molin y col.[39]	48	0, 1, 2, folicular, eritrodérmica*	No informado 4/semana	2/semana	No informado	48	0, 1, 2, folicular, eritrodérmica*	No informado 4/ semana	2/semana
Abel y col.[40]	10	IA, IB, II y III	Fototipo/2-3 por semana	c/semana	No informado	10	IA, IB, II y III	Fototipo/2-3 por semana	c/semana
Roenigk y col.[41]	12	No informado	Fototipo/3 por semana	1/semana por 4 semanas, si permanecía sin lesiones se disminuía a 1 c/2, 3 o 4 semanas	No informado	12	No informado	Fototipo/3 por semana	1/semana por 4 semanas, si permanecía sin lesiones se disminuía a 1 c/2, 3 o 4 semanas
Abel y col.[42]	29	IA, IB, IIA, III, IVA	Fototipo/2-3 por semana	1/semana, disminución gradual 1/mes dependiendo de R	No informado	29	IA, IB, IIA, III, IVA	Fototipo/2-3 por semana	1/semana, disminución gradual 1/ mes dependiendo de R
Herrmann y col.[43]	82	IA, IB, IIA, IIA, III y IVA	No informado/2-3 por semana	1/semana por 2-6 semanas, c/15 días por 8 semanas, c/3 semanas por 12 semanas y final/ una sesión cada mes indefinida	53	25	3	No informado	50
Roupe y col.[44]	24	IA y IB	Fototipo/2 por semana	No informado	12	3	1	6	5

*Estadio 0: poiquilodermia atrófica vascular; 1: placas; 2: placas infiltradas; 3: tumores nodulares; 4: evidencia histológica de daño de nodos linfáticos; 5: enfermedad hepática o esplénica.

Cuadro 6. UVB banda ancha en el tratamiento de micosis fungoide

Estudio	Número de pacientes/ estadio de la micosis fungoide	Aclaramiento: selección dosis/ frecuencia	Mantenimiento: número de pacientes/ frecuencia	Respuesta			Progresión	Recaída	Seguimiento con biopsia
				Completa	Parcial	No			
Ramsay y col.[45]	32/ 0*, IA, IB, IIA, IIB	Dosis mínima eritematógena/3 por semana	32/una sesión cada 15 días	25	1	6	3	5	No

*Estadio 0: parapsoriasis.

UVB banda estrecha

Nivel de recomendación y grado de evidencia III-B. Se encontraron diez estudios descriptivos, para un total de 167 pacientes con micosis fungoide en estadios IA hasta IIA. En la fase de aclaramiento, la dosis inicial de la fototerapia se calculó según la dosis mínima eritematógena o el fototipo, y se realizaron dos a cuatro sesiones a la semana con incrementos en la dosis entre 5 y 20% o de 50 a 100 J/cm^2. De los diez estudios, cinco usaron terapia de mantenimiento con sesiones desde una sesión cada dos semanas hasta tres sesiones y a la semana. La remisión se definió como aclaramiento clínico de 90 a 100% de las lesiones, y ésta la alcanzaron 124 pacientes en uno a 22 meses; 51 tuvieron respuesta parcial y diez no respondieron. No se reportaron pacientes con progresión de la enfermedad. Para los estudios que evaluaron la respuesta según el fototipo, los fototipos I, II y III respondieron mejor y a menor dosis que los fototipos más altos. Una vez que se alcanzó la remisión clínica, a 113 pacientes les realizaron biopsia de control. El periodo de seguimiento fue de 3 a 26 meses, en el que 36 pacientes recayeron. Los efectos secundarios reportados fueron hiperpigmentación posinflamatoria (n=13), eritema (n=14), prurito (n=23), empeoramiento del acné (n=3), herpes zoster (n=1), quemadura (n=1), dermatitis seborreica (n=1) y bromhidrosis (n=1) [Cuadro 7].[46-55]

UVB banda ancha *vs* UVB banda estrecha

Nivel de recomendación y grado de evidencia III, B. Se encontró un artículo descriptivo con 111 pacientes, quienes recibieron UVB-BA (n=43) o UVB-BE (n=68). De éstos, 59 tenían micosis fungoide en estadio IA y 52 estadio IB. Durante la fase de aclaramiento la dosis se inició según el fototipo, con tres sesiones por semana para un máximo de 0.06 J/cm^2 en UVB-BE y 0.05-0.2 J/cm^2 para UVB-BA. El aclaramiento se mantuvo hasta alcanzar respuesta completa; posteriormente iniciaban la fase de mantenimiento con dos sesiones por semana durante cuatro semanas, luego una sesión a la semana durante otras cuatro semanas y finalmente una sesión cada dos semanas durante cuatro semanas. Noventa y cinco pacientes alcanzaron remisión completa. De los pacientes que recibieron UVB-BA, 89% con estadio IA y 44% con estadio IB alcanzaron respuesta completa. Para los pacientes que recibieron UVB-BE, la respuesta completa la alcanzaron 84 y 78% de los pacientes con estadios IA y IB, respectivamente. Ocho pacientes alcanzaron respuesta parcial, 10 pacientes no mejoraron con la fototerapia y ninguno tuvo progresión de la enfermedad. A ningún paciente le realizaron biopsia de control. El tiempo de seguimiento fue de 6.2 a 51.2 meses. Las recaídas ocurrieron en 35% de los pacientes que recibieron UVB-BE y en 70% de los que recibieron UVB-BA, con recaída global de 61%.

Cuadro 7. UVB-BE en el tratamiento de micosis fungoide

Estudio	Número de pacientes/ estadio de la micosis fungoide	Aclaramiento: selección dosis/ frecuencia	Mantenimiento: número de pacientes/ frecuencia	Respuesta			Progresión	Recaída	Seguimiento con biopsia
				Completa	Parcial	No			
Hofer y col.[46]	6/IA y IB	Dosis mínima eritematógena							
Clarck y col.[47]	8/IA y IB	3-4/semana	No informado	5	1	0	0	5	Sí
Gathers y col.[48]	24/IA y IB	Dosis mínima eritematógena							
Boztepe y col.[49]	14/IA, IB y IIA	3/semana	No	6	2	0	0	1	Todos excepto un paciente
Ghodisi y col.[50]	16/IA, IB, micosis fungoide hipopigmentada	Dosis mínima eritematógena/3/semana	No	13	7	4	0	4	11 pacientes
Gokdemir y col.[51]	23/IA, IB, IIA	Dosis mínima eritematógena/3/semana	Aquéllos con aclaramiento completo	11	1	2	0	3	Mayoría de los pacientes cuando las lesiones aclaraban
Coronel y col.[52]	23/ IB	Dosis mínima eritematógena/3/semana	No	12, incluyendo paciente con micosis fungoide hipopigmentada	3	1	No informada	6	A 11 pacientes que alcanzaron respuesta completa
Brazzelli y col.[53]	20/IA y IB	Fototipo/3/ semana	Aquéllos sin respuesta histológica	21	1	1	No informada	1	Sí
Dereure y col.[54]	22/IA, IB y IIA	Fototipo/ 3/ semana	No	13	8	2	0	6	No
Kanokrungsee y col.[55]	11/ IA y IB: micosis fungoide hipopigmentada	No especificado/3/semana	2/semana por 4 semanas, 1/ semana por 4 semanas	18	2	0	0	No informada	No

Los efectos secundarios reportados fueron prurito y eritema en 32% de los pacientes de UVB-BE *vs* 51% de los pacientes de UVB-BA (Cuadro 8).[56]

PUVA *vs* UVA banda ancha (UVA-BA)

Nivel de evidencia grado de recomendación II-1, B. Se encontró un ensayo clínico controlado con asignación aleatoria que comparó PUVA con UVA-BA. Treinta pacientes con micosis fungoide en estadios IA y IB se dividieron aleatoriamente en dos grupos. En la fase de aclaramiento la dosis inicial para el grupo PUVA fue de 2.5 J/cm^2 con incrementos en las sesiones subsecuentes de 20% y en el grupo de UVA-BA fue de 20 J/cm^2 sin incrementos en las siguientes sesiones.

Cuadro 8. UVB-BE *vs* UVB-BA en el tratamiento de micosis fungoide

Estudio	Número de pacientes/ estadio de la micosis fungoie	Aclaramiento: selección dosis/ frecuencia	Mantenimiento: número de pacientes/ frecuencia	Respuesta			Progresión	Recaída	Seguimiento con biopsia
				Completa	Parcial	No			
Pavlotsky y col.[56]	111/IA y IB	Fototipo/3 por semana	111/2 por semana por 4, 1 por semana por 4, 1 cada 2 semana por 4	95	No informado	111/ IA y IB	Fototipo /3 por semana	111/2 por semana por 4, 1 por semana por 4, 1 cada 2 semana por 4	95

En este estudio no hubo fase de mantenimiento. La remisión se definió según la respuesta clínica así: excelente, mejoría 75-100%; muy buena, mejoría 50-75%; buena, mejoría 25-50% y mala, mejoría 0-25%. La remisión la alcanzaron cinco pacientes en el grupo de UVA-BA en 2.5 a 9 meses y dos pacientes en el grupo de PUVA en 3 a 15 meses. Seis pacientes tuvieron respuesta parcial en el grupo de PUVA y cinco pacientes en el grupo de UVA-BA. Siete pacientes en el grupo PUVA y cinco pacientes en el grupo UVA-BA no respondieron. Ningún paciente tuvo progresión de la enfermedad. Cuatro pacientes del grupo PUVA y dos en el grupo UVA-BA tuvieron recaída de la micosis fungoide, en 9 a 36 meses y 12 a 36 meses, respectivamente. Los efectos secundarios más comunes en ambos grupos fueron bronceado, prurito, fotosensibilidad, xerosis, sin diferencia significativa entre UVA-BA y PUVA. Sólo los pacientes que recibieron PUVA tuvieron náuseas (Cuadro 9).[57]

En este estudio el uso de UVA-BA en el tratamiento de micosis fungoide en estadios tempranos fue comparable, o incluso superior, a la PUVA en cuanto a eficacia, periodos de remisión y recaídas. Sin embargo, la UVA-BA en el tratamiento de la micosis fungoide no se ha evaluado en otros estudios. Podría sugerirse que la administración de UVA-BA es una alternativa terapéutica en los pacientes con contraindicación al psoraleno oral. Aun así, se necesitan más estudios que evalúen los efectos secundarios a largo plazo de la UVA-BA.

Fototerapia UVA-1

Nivel de evidencia y grado de recomendación III, B. Se encontraron seis estudios descriptivos, para un total de 50 pacientes con micosis fungoide en estadios IA a IVB, uno de ellos con micosis fungoide hipopigmentada. Durante la fase de aclaramiento los pacientes recibieron dos a cinco sesiones por semana, con dosis fijas desde 10 a 130 J/cm^2. No se realizó fase de mantenimiento. Durante 1 a 68 meses 43 de los 50 pacientes alcanzaron respuesta completa y 7 pacientes respuesta parcial; ninguno tuvo progresión o no respuesta. Una vez que alcanzaron la remisión, a 25 pacientes les realizaron biopsia de control. El tiempo de seguimiento fue de 1 a 88 meses. Ocho pacientes tuvieron recaída en 3 a 30 meses. Los efectos secundarios reportados fueron hiperpigmentación y sensación de quemazón (Cuadro 10).[17,58-62]

PUVA *vs* UVB-BE

Nivel de evidencia, grado de recomendación III, B-C. Se encontraron cinco estudios descriptivos que comparaban PUVA con UVB-BE, para un total de 227 pacientes con micosis fungoide en

Cuadro 9. PUVA *vs* UVA-BA en el tratamiento de micosis fungoide

Estudio	Número de pacientes/ estadio de la micosis fungoide	Aclaramiento: selección dosis/frecuencia	Mantenimiento: número de pacientes/ frecuencia	Respuesta			Progresión	Recaída	Seguimiento con biopsia
				Completa	Parcial	No			
El Mofty y col. [57]	30/IA y IB	PUVA: promedio 2.5 J/cm². UVB- BA: dosis fija 20 J/cm². No informado	No hubo mantenimiento	UVA BA: 5	No informado	30/ IA y IB	PUVA: promedio 2.5 J/cm². UVB-BA: dosis fija 20 J/cm². No informada	No hubo mantenimiento	UVA-BA: 5

Cuadro 10. Fototerapia UVA-1 en el tratamiento de micosis fungoide

Estudio	Número de pacientes/ estadio de la micosis fungoide	Aclaramiento: selección dosis/frecuencia	Mantenimiento: número de pacientes/frecuencia	Respuesta			Progresión	Recaída	Seguimiento con biopsia
				Completa	Parcial	No			
Roupe y col.[58]	1	IA (micosis fungoide hipopigmentada)	No informado	No	1	N/A	N/A	No	No informado
Plettenberg y col.[59]	3	IA y IB	Dosis 130 J/cm², 130 J/cm² y 60 J/cm², respectivamente/5 por semana	No	3	N/A	N/A	No	No informado
Olek-Hrab y col.[17]	4	IA, IB y IIA	10, 20, 40 J/cm² las primeras 3 sesiones y después según respuesta de cada paciente/5 por semana	No informado	4	N/A	N/A	No	No informado
Zane y col.[60]	13	IB, IIB y III	Dosis fija 100 J/cm² hasta remisión/ 5 por semana	No	11	2	0	0	4
Suh y col.[61]	15	IA, IB, IIA y IVB	Dosis baja (3 pacientes), media (8 pacientes) o alta (4 pacientes)*/2-3 por semana	No informado	13	2	0	0	2
Jang y col.[62]	14	IA, IB y IVB	Dosis baja (20 J/cm²), media (65 J/cm²) o alta (100 J/cm²)/ 3-5 por semana	No hubo	11	3	0	0	2

N/A: no aplica.

estadios IA a IVA; de éstos, 168 pacientes recibieron PUVA y 66 UVB-BE. Durante el aclaramiento la selección de la dosis de PUVA se realizó con base en el fototipo o la dosis fototóxica mínima y para la UVB-BE, según la dosis mínima eritematógena. Los pacientes recibieron dos a tres sesiones por semana, con incrementos en las sesiones subsecuentes entre 10 y 30% dependiendo del eritema; 104 pacientes recibieron terapia de mantenimiento. Para los que recibieron PUVA, la fase de mantenimiento empezaba una vez que la respuesta alcanzaba una meseta, después de esto la fototerapia se mantenía por ocho semanas y posteriormente se reducía a una vez por semana durante cuatro a ocho semanas. Si el paciente continuaba con mejoría de más de 95% el tratamiento se suspendía. Para los sujetos tratados con UVB-BE, una vez que se alcanzaba la mejoría clínica de más de 95%, se disminuía la frecuencia a dos sesiones a la semana durante cuatro a ocho semanas y luego cada semana por otras cuatro a ocho semanas. La fototerapia se suspendía si el paciente se mantenía libre de lesiones. El seguimiento con biopsia después de la fototerapia se realizó en 76 pacientes.

La respuesta clínica se definió como respuesta completa cuando había alivio de más de 80% de las lesiones, respuesta parcial cuando mejoraban 50 a 80%, y no respuesta como alivio menor a 50%. La remisión histológica se definió así: muy buena respuesta, sólo escaso infiltrado inflamatorio en la dermis; buena respuesta, epidermotropismo leve, infiltrado escaso y sin células atípicas; respuesta aceptable, epidermotropismo, infiltrado en banda denso +/- células atípicas, y respuesta escasa, epidermotropismo, infiltrado denso en dermis profunda y existencia de células atípicas. De los 66 pacientes tratados con UVB-BE, 45 (68%) alcanzaron respuesta completa entre uno y ocho meses, y 106 de los 168 pacientes tratados con PUVA (63%) tuvieron respuesta completa en 7 a 12 meses. Se demostró que el fototipo no influía en la respuesta al tratamiento; 17 pacientes tratados con UVB-BE y 48 pacientes tratados con PUVA obtuvieron respuesta parcial. Tres pacientes tratados con UVB-BE y 16 pacientes tratados con PUVA no tuvieron respuesta. Un paciente tratado con UVB-BE y tres pacientes tratados con PUVA tuvieron progresión de la enfermedad. El tiempo de seguimiento de los pacientes tratados con UVB-BE y PUVA fue de 13 a 77 meses y 5 a 45 meses, respectivamente. Las recaídas no se informaron en todos los estudios, para los que la reportaron, 115 (68%) pacientes tratados con PUVA tuvieron recaída a los 11.5±1.5 meses, y 27 (23%) de los pacientes tratados con UVB-BE a los 14± 4.9 meses.

Los efectos secundarios reportados en el grupo de pacientes tratados con UVB-BE fueron eritema, sensación de quemazón, prurito, hiperpigmentación posinflamatoria y reacción fototóxica y para los pacientes que recibieron PUVA fueron eritema, quemadura, ampollas, prurito, erupción solar polimorfa y molestias del tubo gastrointestinal secundarias al psoraleno oral (Cuadro 11).[63-67]

En estos estudios se demostraron resultados comparables en cuanto a respuesta completa, pero con menores tasas de recaída con la UVB-BE.

PUVA *vs* UVB-BE en micosis fungoide hipopigmentada

Nivel de evidencia III, B. Se encontró un estudio descriptivo con nueve pacientes con micosis fungoide hipopigmentada en estadios IA (n=8) y IB (n=1). Seis pacientes recibieron UVB-BE y tres pacientes recibieron PUVA. La dosis inicial fue 50% de la dosis fototóxica mínima o de la dosis mínima eritematógena para la PUVA o UVB-BE, respectivamente. Más tarde se incrementaba la dosis en 40, 30, 25, 20, 15, 10 y 5%, cada dos sesiones. La respuesta completa, definida como aclaramiento clínico por lo menos durante un

Cuadro 11. Estudios comparativos PUVA y UVB-BE en el tratamiento de micosis fungoide

Estudio	Número de pacientes/ estadio de la micosis fungoide	Aclaramiento: selección dosis/ frecuencia	Mantenimiento: número de pacientes/ frecuencia	Respuesta			Progresión	Recaída	Seguimiento con biopsia
				Completa	Parcial	No			
Diederen y col.[63]	56	IA y IB	PUVA: DFM						
UVB-BE: DEM/2 por semana	No	UVB: 17/21 (81%), PUVA 25/35 (71%)	UVB-BE: 4/21 (19%), PUVA: 10/35 (29%)	0	0	No informada	Sí		
El-Mofty y col.[64]	20	IA, IB y IIA	No especificado/3 por semana	No informado	14 pacientes	3	0	1 (UVB-BE)	No informado
Ahmad y col.[65]	40: 28 PUVA y 12 UVB-BE	IA a IVA	Fototipo o dosis mínima eritematógena/3 por semana	No	UVB-BE: 50% (6). PUVA: 64% (18)	UVB-BE: 33% (4). PUVA: 21% (6)	16% (2). PUVA: 14% (4)	0	Todos los pacientes
Khaled y col.[66]	7	IA (1 pte UVB), IB (2 ptes PUVA, 3 ptes UVB), IIA (1 ptes PUVA)	Fototipo para UVB-BE. En PUVA no es informado/3 por semana	No	PUVA: 2 (66.6%). UVB-BE: 100%	0	0	PUVA: 1	PUVA: 2
Ponte y col.[67]	PUVA: 95 UVB-BE: 19	IA, IB y IIA	PUVA: fototipo, UVB-BE: DEM/ PUVA: 2 por semana, UVB-BE: 3 por semana	Sí	PUVA: 59 pacientes (62.1%), UVB-BE: 13 pacientes (68.4%)	PUVA: 24 (25%). UVB -BE 5 (26.3%)	PUVA: 12 pacientes UVB-BE: 1 paciente	PUVA: 2 pacientes	PUVA: 90.4% UVB-BE: 83.3%

DFM: dosis fototóxica mínima.

mes la alcanzaron tres (50%) pacientes tratados con UVB-BE y todos los tratados con PUVA. Los otros tres pacientes tratados con UVB-BE alcanzaron respuesta parcial. Cuatro de los seis pacientes (dos del grupo de UVB-BE y dos del grupo PUVA) que habían alcanzado respuesta completa recayeron entre dos meses y seis años. No se reportaron los efectos secundarios ni si se realizó seguimiento con biopsia (Cuadro 12).[68]

En este estudio la PUVA fue superior a la UVB-BE en la micosis fungoide hipopigmentada estadios IA y IB, pero con tasas de recaída similares en ambos grupos.

Comentario

Este estudio es la primera revisión sistemática de fototerapia para el tratamiento de la micosis fungoide. Aunque existen revisiones enfocadas en los diferentes tratamientos contra la micosis fungoide, no encontramos ninguna revisión dirigida a identificar y analizar los estudios acerca de las diferentes modalidades de fototerapia.

Cuadro 12. Estudios comparativos de PUVA y UVB-BE en el tratamiento de la micosis fungoide hipopigmentada

Estudio	Número de pacientes/ estadio de la micosis fungoide	Aclaramiento: selección dosis/ frecuencia	Mantenimiento: número de pacientes/ frecuencia	Respuesta			Progresión	Recaída	Seguimiento con biopsia
				Completa	Parcial	No			
Wong-praparut y col.[68]	9 (3 PUVA, 6 UVB-BE)/ IA y IB	PUVA: dosis fototóxica mínima. UVB-BE: dosis mínima eritematógena/2 por semana	No informado	PUVA: 3 (100%)	No informado	9 (3 PUVA, 6 UVB-BE)/ IA y IB	PUVA: dosis fototóxica mínima. UVB- BE: dosis mínima eritematógena/2 por semana	No informado	PUVA: 3 (100%)

La revisión más reciente (2016) es una guía de la fototerapia en micosis fungoide y síndrome de Sézary, en la que, además de las diferentes modalidades de fototerapia, incluyen terapia combinada con ésta.[69]

Al estudiar la historia natural de la micosis fungoide, antes de la inclusión de la fototerapia como modalidad terapéutica en el decenio de 1970, las publicaciones reportaban supervivencia en los pacientes de tres a seis años; la principal causa de muerte era la infección concurrente, la caquexia o el daño linfomatoso de órganos internos, por lo que la micosis fungoide se consideraba una enfermedad fatal. Sin embargo, en la actualidad la supervivencia puede ser mayor a 33 años para los pacientes con estadios IA y sólo 9% de los pacientes progresará a enfermedad más extensa. Los pacientes con estadios IB o IIA tienen un promedio de supervivencia mayor a 11 años y probabilidad de progresión de 24%; aproximadamente 20% morirá por micosis fungoide. Los pacientes con tumores o eritrodermia tienen supervivencia promedio de 3 a 4.5 años, respectivamente, y la mayoría de estos morirá por la micosis fungoide. La diseminación extracutánea se observa en menos de 10% de los pacientes con placas o parches y en 30 a 40% de los pacientes con tumores o eritrodermia.[70,71]

En general, con todas las modalidades de fototerapia se reporta control de la micosis fungoide y respuesta completa en una proporción variable de pacientes. Sin embargo, las recaídas son frecuentes en la mayor parte de los casos en un periodo promedio de uno a seis años. A la fecha no es posible identificar cuáles pacientes alcanzarán respuesta completa con los ciclos de fototerapia. La mayor parte de los estudios de fototerapia en micosis fungoide corresponde a PUVA (59% de 1,177 pacientes fueron tratados con PUVA), que al igual que el artículo reciente publicado por Olsen y su grupo, la mayor parte de los estudios incluye pequeñas series de pacientes con heterogeneidad en el número, la selección de los pacientes y la calidad del estudio. Las tasas de respuestas reportadas con este tipo de fototerapia son, incluso, de 82%, con tasa de respuesta global de 50% y recaídas de 44%. Este análisis incluye pacientes con micosis fungoide temprana y tardía. Los resultados reiteran que esta modalidad de fototerapia debe administrarse con precaución, especialmente cuando se suministrarán más de 350 sesiones, por el riesgo de lesiones malignas en la piel, que aunque se reportaron en pocos pacientes, estuvieron presentes.[14,25-42,69]

Aunque con la PUVA baño el número de pacientes reportados es bajo, ésta ha demostrado buena

respuesta en pacientes con micosis fungoide en estadios IA y IB; por tanto, puede ser una alternativa en niños y pacientes en los que está contraindicado el psoraleno oral. Sin embargo, es importante recordar que esta terapia puede causar tasas altas de recaída, cuando se compara con PUVA oral (76 *vs* 33.5%). Asimismo, hay pocas publicaciones con PUVA tópica, por lo que el número de pacientes es bajo y la evidencia es insuficiente para recomendar su uso en micosis fungoide.[23-26,69]

Con respecto a la UVB-BE, la evidencia demuestra que este tipo de fototerapia es efectiva en los estadios tempranos de la micosis fungoide, con tasas de respuesta global de 74%, que son mayores que con la PUVA oral y producen menos recaídas (29%).[45-54,69] Cuando se compara la UVB-BE con la UVB-BA en pacientes con micosis fungoide estadios IA y IB, se reportan tasas de respuesta similar en el estadio IA (89 y 84% para UVB-BA y UVB-BE, respectivamente), pero para el estadio IB, la UVB-BE ha demostrado mejores respuestas que la UVB-BA (78 *vs* 44%). Además, las tasas de recaída son mayores para los que reciben UVB-BA (70 *vs* 30%). Por tanto, la evidencia no apoya la administración de UVB-BA y se prefiere la UVB-BE.[56]

Aunque no es posible emitir conclusiones con respecto a PUVA *vs* UVA-BA, los resultados de un estudio demostraron que ambas formas de fototerapia son comparables o incluso la UVA-BA podría ser superior a la PUVA en cuanto a la eficacia y periodos de remisión. Sin embargo, debe tenerse en cuenta que los resultados provienen de un único estudio y además es posible que la toxicidad cutánea sea mayor con la UVA-BA, pues al no administrar el psoraleno se requieren mayores dosis de radiación.[57]

Cuando se compara la PUVA con la UVB-BE en la micosis fungoide hipopigmentada se demuestra que la PUVA es superior para alcanzar respuestas completas. Sin embargo, la mayoría de los pacientes con micosis fungoide hipopigmentada tienen lesiones tipo parche y en raras ocasiones tienen progresión de su enfermedad, por lo que la UVB-BE podría considerarse primera línea en estos pacientes.[68]

En relación con la fototerapia UVA-1, ésta, en teoría, ofrece ciertas ventajas respecto a la PUVA: alcanza capas más profundas de la dermis y se evitan los efectos secundarios del psoraleno. Sin embargo, su administración es más restringida porque no está ampliamente disponible y es más costosa. Según los reportes, los porcentajes de respuesta son, incluso, del 100% y una tasa de respuesta global para todos los estudios de 86%. Por tanto, la UVA-1 podría considerarse una alternativa en pacientes con micosis fungoide, incluidos los pacientes con estadios más avanzados, tumorales o variantes, como la foliculotropa. Se debe estar atento a la bibliografía y nuevas evidencias acerca de la administración de UVA-1 en los próximos años.[17,58-62,69]

En general, la tendencia actual es prescribir la fototerapia UVB-BE en estadios iniciales (con ésta no se encontraron reportes de malignidades cutáneas), reservando la PUVA oral para tratar lesiones más infiltradas como placas gruesas y tumores, tal como lo reportan los estudios que comparan PUVA oral y UVB-BE.[62-66]

Además de la fototerapia, existen otros tipos de tratamiento que pueden considerarse en los pacientes con micosis fungoide. Para los pacientes en estadio IA se recomiendan como tratamiento de primera línea las terapias dirigidas a la piel. Entre ésta se encuentran los esteroides tópicos, la quimioterapia tópica (mostaza nitrogenada, carmustina), la radiación local, los retinoides tópicos (bexaroteno, tazaroteno), el imiquimod tópico y la fototerapia. Si los pacientes son resistentes o intolerantes a múltiples tratamientos tópicos se recomienda

como tratamiento de segunda línea la terapia sistémica sola o en combinación con terapia dirigida a la piel o la radiación corporal total con haz de electrones.[3,6,12]

Para los pacientes en estadio IB o IIA se recomiendan como terapia de primera línea los esteroides tópicos, la quimioterapia tópica, la fototerapia o la radiación corporal total con haz de electrones (reservada para los pacientes con síntomas graves en la piel o placas gruesas generalizadas, o escasa respuesta a otras terapias). Si los pacientes son resistentes a estas terapias puede administrarse monoterapia sistémica (retinoides, interferón alfa, vorinostat, fotoféresis extracorpórea o metotrexato) o en combinación con terapia dirigida a la piel, como retinoides sistémicos más fototerapia, interferón más fototerapia, fotoféresis extracorpórea más fototerapia o radiación corporal total con haz de electrones más fotoféresis.[12,18]

En estadios IIB y III de la micosis fungoide, la fototerapia puede considerarse tratamiento coadyuvante, en el que las terapias dirigidas a la piel se combinan con el tratamiento sistémico. Para tratar el estadio IV de la micosis fungoide la fototerapia no está incluida en el arsenal terapéutico.[12,18]

CONCLUSIÓN

Se comunican los datos y recomendaciones acerca de fototerapia en micosis fungoide basados en la mejor evidencia encontrada en la bibliografía. Se recalca la necesidad a futuro de realizar estudios controlados y metodológicamente rigurosos para evaluar los esquemas óptimos de fototerapia en los diferentes estadios y variantes clínicas de micosis fungoide, que incluyan herramientas como el mSWAT para valorar el comportamiento de la carga tumoral con la fototerapia.

REFERENCIAS

1. Criscione VD, Weinstock MA. Incidence of cutaneous T-cell lymphoma in the United States, 1973-2002. Arch Dermatol 2007;143:854-859.
2. Lenane P, Powell FC, O'Keane C, Dervan P, et al. Mycosis fungoides: a review of the management of 28 patients and of the recent literature. Int J Dermatol 2007;46:19-26.
3. Fung MA, Murphy MJ, Hoss DM, Grant-Kels JM. Practical evaluation and management of cutaneous lymphoma. J Am Acad Dermatol 2002;46:325-360.
4. Carter J, Zug KA. Phototherapy for cutaneous T-cell lymphoma: online survey and literature review. J Am Acad Dermatol 2009;60:39-50.
5. Willemze R, Jaffe ES, Burg G, Cerroni L, et al. WHO-EORTC classification for cutaneous lymphomas. Blood 2005;105:3768-3785.
6. Valencia OJ, Perez JM, Velasquez MM. Diagnóstico y manejo del linfoma cutáneo de células T de tipo micosis fungoides y síndrome de Sézary. Rev Asoc Colomb Dermatol 2010;18:205-217.
7. Furlan FC, Sanches JA. Hypopigmented mycosis fungoides: a review of its clinical features and pathophysiology. An Bras Dermatol 2013;88:954-960.
8. Olsen E, Vonderheid E, Pimpinelli N, Willemze R, et al. Revisions to the staging and classification of mycosis fungoides and Sezary syndrome: a proposal of the International Society for Cutaneous Lymphomas (ISCL) and the cutaneous lymphoma task force of the European Organization of Research and Treatment of Cancer (EORTC). Blood 2007;110:1713-1722.
9. Fink-Puches R, Zenahlik P, Bäck B, Smolle J, et al. Primary cutaneous lymphomas: applicability of current classification schemes (EORTC, WHO) based on clinic pathologic features observed in a large group of patients. Blood 2002;99:800-805.
10. Lansigan F, Choi J, Foss FM. Cutaneous T-cell lymphoma. Hematol Oncol Clin North Am 2008;22:979-996.
11. Whittaker SJ, Marsden JR, Spittle M, Russell Jones R, et al. Joint British Association of Dermatologists and U. K. Cutaneous Lymphoma Group guidelines for the management of primary cutaneous T-cell Lymphomas. Br J Dermatol 2003;149:1095-1107.
12. Honigsmann H, Szeimes RM, Knobler R. Fotoquimioterapia y terapia fotodinámica. En: Wolff K, Goldsmith LA, Katz SI, Gilcherest BA, et al. Dermatología en Medicina General. 7ª edición. Buenos Aires: Editorial Panamericana, 2003;2251-2262.
13. National Comprehensive Cancer Network. NCCN clinical practice guidelines in oncology. Non-HodgKin's Lymphoma: versión 5 [Internet]. Washington, PA: NCCN; 2014 [citada 1 de octubre de 2014]. Disponible en: http://www.nccn.org/about/nhl.pdf

14. Gilchrest BA, Parrish JA, Tanembaum L, Haynes HA, Fitzpatrick TB. Oral methoxsalen photochemotherapy of mycosis fungoides. Cancer 1976;38:683-689.
15. Hölzle E, Hönigsmann H, Röcken M, Ghoreschi K, Lehmann P. Recommendations for phototherapy and photochemotherapy. J Dtsch Dermatol Ges 2003;1:985-997.
16. Trautinger F, Knobler R, Willemze R, Peris K, et al. EORTC consensus recommendations for the treatment of mycosis fungoides/Sézary syndrome. Eur J Cancer 2006;42:1014-1030.
17. Olek-Hrab K, Silny W, Dańczak-Pazdrowska A, Osmola-Mańkowska A, et al. Ultraviolet A1 phototherapy for mycosis fungoides. Clin Exp Dermatol 2012;38:126-130.
18. Horwitz SM, Olsen EA, Duvic M, Porcu P, Kim YH. Review of the treatment of mycosis fungoides and Sézary syndrome: a stage-based approach. J Natl Compr Canc Netw 2008;6:436-342.
19. Hafbauer G. Phototherapy and carcinogenesis. Hautarzt 2013;64:349-353.
20. Olsen EA, Whittaker S, Kim Y, Duvi M, et al. Clinical end points and response criteria in mycosis fungoides and sezary syndrome: a consensus statement of the International Society for Cutaneous Lymphomas, the United States Cutaneous Lymphoma Consortium, and the Cutaneous Lymphoma Task Force of the European Organisation for Research and Treatment of Cancer. J Clin Oncol 2011;29:2598-2607.
21. Stevens SR, Ke MS, Parry EJ, Mark J, Cooper KD. Quantifying skin disease burden in mycosis fungoides-type cutaneous T-cell lymphomas: the severity-weighted assessment tool (SWAT). Arch Dermatol 2002;138:42-48.
22. Task Force Ratings. Guide to Clinical Preventive Services. Second edition. Disponible en: http://odphp.osophs.dhhs.gov/pubs/guidecps/PDF/APPA. PDF
23. Taniguchi S, Horio T, Komura J. Mycosis fungoides in the tumor stage treated by PUVA: a successful trial in a 12-year-old girl. Dermatologica 1980;160:409-413.
24. Nakamura M, Kobayashi S, Matsubara K, Tanaka T, et al. The effects of non-interval PUVA therapy on the plaque stage of mycosis fungoides. J Dermatol 1995;22:196-200.
25. Pabsch H, Rütten A, Von Stemm A, Meigel W, et al. Treatment of childhood mycosis fungoides with topical PUVA. J Am Acad Dermatol 2002;47:557-561.
26. Weber F, Schmuth M, Sepp N, Fritsch P. Bath-water PUVA therapy with 8-methoxypsoralen in mycosis fungoides. Acta Derm Venereol 2005;85:329-332.
27. Hjortshoj A, Schmidt H. Photochemotherapy of mycosis fungoides: Preliminary communication. Dan Med Bull 1977;24:40-42.
28. Hodge L, Warin AP, Gange RW, Bleehen S, Vella-Briffa D. Photochemotherapy in mycosis fungoides. Br Med J 1977;2:1257-1259.
29. Roenigk HH Jr. Photochemotherapy for mycosis fungoides. Arch Dermatol 1977;113:1047-1051.
30. Bleehen SS, Vella-Briffa DV, Warin AP. Photochemotherapy in mycosis fungoides. Clin Exp Dermatol 1978;3:377-387.
31. Konrad K. PUVA treatment of mycosis fungoides. Dermatologica 1978;157:396.
32. Gilcherest BA. Methoxsalen photochemotherapy for mycosis fungoides. Cancer Treat Rep 1979;63:663-667.
33. Lowe JN, Cripps DJ, Dufton PA, Vickers CF. Photochemotherapy for mycosis fungoides: a clinical and histological study. Arch Dermatol 1979;115:50-53.
34. Roenigk HH Jr. Photochemotherapy for mycosis fungoides: long-term follow-up study. Cancer Treat Rep 1979;63:669-673.
35. Niemi K.M. PUVA treatment in mycosis fungoides. Dermatologica 1979;158:462-467.
36. Warin AP, Briffa DV, Harrington C, Bleehen SS. Photochemotherapy in mycosis fungoides-a study of fifty-six patients. Br J Dermatol 1979;101:25.
37. Briffa DV, Warin AP, Harrington CI, Bleehen SS. Photochemotherapy in mycosis fungoides: A study of 73 patients. Lancet 1980;2:49-53.
38. Rotstein H, Butler JM, Czarnecki DB, O'Brien TJ, George MT. The treatment of mycosis fungoides with PUVA. Australas J Dermatol 1980;21:100-104.
39. Molin L, Thomsen K, Volden G, Groth O. Photochemotherapy (PUVA) in the pretumour stage of mycosis fungoides: a report from the Scandinavian Mycosis Fungoides Study Group. Acta Derm Venereol 1980;61:47-51.
40. Abel EA, Deneau DG, Farber EM, Price NM, Hoppe RT. PUVA treatment of erythrodermic and plaque type mycosis fungoides. J Am Acad Dermatol 1981;4:423-429.
41. Roenigk HH Jr. Effectiveness of psoralens in mycosis fungoides. Natl Cancer Inst Monogr 1984;66:179-183.
42. Abel EA, Sendagorta E, Hoppe RT, Hu CH. PUVA treatment of erythrodermic and plaque type mycosis fungoides. Arch Dermatol 1987;123:897-901.
43. Herrmann JJ, Roenigk HH Jr, Hurria A, Samuelson E, et al. Treatment of mycosis fungoides with photochemotherapy (PUVA): long-term follow-up. J Am Acad Dermatol 1995;33:234-242.
44. Roupe G, Sandström MH, Kjellström C. PUVA in early mycosis fungoides may give long-term remission and delay extracutaneous spread. Acta Derm Venerol 1996;76:475-478.
45. Ramsay DL, Lish KM, Yalowitz CB, Soter NA. Ultraviolet-B phototherapy for early-stage cuteneous T-cell lymphoma. Arch Dermatol 1992;128:931-933.
46. Hofer A, Cerroni L, Kerl H, Wolf P. Narrowband (311-nm) UV-B therapy for small plaque parapsoriasis and early-stage mycosis fungoides. Arch Dermatol 1999;135:1377-1380.
47. Clarck C, Dawe RS, Evans AT, Lowe G, Ferguson J. Narrowband TL-01 phototherapy for patch-stage mycosis fungoides. Arch Dermatol 2000;136:748-752.
48. Gathers RC, Scherschun L, Malick F, Fivenson DP, Lim HW. Narrowband UVB phototherapy for early-stage mycosis fungoides. J Am Acad Dermatol 2002;47:191-197.

49. Boztepe G, Sahin S, Ayhan M, Erkin G, Kilemen F. Narrow-band ultraviolet B phototherapy to clear and maintain clearance in patients with mycosis fungoides. J Am Acad Dermatol 2005;53:242-246.
50. Ghodisi SZ, Hallaji Z, Balighi K, Safar F, Chams-Davatchi C. Narrow-band UVB in the treatment of early stage mycosis fungoides: report of 16 patients. Clin Exp Dermatol 2005;30:376-378.
51. Gökdemir G, Barutcuoglu B, Köşlü A. Narrowband UVB phototherapy for early-stage mycosis fungoides: evaluation of clinical and histopathological changes. J Eur Acad Dermatol Venereol 2006;20:804-809.
52. Coronel-Pérez IM, Carrizosa-Esquivel AM, Camacho-Martínez F. Narrow band UVB therapy in early stage mycosis fungoides. A study of 23 patients. Actas Dermosifiliogr 2007;98:259-264.
53. Brazzelli V, Antoninetii M, Palazzini S, Prestinari F, Borroni G. Narrow-band ultraviolet therapy in early-stage mycosis fungoides: study on 20 patients. Photodermatol Photoimmunol Photomed 2007;23:229-233.
54. Dereure O, Picot E, Comte C, Bessis D, Guillot B. Treatment of early stages of mycosis fungoides with narrowband ultraviolet B. Dermatology 2009;218:1-6.
55. Kanokrungsee S, Rajatanavin N, Rutnin S, Vachiramon V. Efficacy of narrowband ultraviolet B twice weekly for hypopigmented mycosis fungoides in Asians. Clin Exp Dermatol 2012;37:149-152.
56. Pavlotsky F, Barzilai A, Kasem R, Shpiro D, Trau H. UVB in the management of early stage mycosis fungoides. J Eur Acad Dermatol Venereol 2006;20:565-572.
57. El Mofty M, Ramadam S, Fawzy M, Hegazy RA, Sayed S. Broad band UVA: a possible reliable alternative to PUVA in the treatment of early-stage mycosis fungoides. Photodermatol Photoimmunol Photomed 2012;28:274-277.
58. Roupe G. Hypopigmented mycosis fungoides in a child successfully treated with UVA1 light. Pediatr Dermatol 2005;22:82.
59. Plettenberg H, Stege H, Megahed M, Ruzicka T, et al. Ultraviolet A1 (340-400 nm) phototherapy for cutaneous T-cell lymphoma. J Am Acad Dermatol 1999;41:47-50.
60. Zane C, Leali C, Airó P, De Panfilis G, Pinton PC. "High-dose" UVA1 therapy of widespread plaque-type, nodular, and erythrodermia mycosis fungoides. J Am Acad Dermatol 2001;44:629-633.
61. Suh KS, Kang JS, Baek JW, Kim TK, et al. Efficacy of ultraviolet UVA1 phototherapy in recalcitrant skin diseases. Ann Dermatol 2010;22:1-8.
62. Jang MS, Kang DY, Jeon YS, Kim ST, Suh KS. Ultraviolet A1 Phototherapy of mycosis fungoides. Ann Dermatol 2013;25:104-107.
63. Diederen PV, van Weelden H, Sanders CJ, Toonstra J, vaVloten WA. Narrowband UVB and psoralen-UVA in the treatment of early-stage mycosis fungoides: A retrospective study. J Am Acad Dermatol 2003;48:215-219.
64. El-Mofty M, El-Darouty M, Salonas M, Bosseila M, et al. Narrow band UVB (311 nm), psoralen UVB (311 nm) and PUVA therapy in the treatment of early-stage mycosis fungoides: a right-left comparative study. Photodermatol Photoinmunol Photomed 2005;21:281-286.
65. Ahmad K, Rogers S, McNicholas PD, Collins P. Narrowband UVB and PUVA in the treatment of mycosis fungoides: a retrospective study. Acta Derm Venereol 2007;87:413-417.
66. Khaled A, Fazaa B, Goucha S, Zeglaoui F, Kamoun MR. PUVA therapy and narrowband UVB therapy in Tunisian patients with mycosis fungoides. Therapie 2009;64:389-394.
67. Ponte P, Serrão V, Apetato M. Efficacy of narrowband UVB *vs*. PUVA in patients with early-stage mycosis fungoides. J Eur Acad Dermatol Venereol 2010;24:716-721.
68. Wongpraparut C, Setabutra P. Phototherapy for hypopigmented mycosis fungoides in Asians. Photodermatol Photoimmunol Photomed 2012;28:181-186.
69. Olsen EA, Hodak E, Anderson T, Carter JB, et al. Guidelines for phototherapy of mycosis fungoides and Sézary syndrome: A consensus statement of the United States Cutaneous Lymphoma Consortium. J Am Acad Dermatol 2016;74:27-58.
70. Farber EM, Schneidman HM, Llerena J. The natural history of mycosis fungoides. Calif Med 1957;87:225-230.
71. Zinzani PL, Ferreri AJ, Cerroni L. Mycosis fungoides. Crit Rev Oncol Hematol 2008;65:172-182.

EVALUACIÓN

1. Escoja la respuesta correcta
   a) la micosis fungoide representa 60% de los linfomas cutáneos
   b) la micosis fungoide es una enfermedad aguda que, en la mayoría de casos, tiene progresión rápida

c) cuando hay afectación sanguínea se llama síndrome de Sézary
d) en estadios tempranos se recomienda la poliquimioterapia

2. En cuanto a la fototerapia señale la respuesta falsa
   a) el primer reporte de tratamiento con fototerapia contra la micosis fungoide se describió en 1976 con la aplicación de psoraleno y luz ultravioleta A (PUVA)
   b) la PUVA tiene una longitud de onda de 400 a 500 nm
   c) la longitud de onda de la UVB está comprendida entre 290 y 320 nm
   d) el tratamiento con PUVA requiere luz ultravioleta A y un psoraleno

3. Respecto a la PUVA es correcto
   a) el psoraleno más prescrito es el metoxaleno (8 MOP)
   b) el 8 MOP se administra vía intravenosa
   c) la terapia con PUVA produce una respuesta inflamatoria que se manifiesta con un eritema fototóxico retardado, con pico a las 24 a 48 horas
   d) la administración de PUVA por tiempo prolongado es segura sin aumentar el riesgo de daño actínico y de cáncer de piel

4. Para evaluar la respuesta al tratamiento en la micosis fungoide se usan los siguientes términos: elija la respuesta falsa
   a) respuesta completa, que se define como desaparición o aclaramiento del 100% de las lesiones
   b) respuesta parcial, cuando el aclaramiento alcanzado está entre 50 y 99% de las lesiones, sin aparición de tumores (T3) en pacientes con enfermedad limitada a la piel con estadios T1, T2 o T4
   c) enfermedad estable, cuando hay incremento de la enfermedad <25 a 50% del aclaramiento sin nuevos tumores (T3) en pacientes que tienen sólo enfermedad de piel con estadios T1, T2 o T4
   d) enfermedad progresiva, cuando ocurre incremento mayor o igual a 50% de la enfermedad o hay aparición de nuevos tumores (T3) en pacientes con enfermedad únicamente en la piel con estadios T1, T2 o T4, o pérdida de la respuesta en aquéllos con respuesta completa o parcial
   e) recaída, definida como cualquier recurrencia de la enfermedad en pacientes con respuesta completa

5. En cuanto a los resultados de la PUVA oral todas son verdaderas, excepto:
   a) la remisión se definió como aclaramiento clínico de 95 a 100% de las lesiones, y ésta la alcanzaron 337 pacientes en 1 a 33 meses
   b) se encontraron 29 estudios descriptivos, para un total de 514 pacientes con micosis fungoide en estadios IA a IVA
   c) el tiempo de seguimiento reportado fue de 7 a 104 meses, en el que 113 pacientes recayeron
   d) no todos los estudios reportaron el número de pacientes que alcanzaron una respuesta parcial, no respuesta o progresión de la enfermedad; para los estudios que los reportaron, ésta fue de 70, 21 y 27 pacientes, respectivamente

6. De los estudios para UVB banda estrecha es correcto:
   a) se encontraron diez estudios descriptivos, para un total de 167 pacientes con micosis fungoide en estadios IA hasta IIA
   b) todos los estudios prescribieron terapia de mantenimiento con sesiones desde una sesión cada dos semanas hasta tres sesiones a la semana
   c) la remisión se definió como aclaramiento clínico de 95 a 100% de las

lesiones y ésta la alcanzaron 124 pacientes
d) se reportaron dos pacientes con progresión de la enfermedad

7. Para los estudios encontrados en UVA-1, señale la respuesta falsa
   a) el tiempo de seguimiento fue de 1 a 88 meses
   b) nivel de evidencia y grado de recomendación III, B
   c) once pacientes tuvieron recaída entre 3 y 30 meses
   d) los efectos secundarios reportados fueron hiperpigmentación y sensación de quemazón

8. La micosis fungoide... (señale la respuesta correcta)
   a) la primera línea de tratamiento en la micosis fungoide en todos los estadios es la fototerapia
   b) es una enfermedad que afecta principalmente a hombres de 20 a 30 años de edad
   c) cuando hay afectación de más de 90% se dice que el paciente está en eritrodermia
   d) se considera micosis fungoide temprana a los estadios IA, IB, IIA y micosis fungoide tardía a los estadios IIB-IVB

9. En cuanto a la fototerapia en la micosis fungoide es falso:
   a) antes de la inclusión de la fototerapia como modalidad terapéutica en el decenio de 1970 las publicaciones reportaban supervivencia de los pacientes entre tres y seis años
   b) las principales causas de muerte antes de que existiera la fototerapia eran: la infección concurrente, la caquexia o la afectación linfomatosa de órganos internos
   c) actualmente la supervivencia puede ser mayor a 33 años en los pacientes con estadios IA y sólo 9% de los pacientes progresará a enfermedad más extensa
   d) antes de la inclusión de la fototerapia se consideraba una enfermedad crónica, pero no fatal

10. En esta revisión de fototerapia de micosis fungoide ¿cuál de las siguientes es correcta?
    a) la mayor parte de los estudios de fototerapia en micosis fungoide corresponden a PUVA
    b) la mayor parte de los estudios incluyen pequeñas series de pacientes con heterogeneidad en el número, la selección de los pacientes y la calidad del estudio
    c) los resultados reiteran que la PUVA debe administrarse con precaución, especialmente cuando se van a suministrar más de 350 sesiones, por el riesgo de lesiones malignas en la piel
    d) todas son correctas
    e) todas son falsas

El Consejo Mexicano de Dermatología, A.C. otorgará dos puntos con validez para la recertificación a quienes envíen correctamente contestadas las evaluaciones que aparecen en cada número de *Dermatología Revista Mexicana*.

El lector deberá enviar todas las evaluaciones de 2017 a la siguiente dirección electrónica:

articulos@nietoeditores.com.mx

Fecha límite de recepción de evaluaciones:
31 de enero de 2018.

Dermatología
Revista mexicana

Verruga plantar en mosaico. Un caso tratado con candidina intralesional

Carbajosa-Martínez J[1], Vega-Sánchez DC[3], Espinobarros-Trujillo D[2], Arenas R[4], Toriello C[5]

Resumen

Las verrugas virales representan una manifestación común del virus del papiloma humano; es más frecuente en las manos y los pies. El tratamiento habitual consiste en criocirugía o queratolíticos. Un grupo de pacientes es resistente a este tratamiento y requiere manejo de segunda línea. Comunicamos un caso de verruga plantar en mosaico, resistente a los tratamientos habituales, curado con aplicación intralesional de candidina.

PALABRAS CLAVE: candidina, intralesional, verruga en mosaico.

Dermatol Rev Mex 2017 March;61(2):137-141.

Mosaic plantar warts. A case treated with intralesional candidin.

Carbajosa-Martínez J[1], Vega-Sánchez DC[3], Espinobarros-Trujillo D[2], Arenas R[4], Toriello C[5]

Abstract

Viral warts represent a common cutaneous manifestation of the human papillomavirus infection, affecting mainly hands and feet. Treatment may include cryosurgery or keratolitic agents. A group of patients are resistant to these treatments and require second line management. We report a case of persistent plantar warts, healing with intralesional candidin therapy.

KEYWORDS: *candidin; intralesional; mosaic warts*

[1] Dermatóloga.Cirujana Dermatóloga, Hospital Médica Sur, Ciudad de México.
[2] Dermatóloga. Consulta privada, Toluca, Estado de México.
[3] Adscrita al servicio de Micología.
[4] Jefe del Departamento de Micología.
Hospital General Dr. Manuel Gea González, Ciudad de México.
[5] Profesora titular, jefa del Laboratorio de Micología Básica, Departamento de Microbiología y Parasitología, Facultad de Medicina, Universidad Nacional Autónoma de México.

Recibido: abril 2016
Aceptado: junio 2016

Correspondencia
Dra. Josefina Carbajosa Martínez
carbajosa@prodigy.net.mx

Este artículo debe citarse como
Carbajosa-Martínez J, Vega-Sánchez DC, Espinobarros-Trujillo D, Arenas R, Toriello C. Verruga plantar en mosaico. Un caso tratado con candidina intralesional. Dermatol Rev Mex. 2017 mar;61(2):137-141.

ANTECEDENTES

Las verrugas vulgares son neoformaciones benignas, epidérmicas, que afectan la piel y las mucosas; son causadas por el virus del papiloma humano de fácil trasmisión. Su nombre proviene del latín *verruca,* que significa excrecencia.[1,2]

CASO CLÍNICO

Paciente masculino de 30 años de edad, originario y residente de la Ciudad de México, profesionista independiente; consultó por primera vez el 24 de junio de 2015; sin antecedentes personales de importancia.

Acudió a consulta privada de Dermatología en el Hospital Médica Sur de la Ciudad de México por dolor en la planta del pie izquierdo al caminar, desde hacía tres o cuatro meses.

A la exploración física se encontró dermatosis localizada en el pie izquierdo, que afectaba el talón y la zona del tendón de Aquiles, constituida por neoformaciones incontables, de 80 a 100, de aspecto verrugoso y vegetante, algunas con áreas de color negro-violáceo, puntiformes, que formaban una gran placa de 7 x 4 cm, irregular, con algunas lesiones periféricas individuales (Figura 1), con evolución de dos años, dolorosa al caminar desde hacía seis meses.

El paciente refirió haberse automedicado con colodión y ácido salicílico, sin obtener resultados. El tiempo de evolución lo refirió de dos años, sin alivio y en los últimos seis meses la lesión había aumentado de tamaño, con mayor superficie afectada y con persistencia del dolor. Por lo anterior, se le diagnosticó verruga plantar en mosaico en el talón del pie izquierdo.

DISCUSIÓN

Las verrugas vulgares se clasifican en planas, vulgares, plantares o acuminadas; son de alivio espontáneo sin dejar cicatriz. Los genotipos implicados son: 1, 2, 4 y 57 en las vulgares y plantares, 3 y 10 en las planas, 2 y 7 en quienes manejan alimentos.[1-5]

Figura 1. Verruga plantar en mosaico; afectaba el talón y la zona del tendón de Aquiles. Fase inicial.

Desde el primer siglo de nuestra era, Celso describió las verrugas, llamándolas *Ficus* a las genitales, *Thymion* a las verrugas y *Myrmecia* a las plantares.

El agente causal es un virus ADN bicatenario, perteneciente a la familia *Papovaviridae*, grupo *Papova* y al subgrupo papiloma. Se han reportado 120 tipos de virus del papiloma humano que se clasifican en cinco géneros; el género a incluye la mayor parte de los tipos cutáneos y de la mucosa genital y el género b se relaciona con la epidermodisplasia verruciforme.[1] Los virus del papiloma humano se encuentran en fómites, regaderas y albercas con superficies antiderrapantes abrasivas, que actúan como áreas de riesgo porque alojan los virus y producen abrasión epidérmica. Alrededor de 30% de las verrugas pueden aliviarse espontáneamente, algunas son dolorosas, además de tener apariencia desagradable.[3]

Las verrugas plantares, también llamadas "ojos de pescado", se localizan en las plantas o entre los dedos de los pies; son neoformaciones de 0.5 a 1 cm de diámetro, engastadas en la piel; pueden ser solitarias y profundas, como la mirmecia (del griego *mymex-ekos,* hormiga, hormiguero, virus del papiloma humano 1), está rodeada por un collar hiperqueratósico, doloroso a la presión (helioma); o pueden ser múltiples, hasta 40 a 50 lesiones coalescentes, en mosaico (virus del papiloma humano 2).

Tienen color blanco-amarillento, con algunas zonas oscuras o hemorragias capilares y son dolorosas a la presión, porque la verruga actúa como cuerpo extraño. En 30 a 60% de los casos ocurre involución en un año y en los niños en menos tiempo. El tratamiento inicial puede implicar cursos repetidos de criocirugía y ácido salicílico.[1,2,6,7]

En personas con infección por virus de la inmunodeficiencia humana, son más abundantes o generalizadas, exuberantes y resistentes al tratamiento.[1,8] No existe un tratamiento definitivo, pero sí numerosas opciones terapéuticas. Estas verrugas casi siempre implican un problema estético o laboral.

La sustancia más prescrita, sencilla de aplicar, eficaz y sin complicaciones es el ácido salicílico. Si no hay respuesta a los tratamientos mencionados, es válido intentar la criocirugía con aplicación de nitrógeno líquido; o la electrocirugía, aunque este tratamiento es doloroso y puede dejar cicatriz.

Con el fin de reforzar el tratamiento, la criocirugía o la electrocirugía pueden combinarse con crema de 5-fluorouracilo a 5%, que se recomienda en verrugas plantares únicas o en mosaico y periungueales. Existen otros tratamientos más específicos, como la podofilina y la podofilotoxina, imiquimod a 5%, cidofovir en crema 3%, dinitroclobenzeno, difenilciclopropenona, escisión quirúrgica, tratamiento fotodinámico, interferón α o retinoides orales.[1,9]

En este caso, llamó la atención el hecho de que a pesar de la magnitud de la neoformación en mosaico sobre la zona del talón, era asintomática al inicio, por lo que no se le dio importancia y el tratamiento tópico (colodión salicilado) no dio ningún resultado. Debido a la extensión de la lesión y al administrar abrasivos y queratolíticos sin mostrar alivio, se decidió prescribir tratamiento intralesional con candidina, debido a que esta modalidad terapéutica se ha reportado útil en casos de poca respuesta a los tratamientos convencionales (Figura 2).

La candidina es una sustancia cuyos extractos en el tratamiento de las verrugas virales se conocen

Figura 2. Evolución de la lesión después de la segunda administración de candidina intralesional (0.8 mL).

desde 1979. En el año 2000, varios estudios publicados demostraron la eficacia de candidina en el tratamiento de las verrugas vulgares resistentes.[5,8,10-13]

La candidina administrada a nuestro paciente es un extracto metabólico de la fase de levadura de *Candida albicans*, cepa EH-155. La identidad de *C. albicans* se confirmó mediante el análisis de secuencias de la región D1/D2 del ADNr 26S. Esta cepa fue aislada del paciente y forma parte de la colección de cultivos del Laboratorio de Micología Básica del departamento de Microbiología y Parasitología de la Facultad de Medicina de la Universidad Nacional Autónoma de México, y registrada en la Federación Mundial de Colecciones de Cultivos *(World Federation for Culture Collections*) con la clave BMFM-UNAM 834. El antígeno metabólico se obtuvo de acuerdo con el método modificado por Toriello y colaboradores[14] de un cultivo en medio sintético. La preparación de la candidina para intradermorreacción e intralesional se realiza de acuerdo con la normatividad de la farmacopea mexicana.

Mecanismo de acción

La inyección intradérmica de la manoproteína fragmento F^2, que es una glicoproteína de alto peso molecular de la pared de *Candida albicans*, estimula la producción de interleucina 8, factor de trasferencia α, interleucina 6, interleucina 1β, IL-2, GM-CSF, IFN-γ, IL-1a, Exodus-2, P-selectina ligando, así como los receptores Toll-like 2, 4 y 9. Se ha reportado como efecto estimulante sostenido de la reacción inmunológica, por lo que la administración secuencial repetida, en este caso tres dosis, ofrece el beneficio terapéutico, como lo mencionan Cruz Pérez y su grupo.[5]

El antígeno de *Candida* intralesional en el tratamiento de las verrugas virales ha proporcionado un nuevo enfoque en el manejo de las verrugas vulgares resistentes. Varios autores han reportado buenos resultados al utilizar este tratamiento.[5,8] Las verrugas que no responden a la terapéutica estándar pueden tratarse con inyecciones de candidina intralesional.

La administración intralesional es a dosis de 0.8 cc cada cuatro semanas, en la lesión de mayor tamaño o más antigua. Se han prescrito hasta tres aplicaciones por paciente, aunque podrían realizarse más, según la respuesta. Lizárraga y colaboradores administraron 0.1 cc.[8]

Los efectos adversos incluyen: dolor, eritema, induración y prurito en el sitio de inyección, que suelen durar 24 a 48 horas.[8,12,13]

Debido a que en la actualidad no se cuenta con un tratamiento efectivo y causal, este procedimiento nos parece una muy buena opción terapéutica, a diferencia de los tratamientos destructivos (criocirugía, electrocirugía y láser), que son dolorosos y tienen un índice de recidiva de incluso 40%, pueden dejar cicatriz dolorosa, sobre todo en las plantas y las palmas, y producen incapacidad mientras cicatrizan (Figuras 3 y 4).

Figura 3. Evolución de la lesión después de la tercera y última administración de candidina. Aún persisten algunas neoformaciones.

Figura 4. Revisión a los cuatro meses después de la última administración de candidina.

Agradecimientos

A la QFB Amelia Pérez-Mejía, del laboratorio de Micología Básica del departamento de Microbiología y Parasitología de la Facultad de Medicina de la Universidad Nacional Autónoma de México, por la preparación de la candidina.

REFERENCIAS

1. Arenas R. Dermatología. Atlas, diagnóstico y tratamiento. 6ª ed. México: McGraw-Hill, 2015;600-608.
2. Wolff K, Johnson R, Suurmond D. Fitzpatrick´s Color Atlas & Synopsis of Clinical Dermatology. 5ª ed. Philadelphia: McGraw-Hill, 2005;776-781;886-892.
3. Vlahovic TC, Khan MT. The human papillomavirus and its role in plantar warts. A comprehensive review of diagnosis and management. Clin Podiatr Med Surg 2016;33:337-353.
4. Paredes LL. Uso de ácido salicílico oclusivo al 70% en pacientes con verrugas vulgares recalcitrantes. Dermatol Rev Mex 2003;47:281.
5. Cruz Pérez DM, Padilla Desgarennes M, Romero Pareyón L, Palma Ramos A, Peralta Pedrero M. Tratamiento con candidina de pacientes con verrugas vulgares resistentes. Dermatol Rev Mex 2011;55:9-16.
6. Bellew S, Quartarolo N, Janniger C. Childhood warts: an update. Cutis 2004;73:379.
7. Kwork CS, Gibss S, Bennett C, Holland R, Abbott R. Topical treatments for cutaneous warts. Cochrane Database Syst Rev 2012;9.
8. Lizárraga GC, Rodríguez AM. Impacto de la adherencia en la efectividad de candidina intralesional *vs* ácido salicílico tópico al 27% en el tratamiento de las verrugas vulgares. Rev Cent Dermatol Pascual 2009;18:5-18.
9. Shahmoradi Z, Assaf F, Al Said H, Khosravani P, Hosseini SM. Topical pyruvic acid (70%) *versus* topical salicylic acid (16.7%) compound in treatment of plantar warts: A randomized controlled trial. Adv Biomed Res 2015;4:113.
10. Signore RJ. *Candida albicans* intralesional injection immunotherapy of warts. Cutis 2002;70:185-192.
11. Vlahovic TC, Spadone S, Dunn SP, et al. *Candida albicans* immunotherapy for *Verrucae plantaris*. J Am Podiatr Med Assoc 2015;105:395-400.
12. Ritter MS, Meffer J. Successful treatment of flat warts using intralesional *Candida* antigen. Arch Dermatol 2003;139-541-542.
13. Imran M, Saher I. Immunotherapy with intralesional *Candida albicans* antigen in resistant or recurrent warts: A study. Indian J Dermatol 2013;58:360-365.
14. Toriello C, Arjona-Rosado LC, Díaz Gómez ML, Taylor ML. 1991. Efficiency of crude and purified fungal antigens in serodiagnosis to discriminate mycotic from other respiratory diseases. Mycoses 1991;34:133-140.

Actividades en provincia de la Sociedad Mexicana de Dermatología, 2017

18 de marzo
Yucatán
Sesión conjunta con el Colegio de Dermatólogos de Yucatán

6 de junio
Monterrey, Nuevo León
Sesión conjunta con la Sociedad de Dermatología de Nuevo León

Dermatología
Revista mexicana

Amebiasis vulvar

Aguilar-Solís BE[1], Sánchez-Rodríguez A[2], Saeb-Lima M[4], Álvarez-Trejo VE[3]

Resumen

La amebiasis cutánea es una manifestación poco frecuente de infección por *Entamoeba histolytica*; es ocasionada más comúnmente por extensión de contigüidad desde el intestino a la piel. La amebiasis cutánea primaria es una forma poco frecuente de afección en la que la piel es infectada de manera directa, sin que exista un foco intestinal o hepático. Por lo poco característico de las manifestaciones clínicas, es difícil su diagnóstico temprano, así como el tratamiento oportuno. Se comunica el caso de una paciente con amebiasis cutánea, en la que el diagnóstico se estableció mediante biopsia de las úlceras vulvares; se trató con metronidazol, con remisión completa de las lesiones.

PALABRAS CLAVE: amebiasis vulvar, *Entamoeba histolytica,* metronidazol.

Dermatol Rev Mex 2017 March;61(2):142-146.

Vulvar amoebiasis.

Aguilar-Solís BE[1], Sánchez-Rodríguez A[2], Saeb-Lima M[4], Álvarez-Trejo VE[3]

Abstract

Cutaneous amoebiasis is a rare manifestation of Entamoeba histolytica *infection, being most commonly caused by extension of contiguity from the intestine to the skin. Primary cutaneous amoebiasis is a rare form of condition in which the skin is infected directly without a bowel or liver focus. So uncharacteristic of clinical manifestations, it is difficult early diagnosis and timely treatment. This paper reports the case of a patient with cutaneous amoebiasis in which the diagnosis was achieved by biopsy of the vulvar ulcers, she was treated with metronidazole with complete remission of the lesions.*

KEYWORDS: *vulvar amoebiasis;* Entamoeba histolytica*; metronidazole*

[1] Residente de tercer año de Ginecología y Obstetricia.
[2] Dermatólogo.
[3] Ginecólogo.
Hospital General de Tampico Dr. Carlos Canseco, Tampico, Tamaulipas.
[4] Dermatopatóloga, Instituto Nacional de Ciencias Médicas y Nutrición Salvador Zubirán, Ciudad de México.

Recibido: junio 2016

Aceptado: agosto 2016

Correspondencia
Dra. Beatriz Elizabeth Aguilar Solís
dra.aguilar.solis@gmail.com

Este artículo debe citarse como
Aguilar-Solís BE, Sánchez-Rodríguez A, Saeb-Lima M, Álvarez-Trejo VE. Amebiasis vulvar. Dermatol Rev Mex. 2017 mar;61(2):142-146.

ANTECEDENTES

La amebiasis está definida por la Organización Mundial de la Salud y por la Organización Panamericana de la Salud como la infección por *Entamoeba histolytica* con o sin la existencia de síntomas.[1-4] Esta parasitosis tiene distribución mundial, pero su prevalencia no es bien conocida, es mayor en los países con malas condiciones sanitarias y socioeconómicas.[4]

En México, el último reporte de casos nuevos de amebiasis intestinal registrado en la población general fue de 299,242 en 2014; en Tamaulipas fue de 4,134 casos nuevos.[3]

La mayoría de los pacientes infectados por *E. histolytica* son portadores asintomáticos;[4] sin embargo, en algunos países produce enfermedad invasiva ya sea intestinal o extraintestinal[1-4] y los órganos más afectados son el hígado, la pleura, el pericardio, el cerebro, el aparato genitourinario y la piel.[1-6]

No todos los infectados padecen amebiasis invasora. Esto depende de la interacción de los factores de virulencia del parásito con el ser humano. Aunque el mecanismo exacto de agresión no se conoce, se presume que la clave de la patogenicidad es la capacidad de causar lisis, necrosis tisular y daño a la matriz extracelular.[2]

La amebiasis cutánea se define como el daño causado a la piel y al tejido blando subyacente por los trofozoítos de *Entamoeba histolytica*, es poco frecuente y su incidencia en todo el mundo se estima de 0.03 a 0.07%; afecta por igual a ambos sexos y es más común en adultos;[4-6] la piel de la región anogenital es la afectada con mayor frecuencia;[4] en las mujeres el orden de afectación es la vagina, la vulva, el cuello uterino, los parametrios y el endometrio.[4-9] El último caso de amebiasis con afectación vulvar reportado en México fue en 2003.[9]

Comunicamos el caso de una paciente de 76 años de edad con amebiasis vulvar, atendida en el Hospital General de Tampico Dr. Carlos Canseco, con diagnóstico presuntivo de carcinoma vulvar.

CASO CLÍNICO

Paciente de 76 años de edad, originaria de San Ignacio, San Luis Potosí, sin enfermedades crónico-degenerativas, de estrato socioeconómico bajo, que inició su padecimiento hacía aproximadamente un año, con prurito y dolor en la región genital. Se multitrató con varios médicos, sin tener alivio; en abril de 2016 acudió a consulta de Ginecología en nuestra institución. A la exploración genital se observó dermatosis localizada en la vulva, que afectaba los labios mayores, los menores y el introíto; esta dermatosis estaba constituida por una placa que cubría los bordes de los labios mayores, de aspecto esponjoso-blanquecino, con múltiples ulceraciones en la superficie, fácilmente sangrantes y con secreción mucoide superficial (Figura 1). El resto de la piel sin alteraciones; la paciente refirió tener evolución crónica, acompañada de ardor, dolor y prurito locales.

El resultado histopatológico de la primera biopsia reportó epitelio escamoso ulcerado con inflamación crónica severa y eosinofilia, negativo a malignidad, por lo que se revaloró y se tomó una segunda biopsia, en la que se reportaron trofozoítos de *Entamoeba histolytica* con eritrofagocitosis mediante el uso de ácido peryódico de Schiff (tinción de PAS), sin evidencia de células malignas (Figura 2).

Con lo anterior se estableció el diagnóstico de amebiasis cutánea con afectación vulvar y se le prescribió tratamiento con metronidazol 500 mg vía oral, cada ocho horas, por 10 días, así como medidas de higiene. Se observó curación clínica luego de 15 días de tratamiento (Figura 3).

Figura 1. Aspecto inicial de la lesión, obsérvese la gran cantidad de exulceraciones y el exudado mucoide sobre los labios mayores.

DISCUSIÓN

Entamoeba histolytica es un microorganismo responsable de una amplia variedad de enfermedades invasivas, como absceso hepático amebiano, infección de las vías respiratorias, amebiasis cerebral, genitourinaria y cutánea.[1-4] La infección es a través del agua, alimentos y manos contaminadas con los quistes; también la relación sexual oral-anal se ha reportado como método de trasmisión.[1-8]

La amebiasis cutánea es una manifestación poco frecuente de *Entamoeba histolytica* aun en áreas endémicas y habitualmente se manifiesta como complicación de una disentería amebiana.[5] Existen dos tipos de amebiasis cutánea, de acuerdo con la ruta que siguen los trofozoítos para llegar a la piel: primaria y secundaria.[4]

La amebiasis cutánea primaria es una forma extremadamente poco frecuente de afección, en la que la piel es infectada de manera directa, sin que exista un foco intestinal o hepático. Probablemente el parásito es inoculado en la piel a través del rascado con los dedos contaminados debido a malas condiciones sanitarias.[5,6]

La amebiasis cutánea secundaria es la forma más común y se produce por la extensión por

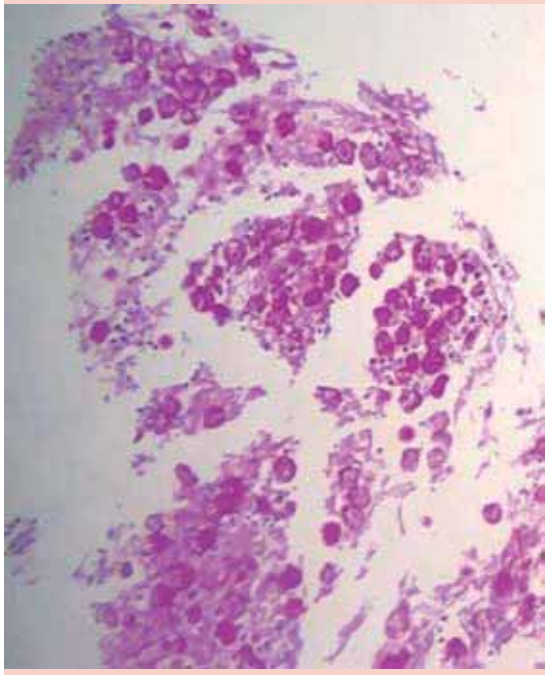

Figura 2. Tinción con ácido peryódico de Schiff, en la que se aprecia la gran cantidad de trofozoítos, así como áreas de necrosis (40 X).

Figura 3. Imagen posterior al tratamiento.

contigüidad de los trofozoítos, desde el intestino a la piel perianal-vulvar, alrededor de las fístulas, orificios de colostomía y en el orificio de drenaje de abscesos.[4-5]

La localización de la amebiasis en el aparato genital femenino se ha reportado en varias ocasiones, principalmente en el cuello uterino;[9] los síntomas más frecuentes son sangrado, leucorrea fétida, dolor abdominal, úlceras genitales y prurito;[4-5] también se ha descrito en la vulva, la vagina, las trompas de Falopio y el endometrio.[9] Entre las condiciones que pueden favorecer su aparición están: desnutrición, diabetes mellitus, mala higiene local, infección crónica, síndrome de inmunodeficiencia adquirida, colitis amebiana tratada de manera inadecuada,[4-6] alcoholismo, entre otras causas de inmunosupresión.[5] La manifestación clínica suele ser una úlcera de borde irregular debido a la diferencia de velocidad de destrucción y regeneración del tejido, con bordes elevados y engrosados que están rodeados por un halo eritematoso; el fondo de la úlcera está formado por abundante tejido de granulación, cubierto por material necrótico y por exudado hematopurulento.[4-5]

El diagnóstico se realiza con el hallazgo de los trofozoítos de *E. histolytica* en el exudado purulento de las úlceras, mediante examen directo al microscopio en platina caliente o en biopsia de piel (es preferible tomar la muestra de la periferia de la lesión, debido a que es la zona en la que se localizan los trofozoítos[10]), al aplicar tinciones de ácido peryódico de Schiff (PAS) y de gomorio metamina de plata, con lo que se tiñen los trofozoítos hematófagos.[4-7] Pueden realizarse pruebas inmunológicas, como fijación de complemento, hemaglutinación indirecta, reacción de anticuerpos monoclonales fluorescentes, electroinmunotransferencia en gel y la reacción en cadena de la polimerasa.[6] Los hallazgos histológicos más comunes son hiperplasia epidérmica con espongiosis, ulceración, áreas de necrosis, infiltrado inflamatorio mixto y, en específico, trofozoítos hematófagos.[5]

La selección del medicamento y su vía de administración se basa en la localización de los trofozoítos en la luz o pared intestinal o en los tejidos extraintestinales. Otros factores a considerar son la edad, severidad clínica, existencia de otros parásitos intestinales, disponibilidad de los fármacos, eficacia clínica, efectos colaterales y embarazo.[8] Los 5-nitroimidazoles, en particular el metronidazol, son los fármacos de elección en el tratamiento de la afección tisular.[7,8] El esquema prescrito es metronidazol 750-800 mg (30 mg/kg/día sin exceder 2 g/día), tres veces al día du-

rante 10 días, seguido de un esquema con efecto luminal como paromomicina 500 mg (30 mg/kg/día) tres veces al día durante siete días.[4-8] Puede prescribirse a pacientes críticos por vía parenteral;[2] se observa alivio de las úlceras de manera importante con el tratamiento amebicida.[4]

Es necesario el estudio histológico para descartar malignidad, porque se informa que en 8% de los casos coexiste con alguna neoplasia.[9] Los pocos casos reportados de amebiasis vulvar se atribuyen a que el medio ácido y el epitelio escamoso vaginal funcionan como barrera natural a la infección, a la falta de sospecha clínica y por administración de metronidazol en el tratamiento de la vaginosis.[9]

CONCLUSIÓN

La amebiasis sigue siendo un problema de salud, por lo que a pesar de los pocos casos reportados en México de amebiasis cutánea es importante pensar en esta afección como diagnóstico diferencial para iniciar el tratamiento oportuno y evitar daño extenso de la región genital.

REFERENCIAS

1. Universidad Nacional Autónoma de México (UNAM), 2011. Entamoebosis o amibiasis o amebiasis. Recuperado de: http://www.facmed.unam.mx/deptos/microbiologia/parasitologia/amibiasis.html
2. Ramos-Jiménez J. Infectología clínica 2012;391-396. En: El Manual Moderno, SUIVE/DGE/Secretaría de Salud 2014.
3. http://www.epidemiologia.salud.gob.mx/doctos/infoepid/inf_morbilidad/2014/morbi_sep_2014.pdf
4. Ríos-Yuil JM, Mercadillo-Pérez P, Yuil-de Ríos E, Ríos-Castro M. Amebiasis cutánea:conceptos actuales. Rev Med Hosp Gen Mex 2012;75:114-225.
5. Verma GK, Sharma NL, et al. Amoebiasis cutis: Clinical suspicion is the key to early diagnosis. Australas J Dermatol 2010;51:52-55.
6. Medina-Murillo GR, Rodríguez-Wong U. Amibiasis cutánea perianal. Informe de dos casos. Rev Gastroenterol Mex 2011;76:60-63
7. Carrada-Bravo T. Amibiasis cutánea: parasitosis emergente y letal. Piel 2005;20:28-34.
8. Chacín-Bonilla L. Amebiasis: aspectos clínicos, terapéuticos y de diagnóstico de la infección. Rev Med Chil 2013;141:609-615.
9. Cornejo-Juárez P, Avilés-Salas A. Amebiasis vulvar. Reporte de un caso y revisión de la literatura. Enf Infec y Micro 2003;23:23-26.
10. Ximenez C, Morán P. Amibiasis intestinal: estado actual del conocimiento. Med Int Mex 2007;23:398-407.

Fundación para la Dermatitis Atópica (FDA) en México

Siendo la dermatitis atópica uno de los padecimientos más prevalentes, crónicos en niños, y que requiere de explicaciones precisas, apoyo a la investigación, para todo eso se creó la Fundación México, tiene como sede al prestigiado Servicio de Dermatología del Instituto Nacional de Pediatría, y lo lidera su jefa la Dra. Carola Durán McKinster, y está conformado por su selecto grupo de especialistas.

Sus objetivos son claros y precisos, afiliación de pacientes, dar información, conducir talleres, ayuda directa a los pacientes. Su página web es:

http://www.fundacion-dermatitis-atopica.com.mx/

Misión y Visión de la FDA

"Su misión. Poner al alcance de los niños mexicanos con Dermatitis Atópica y sus familiares información clara, precisa y profesional sobre qué es, cómo tratar y cómo superar la enfermedad, basados en un enfoque no sólo de salud clínica sino psicológica y social."

"Su visión. Convertir a la Fundación para la Dermatitis Atópica en la entidad de referencia más relevante del país, para dirigir y orientar tanto a pacientes y familiares, como a otras entidades clínicas y sociales que puedan identificar esta enfermedad en su entorno, a fin de brindar los cuidados clínicos y emocionales de más niños con Dermatitis Atópica, para devolverles una mejor calidad de vida que redunde en una mejor integración y un mejor desempeño de estos pequeños en su entorno social."

Dermatología
Revista mexicana

Coexistencia de enfermedad de Behçet y vitíligo en un paciente

Cardona-Hernández MA[1], Fernández-Cuevas L[2], Martínez-Estrada V[3], Jurado-Santa Cruz F[4], Ramos-Garibay A[5], Castañeda-Yépiz R[6], Ruano-Jáuregui A[7]

Resumen

La enfermedad de Behçet es una afección inflamatoria crónica de causa desconocida, caracterizada por la tríada de uveítis, úlceras orales y genitales recurrentes. Es poco frecuente en nuestro país y, a diferencia de las áreas endémicas, su manifestación en el sexo masculino es baja. Se ha asociado con síndrome mielodisplásico, hepatitis C, síndrome de Sweet y síndrome antifosfolipídico. El vitíligo no está descrito entre las manifestaciones de la enfermedad de Behçet. Se comunica el caso de un paciente del Estado de México con enfermedad de Behçet y vitíligo diseminado.

PALABRAS CLAVE: enfermedad de Behçet, uveítis, úlceras, vitíligo.

Dermatol Rev Mex 2017 March;61(2):147-152.

Coexistence of Behçet's disease and vitiligo in a patient.

Cardona-Hernández MA,[1] Fernández-Cuevas L,[2] Martínez-Estrada V,[3] Jurado-Santa Cruz F,[4] Ramos-Garibay A,[5] Castañeda-Yépiz R,[6] Ruano-Jáuregui A[7]

Abstract

Behçet's disease is a chronic inflammatory condition of unknown etiology, characterized by the trilogy of uveitis, recurrent oral and genital aphthaes. Behçet's disease is not frequent in our country, and in difference with endemic areas, men are less affected than women. Behçet's disease is associated with myelodysplastic syndrome, hepatitis C, Sweet syndrome and anti-phospholipid syndrome. Vitiligo has not been reported within the manifestations of Behcet's disease. We report the case of a man from Estado de Mexico with Behçet's disease and vitiligo.

KEYWORDS: *Behçet's disease; uveitis; ulcers; vitiligo*

[1] Dermatooncólogo adscrito.
[2] Patóloga bucal, adscrita al servicio de Patología oral.
[3] Dermatooncóloga adscrita al servicio de Enfermedades Colágeno-Vasculares Autoinmunitarias.
[4] Dermatólogo, director.
[5] Dermatopatólogo adscrito al servicio de Dermatopatología.
[6] Médico residente de cuarto año de Dermatología.
[7] Médico residente de Alta Especialidad en Dermatopatología.
Centro Dermatológico Dr. Ladislao de la Pascua, Secretaría de Salud de la Ciudad de México.

Recibido: julio 2016

Aceptado: septiembre 2016

Correspondencia
Dr. Miguel Ángel Cardona Hernández
drmiguelcardona08@gmail.com

Este artículo debe citarse como
Cardona-Hernández MA, Fernández-Cuevas L, Martínez-Estrada V, Jurado-Santa Cruz F y col. Coexistencia de enfermedad de Behçet y vitíligo en un paciente. Dermatol Rev Mex. 2017 mar;61(2):147-152.

ANTECEDENTES

La enfermedad de Behçet se describió en 1930 por el oftalmólogo griego Adamantiades y se reportó como enfermedad definida en 1937 por el dermatólogo turco Hulusi Behçet.[1] Se considera una afección inflamatoria crónica de causa desconocida, caracterizada por la tríada de uveítis, úlceras orales y genitales recurrentes. Puede tener una variedad de manifestaciones sistémicas secundarias a vasculitis.[1]

Su distribución geográfica desde Asia hasta el Mediterráneo se conoce como la ruta de seda.[1] El mayor número de casos se reporta en Turquía (0.11%), donde es más común en la tercera década de la vida y con predominio en el sexo masculino (68%); sin embargo, en Europa y América del Norte se ha reportado con más incidencia en el género femenino.[2] En México se desconoce la prevalencia de esta enfermedad.[2]

Se comunica el caso de un paciente del Estado de México con enfermedad de Behçet y vitíligo diseminado.

CASO CLÍNICO

Paciente masculino de 39 años de edad, casado, de ocupación comerciante, originario y residente del Estado de México, quien acudió al Centro Dermatológico Dr. Ladislao de la Pascua de la Ciudad de México por padecer úlceras dolorosas en la boca, de una semana de evolución, con limitación en la ingestión de alimentos, acompañadas de visión borrosa. Como antecedente personal refirió lesiones similares dos años previos a la consulta, sin recibir tratamiento, así como cuadros intermitentes de oligoartralgias en las rodillas y úlceras recurrentes en la zona genital. A la exploración física se observó estomatosis, que afectaba la mucosa del labio inferior, la cara ventral de la lengua y la mucosa yugal derecha, constituida por numerosas úlceras tipo afta menor y herpetiformes, de 1 a 5 mm de diámetro, circulares a ovales, con fondo limpio blanquecino, rodeadas de un halo eritematoso con bordes definidos, de evolución aguda y dolorosa (Figura 1). Además, tenía una segunda dermatosis en el abdomen, en la zona inguinal derecha, la cara dorso-lateral del cuerpo del pene, la bolsa escrotal, el pliegue perianal y el borde lateral de la cara interna del pie derecho, constituida por manchas acrómicas de forma y tamaño variables, con leucotriquia, de evolución crónica y asintomática (Figura 2).

Se estableció el diagnóstico presuntivo clínico de enfermedad de Behçet y se realizó el siguiente protocolo de estudio: prueba de patergia, positiva a las 24 horas (Figura 3). Evaluación oftalmológica sin alteraciones. La biopsia de una de las úlceras orales reportó un proceso inflamatorio inespecífico (Figura 4). En los exámenes de laboratorio y gabinete se encontró dislipidemia mixta (colesterol 200 mg/dL-triglicéridos 190 mg/dL), HLA B51/B52 positivos, factor reumatoide, anticuerpos antinucleares y HLA B27 negativos; radiografía de tórax sin alteraciones.

Figura 1. Numerosas úlceras orales tipo afta menor y herpetiforme.

Figura 2. Manchas acrómicas en el tronco.

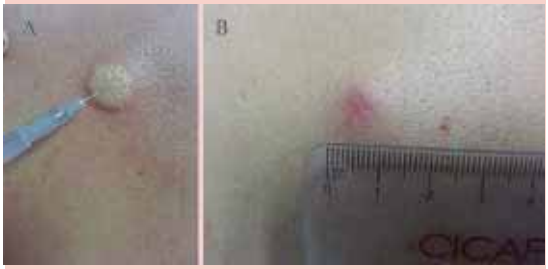

Figura 3. Prueba de patergia positiva.

De acuerdo con los Criterios del Grupo Internacional de Enfermedad de Behçet, se integró el diagnóstico final de enfermedad de Behçet y como diagnóstico adicional, vitíligo diseminado.

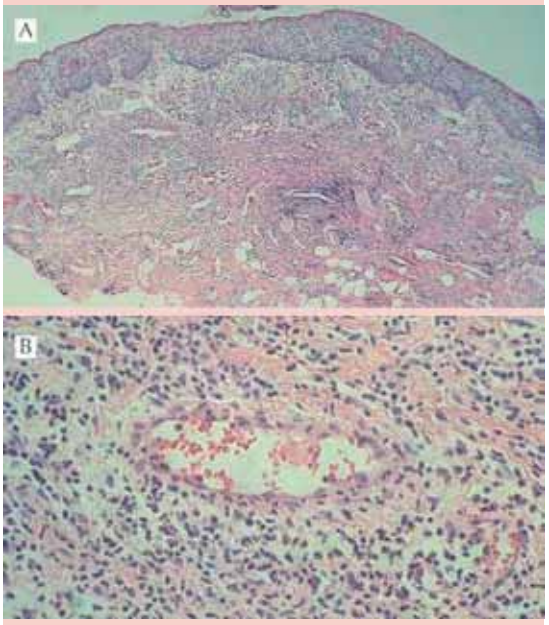

Figura 4. **A.** Imagen histológica. Epitelio de la mucosa de espesor adecuado con espongiosis leve. La dermis superficial y media, con moderada reacción inflamatoria (H&E 4X.) **B**. Infiltrado perivascular compuesto por linfocitos e histiocitos (H&E 25X).

Se indicó tratamiento de las úlceras orales con esteroides tópicos con furoato de mometasona, así como tratamiento del vitíligo, con inhibidor de calcineurina, pomada de metoxaleno y fotoprotección. Después, el paciente tuvo extensión de las úlceras a los genitales (Figura 5) y malestar general con síntomas visuales y articulares, por lo que se decidió la interconsulta con Reumatología, con lo que se estableció el tratamiento con colchicina 0.5 mg/día y pravastatina. En la actualidad cursa con remisión del cuadro, con valoración periódica estrecha por los servicios de Dermatología y Reumatología.

DISCUSIÓN

La enfermedad de Behçet es una afección inflamatoria con un componente vascular de curso

Figura 5. Úlceras en el glande.

crónico y recurrente.[1,2] Su manifestación en el continente americano es poco frecuente, sobre todo en el sexo masculino.[3]

El HLA-B51 es el factor genético asociado con más frecuencia y confiere un factor de riesgo seis veces mayor de padecer la enfermedad. Existen estímulos ambientales no identificados en su totalidad que se necesitan para su evolución, entre ellos las infecciones bacterianas y virales, que generan una alteración en la regulación del sistema inmunológico, con participación de los linfocitos T, lo que logra una expresión fenotípica del padecimiento. A pesar de que la enfermedad de Behçet no muestra signos clásicos de una enfermedad autoinmunitaria, puede asociarse con la existencia de anticuerpos antinucleares, anticardiolipinas e hipergammaglobulinemia.[4]

Las manifestaciones clínicas son principalmente mucocutáneas y varían de acuerdo con el sexo y la raza. Las úlceras orales se manifiestan en 84 a 97%, son recurrentes, extensas, múltiples y dolorosas. Pueden ser puntiformes o de mayor tamaño, de incluso 2 cm, con bordes bien definidos, base necrótica blanca-amarillenta, rodeadas de eritema; por lo general se alivian en semanas.[3,5] Las úlceras genitales tienen frecuencia de 66 a 97%, con afectación en cualquier área y predominio en el escroto y la vulva.[5] Tienen menor recurrencia que las orales y pueden dejar cicatriz, por el daño en los planos profundos.[6]

La enfermedad ocular afecta a 25 a 75% de los pacientes. La uveítis de carácter bilateral y episódico es la principal manifestación. La pérdida de visión representa la causa de morbilidad más importante (30% en 10 años, en caso de no recibir tratamiento). Otras manifestaciones menos comunes son hipopion, vasculitis retinal, oclusión vascular y neuritis óptica.[7]

Las lesiones cutáneas se manifiestan en 69 a 80% de los casos. Son lesiones inespecíficas que incluyen: eritema nudoso, dermatitis acneiforme con lesiones pápulo-pustulosas, lesiones tipo pioderma gangrenoso, tromboflebitis y, de manera excepcional, vasculitis manifestada como púrpura palpable.[8] En términos histológicos, puede encontrarse vasculitis leucocitoclástica, infiltrados neutrofílicos y necrosis fibrinoide.[9]

El daño articular afecta a la mitad de los pacientes, manifestado por oligoartralgias de predominio en los miembros inferiores, con artritis asimétrica no erosiva.[10] El sistema venoso puede dañarse más que el arterial, con trombosis venosa profunda y síndrome de Budd-Chiari. En caso de afectar al sistema arterial, se manifiesta como enfermedad aneurismática (aorta torácica y arteria pulmonar).[10,11] La afectación al sistema nervioso varía de 5 a 50%, con manifestaciones extraparenquimatosas y parenquimatosas. Con

menor frecuencia se afecta el sistema renal (glomeruleronefritis-aneurisma de la arteria renal) y el sistema gastrointestinal (úlceras y perforación de la región ileocecal).[12]

No existe una prueba diagnóstica específica. La prueba de patergia es de las más útiles, porque cuando resulta positiva permite inferir que la enfermedad está activa. La técnica básica consiste en puncionar la piel con una aguja de 21-25 G vía intradérmica. Se realiza la lectura de esta prueba en 24 a 48 horas y se considera positiva si se observa una reacción pápulo-pustular rodeada de eritema. En el estudio histopatológico puede observarse hiperqueratosis, espongiosis variable y formación de algunas pústulas subcórneas. El infiltrado de la dermis incluye linfocitos e histiocitos con disposición en focos perivasculares.[13]

A diferencia de otros criterios de clasificación, los Criterios Internacionales de la Enfermedad de Behçet (ICBD) tienen sensibilidad y especificidad de 94 y 92%, respectivamente.[14]

El tratamiento depende de la manifestación clínica y afectación sistémica, con el objetivo de ser seguro a largo plazo.[15] La administración de antiinflamatorios no esteroides y esteroides tópicos es suficiente en los casos en los que existe sólo daño mucocutáneo. La talidomida o colchicina se reservan en casos de manifestaciones articulares, sobre todo esta última, para reducir los brotes recurrentes de la enfermedad.[16]

En caso de tener manifestaciones sistémicas, ameritará tratamiento con inmunosupresores. En la actualidad se considera que los pacientes con dos o más episodios de uveítis por año, disminución de la agudeza visual (edema crónico macular), enfermedad del sistema nervioso central, enfermedad inflamatoria intestinal, manifestaciones mucocutáneas o artritis que reducen de manera significativa la calidad de vida, son aptos para recibir tratamiento biológico con anti-TNF; entre ellos, infliximab, adalilumab y etanercept.[17]

Saadoun y colaboradores observaron en un estudio de cohorte la mortalidad a largo plazo y los factores pronóstico asociados con enfermedad de Behçet y reportaron mortalidad de 5% a cinco años del diagnóstico.[18] Los factores de riesgo descritos con mayor mortalidad son: sexo masculino, edad menor de 35 años y afectación arterial (aneurisma de la arteria pulmonar y torácica). Existen estudios que asocian la severidad de la enfermedad con pacientes que tienen HLA-B51 positivo; esto puede apoyar el hecho de que los portadores muestran una enfermedad extensa.[18]

La enfermedad de Behçet se ha asociado con síndrome mielodisplásico, hepatitis C, síndrome de Sweet y síndrome antifosfolipídico. El vitíligo tiene incidencia elevada de asociación con enfermedades de origen autoinmunitario, como tiroiditis y diabetes mellitus.[19] El vitíligo no está entre las manifestaciones de enfermedad de Behçet y su asociación sólo se ha reportado en un caso. En algunos casos se consideran lesiones de aspecto vitiligoide secundarias al fenómeno de Koebner debido a las úlceras recurrentes.[20]

El caso comunicado sustenta su diagnóstico de acuerdo con los Criterios Internacionales de la Enfermedad de Behçet, con úlceras bucales y genitales recurrentes y HLA B51 positivo, acompañado de prueba de patergia positiva.

La enfermedad de Behçet es poco frecuente en nuestro país, y a diferencia de las áreas endémicas, su manifestación en el sexo masculino es baja. Se encontró una relación incidental con vitíligo, en este caso, secundario al fenómeno de Koebner en la región genital. Es de relevancia establecer un diagnóstico temprano para evitar complicaciones en su evolución y la muerte, así como un seguimiento permanente.

REFERENCIAS

1. Zouboulis CC, Kaklamanis P. Early descriptions of Adamantiades-Behcet's disease. Ann Rheum Dis 2003;62:691-692.
2. Mohammad A, Mandl T, Sturfelt G, Segelmark M. Incidence, prevalence and clinical characteristics of Behcet's disease in southern Sweden. Rheumatology 2013;52:304-310.
3. Dalvi SR, Yildrim R, Yazici Y. Behcet's syndrome. Drugs 2012;72:2223-2241.
4. Direskeneli H. Behcet's disease: infectious aetiology, new autoantigens, and HLA-B51. Ann Rheum Dis 2001;60;996-1002.
5. O'Duffy JD. Behçet's disease. Curr Opin Rheumatol 1994;6:39-43.
6. Kaklamani VG, Vaiopoulos G, Markomichelakis N, Kaklamanis P. Recurrent epididymo-orchitis in patients with Behçet's disease. J Urol 2000;163;487-489.
7. Nussenblatt RB. Uveitis in Behçet's disease. Int Rev Immunol 997;14:67-79.
8. Demirkesen C, Tüzüner N, Mat C, et al. Clinicopathologic evaluation of nodular cutaneous lesions of Behçet syndrome. Am J Clin Pathol 2001;116:341-346.
9. Kontogiannis V, Powell RJ. Behcet's disease. Postgrad Med J 2000;76:629-637.
10. Kim HA, Choi KW, Song YW. Arthropathy in Behçet's disease. Scand J Rheumatol 1997;26:125-129.
11. Koç Y, Güllü I, Akpek G, et al. Vascular involvement in Behçet's disease. J Rheumatol 1992;19:402-410.
12. Kalra S, Silman A, Akman-Demir G, et al. Diagnosis and management of Neuro-Behçet's disease: international consensus recommendations. J Neurol 2014;261:1662-1676.
13. Davatchi F, Sadeghi Abdollahi B, Chams-Davatchi C, et al. Impact of the positive pathergy test on the performance of classification/diagnosis criteria for Behcet's disease. Mod Rheumatol 2013;23:125.132.
14. Gül A, Esin S, Dilsen N, Koniçe M, et al. Inmunohistology of skin pathergy reaction in Behcet's disease. Br J Dermatol 1995;132:901-907.
15. Davatchi F, et al. The International Criteria for Behcet's disease (ICBD): A collaborative study of 27 countries on the sensitivity and specificity of the new criteria. J Eur Acad Dermatol Venereol 2014;28:338-347.
16. Comarmond C, Wechsler B, Cacoub P, Saadoun D. Approaches to immunosuppression in Behçet's disease. Immunotherapy 2013;5:743-754.
17. Arida A, Fragiadaki K, Giavri E, Sfikakis P. Anti-TNF agents for Behcet's disease: Analysis of published data on 369 patients. Semin Arthritis Rheum 2011;41:61-70 .
18. Saadoun D, Wechsler B, Desseaux K, et al. Mortality in Behcet's disease. Arthritis Rheum 2010;62:2806-2812.
19. Jurado F. Vitiligo. Rev Fac Med UNAM 2003;46:152-156.
20. Karincaoglu Y, Kalayci B, Tepe B. Vitiligo koebnerized by Behçet disease genital ulceration. Am J Clin Dermatol 2009;10:268-270.

Dermatología
Revista mexicana

Cáncer de mama con metástasis cutánea

Porras-Kusmanic N,[1] Norris-Squirrell F[2]

Resumen

Se comunica el caso de una paciente de 91 años de edad, hipertensa, con antecedente de mastectomía izquierda por cáncer de mama; canalizada por padecer un cuadro de un año de evolución, caracterizado por la aparición de lesión cutánea de aspecto tumoral de 4 cm de diámetro, ubicada en la escotadura esternal. Al examen físico destacó un tumor hiperqueratósico con eritema violáceo en la periferia, de consistencia infiltrada, adherido a los planos profundos, de 6 cm de diámetro, en la región supraesternal. En la región mamaria izquierda se observó placa infiltrada de 10 x 15 cm de diámetro, con zonas de necrosis y eritema violáceo, con abundantes escamas y residuos de costras sobre múltiples neoformaciones de aspecto nodular que confluían en la zona de cicatriz anterior. Se palparon adenopatías supraclaviculares y axilares indoloras. La biopsia cutánea mostró dermis infiltrada por células atípicas de núcleos anisocarióticos, hipercromáticos, con citoplasma eosinófilo, dispuestas en nidos. La inmunohistoquímica mostró receptores de estrógenos positivos +++ y receptores de progesterona positivos +++. Se estableció el diagnóstico de cáncer de mama con metástasis cutánea. El servicio de Oncología inició tratamiento con tamoxifeno durante seis meses y derivó a cuidados paliativos.

PALABRAS CLAVE: cáncer de mama, metástasis cutáneas.

Dermatol Rev Mex 2017 March;61(2):153-157.

Breast cancer with skin metastasis.

Porras-Kusmanic N,[1] Norris-Squirrell F[2]

Abstract

This paper reports the case of a 91-year-old female patient, with hypertension and left mastectomy from breast cancer; she was derived by history of a year of evolution, characterized by the appearance of tumor like skin lesion, 4 cm in diameter, located in sternal notch. Physical examination revealed hyperkeratosis tumor, infiltrated consistency, adhered to deep planes, 6 cm in diameter with violet erythema on the periphery in supraesternal region. It was an infiltrated plate, 10 by 15 cm of diameter in scar zone with areas of necrosis, violet erythema and hyperkeratotic tumors, with painless axillary and supraclavicular lymph nodes. Skin biopsy showed dermis infiltrated by atypical cells with anisocariotics and hyperchromatic nuclei, eosinophilic cytoplasm arranged in nests. Immunohistochemical study demonstrated: oestrogen receptor; positive +++. Progesterone receptor; positive +++. Diagnosis established was of breast cancer with skin metastasis. Oncology staff started tamoxifen for six months and led to palliative care.

KEYWORDS: *breast cancer; skin metastasis*

[1] Médico Cirujano, Dermatólogo, Hospital Metropolitano de La Florida, Santiago de Chile.
[2] Médico Cirujano, Magister en Epidemiología, Universidad de Los Andes, Bogotá, Colombia.

Recibido: mayo 2016

Aceptado: julio 2016

Correspondencia
Dra. Frances Norris Squirrel
fnsquirrell@gmail.com

Este artículo debe citarse como
Porras-Kusmanic N, Norris-Squirrell F. Cáncer de mama con metástasis cutánea. Dermatol Rev Mex. 2017 mar;61(2):153-157.

ANTECEDENTES

Las metástasis cutáneas de neoplasias viscerales son poco frecuentes, su incidencia varía de 0.7 a 9%. Un metanálisis de Hu y colaboradores, que incluyó autopsias y estudios retrospectivos, encontró una incidencia global de 5% de metástasis cutáneas en neoplasias viscerales. Su localización más común es en la región periumbilical. Los tumores primarios más frecuentes corresponden a cáncer de mama, seguidos de cáncer de pulmón y de colon. Existe escasa evidencia disponible acerca de la prevalencia de la metástasis cutánea como manifestación inicial de malignidad.[1-3]

Existen diversos subtipos de cáncer de mama, que pueden identificarse por gen o perfiles de expresión de proteínas mediante inmunohistoquímica. Entre estos últimos encontramos los patrones de expresión del receptor de estrógeno, receptor de progesterona y receptor del factor de crecimiento epidérmico humano 2 (HER2). Esta clasificación permite seleccionar el tratamiento más adecuado.[4]

Kong y colaboradores realizaron un análisis retrospectivo de 125 pacientes con metástasis cutánea de cáncer de mama que mostró que estas metástasis fueron más comunes en neoplasias con receptores hormonales positivos que en las neoplasias con estudios de inmunohistoquímica negativos (42 *vs* 23%). Además, concluyeron que en este último grupo se observaron con mayor frecuencia metástasis cutáneas con aspecto de placas eritematosas infiltradas.[5]

Lee y colaboradores reportaron el caso de una paciente de 38 años de edad con diagnóstico de carcinoma ductal invasivo escasamente diferenciado con estudios de inmunohistoquímica negativos, sin evidencia de metástasis, que se trató con tres ciclos de quimioterapia y posterior mastectomía derecha radical.[4] El examen histopatológico reveló un carcinoma ductal infiltrante con necrosis y afectación en 11 ganglios linfáticos. De nuevo se trató con tres ciclos de quimioterapia, pero esta vez se agregó radioterapia coadyuvante de la pared torácica derecha y de los linfáticos regionales. Dos meses más tarde la paciente consultó por aparición de múltiples nódulos eritematosos de consistencia infiltrada y ulcerados en la pared torácica derecha, el hombro y el brazo ipsilateral. Se le indicó resonancia magnética nuclear de mama que mostró engrosamiento de la piel, que se atribuyó al procedimiento quirúrgico o a la radioterapia. Se le realizó biopsia de piel de la región afectada, que reportó carcinoma ductal infiltrante con invasión linfática difusa. El estudio de inmunohistoquímica resultó positivo para los receptores de estrógenos. La tomografía por emisión de positrones mostró actividad hipermetabólica heterogénea de la piel a lo largo de la pared torácica derecha y pequeñas lesiones nodulares hipermetabólicas en la zona paraesternal, sin evidencia de otras metástasis. Se indicaron tres ciclos de tratamiento hormonal, con buena respuesta.[4]

Nuestro objetivo es comunicar el caso de una paciente de 91 años de edad con antecedente de cáncer de mama, enviada desde la atención primaria por lesión de aspecto tumoral en la región cervical.

CASO CLÍNICO

Paciente femenina de 91 años de edad, con antecedentes personales patológicos de mastectomía izquierda por cáncer de mama sin tener otros tratamientos, con hipertensión arterial tratada con nifedipino y ácido acetilsalicílico; enviada desde la atención primaria a policlínico de Dermatología del Hospital Metropolitano de La Florida, Santiago de Chile, por padecer un cuadro de un año de evolución, caracterizado por la aparición de lesión cutánea de aspecto

tumoral, de 4 cm de diámetro, localizada en la escotadura esternal. En la anamnesis dirigida, la paciente no recordó la fecha de su cirugía.

En el examen físico destacó la existencia de un tumor hiperqueratósico con eritema violáceo en la periferia, de consistencia infiltrada, adherido a planos profundos, de 6 cm de diámetro, en la región supraesternal. En la región mamaria izquierda se observó placa infiltrada de 10 por 15 cm de diámetro, con zonas de necrosis y eritema violáceo, con tumores hiperqueratósicos en la zona de la cicatriz anterior. Se palparon adenopatías supraclaviculares y axilares bilaterales, indoloras, de consistencia petrosa, adheridas a planos profundos (Figuras 1 a 3).

Se formuló la hipótesis diagnóstica de cáncer de mama con metástasis cutánea, por lo que se le realizó biopsia cutánea por escisión de tórax, de la que se obtuvo un fragmento irregular de piel de 1.2 x 0.5 cm de diámetro, que mostró epidermis de aspecto conservado y dermis infiltrada por células atípicas de núcleos anisocarióticos, hipercromáticos, con citoplasma eosinófilo, dispuestas en nidos (Figura 4).

Figura 1. Tumor hiperqueratósico en la región supraesternal. Vista al ojo desnudo.

Figura 2. Imagen ampliada de la Figura 1. Tumor hiperqueratósico de consistencia infiltrada con eritema violáceo en la periferia. Vista al ojo desnudo.

Figura 3. Placa infiltrada de 10 x 15 cm de diámetro, con zonas de necrosis y eritema violáceo, con abundantes escamas y residuos de costras sobre múltiples neoformaciones de aspecto nodular que confluyen en la zona de la cicatriz anterior, en la mama izquierda. Vista al ojo desnudo.

El estudio inmunohistoquímico con técnica automatizada en el carcinoma invasor, con anticuerpos monoclonales Ventana y Kitrevelado Ultra View universal DAB, mostró receptores de estrógenos positivos +++ en 99% de los núcleos

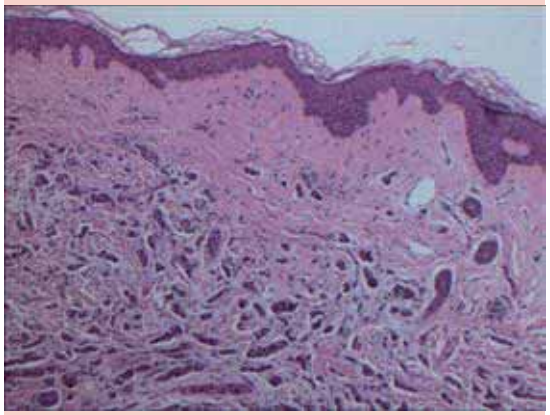

Figura 4. HE 4X o 10X. Epidermis conservada. Dermis infiltrada por células atípicas dispuestas en nidos.

celulares, receptores de progesterona positivos +++ en 99% de los receptores de los núcleos celulares, c-erB-2 negativo (puntuación 1+), tinción con patrón de membrana citoplasmática incompleta, débil, en aproximadamente 20% de las células, Ki-67 índice de proliferación celular de aproximadamente 20%, E-cadherina positiva en la membrana de las células neoplásicas. Los hallazgos morfológicos, así como los inmunohistoquímicos en conjunto con los antecedentes clínicos ayudaron a establecer el origen mamario de la enfermedad. Los hallazgos fueron compatibles con metástasis cutánea. La paciente se envió a Oncología para su tratamiento y seguimiento, donde le prescribieron tamoxifeno durante seis meses, con cuidados paliativos.

DISCUSIÓN

La metástasis cutánea corresponde a la afectación tumoral de la dermis o del tejido celular subcutáneo como causa de un tumor primario que puede tener distintas localizaciones. Puede ser la única manifestación clínica de una neoplasia subyacente; por tanto, un índice de sospecha clínica alto es fundamental. Por lo general afecta a sujetos entre la quinta y sexta décadas de la vida; su manifestación es variable y puede ser asintomática o dolorosa; puede manifestarse como máculas, placas infiltradas o induradas, lesiones discoides, nódulos tumorales con telangiectasias, ampollas, lesiones papuloescamosas, placas con cicatrices o tumores pigmentados. Lo más común es que aparezca como una placa indolora de crecimiento rápido o como nódulos subcutáneos con la epidermis intacta.[6-12]

Las metástasis procedentes de cáncer de mama tienden a manifestarse en la pared anterior del tórax; hecho que puede ocurrir por extensión directa del tumor subyacente o por diseminación linfática; por tanto, es indispensable realizar un examen físico completo y minucioso a cada paciente.[13,14]

La paciente de nuestro estudio se canalizó por una lesión supraclavicular derecha; la pesquisa de la lesión en la cicatriz de la mastectomía se realizó durante su evaluación en el policlínico de Dermatología; la paciente no le dio importancia, puesto que nunca tuvo dolor. El examen físico exhaustivo permitió descubrir esta lesión.

Si bien la paciente correspondía a un caso social, es decir, no contaba con soporte familiar y estaba prácticamente en el abandono, además, no recordaba haberse sometido a quimioterapia ni radioterapia, uno de los diagnósticos diferenciales que debería plantearse al enfrentarse a este tipo de pacientes es el de radiodermatitis. Éste es un problema en aumento debido al número creciente de sujetos que requieren este tratamiento. En la mayor parte de los casos los efectos en la piel son mínimos y transitorios, pero pueden aparecer efectos severos de manera aguda o crónica.[6-9]

La radiodermatitis es un efecto menos frecuente. Se manifiesta entre 2 y 10 años posterior a la

exposición; la piel se atrofia, pueden aparecer telangiectasias e hiper o hipopigmentación; incluso, en algunos casos puede evolucionar a fibrosis actínica.[10]

No contar con antecedentes de quimioterapia ni de radioterapia, un mal apego al tratamiento farmacológico, los escasos controles con el equipo de Oncología, así como las características de la lesión en la mama permitieron plantear como hipótesis diagnóstica metástasis cutánea de cáncer de mama, que posteriormente se confirmó mediante biopsia.

Aunque las medidas sean terapéuticas, que en este caso fueron de orden paliativo, es fundamental destacar la importancia de un examen acucioso al momento de tratar pacientes de edad avanzada y con escaso soporte familiar. Aunque no siempre se les ofrecerá una alternativa de curación, sí puede dárseles un diagnóstico certero y las mejores alternativas disponibles para sobrellevar la enfermedad de la manera más digna posible.

REFERENCIAS

1. Jun DW, Lee OY, Park CK, et al. Cutaneous metastases of pancreatic carcinoma as a first clinical manifestation. Korean J Intern Med 2005;20:260-263.
2. Ruiz de Erenchun F, Vásquez F, Sola M. Metástasis cutáneas de adenocarcinoma de páncreas. Actas Dermosifiliográficas 1991;82:455-458.
3. Hu S, Chen G, Lu Y, et al, Cutaneous metastases from different internal malignancies: a clinical and prognostic appraisal. J Eur Acad Dermatol Venereol 2008;22:735-740. Disponible en: http://onlinelibrary.wiley.com/doi/10.1111/j.1468-3083.2008.02590.x/full
4. Lee SM, Kang EJ, Kim JH, et al. Triple-negative breast cancer that progressed as estrogen receptor-positive skin metastases. Korean J Intern Med 2015;30:411-414. Disponible en: http://www.ncbi.nlm.nih.gov/pmc/articles/PMC4438298/
5. Kong JH, Park YH, Kim JA, et al. Patterns of skin and soft tissue metastases from breast cancer according to subtypes: relationship between EGFR overexpression and skin manifestations. Oncology 2011;81:55-62.
6. Garza DE, Ocampo-Candiani J. Dermatitis por radiación. Generalidades y su asociación con cetuximab. Medicina Cutánea Ibero Latinoamericana, 2010;38:127-133. Disponible en: http://dialnet.unirioja.es/revista/4582/A/2010
7. Spittle MT. Radiotherapy and reactions to ionizing radiation. En: Champion RH, Burton JL, Ebling FJC, eds. Textbook of Dermatology. 5th ed. Oxford: Blackwell Scientific, 1992;3089.
8. Trotti A, Byhardt R, Stetz J, Gwede C, et al. Commom toxicity criteria: version 2.0. an improved reference for grading the acute effects of cancer treatment: impact on radiotherapy. Int J Radiat Oncol Biol Phys 2000;47:13-47. Disponible en: http://www.redjournal.org/article/S0360-3016(99)00559-3/fulltext
9. Camidge R, Price A. Characterizing the phenomenon of radiation recall dermatitis. Radiother Oncol 2001;59:237-245. Disponible en: http://linkinghub.elsevier.com/retrieve/pii/S0167814001003280?showall=true
10. Ruiz V, Algara M, Foro P, Reig A, Valls A. Eficacia de la orgoteína en el tratamiento de la fibrosis y xerostomía radioinducidas. Oncología 1995;18:60-64.
11. García Berrocal MI. Necrolisis epidérmica tóxica tras radioterapia. Oncología 2001;24:49-50.
12. Kurokawa M, Watanabe M,Harada R, et al. Initial experience of radiotherapy plus cetuximab for Japanese head and neck cancer patients. J Radiat Res 2015;56:849-8565. Disponible en: http://jrr.oxfordjournals.org/content/early/2015/07/08/jrr.rrv038.full
13. Torres-Aja L. Metástasis cutánea de carcinoma mamario: cáncer de mama en coraza. Revisión de la literatura y presentación de un caso. Rev Finlay 2012;2.. Disponible en: http://www.revfinlay.sld.cu/index.php/finlay/article/view/121
14. Yin Bin C, Meghan A, Helm A, Zeitouni N, et al. The presentation, pathology, and current management strategies of cutaneous metastasis. N Am J Med Sci 2013;5:499-504.

Dermatología
Revista mexicana

Sección realizada por residentes del Departamento de Dermatología del Hospital General Dr. Manuel Gea González.

Trüeb, RM. Serum biotin levels in women complaining of hair loss (*Concentraciones de biotina sérica en mujeres con pérdida de pelo).* Int J Trichology 2016;8:73-77.

Antecedentes: la biotina es una coenzima que participa en múltiples reacciones metabólicas importantes para mantener la piel y el pelo sanos. Debido a su disponibilidad, accesibilidad y comercialización, se considera un suplemento nutricional popular en el tratamiento de la pérdida del pelo. Sin embargo, existen pocos datos acerca de la deficiencia de ésta en pacientes con pérdida de pelo.

Objetivo: determinar la frecuencia y significado de la deficiencia de biotina en mujeres con pérdida de pelo.

Material y método: estudio retrospectivo, en el que se evaluó la concentración de biotina sérica en mujeres con pérdida de pelo. Se estudiaron 503 pacientes, con promedio de edad de 45.9 años; se tomaron como valores óptimos: biotina >400 ng/L, subóptimo: 100-400 ng/L y deficiencia: <100 ng/L.

Resultados: de las pacientes con pérdida de pelo, 13% tenía concentraciones óptimas de biotina y sólo una tenía antecedente personal de riesgo de deficiencia de biotina; de éstas, 24% tenía tricograma con datos de efluvio telógeno y ninguna reportó dermatitis seborreica; 38% tuvo deficiencia de biotina y de estas pacientes, 11% tenía factores de riesgo de deficiencia de la misma; de éstas, 24% mostró efluvio telógeno y de éstas, 35% reportó dermatitis seborreica.

Conclusión: la costumbre de suplementar de manera indiscriminada con biotina a las mujeres con pérdida de pelo no constituye una opción terapéutica, a menos que por los datos en la historia clínica y los resultados de exámenes de laboratorio se demuestre esta deficiencia; además de excluir otras causas de pérdida de pelo.

Ana Laura Ramírez-Terán

Thomas KS, Ormerod AD, Craig FE, Greenlaw N, et al. Clinical outcomes and response of patients applying topical therapy for pyoderma gangrenosum: A prospective cohort study (*Respuesta clínica al tratamiento tópico de pioderma gangrenoso: estudio prospectivo de cohorte*). J Am Acad Dermatol 2016;75:940-949.

Antecedentes: el pioderma gangrenoso es una dermatosis poco frecuente, con evidencia limitada de tratamiento.

Objetivo: estimar la eficacia de los tratamientos tópicos en pacientes con pioderma gangrenoso.

Material y método: estudio retrospectivo de cohortes de pacientes de atención secundaria en el Reino Unido, con diagnóstico clínico de pioderma gangrenoso, aptos para recibir tratamiento tópico (reclutados entre julio de 2009 y junio de 2012). Los sujetos recibieron tratamiento tópico después de la práctica clínica habitual (principalmente corticoesteroides tópicos [clases I-III] y tacrolimus a 0.03 o 0.1%). El resultado primario fue la velocidad de la curación a las seis semanas; los resultados secundarios incluyeron: proporción de curación por seis meses, tiempo

de curación, evaluación global, inflamación, dolor, calidad de vida, fracaso del tratamiento y recurrencia.

Resultados: se estudiaron 66 pacientes de 22 a 85 años de edad. El tratamiento más comúnmente prescrito fue propionato de clobetasol a 0.05%. Se reportaron 28 de 66 (44%) úlceras curadas durante seis meses. La mediana de tiempo hasta la curación fue de 145 días (intervalo de confianza de 95%, 96 días a N). El tamaño inicial de la úlcera fue un factor de predicción significativo del tiempo de cicatrización (riesgo relativo, 0.94 [intervalo de confianza de 95%, 0.88 a 1], p=0.043). Cuatro pacientes (15%) tuvieron recurrencia.

Limitaciones: nuestro estudio no incluyó un comparador aleatorio.

Conclusión: el tratamiento tópico es de primera línea y potencialmente efectivo en pacientes con pioderma gangrenoso, pues evita los posibles efectos secundarios asociados con el tratamiento sistémico. No está claro si la enfermedad más grave responderá de manera adecuada al tratamiento tópico solo.

Orly Cheirif-Wolovsky

Hessam S, Sand M, Meier NM, Gambichler T, et al. Combination of oral zinc gluconate and topical triclosan: An anti-inflammatory treatment modality for initial hidradenitis suppurativa (*Combinación de gluconato de cinc oral y triclosán tópico: tratamiento antiinflamatorio de la hidradentitis supurativa inicial*). J Dermatol Sci 2016;84:197-202.

Antecedentes: la hidradenitis supurativa es un reto terapéutico, porque es un padecimiento crónico y con recaídas que puede afectar gravemente la calidad de vida del paciente.

Objetivo: evaluar la eficacia antiinflamatoria del gluconato de cinc oral, 90 mg/día, en combinación con triclosán tópico 2%, dos veces al día.

Material y método: estudio retrospectivo realizado en el Centro HS del Departamento de Dermatología, Venereología y Alergología de la Universidad del Ruhr, en Bochum, Alemania, en el que se evaluaron las historias clínicas de los pacientes en cuanto al cambio de gravedad de la enfermedad y la calidad de vida. Los objetivos secundarios fueron conocer el número de nódulos y fístulas, brotes y la intensidad del dolor.

Resultados: se incluyeron 66 pacientes en etapas Hurley I y II. Después de tres meses de tratamiento combinado, la escala de Hurley y el Índice de Calidad de Vida en Dermatología mejoraron de manera significativa en los pacientes ($p<0.0001$ y $p=0.0386$, respectivamente). El número de nódulos, nuevos brotes y las puntuaciones de eritema disminuyeron de manera importante. Las fístulas y la escala analógica visual del dolor no mostraron diferencias significativas. En 12 pacientes (22%) se reportaron efectos secundarios (náuseas y dolor abdominal).

Conclusión: la combinación de gluconato de cinc y triclosán tópico puede considerarse un tratamiento antiinflamatorio en los pacientes que padecen hidradenitis supurativa en etapas Hurley I y II.

Anika Ruiz-Hernández

Andersen YM, Egeberg A, Gislason GH, Skov L, Thyssen JP. Autoimmune diseases in adults with atopic dermatitis (*Enfermedades autoinmunitarias en pacientes adultos con dermatitis atópica*). J Am Acad Dermatol 2016.

Antecedentes: se ha demostrado aumento de la susceptibilidad a enfermedades autoinmunitarias en pacientes con dermatitis atópica; no obstante, los datos aún son escasos e inconsistentes.

Objetivo: examinar la existencia de enfermedades autoinmunitarias en pacientes adultos con dermatitis atópica.

Material y método: estudio en el que se incluyeron pacientes adultos con diagnóstico hospitalario de dermatitis atópica en Dinamarca, entre 1997 y 2012 (n=8,112) y se emparejaron con los controles (n=40,560); se utilizaron los registros de salud a nivel nacional. La aparición de enfermedades autoinmunitarias se comparó en ambos grupos. Se utilizó regresión logística para estimar la razón de momios.

Resultados: la dermatitis atópica se asoció significativamente con 11 de las 22 enfermedades autoinmuitarias evaluadas. Los pacientes con antecedente de tabaquismo mostraron incidencia significativamente mayor de comorbilidades autoinmunitarias, en comparación con los no fumadores.

Limitaciones: no hay información acerca de la gravedad de la dermatitis atópica y el grado de consumo de tabaco tampoco estuvo disponible. Los resultados de una población hospitalaria de pacientes con dermatitis atópica no pueden generalizarse para el resto de la población.

Conclusiones: los resultados de este estudio sugieren susceptibilidad de enfermedades autoinmunitarias en pacientes adultos con dermatitis atópica, especialmente en los fumadores.

Rosa López-González

Mitjov M, Chrest M, DIehl NN, et al. Pediatric melanomas often mimic benign skin lesions: A restrospective study (*Melanomas pediátricos mimetizan lesiones benignas de la piel: estudio retrospectivo*). J Am Acad Dermatol 2016;75:706-711.

Antecedentes: el melanoma infantil puede diagnosticarse de manera errónea debido a su rareza y manifestación atípica.

Objetivo: correlacionar el aspecto clínico de los melanomas pediátricos con el índice de Breslow y su comportamiento clínico para identificar los errores de diagnóstico realizados por dermatólogos y médicos no dermatólogos.

Material y método: estudio retrospectivo de los registros de la Clínica Mayo, de niños y adultos jóvenes de 21 años de edad o menos, con diagnóstico de melanoma cutáneo primario, entre enero de 2000 y enero de 2015.

Resultados: los melanomas pediátricos que imitaban lesiones benignas de la piel eran más profundos (1 mm; razón de momios [RM], 5.48; p=0.002) y tenían un estadio T más avanzado (RM [T2, T3 o T4] 6.28; p=0.001) que los melanomas con apariencia clínica maligna. De los melanomas pediátricos, 66% se diagnosticaron originalmente como lesiones pigmentadas benignas que mostraron cambios en su tamaño, forma y color.

Limitaciones: tamaño de la muestra y diseño retrospectivo del estudio.

Conclusiones: las lesiones pediátricas de apariencia benigna con antecedente de evolución, sangrado o ulceración deben plantear la sospecha de melanoma. Los melanomas que demuestran estas características se asocian con mayor profundidad del índice Breslow y estadio T más avanzado. Aunque la biopsia de todas las lesiones que muestran cambios en los niños no es práctica, segura o deseada, se recomienda realizar una estrecha vigilancia.

Lilian E Andrade-Morelos

Gan EY, Gahat T, Cario-André M, Seneschal J, et al. Clinical repigmentation patterns in paediatric vitiligo (*Patrones clínicos de repigmentación en vitíligo pediátrico*). Br J Dermatol 2016;175:555-560.

Antecedentes: la repigmentación es un desenlace esencial en el vitíligo; sin embargo, se carece de estudios clínicos que describan los patrones de repigmentación en esta enfermedad.

Objetivo: evaluar y definir de manera clara los patrones de repigmentación en una serie de pacientes con vitíligo y correlacionarlos con las características clínicas y epidemiológicas de la enfermedad.

Material y método: estudio en el que se incluyeron pacientes con vitíligo, que se valoraron al menos en dos ocasiones (consulta inicial y visita de seguimiento) en el Departamento de Dermatología Pediátrica del Hospital Universitario de Bordeaux, Hôpital Pellegrin des Enfants, Francia, de 2006 a 2014. Las fotografías clínicas y los registros de los casos también se revisaron.

Resultados: se incluyeron 109 pacientes (64 mujeres); la mayoría era fototipo Fitzpatrick tipo III (68%). La mayoría de los pacientes estudiados tenía vitíligo no segmentario (n=71, 65%) *vs* segmentario (n=29, 27%). En total, se analizaron 172 lesiones de vitíligo. De todos los patrones, el patrón combinado de pigmentación fue el más común (n=106, 62%). El patrón combinado ocurrió con mayor frecuencia en pacientes con vitíligo segmentario *vs* no segmentario (p=0.009), en tanto que el patrón difuso fue más frecuente en este último (p=0.007). La repigmentación difusa fue el patrón predominante en los párpados (p<0.001). Observamos un nuevo patrón en sitios con pocos folículos pilosos, o ausentes, al que proponemos llamar repigmentación moteado medio. Este patrón inicia como máculas circulares de repigmentación, mayores de 5 mm en diámetro, que, desde el principio, son más grandes que las máculas iniciales de repigmentación perifolicular. Este estudio es limitado por su naturaleza retrospectiva y por la muestra pequeña para el análisis de subgrupo.

Conclusión: el patrón combinado de repigmentación fue el observado con mayor frecuencia. El patrón de repigmentación moteado medio es un nuevo patrón, mismo que requiere estudios más grandes para su mejor entendimiento.

Yevher Lorena Barrón-Hernández

Duque-Estrada B, Tavares-Sodré C, Burnier F, Pereira C, et al. Dermoscopy patterns of cicatricial alopecia resulting from discoid lupus erythematosus and lichen planopilaris (*Patrones dermatoscópicos de alopecia cicatricial resultantes de lupus eritematoso dicoide y liquen plano pilar*). An Bras Dermatol 2010;85:179-183.

Antecedentes: la dermatoscopia es un método importante en el diagnóstico de diversas lesiones melanocíticas, tanto benignas como malignas. De manera reciente, este método ha resultado de utilidad en el diagnóstico de diversas formas de alopecia. Por ello, un diagnóstico temprano en las alopecias cicatriciales es de gran ayuda para la intervención terapéutica, lo que puede mejorar de manera importante el pronóstico de los pacientes.

Objetivo: describir los patrones y hallazgos dermatoscópicos en pacientes con diagnóstico clínico e histopatológico de alopecias cicatriciales, principalmente en alopecia frontal fibrosante, lupus eritematoso sistémico y lique plano pilar, para establecer los criterios dermatoscópicos que ayuden a identificar estas dermatosis.

Material y método: estudio descriptivo en pacientes seleccionados con alopecia cicatricial, basado en la clínica e histopatología; se reclutaron 14 pacientes y se corroboraron cuatro con liquen plano pilar, cinco casos con alopecia frontal fibrosante y cinco con lupus eritematoso discoide. Los pacientes se evaluaron con videodermatoscopia y dermatoscopia convencional (dermatoscopio portátil), por tres examinadores diferentes. El rango de aumento fue de 10 a 70X.

Resultados: los hallazgos principales en el caso de lupus eritematoso discoide fueron: parches blancos, capilares dilatados, tapones de queratina y orificios foliculares reducidos; asimismo, los autores describieron como hallazgo un patrón moteado. En el liquen plano pilar, la escama perifolicular, puntos blancos y reducción de los orificios foliculares fueron los hallazgos más característicos, así como la primera descripción del

patrón en Diana, y en la alopecia frontal fibrosante, los hallazgos reportados fueron: escama perifolicular, disminución de los orificios foliculares, eritema perifolicular y vasos arborizantes. En este estudio, los puntos azul-gris demostraron un hallazgo aún no descrito en la bibliografía.

Conclusiones: el uso de la dermatoscopia en la evaluación clínica de la piel cabelluda de los pacientes con alopecias cicatriciales mejora la capacidad de diagnóstico y revela hallazgos tricoscópicos nuevos, aún no estudiados a profundidad ni reportados en la bibliografía.

Gerardo Torres-Barragán

Dai H, Li WQ, Qureshi AA, Han J. Personal history of psoriasis and risk of nonmelanoma skin cancer (NMSC) among women in the United States: A population-based cohort study (*Antecedente personal de psoriasis y riesgo de cáncer de piel no melanoma en mujeres de Estados Unidos. Estudio de cohorte poblacional*). J Am Acad Dermatol 2016;75:731-735.

Antecedentes: no existen estudios prospectivos que examinen la asociación entre el antecedente personal de psoriasis y el riesgo de cáncer de piel no melanoma.

Objetivo: examinar esta asociación con base en dos cohortes prospectivas: Estudio de Salud de Enfermeras I y II.

Material y método: los diagnósticos de cáncer de piel no melanoma, que incluyen el carcinoma de células basales y el carcinoma de células escamosas, se obtuvieron mediante cuestionarios de autorreporte. La información acerca de la psoriasis y el diagnóstico clínico se recogió y se validó con un cuestionario complementario.

Resultados: después de 2,487,941 y 2,478,148 personas-años de seguimiento, se documentaron 1,725 casos de carcinoma de células escamosas y 16,075 casos de carcinoma de células basales, respectivamente. Para las cohortes combinadas, el antecedente personal de psoriasis se asocia con riesgo elevado de carcinoma de células escamosas, con riesgo multivariable ajustado relativo de 1.51 (intervalo de confianza [IC] de 95% de 01.11 a 02.05). Las asociaciones parecieron más fuertes al aumentar la gravedad de la psoriasis, con riesgo relativo de 1.42 (IC de 95% de 0.94 a 2.15) en el grupo de psoriasis leve y riesgo relativo de 1.99 (IC de 95% de 0.74 a 5.32) en el grupo de psoriasis moderada a severa (p=0.03). No hubo asociación entre la psoriasis y el riesgo de carcinoma de células basales (riesgo relativo 0.95; IC de 95% de 0.75 a 1.18).

Limitaciones: la falta de datos de tratamiento puede sesgar el resultado.

Orly Cherif-Wolovsky

Daneshpazhooh M, Zafarmand SV, Balighi K, Hosseini SH, et al. Immunologic prediction of relapse in patients with pemphigus vulgaris (PV) in clinical remission (*Predicción inmunológica de recaída en pacientes con pénfigo vulgar en remisión clínica*). J Am Acad Dermatol 2016;74:1160-1165.

Antecedentes: el pénfigo vulgar se caracteriza por múltiples recaídas, que se producen sobre todo en pacientes con tratamiento mínimo o suspensión de éste.

Objetivo: identificar los predictores inmunológicos (anticuerpos anti-desmogleína [Dsg] 1 y 3; inmunofluorescencia directa [IFD]) en la recaída de pacientes con pénfigo vulgar.

Material y método: estudio que incluyó 89 pacientes en remisión clínica completa durante al menos seis meses y que recibieron una cantidad igual o menor a 10 mg de prednisolona al día y sin tratamiento inmunosupresor; los pacientes se evaluaron con IFD (n=89) y ELISA Dsg 1 y 3 (n=46)). Los pacientes tuvieron seguimiento hasta la recaída o durante al menos 18 meses.

Resultados: la inmunofluorescencia directa resultó positiva en 44 de 89 pacientes (49.5%); los anticuerpos anti-Dsg 3 se detectaron en 18 de 46 pacientes (39%) y los anticuerpos anti-Dsg 1 se detectaron en 4 de 46 pacientes (9%). La recaída se produjo en 38 pacientes (43%). El tiempo medio libre de recaída fue significativamente menor en los pacientes con anti-Dsg 3 positivos, en comparación con pacientes anti-Dsg 3 negativos (p=0.015) y en pacientes con IFD-positiva, en comparación con los pacientes con IFD-negativa (p=0.047), pero no en pacientes con anticuerpos anti-Dsg 1 positivos, en comparación con pacientes con anticuerpos anti-Dsg 1 negativos (p=0.501). La sensibilidad y valores predictivos de ninguna de estas pruebas resultaron altos.

Limitaciones: el reducido número de pacientes con anticuerpos anti-Dsg y el uso de la prueba ELISA convencional.

Conclusión: la prueba ELISA positiva anti-Dsg 3 y en menor grado la inmunofluorescencia directa positiva son predictores de recaídas en pacientes con pénfigo vulgar con remisión clínica. La decisión acerca de la suspensión del tratamiento debe basarse en los resultados de estas pruebas, así como en los hallazgos clínicos.

Lilian Elizabeth Andrade-Morelos

Arkin LM, Ansell L, Rademaker A, Curran ML, et al. The natural history of pediatric-onset discoid lupus erythematosus (*La historia natural del lupus eritematoso discoide de inicio en edad pediátrica*). J Am Acad Dermatol 2015;72:628-633.

Antecedentes: el lupus eritematoso cutáneo discoide es poco común en la edad pediátrica. El riesgo de progresión hacia lupus eritematoso sistémico es incierto.

Objetivo: determinar el riesgo de progresión de lupus eritematoso cutáneo discoide en edad pediátrica a lupus eritematoso sistémico y caracterizar su fenotipo.

Material y método: estudio retrospectivo de 40 pacientes con lupus eritematoso cutáneo discoide.

Resultados: del total de los pacientes estudiados, seis (15%) tuvieron lupus eritematoso cutáneo discoide (LED) como manifestación coexistente con lupus eritematoso sistémico (LES). De los 34 pacientes restantes, nueve (26%) finalmente mostraron criterios para LES y 15 (44%) mostraron anomalías de laboratorio, sin tener criterios para LES. Sólo 10 pacientes (29%) mantuvieron la enfermedad limitada a la piel. El tiempo promedio de progresión a LES fue de 11 años, con mayor riesgo en el primer año después del diagnóstico de LED. La mayoría de los pacientes con LES (89%) mostró criterios diagnósticos al manifestar enfermedad mucocutánea (lesiones discoides, eritema malar, úlceras orales y nasales, fotosensibilidad), anticuerpos positivos, citopenias, o ambos, sin resultar con daño a órgano blanco, con mediana de cinco años de seguimiento.

Conclusiones: en pacientes pediátricos, el lupus eritematoso cutáneo discoide implica un riesgo significativo de progresión a lupus eritematoso sistémico, pero puede predecir un fenotipo más leve de enfermedad sistémica. Todos los pacientes requieren seguimiento adecuado de lupus eritematoso sistémico, en particular en el primer año después del diagnóstico.

Fátima Tinoco-Fragoso

Dermatol Rev Mex 2017 marzo;61(2):164-167.

Dermatología
Revista mexicana

Tiña del cuerpo por *Trichophyton violaceum*

Tinea corporis due to Trichophyton violaceum.

Lara-Cruz G[1], Tirado-Sánchez A[1], Araiza J[2], Escandón-Pérez S[4], Arellano I[3], Bonifaz A[1]

Estimado editor:

Comunicamos el caso de una paciente de 31 años de edad, originaria de la Ciudad de México y residente de Huixquilucan, Estado de México; sin antecedentes personales patológicos. Inició con incremento de peso, debilidad muscular, oligomenorrea, hirsutismo, diabetes mellitus tipo 2, hipertensión arterial, cefalea global intermitente de tipo opresivo y dermatosis en los pies con lesiones eritematoescamosas. Por lo que se estableció el diagnóstico de hipercortisolismo endógeno por los estudios bioquímicos (incremento de cortisol 50.56 µg/dL) y los estudios de imagen por resonancia magnética (adenoma hipofisario), así como los mencionados anteriormente.

La paciente tenía una dermatosis diseminada que afectaba el cuello en la cara anterior y lateral, el tronco en la cara anterior en el pliegue submamario, la cara posterior interescapular, los pliegues inguinales e interglúteos y las extremidades superiores por ambas caras. Estaba constituida por múltiples placas hipercrómicas color marrón-violáceo, algunas con escama fina blanquecina en su superficie y otras en la periferia; en las extremidades inferiores tenía escama gruesa amarillenta (Figuras 1, 2 y 3), de tal forma que ante la sospecha clínica de tiña del cuerpo se tomó una muestra de examen directo con KOH (10%) con hallazgo de filamentos delgados y tabicados, y se realizó cultivó en medios de Sabouraud dextrosa agar con y sin antibióticos que desarrolló dermatofito identificado como *Trichophyton violaceum* (Figuras 4 y 5).

[1] Servicio de Dermatología.
[2] Servicio de Micología.
[3] Jefa del Servicio de Dermatología.
Hospital General de México Dr. Eduardo Liceaga, Ciudad de México.
[4] Estudiante de medicina, Universidad Anáhuac del Norte.

Recibido: octubre 2016

Aceptado: noviembre 2016

Correspondencia
Dr. Alexandro Bonifaz
a_bonifaz@yahoo.com.mx

Este artículo debe citarse como
Lara-Cruz G, Tirado-Sánchez A, Araiza J, Escandón-Pérez S y col. Tiña del cuerpo por *Trichophyton violaceum*. Dermatol Rev Mex. 2017 mar;61(2):164-167.

Figura 1. Dermatosis localizada en la región submamaria, donde también se observan estrías violáceas por exceso de corticoides endógenos.

La tiña del cuerpo ocupa el segundo lugar entre las dermatofitosis con frecuencia de 15%, es un padecimiento cosmopolita, afecta principalmente el tronco en 49%, las extremidades en 29% y la cara en 22%.[1,2] Este caso es de interés porque en México es poco frecuente la tiña del cuerpo ocasionada por la especie *Trichophyton violaceum*,[3,4] que representa 10% entre otras especies de *Trichophyton* spp, según el estudio de López y su grupo, realizado en México con 2,084 pacientes con diagnóstico de tiña.[3] Respecto a Latinoamérica y México, los cinco dermatofitos más frecuentes son: *T. rubrum* (70%), *T. mentagrophytes* (10%, incluye *T. interdigitale*), *T. tonsurans* (3%), *M. canis* (13%) y *E. floccosum* (1%). De manera esporádica (3%) se aíslan *M. gypseum*, *M. nanum*, *T. violaceum*, *T. concentricum* y *T. verrucosum.*[1]

Trichophyton violaceum es un hongo antropofílico con distribución mundial y es endémico de las zonas climáticas áridas del Magreb o norte de África, Europa oriental y gran parte de Asia.[5-8] Se caracteriza por un crecimiento muy lento, aproximadamente entre dos y cuatro semanas, con promedio de 20 días; forma colonias limitadas, lisas o plegadas, color rojo-púrpura o violeta oscuro, de aspecto ceroso; al reverso del cultivo se observa el mismo color; a la micromorfología

Figura 2. Dermatosis localizada en la región axilar, constituida por una placa eritematoescamosa extensa, hipercrómica, sin borde activo.

muestra abundante micelio tabicado y distorsionado con escasos microconidios sésiles e hifas reflexivas, en cepas maduras se observan abundantes clamidoconidios intercalares; hay cepas con pocos elementos reproductivos.[1,9]

El mecanismo de parasitación se inicia por el contacto de los elementos fúngicos, como los conidios o hifas, que caen en cualquier parte del cuerpo, crecen limitados a la capa córnea y

Figura 3. Dermatosis localizada bilateral y simétrica en los pliegues inguinales, constituida por placas eritematoescamosas hipercrómicas color marrón-violáceo con borde activo.

Figura 4. Colonia violácea cerosa de *Trichophyton violaceum* (medio Borelli).

se extienden por el cuerpo; asimismo, es común que se origine a partir de un foco primario, principalmente de tiña de los pies, con diseminación posterior y de esta manera produce tiña del cuerpo. En el caso de la tiña de la cabeza, la infección se inicia en la piel y luego se parasitan los pelos. Respecto a la topografía clínica y grupos etarios, en niños afecta principalmente la cabeza y ocasionalmente se manifiesta como tiña del cuerpo en adultos. Cuando se observa en tiña

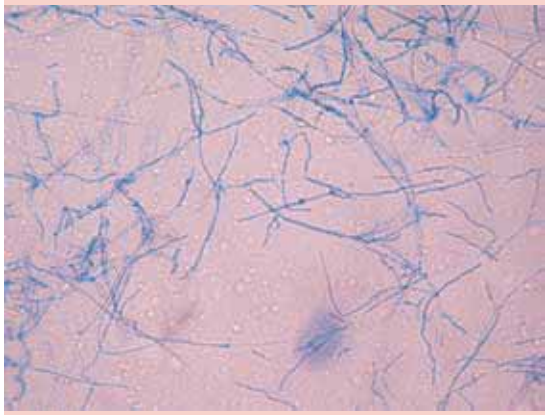

Figura 5. Múltiples hifas, con escasos clamidoconidios.

de la cabeza muestra una parasitación endótrix y clínicamente se observan placas alopécicas y pelos cortados desde la apertura folicular que dan la apariencia de puntos negros. La tiña del cuerpo se distingue por placas eritematoescamosas circulares u ovales hipercrómicas con borde eritematoso y violáceo.[7,10-12]

El diagnóstico se realiza mediante anamnesis y exploración física de las características clínicas de la dermatosis; sin embargo, es importante que se corrobore mediante examen directo y cultivo; de preferencia el medio Sabouraud agar adicionado con tiamina debido a que este cofactor estimula su crecimiento, formado microconidios piriformes, cercanos a 2-4 µm de tamaño y debido a que es muy pleomórfico, debe conservarse en medio de arroz o de coco agar.[1] También se han reportado casos de una variedad de cepa de *Trichophyton violaceum* que no genera pigmento, considerada pálida, que puede pasar como contaminante y puede confirmarse correctamente por secuenciación genética.[13]

En la terapéutica establecida ante la infección por este agente, han demostrado ser más efica-

ces y potentes la terapia tópica con derivados azólicos una a dos veces al día durante dos a tres semanas, mientras que para tratamientos sistémicos los más efectivos son: terbinafina, voriconazol y posaconazol. Deng y su grupo,[7] utilizando cepas de tiña de la cabeza por *Trichophyton violaceum* proveniente de diversas partes del mundo, hicieron un estudio *in vitro*, encontraron las MIC más bajas para terbinafina, voriconazol y posaconazol; debido a que estos triazólicos son de alto precio, la terbinafina se coloca como la mejor opción por costo/beneficio, este medicamento se administró a nuestra paciente a dosis de 250 mg/día, durante seis semanas, con lo que se obtuvo curación clínica y micológica.

Los comentarios que se desprenden de nuestro caso es que la paciente negó haber hecho viajes que puedan propiciar la adquisición de ese agente de alguna zona endémica, lo que nos hace pensar que el dermatofito pueda estar de manera esporádica en nuestro medio. Recientemente se han reportado múltiples casos en Europa debido a la migración frecuente que ocurre entre África y Europa, lo que condiciona que este agente etiológico pueda dispersarse o ser emergente en esos países.[9]

Asimismo, en pacientes inmunosuprimidos con síndrome de inmunodeficiencia adquirida, cáncer, abuso crónico de tratamientos con corticoesteroides, diabetes mellitus, trastornos linfoproliferativos, entre otros, llega a diseminarse en todo el cuerpo.[14] En el caso de nuestra paciente, al tener un adenoma hipofisario productor de cortisol, generó un estado similar a un exceso de esteroides, lo que favoreció que una tiña de los pies inicial se diseminara a todo el cuerpo. Se propone insistir en la exploración clínica de los pacientes, en especial en los inmunosuprimidos o con alguna comorbilidad, así como la importancia de realizar cultivo ante la sospecha de una tiña para identificar el agente causal.

REFERENCIAS

1. Bonfiaz A. Micología. 5° ed. México: McGraw-Hill; 2012;93-131.
2. Arenas R. Dermatofitosis en México. Rev Iberoam Micol 2002;19:63-67.
3. Lopez R, Manzano P, Hernandez F, Bazan-Mora E, et al. Dynamics of dermatophytosis frequency in Mexico: an analysis of 2084 cases. Med Mycol 2010;48:476-479.
4. Welsh O, Welsh E, Ocampo J, Gomez M, Vera-Cabrera L. Dermatophytoses in Monterrey, Mexico. Mycoses 2006;49:119-123.
5. Juncosa T, Aguilera P, Jaen A, Vicente A, et al. *Trichophyton violaceum*: un patógeno emergente. Enferm Infecc Microbiol Clin 2008;26:502-504.
6. Zhuang K, Ran X, Lei S, Zhang C, et al. Scanning and transmission electron microscopic observation of the parasitic form of *Trichophyton violaceum* in the infected hair from tinea capitis. Scanning 2014;36:465-470.
7. Deng S, de Hoog GS, Verweij PE, Zoll J, et al. *In vitro* antifungal susceptibility of *Trichophyton violaceum* isolated from tinea capitis patients. J Antimicrob Chemother 2015;70:1072-1075.
8. Maslen MM, Andrew PJ. Tinea due to *Trichophyton violaceum* in Victoria, Australia. Australas J Dermatol 1997;38:124-128.
9. Farina C, Fazii P, Imberti G, Lombardi G, *et al*. *Trichphyton violaceum* and *T. soudanese*: re-emerging pathogens in Italy, 2005-2013. New Microb 2015;38:409-415.
10. Smriti C, Anuradha S, Kamlesh T, Isampreet K, Nitin K. Tinea corporis due to *Trichophyton violaceum*: A report of two cases. Indian J Med Microbiol 2015;33:596-598.
11. Romano C, Feci L, Fimiani M. Thirty-six cases of epidemic infections due to *Trichophyton violaceum* in Siena, Italy. Mycoses 2014;57:307-311.
12. Thakur R, Goyal R. Tinea capitis: Mixed or consecutive infection with white and violet strains of *Trichophyton violaceum*: A diagnostic or therapeutic challenge. J Clin Diagn Res 2015;9:3-4.
13. Valari M, Stathi A, Petropoulou T, Kakourou T, et al. Cases of Tinea capitis due to pale isolates of *Trichophyton violaceum (Trichophyton glabrum)* in South-East Europe. A challenge to the clinical laboratory. Med Mycol Case Rep 2012;1:66-68.
14. Zhan P, Li ZH, Geng C, Jiang Q, et al. A chronic disseminated dermatophytosis due to *Trichophyton violaceum*. Mycopathologia 2015;179:159-161.

Dermatol Rev Mex 2017 marzo;61(2):168-170.

Dermatología
Revista mexicana

Exposición al flúor y dermatosis

Fluoride exposure and dermatosis.

Norris-Squirrell F[1], Águila-Betancourt V[2]

En la actualidad, el flúor es una de las sustancias químicas más utilizadas en la industria. Se usa en un sinnúmero de procesos industriales que van desde la fabricación de cerámica, vidrio, pasta de dientes y utensilios de cocina hasta la generación de energía nuclear. En algunos países se añade fluoruro al agua potable para favorecer la salud dental. De hecho, constituye la principal fuente de ingestión de este elemento.[1]

El agua que tiene la mayor concentración de fluoruros se encuentra en las zonas en donde los recursos hídricos están ubicados en zonas montañosas o en áreas con depósitos geológicos de origen marino, como es el caso del sudeste asiático y el noroeste de África. Estudios realizados en los últimos 20 años muestran que una proporción importante de personas en poblaciones expuestas a la fluoración del agua de beber tienen daños a la salud y diferente grado de fluorosis.[1]

Si bien la Organización Mundial de la Salud establece que el flúor es esencial para prevenir las caries dentales, reconoce que se trata de un elemento potencialmente tóxico. Recomienda como valor de referencia en el agua potable 1.5 mg/L; sin embargo, señala que deben tenerse en consideración otras posibles fuentes de exposición, como alimentos y aire.[2]

Se han descrito múltiples efectos tóxicos del flúor que afectan el sistema nervioso, endocrino e incluso la piel. Entre los estudios experimentales, destaca el de Prado y colaboradores, quienes evaluaron los efectos del fluoruro de sodio (NaF) en la diferenciación de una línea celular epitelial humana, HaCaT, modelo de queratinocitos. Concluyeron que una dosis alta de NaF inhibió la diferenciación celular, impidiendo que estas células se pudiesen

[1] Médico cirujano, maestría en Epidemiología, Universidad de Los Andes, Bogotá, Colombia.
[2] Internista, Universidad de Chile.

Recibido: septiembre 2016

Aceptado: octubre 2016

Correspondencia
Dra. Frances Norris Squirrell
fnsquirrell@gmail.com

Este artículo debe citarse como
Norris-Squirrell F, Águila-Betancourt V. Exposición al flúor y dermatosis. Dermatol Rev Mex. 2017 mar;61(2):168-170.

someter a estratificación. Además, observaron que el patrón de expresión de la queratina cambió, suprimiendo la diferenciación terminal de las queratinas K1 y K10.[3]

El ácido fluorhídrico (HF) es particularmente peligroso debido a la posibilidad de efectos sistémicos y la inducción de necrosis severa de la piel a través de dos mecanismos: corrosividad y toxicidad tisular local. Al ser una sustancia parcialmente disociada, es capaz de penetrar profundamente los tejidos. Burgher y colaboradores describieron las manifestaciones cutáneas de la exposición al ácido fluorhídrico utilizando un modelo de piel humana *in vivo*. Describieron que la difusión de 70% de esta sustancia se inicia en el primer minuto de contacto con la superficie epidérmica, en dos minutos llega a la capa basal. Luego la epidermis se destruye y las lesiones aparecen en la dermis papilar. Poco después, el daño aparece en la dermis reticular superior. En estas condiciones experimentales, el HF genera una quemadura cáustica en la superficie epidérmica. Por tanto, la descontaminación inicial debe realizarse en el primer minuto para minimizar la gravedad de las quemaduras.[4]

Sin ir más lejos, el contacto directo del flúor en su forma gaseosa con la piel puede generar quemaduras térmicas, mientras que bajo la forma de ácido fluorhídrico puede generar quemaduras químicas de cicatrización lenta y dolorosa. Asimismo, se ha descrito una entidad propia asociada con la exposición de este elemento: el fluoroderma. Corresponde a una reacción de hipersensibilidad desencadenada por la exposición al flúor. Se distingue por la aparición de lesiones papulonodulares en la región perioral y en la frente, que en casos más severos puede extenderse hacia el cuello, el tórax y el dorso. En algunos casos, puede manifestarse como placas exudativas, nódulos e incluso úlceras malignas fungiformes necróticas. En el estudio histológico se aprecia papilomatosis e infiltrado de neutrófilos en la dermis. Respecto a su causa, la mayoría de los autores coincide en la exposición tópica a elementos fluorados, como enjuagues bucales, pasta dentífricas e incluso la aplicación de gel de flúor dental de forma profiláctica.[5-7]

Waldbott describió dos situaciones: la reacción al fluoruro debido a la acción tóxica de sus iones y la sensibilidad alérgica. En el primer caso el daño a los tejidos depende de numerosos factores: dosis, duración del contacto, pH intracelular y extracelular de los fluidos y la existencia de calcio, magnesio, entre otros metales. Por ejemplo, cuando entra en contacto con fluidos en un medio ácido, como el jugo gástrico, los iones de fluoruro tienden a inducir ácido fluorhídrico no disociado que tiene una acción corrosiva. Por otro lado, las reacciones alérgicas pueden resultar de dosis relativamente insignificantes y de exposiciones cortas. La existencia de síntomas como urticaria, rinitis vasomotora, dermatitis y eosinofilia orientan a una posible reacción alérgica.[8]

Perbet y colaboradores reportaron un caso de fluoroderma después de la exposición al sevoflurano, agente anestésico inhalado, que se metaboliza en iones fluoruro. Se trataba de un hombre de 56 años de edad, el que 8 horas posterior a la administración de sevoflurano 1.1% manifestó nódulos eritematosos en el rostro y el dorso de las manos. La biopsia reveló hiperplasia epidérmica con infiltrado neutrofílico. Su nivel de fluoruro plasmático alcanzó 182 mol/L.[7]

De manera experimental, se ha demostrado que diferentes concentraciones de fluoruro afectan a diversos tipos celulares. Parece probable que las células de los epitelios se seleccionan durante la evolución para apoyar rangos variables de factores externos, mientras que las que no forman superficies extracorporales, como las mesenquimales, soportan rangos menores. Por esta razón, las alteraciones que se observaron

de manera experimental en los queratinocitos al exponerlos a NaF se produjeron a concentraciones considerablemente mayores en relación con las que afectan a osteoblastos, odontoblastos y especialmente, ameloblastos.[3]

Asimismo, desde el punto de vista clínico, la definición de una entidad como el fluoroderma permite establecer un tratamiento adecuado frente a este tipo de manifestaciones, que no sólo se basa en el cuidado de las heridas y la administración de corticoesteroides tópicos e incluso sistémicos, sino también en limitar la exposición al fluoruro. En algunos casos, para aumentar la excreción renal de flúor pueden administrarse de manera concomitante diuréticos y cloruro de sodio. El caso descrito por Perbet y colaboradores se trató con colchicina, no pudo descartarse el alivio espontáneo debido a la excreción de fluoruro inorgánico.[7]

Aún falta evidencia, sobre todo a nivel nacional, acerca de la relación entre la exposición al flúor y dermatosis. Contar con tales conocimientos no sólo enriquecería el manejo diagnóstico y terapéutico de varios pacientes, también permitiría diseñar y adoptar políticas públicas con el fin de prevenir múltiples afecciones asociadas con este exposición, principalmente porque se trata de una exposición a la que estamos sometidos de manera involuntaria.

REFERENCIAS

1. Valdez-Jiménez L, Soria-Fregozo C, Miranda-Beltrán ML. Efectos del flúor sobre el sistema nervioso central. Revista Neurología 2011;26:297-300.
2. Boischio A. Health aspects of the Minamata Convention–Mercury Agreement– what are the roles of Panamerican Health Organization (PAHO), SDE Meeting February 12, 2013, Panamerican Health Organization, Regional Office of World Health Organization. Disponible en: http://www.paho.org/hq/index.php?option=com_docman&task=doc_download&gid=20592&Itemid=270&lang=en.
3. Prado E, Wurtz T, Ferbus D, Shaban E, et al. Sodium fluoride influences the expression of keratins in cultured keratinocytes. Cell Biol Toxicol 2011;27:69-81.
4. Burgher F, Mathieu L, Lati E, Gasser P, et al. Experimental 70% hydrofluoric acid burns: histological observations in an established human skin explants *ex vivo* model. Cutan Ocul Toxicol 2011;30:100-107.
5. Hodge H, Smith F. Occupational fluoride exposure. J Occup Med 1977;19:12-39.
6. Blasik L, Spencer S. Fluoroderma. Arch Dermatol 1979;115:1334-1335.
7. Perbet S, Salavert M, Amarger S, et al. Fluoroderma after exposure to sevoflurane. Br J Anaesth 2011;107:106-107.
8. Waldbott GL. Allergic reactions to fluoride. J Asthma Res 1964;2:51-64.

La Asociación Mexicana de Micología Médica

invita al

9 Congreso Mexicano de Micología Médica

Se llevará a cabo los días 19, 20 y 21 de octubre de 2017

Sede: Instituto Dermatológico de Jalisco Dr. José Barba Rubio, Guadalajara, Jalisco

Mayores informes: http://ammmac.org.mx/

Dermatol Rev Mex 2017 marzo;61(2):171-172.

Dermatología
Revista mexicana

Dos regias noticias

El pasado 7 de diciembre de 2016, el Dr. Jorge Ocampo Candiani, jefe del servicio de Dermatología del Hospital Universitario de Nuevo León, terminó su grado de doctor en Medicina con grado internacional, que llevó a cabo en la Universidad de Valencia, España, en la Facultad de Medicina y Odontología, en los tres años anteriores con el trabajo "*Caracterización molecular del microambiente de la piel en pacientes de vitíligo para la respuesta de biomarcadores indicadores de respuesta al tratamiento*", teniendo como jurado del tribunal: Presidente: Dr. José Luis Alfonso Sánchez; Secretario: Dr. José Carlos Armario Hita y Vocal: Dr. Osvaldo Vázquez Martínez.

Figura 1. Jurado del tribunal.

El Dr. Ocampo Candiani es conocido por muchos por su enorme labor en diversas asociaciones; en su campo ha sido una de las voces más representativas de la Dermatología mexicana. Cuando uno ve estos esfuerzos de gente "hecha", uno recapacita que nunca hay que dejar de estudiar y de materializar sus metas. Este nuevo logro, sin duda, es un ejemplo y una constancia de seguir la senda que la imaginación y el trabajo se tracen.
Nuestras felicitaciones

Alexandro Bonifaz
Febrero 2017

Desde hace nueve años el Gobierno Federal hace entrega del Premio Nacional de Acción Voluntaria y Solidaria, en un esfuerzo de diversas secretarías de Estado y de la Presidencia de la República. En diciembre pasado se hizo la entrega de los diversos premios y una de las menciones honoríficas fue para el Dr. Julio Salas Alanís, por su trabajo como fundador y gran activo de DEBRA que, como muchos saben, es una organización voluntaria, sin fines de lucro, dedicada a promover la investigación y la educación en epidermólisis ampollosa, además de proporcionar servicios y apoyo a las personas con este padecimiento y a sus familias.

La función de DEBRA es promover y apoyar la investigación científica para estudiar las causas y el tratamiento de la epidermólisis ampollosa; aliviar el sufrimiento físico y mental de las personas con este padecimiento a través de consejos prácticos, guía y soporte, así como proporcionar a los pacientes y a sus familias información acerca de la enfermedad y ayudarles a encontrar atención médica, social y genética. Sus programas activos son: cirugía de mano, dilatación esofágica y tratamiento dental, entre otros.

Nuestras felicitaciones al Dr. Salas Alanís, quien ha llevado un verdadero apostolado y ayuda a este tipo de pacientes; éste es apenas un justo reconocimiento a su gran labor y a la de su grupo de colaboradores.

Alexandro Bonifaz
Febrero 2017

Figura 2. Entrega del premio.

Dermatol Rev Mex 2017 marzo;61(2):173-175.

Dermatología
Revista mexicana

Biological and Non-Biological Therapy in Pemphigus (An Update Therapeutic Guide)

La indiferencia. La peor de las enfermedades, peor que la peste.

Joël Dicker

Siempre es un gusto saber que un libro nuevo nace, es el mismo gusto y esperanza con la que se recibe a un hijo, se espera de éste larga vida y que ésta sea productiva.

La ciencia, como la vida misma, se ha ido especializando y una gran ciudad llega a tener un grado mismo de especialización que asombra. Hay que distinguir de manera clara los libros que son de texto, los que conforman una serie de conceptos generales, se trata de abarcar a una serie de padecimientos con una metodología estricta y la función es sencilla, que el estudiante de cualquier nivel aprenda de manera rápida y lo más precisa posible, pero hay el otro grupo, el de libros tan especializados que sólo tratan de una sola enfermedad y eso es posible porque el cúmulo de conocimientos ha llegado a ser tan gigantesco que se requiere "dividir".

Por eso hoy se comunica el nacimiento de un nuevo libro de pénfigo, padecimiento tan polifacético como complejo, su autor, el Dr. Andrés Tirado-Sánchez, médico de base e investigador del servicio de Dermatología del Hospital General Dr. Eduardo Liceaga, así como del Hospital General de zona núm. 29 del IMSS. Lo interesante de este libro que ha nacido en el invierno

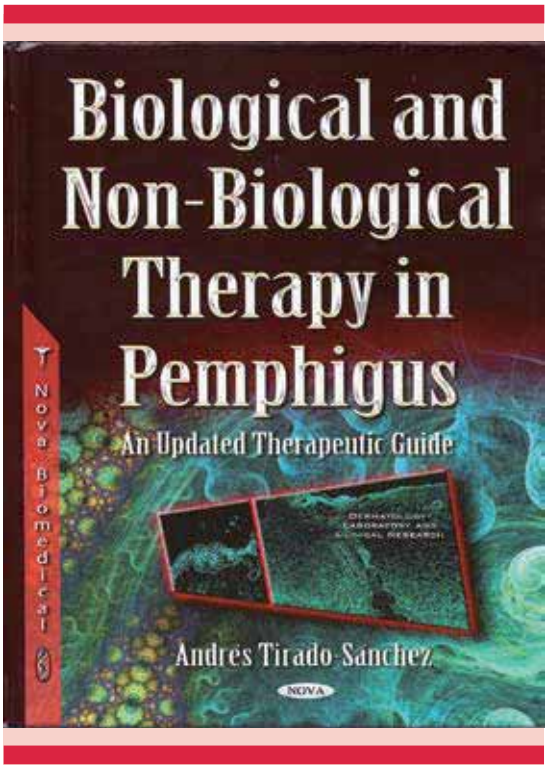

de 2016 es que no sólo es tan específico como dar una guía actualizada en el tratamiento del pénfigo, sino que además el autor lo hace en inglés (*Biological and Non-Biological Therapy in Pemphigus. An Update Therapeutic Guide*), que como bien sabemos se ha convertido en la lengua de la ciencia.

El libro comprende 30 capítulos divididos en nueve partes: Antecedentes fisiopatológicos, Etiopatogenia, Epidemiología, Presentaciones clínicas, Pruebas de diagnóstico, Manejo general del pénfigo, Terapia no-biológica, Terapia biológica y Terapia adicional y monitoreo. El libro puede conseguirse en forma electrónica (https://www.novapublishers.com/catalog/product_info.) o física, que comprende 300 páginas con una rica bibliografía especializada de 1,216 referencias.

Sin duda, este libro será un gran aporte de la Dermatología mexicana a la de otras latitudes y de gran ayuda al dermatólogo clínico, al internista y a las diversas disciplinas que son fundamentales para el tratamiento de esta complicada enfermedad.

Alexandro Bonifaz

Onychomycosis. An Illustrated Guide to Diagnosis and Treatment

Antonella Tosti, Tracey C Vlahovic, Roberto Arenas
Springer 2017

Antonella Tosti, del Departamento de Dermatología y Cirugía Cutánea de la Universidad de Miami, Tracey C Vlahovic, del Departamento de Medicina Podiátrica en Temple, Filadelfia, y Roberto Arenas, de la sección de Micología del Hospital General Dr. Manuel Gea González, son los editores del libro *Onychomycosis. An Illustrated Guide to Diagnosis and Treatment*, publicado por Springer en este naciente 2017.

Un libro necesario de una enfermedad tan común y de distribución mundial. No es sólo un problema cosmético, sino una infección que requiere tratamiento.

El libro está dividido en tres partes. *I. ¿Es la onicomicosis una enfermedad o un problema cosmético?* consta de nueve capítulos y se incluyen los hongos causales, las formas clínicas, los factores predisponentes, *Candida*, los mohos no dermatofitos y la melanoniquia fúngica. *II. ¿Cómo y por qué tiene que confirmarse el diagnóstico?* Abarca lo que debe saber del examen directo y cultivo, técnicas

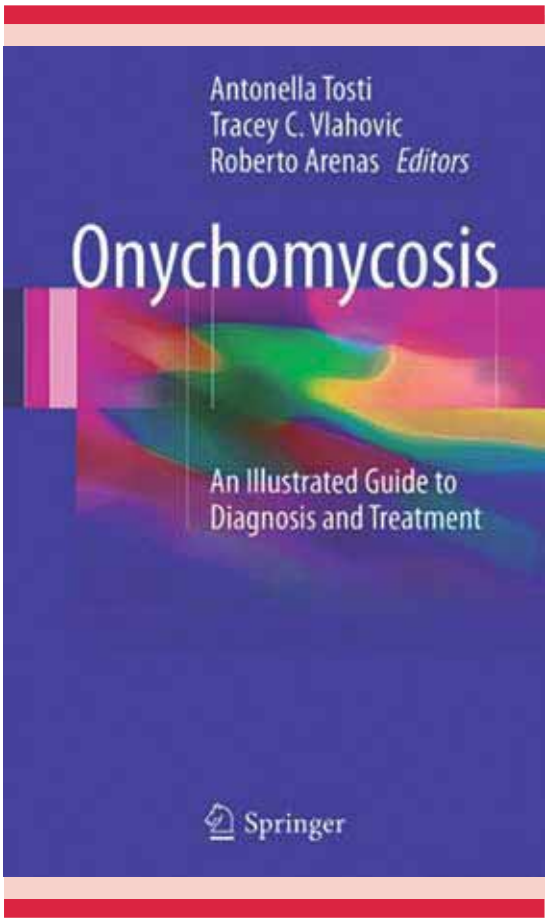

moleculares, histopatología, dermatoscopia, simuladores. *III. Cómo seleccionar el mejor tratamiento* estudia los factores de pronóstico, la onicomicosis en diabéticos, en pediatría, por qué debe recibir un tratamiento de por vida, aproximación a la podiatría, dispositivos y láseres, nuevos antifúngicos tópicos y sistémicos y los mitos en el tratamiento de las onicomicosis.

Es un libro de 229 páginas con 29 autores, de los que la tercera parte son mexicanos. Cada capítulo se complementa con un resumen para el clínico, perlas clínicas, datos clave e ilustraciones de primera calidad.

Normas para autores

1. Los artículos deben enviarse por correo electrónico (lalonzo.revistaderma@gmail.com; a_bonifaz@yahoo.com.mx; articulos@nietoeditores.com.mx) junto con el formato de cesión de los derechos de autor (firmado por todos los autores) y confirmar que se trata de un artículo inédito. Los trabajos no aceptados se devolverán al autor principal. El formato de cesión de derechos puede descargarse de la página www.nietoeditores.com.mx
Ningún material publicado en la revista podrá reproducirse sin autorización previa por escrito del editor.

2. El manuscrito comprende:

2.1. Títulos completos y cortos en español e inglés, nombres y apellidos del o los autores, la adscripción de cada uno (institución, hospital, departamento o servicio) vinculada con el motivo del trabajo (no se aceptan títulos honoríficos o pasados: expresidente, miembro Titular o Emérito de tal cual institución, Academia o Sociedad), dirección postal completa (calle, colonia, delegación o municipio, estado y código postal), teléfono fijo (incluida la clave lada) y correo electrónico del primer autor o del autor al que se dirigirá la correspondencia.

2.2. **Resumen**. El resumen es la parte medular del artículo porque es la más leída, por tanto, debe ser la más cuidada. Los artículos originales llevarán resúmenes estructurados en español e inglés, donde las entradas de los párrafos sean análogas a las partes del artículo (Antecedentes, Material y método, etc.). Los resúmenes no deberán exceder 250 palabras. Los resúmenes de los artículos de revisión y de los casos clínicos también deben escribirse en español e inglés.

2.3. **Palabras clave**, en inglés y en español, basadas en el MeSH (*Medical Subject Headings*); para obtenerlas consulte la página *www.nlm.nih.gov/mesh/MBrowser.htm*

2.4. El texto del artículo original está integrado por las siguientes secciones:

Antecedentes. Texto breve, no mayor de 50 líneas (de 65 caracteres cada una) que permita al lector ubicarse en el contexto del tema investigado, por qué es relevante estudiarlo, quiénes lo han estudiado y cómo. En el último párrafo de este apartado debe consignarse el **Objetivo** del estudio que, invariablemente, debe verse reflejado en los **Resultados.**

Material y método. En la primera oración de este apartado debe indicarse el tipo de estudio (observacional, retrospectivo, doble ciego, aleatorio, etc.), la selección de los sujetos observados o que participaron en los experimentos (pacientes o animales de laboratorio, incluidos los testigos). Enseguida se especifican los aparatos (nombre y ciudad del fabricante entre paréntesis) y procedimientos con detalles suficientes para que otros investigadores puedan reproducir los resultados. Explique brevemente los métodos ya publicados pero que no son bien conocidos, describa los métodos nuevos o sustancialmente modificados, manifestando las razones por las cuales se usaron y evaluando sus limitaciones. Identifique exactamente todos los medicamentos y productos químicos utilizados, con nombres genéricos, dosis y vías de administración. Deben mencionarse los métodos de comprobación utilizados y el porqué de su elección (χ^2, T de Student, etc.) así como los programas de cómputo aplicados y su versión.

Resultados. Deben reflejar claramente el objetivo del estudio. La cantidad final de pacientes estudiados y destacar las observaciones más relevantes.

Discusión. Incluye los aspectos nuevos e importantes del estudio, la explicación del significado de los resultados y sus limitaciones, incluidas sus consecuencias para la investigación futura. Debe establecerse el nexo de las conclusiones con los objetivos del estudio y abstenerse de hacer afirmaciones generales y extraer conclusiones que carezcan de respaldo. Proponga nuevas hipótesis cuando haya justificación para ello.

El texto no debe incluir abreviaturas de ninguna especie, a pesar de la abundancia de términos, pues ello implicaría remitir al lector a la parte inicial donde se definieron éstos y ello puede conducir al abandono de la lectura por incomprensión. Los símbolos sí están permitidos (L, kg, g, cm, dL, etc.) pero no las abreviaturas, sobre todo cuando no son internacionales o multilingües. No existen dudas para los acrónimos: ADN, HDL, LDL, VLDL, mmHg, etc.

2.5. **Figuras y cuadros**. Se utilizará el término figura para citar por igual ilustraciones, esquemas, fotografías y gráficas. Se utilizará el término cuadro para citar por igual los cuadros y las tablas.

2.6. Pueden agregarse anexos con cuestionarios o encuestas utilizados durante la investigación.

2.7. Pueden incluirse agradecimientos.

3. Los cuadros y figuras deben numerarse con caracteres arábigos. Cada uno deberá tener un título breve y mencionarse en el cuerpo del artículo. Los cuadros de datos tabulados que contengan exclusivamente texto deberán elaborarse con la aplicación "Tabla" de Word; los esquemas y diagramas, con Power Point; las gráficas de pastel, barras, dispersión, etcétera, con Excel.

4. Para las fotografías en versión electrónica debe considerarse lo siguiente:

Entregar cada una en archivo separado en formato TIFF o JPG (JPEG).

Sólo si el tamaño real de las imágenes resulta excesivo, éstas pueden reducirse a escala; dada la pérdida de resolución, no deben incluirse imágenes que requieran aumento de tamaño.

La resolución mínima aceptable es de 300 dpi. Si las fotografías se obtienen directamente de cámara digital, la indicación debe ser "alta resolución".

5. Dentro del archivo de texto deben incluirse los cuadros y pies de figura, al final después de las referencias.

6. Cuando los cuadros o figuras se obtengan de otro medio impreso o electrónico, deberá adjuntarse la carta de autorización de la institución donde se publicaron. Excepto los casos que carezcan de derecho de autor.

7. Las siglas o abreviaturas de los cuadros o figuras se especificarán al pie de los mismos.

8. Las referencias deben enumerarse consecutivamente según su orden de aparición en el texto y el número correspondiente debe registrarse utilizando el comando superíndice de Word (nunca deben ponerse entre paréntesis). Para evitar errores se sugiere utilizar la aplicación "insertar referencia" del menú principal de Word. Deben omitirse comunicaciones personales, en cambio, sí se permite la expresión "en prensa" cuando un trabajo se ha aceptado para publicación en alguna revista, pero cuando la información provenga de textos enviados a una revista que no los haya aceptado aún, deberá citarse como "observaciones no publicadas". Cuando en una referencia los autores sean más de **cinco** se consignarán los primeros cuatro y el último seguido de la palabra *y col.* o *et al* (si es en inglés).

Ejemplos

Publicación periódica
You Ch, Lee KY, Chey RY, Menguy R. Electrogastrographic study of patients with unexplained nausea, bloating and vomiting. Gastroenterology 1980;79:311-314.

Libro
Murray PR, Rosenthal KS, Konbayashi GS, Pfaller MA. Medical microbiology. 4th ed. St Louis: Mosby, 2002;210-221.

Capítulo de libro
Meltzer PS, Kallioniemi A, Trent JM. Chromosome alterations in human solid tumors. In: Volgestein B, Kinzler KW, editors. The genetic basis of human cancer. New York: McGraw-Hill, 2002;93-113.

Base de datos o sistemas de recuperación en internet
Online Archive of American Folk Medicine. Los Angeles: Regents of the University of California 1996 (consultado 2007 Feb 1). Disponible en http://www.folkmed.ucla.edu/.

Artículos de revistas en internet
Kaul S, Diamond GA. Good enough: a primer on the analysis and interpretation of noninferiority trials. Ann Intern 2006;145(1):62-69. Disponible en http://www.annals.org/reprint/145/1/62.pdf

Información obtenida en un sitio de internet
Hooper JF. Psychiatry and the Law: Forensic Psychiatric Resource page. Tuscaloosa (AL): University of Alabama, Department of Psychiatry and Neurology; 1999 Jan 1 (Actualizado 2006; consultado en 2007 Feb 23). Disponible en http://bama.ua.edu/-jhooper/

9. Se aconseja que en las referencias bibliográficas se incluyan citas de autores mexicanos o latinoamericanos.

Instrucciones para autores

CESIÓN DE DERECHOS DE AUTOR

Los abajo firmantes estamos conformes con lo mencionado en los incisos previos, como en el tipo de crédito asignado en este artículo:

- Título del artículo: _____
- Nombre completo del autor o autores: _____
- Los autores certifican que se trata de un trabajo original, que no ha sido previamente publicado ni enviado para su publicación a otra revista. Manifiestan que no existe conflicto de intereses con otras instancias.
- También aceptan que, en caso de ser aceptado para publicación en Dermatología Revista Mexicana, los derechos de autor serán transferidos a la revista.
- Nombre y firma de todos los autores:

Nombre	Firma

- Visto bueno (nombre y firma) de autorización de la institución donde se realizó el trabajo:

Nombre	Firma

Lugar: _____ Fecha: _____

CICLOFERON®

aciclovir

EL antiviral específico

HERPES ZOSTER[1]

HERPES GENITAL[1]

CICLOFERON ® Aciclovir Tabletas, Suspensión, Crema, Solución Spray e Infusión FORMA FARMACEUTICA Y FORMULACION: Cada Tableta contiene: Aciclovir ...200 mg y 400 mg Excipiente cbp. Una tableta. Cada 100 g de Crema contienen: Aciclovir 5 g Excipiente cbp 100 g. Cada 100 ml de la Suspension contienen: Aciclovir 4 g Xehrosa cbp 100 ml. Cada 100 ml de Solucion Spray contienen: Aciclovir 5 g Xehrosa cbp 100 ml. Cada Frasco envase contiene: Aciclovir sódico equivalente a 250 mg de Aciclovir. Tableta es INDICACIONES TERAPEUTICAS: Antiherpético Para el tratamiento de los episodios iniciales y el manejo de las lesiones recurrentes de: herpes genital, herpes simple, herpes zoster, varicela, herpes simple labial, ojos en pacientes inmunocomprometidos. CICLOFERON® Infusión está indicado en el tratamiento de la infección inicial y recurrente por el virus del herpes simple (VHS) a nivel mucocutáneo en pacientes inmunocomprometidos y en neonatos, también en la profilaxis de las infecciones causadas por herpes simple en pacientes con compromiso inmunológico, incluyendo trasplantados de médula ósea o de otros órganos, pacientes infectados con VIH o que están recibiendo quimioterapia; Está indicado en el tratamiento de los episodios iniciales y recurrentes de la infección genital por el VHS, en pacientes inmunocomprometidos; Encefalitis por Herpes simple: En el tratamiento del herpes zoster, en pacientes inmunocomprometidos; Varicela, para el tratamiento de la varicela en pacientes inmunocomprometidos. Asimismo, está indicado en la prevención de la infección por el virus de la varicela zoster. CONTRAINDICACIONES: Hipersensibilidad al aciclovir, estados de deshidratación severa, daño renal pre-existente o alteraciones neurológicas secundarias a tratamientos con citotóxicos. PRECAUCIONES GENERALES: Estados de Hidratación: Se debe tener cuidado de mantener una adecuada hidratación en pacientes que reciben dosis altas de aciclovir tanto por vía oral como intravenosa. PRECAUCIONES O RESTRICCIONES DE USO DURANTE EL EMBARAZO Y LA LACTANCIA: Hasta el momento no existen datos suficientes del uso de aciclovir durante el embarazo, por lo tanto se debe evaluar el beneficia del tratamiento contra el potencial riesgo que representa para el producto en desarrollo. Se ha detectado la presencia de aciclovir en la leche materna y por lo tanto deberán tomarse precauciones para su administración durante la lactancia.REACCIONES SECUNDARIAS Y ADVERSAS Se han reportado algunas reacciones gastrointestinales que remiten en forma espontánea al suspenderse el medicamento; anorexia, no han reportado: malestar generalizado, fatiga, cefalea, diarrea, náuseas, vomito, somnolencia y en ocasiones confusión, alucinaciones, analgesia, alopecia y prurito. Los siguientes reacciones adversas se han reportado, en pacientes que recibieron aciclovir por infusión: Flebitis en el sitio de inyección, vomito, alteración transitoria de creatinina sérica o BUN. Erupción, urticaria, o anafilaxia. Elevación de aminotransferasas. Algunas enfermedades hematológicas ocurrieron en <1% de los pacientes: Anemia, neutropenia, trombocitopenia, trombocitosis, leucocitosis y neutrofilia.INTERACCIONES MEDICAMENTOSAS Y DE OTRO GENERO El uso concomitante con Probenecid y cimetidina prolongan la vida media del aciclovir y aumento el potencial de toxicidad sobre el SNC. Interferon y Medicamentos pueden favorecer la aparición de reacciones neurológicas. En pacientes con daño renal, se debe evaluar su uso concomitante con medicamentos nefrotóxicos. Con el uso tópico de aciclovir hasta la fecha no se han reportado. La cuidadosa vigilancia de metotrexato, inmunosupresor utilizado en pacientes sometidos a tratamiento nuevamente el ABC, de ambos fármacos; sin embargo, no se han reportado durante la dosis de aciclovir debido a su amplio índice terapeutico. Se requiere de vigilancia estrecha de la función renal cuando se administre aciclovir I.V. con farmacos que afecten otros aspectos de la fisiología renal (por Ej. Ciclosporina y tacrolimus). La coadministracion con zidovudina aumenta la incidencia de efectos colaterales en SNC. PRECAUCIONES Y RELACION CON EFECTOS DE CARCINOGENESIS, MUTAGENESIS, TERATOGENESIS Y SOBRE LA FERTILIDAD: En estudios realizados en animales de experimentacion a largo plazo y con dosis muy superiores a las terapeuticas en los humanos, hasta el momento no se han reportado ningun tipo de efecto. DOSIS Y VIA DE ADMINISTRACION: Tabletas y Suspension: Oral. Crema y solucion: Topica. Inyectable Infusion: Intravenosa. Tabletas y Suspension: Oral. ADULTOS Herpes Genital: 1 tableta de 200 mg o 5 ml cada 4 horas durante 7 a 10 días En infecciones recurrentes: 1 tableta de 200 mg o 5 ml cada 4 horas durante 7 días Como tratamiento crónico: 1 tableta de 400 mg o 10 ml cada 12 horas durante 12 meses Como terapia intermitente: 1 tableta de 200 mg o 5 ml cada 4 o 8 horas durante 5 días Herpes Simple Mucocutáneo: 1 tableta de 200 mg o 5 ml cada 4 horas durante 7 a 10 días En casos graves o pacientes inmunocomprometidos, 1 tableta de 400 mg o 10 ml cada 4 horas durante 7 a 10 días Herpes Zoster y Varicela: 2 tabletas de 400 mg o 20 ml cada 4 horas durante 7 a 10 días. El tratamiento se debe iniciar dentro de los primeros 24 horas en que aparezcan los signos y síntomas. NIÑOS: Varicela: De 12 años y mayores a con pesa superior a los 40 kg. 2 tabletas de 400 mg o 10 ml, cada 6 horas durante 7 días. De 2 a 11 años, 20 mg/kg de peso cada 6 horas durante 5 a 7 días consecutivos; menores de 2 años, la mitad de dicha dosis. La dosis en niños menores de 2 años no se ha establecido, sin embargo, la poca toxicidad en pacientes pediatricos permite recomendar dosis hasta de 3000 mg/m2/día y 80 mg/kg/día. Crema: Uso cutáneo Aplicar con un hisopo sobre las lesiones 5 veces al día durante 7 a 10 días. Es importante el uso de los mismos antes y después de aplicar la crema.Solución Spray: Uso cutáneo En adultos y niños de 1 a 12 años: 1 atomización en las lesiones 5 veces al día durante 5 a 7 días. Si no hay remisión de las lesiones durante los primeros 7 días de tratamiento, se deberá continuar durante otros 5 días. Aplicar suficiente cantidad para cubrir todas las lesiones adecuadamente. Es recomendable iniciar o la aplicación tópica, la administración oral para lograr acción sistémica. Infusión: Vía de administracion: Intravenosa por infusión lenta. La terapia debera ser iniciada tan tempranamente como sea posible después del inicio de los signos y síntomas de la infección por herpes. Ningún paciente deberá recibir una dosis mayor de 20 mg/kg cada 8 horas. Dosis: Herpes simple mucocutaneo (VHS-1 Y VHS-2) en pacientes inmunocomprometidos: Adultos y adolescentes [>12 años de edad]: 5 mg/kg pesar en infusión durante 1 hora, cada 8 horas, por 7 días. Niños [<12 años de edad]: 10 mg/kg, en infusión durante 1 hora, cada 8 horas, por 7 días. Episodios iniciales clínicos severos de Herpes Genital: Adultos y adolescentes [>12 años de edad]: 5 mg/kg en infusión durante 1 hora, cada 8 horas, por 5 días. Encefalitis por Herpes simple: Adultos y adolescentes [>12 años de edad]: 10 mg/kg en infusión durante 1 hora, cada 8 horas, por 10 días. Niños[>3 meses a 12 años de edad]: 20 mg/kg en infusión durante 1 hora, cada 8 horas, por 10 días. Infección por Herpes Simple en neonatos: De 0 a 3 meses de edad: 10 mg/kg en infusión durante 1 hora, cada 8 horas, por 10 días. Se desconocen la eficacia y seguridad de dosis mayores en estas indicaciones y grupo de edad. Infección por Varicela Zoster: Adultos y adolescentes [>12 años] inmunocomprometidos: 10 mg/kg en infusión durante 1 hora, cada 8 horas, por 7 días. En pacientes inmunocomprometen la dosis es de 5 mg/Kg de pesa, administrados bajo el mismo regimen. En niños [<12 años]: 20 mg/kg infundido durante 1 hora, cada 8 horas, por 7 días. Pacientes obesos: La dosis se deberá calcular con base en el peso corporal ideal. Pacientes con insuficiencia renal aguda o crónica: Depuración de creatinina > 50 mL / min. Dosis recomendada: 100% de la dosis recomendada cada 8 horas. Depuración de creatinina 25-50 mL / min. Dosis recomendada 5-10 mg/kg o 500 mg/m2 cada 12 horas. Depuración de creatinina 10-25 mL / min. Dosis recomendada 5-10 mg/kg o 500 mg/m2 cada 24 horas. Depuración de creatinina: 0 (anuria) 10 mL/ min . Dosis recomendada En pacientes que reciben diálisis peritoneal ambulatoria continua, la dosis recomendada es 5-10 mg/Kg o 500mg/m2 cada 24 horas. En pacientes que reciben hemodiálisis la dosis recomendada de 5-10 mg/kg o 500 mg / m2 debe reducirse a la mitad, cada 24 horas y posterior a la diálisis El tratamiento por lo general dura 5 días, pero este se puede ajustar de acuerdo a la condición del paciente y la respuesta al tratamiento. El tratamiento de la encefalitis herpética e infecciones neonatales por herpes simple por lo general dura 10 días.La dosis de CICLOFERON ® Infusión debe ajustarse en pacientes con daño renal con el fin de evitar la acumulación de aciclovir en el cuerpo. La dosis deberá administrarse durante 1 hora para reducir el riesgo de daño tubular renal. En pacientes que reciben CICLOFERON® Infusión en dosis altas (por ej. Encefalitis herpética) se deben tomar medidas especiales en relación con la función renal, en particular cuando los pacientes que sufren deshidratación, tengan daño renal previo o en quienes reciben tratamiento concomitante con farmacos nefrotóxicos. Usar con precaución en pacientes con enfermedad neurológica previa, insuficiencia hepática avanzada, alteraciones electrolíticas, hipoxia importante, así como en pacientes con compromiso inmunológico. Los pacientes deben ser hidratados, que aciclovir no es la cura definitiva del herpes, debido a la normalmente latente y recurrente de la infección. Reconstitucion: Se recomienda utilizar 10 mL de agua inyectable o solución isotónica de cloruro de sodio (0.9%) para obtener una solución que contenga 25 mg de aciclovir/ mL. El pH de la solución reconstituida es de aproximadamente 11. La solución reconstituida se debera llevar a un volumen final de 50 o 100 mL. Se recomienda no rebasar la concentración de 7 mg/mL en la solución final, para reducir el riesgo de flebitis durante el tratamiento. La administración es mediante infusión intravenosa lenta en un periodo de una hora. Después ser reconstituido CICLOFERON ® Infusión debe administrarse mediante bombas de infusión. SOBREDOSIFICACION O INGESTA ACCIDENTAL: MANIFESTACIONES Y MANEJO (Antidotos) Aún a dosis de 5 g por vía oral, es poco probable que se presenten efectos tóxicos y hasta el momento no se han reportado casos de ingestiones superiores. Los síntomas de sobredosis por infusión incluyen: convulsiones, somnolencia, confusión, elevación de la creatinina sérica y falla renal. Ante el evento de una sobredosis se debe mantener un flujo urinario suficiente para evitar la precipitación de aciclovir en los túbulos renales. Con hemodiálisis de 4 horas se puede eliminar el 60%. Con el uso de diálisis peritoneal no hay datos confiables. PRESENTACIONES: Caja con 25 tabletas de 200 mg. Caja con frasco con 35 tabletas de 400 mg. Frasco con 60 ml y vaso dosificador (graduado a 2.5, 5, 7.5 y 10 ml) Frasco con 125 ml y vaso dosificador (graduado a 2.5, 5, 7.5 y 10 ml) [10 ml equivalen a 400 mg de Aciclovir]. Caja con tubo de 10 g al 5%. Caja con tubo de 5 g al 5%. Caja con frasco atomizador con 50 ml. Caja con 5 frascos ámpula para 10 ml, cada uno. LEYENDAS DE PROTECCION:Mucha la mucosa o reconstitución del infusión deberá administrarse de inmediato y desechar el sobrante. Lleve instructivo anexo. Literatura exclusiva para medicos. No se deja el alcance de los niños. Se vende requiere receta médica. No se administre durante el embarazo y la lactancia. Crema y Solución Spray: solo uso externo. Hecho en México, por: LABORATORIOS LIOMONT, S.A. DE C.V. Adolfo Lopez Mateos 68, Col. Lomas,cp 05000 México, D.F. ® Marca Registrada Numero de Registro: 0244A00-8504M97-2DAM93-000M93-506A02000-442W2065 SSA. Clave. IPP: 0533000104207/04. Numero de Ingreso SSA: 0033000202342524

REFERENCIAS BIBLIOGRAFICAS: 1.- Goodman and Gilman's. The Pharmacological Basis of Therapeutics. Ninth Edition. International Edition. Cap. 50, Pag's 1265 - 1269

LIOMONT
ETICA FARMACEUTICA DESDE 1938

EMPRESA SOCIALMENTE RESPONSABLE

30 CONGRESO CENTROAMERICANO Y DEL CARIBE DE DERMATOLOGÍA

ANTIGUA GUATEMALA

7 al 12 de noviembre del 2017

Guatemala se vestirá de color y gala, al ser la sede del 30 Congreso Centroamericano y del Caribe de Dermatología, que se realizará del 7 al 12 de noviembre del año 2,017 en la ciudad de Antigua, Guatemala. Por este motivo les invita a compartir el alto nivel de las actividades científicas planeadas, acompañadas de su tradición, gastronomía, cultura, bellos paisajes y lazos de hermandad.

Los esperamos con los brazos abiertos y estamos seguros que su estancia en la ciudad de Antigua, Guatemala, será una experiencia inolvidable.

Dra. Patricia Chang
Secretaria General del 30 Congreso
Centroamericano y del Caribe de Dermatología

www.sccad2017.com

visitguatemala.com

Guatemala

es un país con una amplia cultura autóctona, producto de la herencia maya y la influencia castellana. Existen **23 idiomas mayas** y **25 grupos socio-lingüisticos**, lo que hace de Guatemala un país rico en **cultura,** y **tradición.** Uno de los países más volcánicos del mundo, con diversidad ecológica y que ofrece un clima cálido-templado tropical, convirtiéndolo en un destino de **clase mundial.**

HOTEL MUSEO CASA SANTO DOMINGO
será la sede del Congreso. Construido en terrenos del Monasterio de Santo Domingo, que fue el convento más grande de Centro América en 1538. Conserva la arquitectura barroca y ofrece museos y una estadía y atención de 5 estrellas.

CHICHICASTENANGO
pueblo de cultura maya quiche, famoso por su mercado de artesanías.

IGLESIA SANTO TOMÁS
construida hace más de 400 años. Combina tradiciones de herencia maya con religión católica

ANTIGUA GUATEMALA
fundada en 1543 , nombrada Patrimonio de la Humanidad por UNESCO

TIKAL
fue capital del reino maya, construida en el Período Preclásico (400 ac) ,declarada Patrimonio de la Humanidad por UNESCO

CIUDAD capital de Guatemala,
es la más moderna y cosmopolita de Centro América. Ofrece cultura, museos, centros comerciales y una mezcla histórica que la hace única

LAGO DE ATITLÁN
es el lago más profundo de América Central ,está rodeado por volcanes y pueblos de predominante cultura de herencia maya.
Considerado uno de los lagos más bellos del mundo, nombrado Patrimonio Cultural de Guatemala

EAU THERMALE

Avène

because I ♥ YOU

Porque te amo, te protejo

SOLARES DERMATOLÓGICOS*

Nº 1** en México

1 de cada 4 Mexicanos

no se protege con bloqueador solar cuando va a la playa[1]

¿y tú?

Protege tu piel

Una excelente protección del ADN demostrada, aún ante exposición de alta radiación UV.

DNA PROTECT La prueba **clínica** de su eficacia a nivel celular*

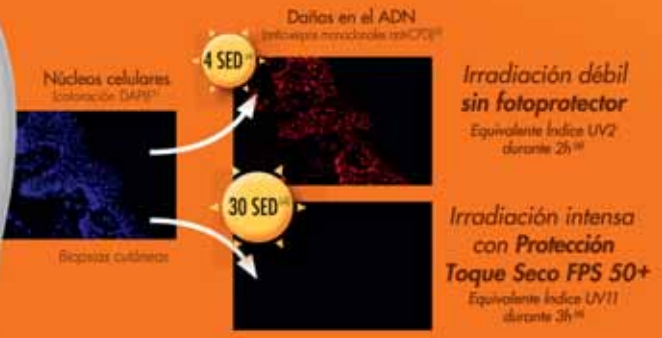

Irradiación débil ***sin fotoprotector*** *Equivalente Índice UV2 durante 2h*

Irradiación intensa con ***Protección Toque Seco FPS 50+*** *Equivalente Índice UV11 durante 2h*

No. SSA:123300EL950948 PC-17008

SALUD ES BELLEZA

* IMS HealthBase de datos pharmaceutical. Todos los derechos reservados. Francia, Italia España, Alemania, Bélgica, Austria, Suiza y PuntoMercado Solares incluyendo los activadores bronceadores para antes del sol, productos autobronceadores, cuidados solares, productos para después del sol y excepción de los productos para bebés y otros cuidados diferentes para niños y otros productos solares. ISMA Dic. Tot. Ventas en volumen y valor. AIV México ISMA junio 2013. ** Ventas en volumen y valor. AIV México YTD Diciembre 2010. 1) Encuesta sobre conocimiento en fotoprotección, hábitos de protección y exposición solar realizada con 8,969 personas en México durante los meses de Detección de Cáncer de Piel de 2011 a 2013. 2) Debido a la presencia de sus filtros y pantalla solar, ayuda a evitar lesiones en el ADN. estudio monocéntrico, King's College London 2013 in vivo Molecular & DNA Protection by an Avène emulsion. Solar Simulated Radiation Exposure continue en 40 voluntarios. 3) Dosis mínima del "4) Dosis de Eritema Fototipo. 5) Dosis de protección cosmética. 6) IARC Working Group Reports. Exposure to artificial UV radiation and skin cancer. 2006. El protector solar no sobre el 100%. No permanezca mucho tiempo expuesto al sol, incluso cuando utilice un producto de protección solar utilice protección complementaria (sombrero, gafas, camiseta...). No aplique a los bebés y niños pequeños directamente al sol. Aplique la cantidad recomendada frecuentemente para mantener la protección.