

<https://doi.org/10.24245/dermatolrevmex.v70i3.11222>

Tiña pseudoimbricada

Pseudoimbricated tinea.

Circe Karime Ruiz Palafox,¹ Alexandro Bonifaz,² Andrés Tirado Sánchez^{1,3}

Resumen

ANTECEDENTES: La tiña pseudoimbricada constituye una variante de dermatofitosis que imita el patrón de anillos concéntricos característico de la tiña imbricada. No obstante, se origina por especies distintas a *Trichophyton concentricum*. Se ha asociado con inmunosupresión, aplicación de corticosteroides tópicos, orales e incluso intramusculares, así como con esquemas antifúngicos inadecuados o suspendidos de manera temprana.

CASO CLÍNICO: Paciente femenina de 30 años, sin comorbilidades, con una dermatosis bilateral y simétrica en los pliegues inguinocrurales y la cara interna de los muslos. La dermatosis estaba constituida por placas eritematoescamosas de bordes activos, circinadas, en disposición concéntrica, con una evolución de tres meses. Refirió la administración de fluocinolona tópica durante un periodo de dos meses, así como de antifúngicos orales, con lo que observó un alivio parcial de los síntomas, seguido de recaídas al suspender el tratamiento. El examen directo mostró hifas tabicadas y el cultivo confirmó el diagnóstico de *Trichophyton rubrum*. Se administró una dosis de 100 mg de itraconazol cada 12 horas durante un periodo de 4 semanas, lo que resultó en la curación clínica y micológica.

CONCLUSIONES: La tiña pseudoimbricada debe ser motivo de alta sospecha del uso no supervisado de corticosteroides y de la suspensión temprana de antifúngicos. La confirmación micológica y la implementación de esquemas terapéuticos eficientes, así como las medidas de control de recidivas y la educación al paciente, son decisivas para lograr un tratamiento efectivo.

PALABRAS CLAVE: Tiña; fluocinaolona; *Trichophyton rubrum*; itraconazol.

Abstract

BACKGROUND: *Pseudoimbricated tinea* is a distinct variant of dermatophytosis that mimics the concentric ring pattern characteristic of *tinea imbricata*, but is caused by species other than *Trichophyton concentricum*. It has been associated with immunosuppression, unsupervised use of topical, oral, or intramuscular corticosteroids, and with inadequate or prematurely discontinued antifungal regimens.

CLINICAL CASE: A 30-year-old female patient with no comorbidities presented with a bilateral, symmetrical dermatosis affecting the inguinal folds and inner thighs. The eruption consisted of erythematous-scaly plaques with active, circinate borders arranged in concentric rings and evolving over three months. She reported the use of topical fluocinolone for two months and intermittent oral antifungals, with partial improvement followed by recurrence upon discontinuation. Direct microscopy revealed septate hyphae, and culture confirmed *Trichophyton rubrum*. The patient received treatment with itraconazole 100 mg twice daily for 4 weeks with clinical and mycological cure.

CONCLUSIONS: *Pseudoimbricated tinea* should raise a high index of suspicion for unsupervised corticosteroid use and premature discontinuation of antifungal therapy. Mycological confirmation and properly structured antifungal regimens, together with relapse prevention measures and patient education, are essential for effective management.

KEYWORDS: Tinea; Fluocinolone; *Trichophyton rubrum*; Itraconazole.

¹ Servicio de Dermatología.

² Laboratorio de Micología.

Hospital General de México Dr. Eduardo Liceaga, Ciudad de México.

³ Departamento de Medicina Interna, Hospital General de Zona 30, Instituto Mexicano del Seguro Social, Ciudad de México.

ORCID

<https://orcid.org/0009-0005-1761-6244>

<https://orcid.org/0000-0003-2045-3317>

<https://orcid.org/0000-0001-9306-1619>

Recibido: noviembre 2025

Aceptado: enero 2026

Correspondencia

Andrés Tirado Sánchez
atsdermahgm@gmail.com

Este artículo debe citarse como: Ruiz-Palafox CK, Bonifaz A, Tirado-Sánchez A. Tiña pseudoimbricada. *Dermatol Rev Mex* 2026; 70 (3): 423-430.

ANTECEDENTES

Las dermatofitosis son infecciones fúngicas muy frecuentes en la consulta dermatológica; con la aparición de productos farmacéuticos de bajo costo que combinan esteroides, antifúngicos e incluso antibióticos, se ha generado una nueva era con cuadros clínicos heterogéneos y morfologías atípicas que dificultan el diagnóstico y retrasan el tratamiento oportuno.¹

La tiña pseudoimbricada constituye una forma especial de dermatofitosis caracterizada por un patrón clínico de anillos concéntricos similar al de la tiña imbricada, sin aislamiento de *Trichophyton concentricum*.² En los casos clínicos que se han reportado en todo el mundo, los agentes etiológicos identificados con más frecuencia son: *T. mentagrophytes*, *T. rubrum* y *T. tonsurans*.^{3,4} Sin embargo, se han descrito otros agentes como *M. canis*,⁵ *M. audouinii*,^{3,6,7} *N. gypsea*⁸ e, incluso, se describió un paciente de África occidental con *E. floccosum* como agente etiológico de tiña pseudoimbricada.⁹ *Trichophyton indotineae* también se ha descrito en la bibliografía como un agente poco común.¹⁰

Múltiples reportes y series de casos coinciden en que la administración inadecuada y prolongada de corticosteroides tópicos, orales e intramusculares, solos o en combinación con antifúngicos y antibióticos, desempeñan un papel determinante en la modificación de la evolución natural de las dermatofitosis. La aplicación de estos productos genera ciclos de inhibición y reactivación inmunitaria, que da lugar a los anillos característicos.¹¹

CASO CLÍNICO

Paciente femenina de 30 años, soltera, empleada doméstica, originaria y residente del Estado de México, sin antecedentes médicos relevantes. Solicitó la atención del servicio de Dermatología del Hospital General de México debido a una dermatosis diseminada, bilateral y simétrica, que

afectaba las extremidades inferiores, específicamente los pliegues inguinocrurales y los muslos. Esta afección cutánea, con una evolución de tres meses, se caracterizó por placas eritematoescamosas con bordes acentuados, circinadas en disposición concéntrica, acompañadas de prurito y crecimiento progresivo. **Figura 1A**

La paciente había recibido diversos tratamientos de automedicación, entre los que se incluyeron flucinolona tópica durante dos meses, clotrimazol en crema, terbinafina oral, fluconazol oral y calamina. La respuesta al tratamiento fue de alivio parcial, pero se observó una exacerbación de los síntomas al suspender el tratamiento.

El examen directo con KOH (10%) evidenció múltiples hifas delgadas y tabicadas; el cultivo en agar dextrosa Sabouraud reveló el crecimiento de colonias algodonosas blancas con reverso de color vino, e identificó a *Trichophyton rubrum*. **Figura 2**

Se administró una dosis de 100 mg de itraconazol cada 12 horas durante un periodo de 4 semanas, en conjunto con medidas higiénicas (incluida la suspensión de tratamientos previos, el uso de ropa de algodón y la evitación de los pliegues cutáneos). Al concluir el tratamiento, se observó una curación completa (clínica y micológica), con pigmentación posinflamatoria residual. **Figura 1B**

DISCUSIÓN

La tiña pseudoimbricada se caracteriza por placas eritematoescamosas de bordes activos, circinados, y dispuestas en anillos concéntricos. Aunque comparte estas manifestaciones con la tiña imbricada, difiere en su agente etiológico y en el mecanismo fisiopatológico subyacente. La tiña imbricada es causada por el dermatofito antropofílico *Trichophyton concentricum*, cuyas lesiones resultan de una respuesta inmunológica deficiente e hiporreactividad de linfocitos T,¹²

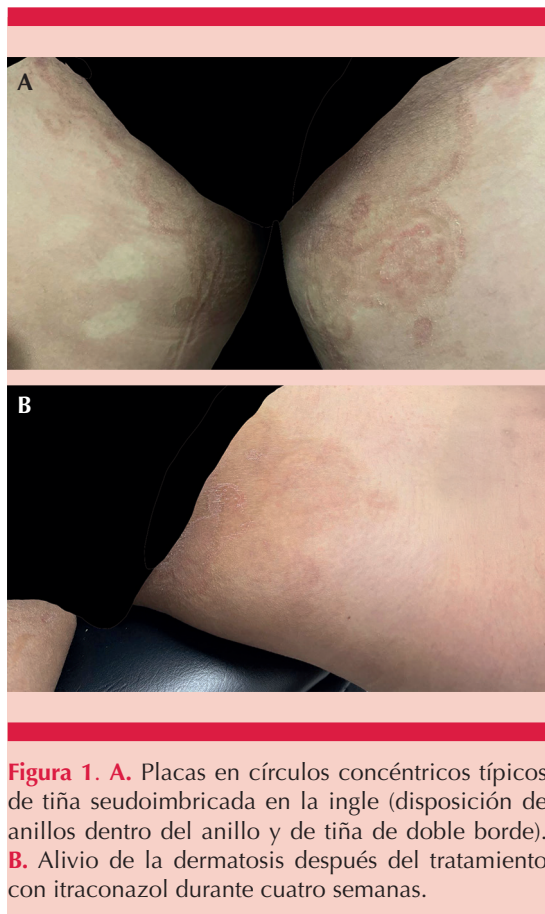


Figura 1. A. Placas en círculos concéntricos típicos de tiña pseudoimbricada en la ingle (disposición de anillos dentro del anillo y de tiña de doble borde). **B.** Alivio de la dermatosis después del tratamiento con itraconazol durante cuatro semanas.

mientras que la tiña pseudoimbricada es un padecimiento que ha tomado mayor relevancia en los últimos años debido a la facilidad de acceso a esteroides que se administran erróneamente.¹³ Los primeros reportes sirvieron para identificar los agentes etiológicos predominantes;¹⁴ la bibliografía coincide en que *T. mentagrophytes*, *T. rubrum* y *T. tonsurans* constituyen los agentes con mayor prevalencia; no obstante, hay casos reportados de *M. canis*, *M. audouinii*, *N. gypsea*, *E. floccosum* y *T. indotineae*, lo que le confiere diversidad etiológica a esta enfermedad.

Se llevó a cabo una revisión exhaustiva de la bibliografía acerca de la tiña pseudoimbricada, que se resume en el **Cuadro 1**.




Figura 2. Examen directo con KOH (10%), con múltiples hifas delgadas y tabicadas; el recuadro muestra el cultivo con pigmento rojo de *Trichophyton rubrum*.

Distribución geográfica de agentes etiológicos

El análisis de los casos reportados indica una notable variabilidad geográfica en los agentes etiológicos identificados. En Asia, especialmente en India, predomina *T. mentagrophytes*.⁴ En Japón los casos se relacionan, principalmente, con *T. tonsurans*, asociado con deportes de contacto y con la diseminación de persona a persona.^{12,15} En Europa la distribución es más heterogénea. En Reino Unido se mantienen *T. rubrum* y *T. mentagrophytes* como los principales agentes.² En Bélgica y España se aislaron *M. audouinii* y *E. floccosum*,^{6,9} ambos relacionados con contextos de inmunosupresión o transmisión entre familiares. En Rumania, la coexistencia de *T. mentagrophytes* y *M. canis*⁵ subraya la posibilidad de transmisión mixta antropofílica y zoonótica y en Dinamarca se reporta *T. indotineae*.¹⁰

En el continente americano los reportes son esporádicos: en Brasil se documentó un caso aislado por *M. gypseum*,⁸ en Estados Unidos¹⁴ y México se mantiene *T. rubrum* como el der-

Cuadro 1. Características demográficas, clínicas y terapéuticas de los casos reportados de tiña pseudoimbricada (continúa en la siguiente página)

Autor, país, año ¹	Tipo de estudio	Edad (años)	Sexo	Topografía clínica	Agente etiológico	Factores predisponentes	Comorbilidades	Tratamiento	Evolución
Thakran P et al., India, 2021 ¹	Estudio transversal (n = 23)	29.47 ± 15.5	M (14) F (9)	Ingles, tronco, diseminada	<i>T. mentagrophytes</i>	Uso prolongado de corticosteroides tópicos, orales, inyectados	Onicomiosis, hiperglucemia	No reporta	No reporta
Batta K et al., Reino Unido, 2002 ²	Caso clínico (n = 2)	No reporta	No reporta	Brazos, piernas y tronco del paciente 1 y en las piernas del paciente 2	<i>T. mentagrophytes</i> , <i>T. tonsurans</i>	Uso prolongado de corticosteroides tópicos y antifúngicos tópicos y orales	No reporta	Suspensión de esteroides más antifúngico tópico	No reporta
Bhagyashree M, Shilpashree P, India, 2022 ³	Serie de casos (n = 42)	24.6 ± 10.3	M/F 2:1	Tronco, ingles, cara, extremidades	<i>T. tonsurans</i> 42.8%, <i>T. mentagrophytes</i> 33.3%, <i>M. audouinii</i> 16.6%, <i>T. rubrum</i> 7.2%	Uso prolongado de corticosteroides tópicos y orales	Hiperglucemia	Ketoconazol tópico 2% c/12 horas por 6 semanas más terbinafina oral 250 mg c/12 horas (5 mg/kg/día en niños) por 4 semanas	76% buena respuesta a 6 semanas; 24% escasa respuesta (cambio a itraconazol)
Singal A et al., India, 2019 ⁴	Serie de casos (n = 14)	5-55	M/F	Tronco, cara, ingles	<i>T. mentagrophytes</i> (11/14), <i>T. rubrum</i> (2/14)	Uso prolongado de corticosteroides tópicos, orales, inyectados	Onicomiosis (2/14), pitiriasis versicolor (1/14)	Se recomiendan antifúngicos sistémicos 6-8 semanas	Curación completa
Chiriac A et al., Rumania, 2025 ⁵	Serie de casos (n = 5)	11, 9, 12, 16, 6	3 M/F	Tronco, cara, ingles	<i>T. mentagrophytes</i> , <i>M. canis</i> (2 sin identificación)	Contacto con gatos callejeros	No reporta	Fluconazol oral 50 mg/día por 2 semanas	Curación completa
Absil G et al., Bélgica, 2022 ⁶	Caso clínico	40	F	Tronco	<i>M. audouinii</i>	Uso prolongado de corticosteroide tópico	Contacto intrafamiliar (tinea capitis)	Griseofulvina oral 500 mg por 6 semanas	Curación completa
Narang K et al., India, 2012 ⁷	Caso clínico	35	F	Piel cabelluda	<i>M. audouinii</i>	Tratamiento antirretroviral	VIH	Terbinafina 250 mg por 3 semanas	Alivio completo
Poziomczyk CS et al., Brasil, 2010 ⁸	Caso clínico	21	F	Tronco y extremidades inferiores	<i>M. gypseum</i>	No reporta	Sarna noruega	No reporta	No reporta

Cuadro 1. Características demográficas, clínicas y terapéuticas de los casos reportados de tiña pseudoimbricada (continúa en la siguiente página)

Autor, país, año ¹	Tipo de estudio	Edad (años)	Sexo	Topografía clínica	Agente etiológico	Factores predisponentes	Comorbilidades	Tratamiento	Evolución
Garrido PM et al., España, 2022 ⁹	Caso clínico	42	M	Tronco y extremidades	<i>E. floccosum</i>	Inmunosupresión por leucemia, linfoma de células T del adulto	Leucemia, linfoma de células T del adulto	Terbinafina oral 250 mg/día más sertaconazol crema 2% c/12 horas por 4 semanas	Curación completa
Andersen SML, Saunte DML, Dinamarca, 2025 ¹⁰	Caso clínico	20	M	Diseminada (inicio genital)	<i>T. indotineae</i>	Uso de corticosteroide tópico (eccema atópico)	Eccema atópico	Itraconazol 200 mg/día por 8 semanas	Curación completa
Verma S, Hay RJ, India, 2015 ¹¹	Serie de casos (n = 6)	18-40	3 M, 3 F	Tronco, extremidades	<i>T. rubrum</i> (3), <i>T. mentagrophytes</i> (1)	Uso prolongado de corticosteroides tópicos y antifúngicos orales	No reporta	Terbinafina oral y tópica	Alivio completo
Suzuki T et al., Japón, 2021 ¹²	Caso clínico	27	M	Tronco	<i>T. tonsurans</i>	Uso prolongado de corticosteroide tópico	No reporta	Luliconazol tópico más BPO por 3 meses	Curación completa
Bano N, Kumar S, India, 2025 ¹³	Caso clínico	15	M	Abdomen	No reporta	Uso prolongado de corticosteroide tópico	No reporta	No reporta	No reporta
Poonawalla T et al., Estados Unidos, 2006 ¹⁴	Caso clínico	55	M	Tronco, piernas, abdomen	<i>T. rubrum</i>	PUVA y bexaroteno previos	Micosis fungoides	Terbinafina 250 mg por 4 semanas	Alivio completo
Ouchi T et al., Japón, 2005 ¹⁵	Caso clínico	28	M	Cuello, tórax, tronco	<i>T. tonsurans</i>	Uso prolongado de corticosteroide tópico; deporte de contacto (judo)	No reporta	Clotrimazol 1% más betametasona 0.12% por 1 mes	Alivio completo
Das A, Sil A et al., India, 2022 ¹⁶	Estudio transversal (n = 36)	42 ± 16.76	M (21), F (15)	Ingle, axila, cintura, cara, tronco	<i>T. mentagrophytes</i> 83.3%, <i>T. rubrum</i> 16.7%	Uso prolongado de corticosteroides tópicos, orales, intramusculares	No reporta	No reporta	No reporta

Cuadro 1. Características demográficas, clínicas y terapéuticas de los casos reportados de tiña pseudoimbricada

Autor, país, año ¹	Tipo de estudio	Edad (años)	Sexo	Topografía clínica	Agente etiológico	Factores predisponentes	Comorbilidades	Tratamiento	Evolución
Khurana A et al., India, 2020 ¹⁷	Estudio prospectivo (n = 100)	15-80	M/F	No reporta	No reporta	Uso prolongado de corticosteroide tópico	No reporta	Suspensión de corticosteroides más terbinafina	Curación completa
Lim SP, Smith AG, Reino Unido, 2003 ¹⁸	Caso clínico	14	F	Tronco y extremidades	<i>T. tonsurans</i>	Uso de azatioprina y tacrolimus; uso de antifúngicos y esteroides de venta libre	Trasplante renal	Terbinafina oral 125 mg/día por 1 mes	Alivio completo
Gupta P, Sirka CS, India, 2024 ¹⁹	Caso clínico	17	F	Tronco	No reporta	Uso prolongado de corticosteroide tópico	No reporta	Itraconazol oral (no específica dosis)	Curación completa
Kansal NK, India, 2019 ²⁰	Serie de casos (n = 7)	No reporta	M/F	Ingle, abdomen, cara	No reporta	Uso prolongado de corticosteroide tópico y antifúngicos	Diabetes tipo 2, hipertensión arterial sistémica en dos pacientes	No reporta	No reporta
Actual	Caso clínico	30	F	Pliegues inguinoocraurales y cara interna de los muslos	<i>T. rubrum</i>	Uso prolongado de corticosteroide tópico	No reporta	Itraconazol 100 mg c/12 horas por 4 semanas	Curación completa

M: masculino; F: femenino; PUVA: psoralenos y luz ultravioleta A.

matofito antropofílico más común de la región. En la revisión de los casos publicados resalta la concentración de reportes provenientes de India, responsable de más de un tercio de los casos, atribuida al uso indiscriminado de combinaciones tópicas con corticoides y antifúngicos. Además, se ha observado el desplazamiento de *Trichophyton rubrum* hacia *Trichophyton mentagrophytes* como principal agente causal.¹⁶

Comorbilidades y estado inmunológico

En el 66.7% de los casos revisados no se reportaron comorbilidades, salvo el uso intermitente de corticosteroides, hallazgo que coincide con lo descrito en la bibliografía, donde la mayoría de los casos son individuos inmunocompetentes con antecedente de uso de corticoides.¹⁷ El estado inmunológico del paciente desempeña un papel determinante en la aparición de la tiña pseudoimbricada. En ese estudio, el 19% de los casos eran pacientes con inmunosupresión sistémica asociada con trasplante renal,¹⁸ micosis fungoides,¹⁴ leucemia-linfoma de células T del adulto⁹ e infección por el virus de la inmunodeficiencia humana (VIH).⁷

En el 9.5% de los pacientes se negó el antecedente de uso de esteroides y antifúngicos, lo que nos invita a mantener un alto índice de sospecha en pacientes con la morfología clásica aun en el caso de que se niegue el antecedente de uso de esteroides. Un 14.3% de los pacientes tenía alteraciones metabólicas: hiperglucemia, hipertensión arterial y diabetes tipo 2. El diagnóstico de esta afección se fundamenta con morfologías concéntricas, estado inmunológico alterado, confirmación mediante examen directo y cultivo, además del antecedente de tratamiento previo con esquemas inadecuados de esteroides y antifúngicos.^{19,20}

Tratamiento y pronóstico

El tratamiento se basa en la suspensión gradual de los corticosteroides, la administración de an-

tifúngicos sistémicos y el control de reservorios. En la paciente del caso se indicó itraconazol a dosis de 100 mg cada 12 horas durante cuatro semanas, con alivio completo de la dermatosis.

En la revisión de casos, la terbinafina fue el antifúngico más prescrito (38.1%); destaca su eficacia fungicida frente a *Trichophyton* y su perfil de seguridad; sin embargo, se ha observado menor respuesta frente a *T. mentagrophytes* y *T. indotineae*,¹⁰ contra los que se recomienda itraconazol como primera línea. El itraconazol fue el segundo antifúngico más indicado (14.3% de los casos), generalmente en pacientes con formas recidivantes o previamente tratados con terbinafina. La griseofulvina y el fluconazol se prescribieron en casos aislados (4.8%), vinculados con *M. audouinii* o con infecciones pediátricas.

En un 9.5% se indicaron tratamientos tópicos; el clotrimazol y luliconazol mostraron buena respuesta, aunque su uso debe limitarse como coadyuvante del tratamiento sistémico; en el 28.6% de los reportes no se especificó el esquema terapéutico, lo que limita la comparación de resultados.

En conjunto, los datos respaldan a la terbinafina como primera opción terapéutica y al itraconazol como alternativa eficaz en cuadros severos o recidivantes o en casos de agentes etiológicos de los géneros *Microsporum* o *Nannizzia*. En pacientes inmunodeprimidos, el control de reservorios y el seguimiento micológico son fundamentales para prevenir recaídas.

CONCLUSIONES

La comunicación de este caso se añade a la evidencia que vincula la morfología pseudoimbricada con la administración de corticosteroides tópicos y esquemas antifúngicos inadecuados. El alivio completo con itraconazol y la suspensión de esteroides respalda la estrategia de tratamien-

to centrada en la confirmación micológica, la administración de un antifúngico sistémico con una duración adecuada, la suspensión progresiva de los corticosteroides y la implementación de medidas de prevención y control de contagio.

DECLARACIONES

Conflictos de interés

Los autores declaran no tener conflicto de intereses.

Financiamiento

Sin apoyo financiero externo.

Uso de IA

Los autores declaran que no se utilizó IA para la elaboración de este artículo.

REFERENCIAS

1. Thakran P, Agrawal S, Singal A, et al. Iatrogenic Cushing's syndrome in patients with superficial dermatophytosis. *Indian Dermatol Online J* 2021; 12 (2): 237-243. https://doi.org/10.4103/idoj.IDOJ_432_20
2. Batta K, Ramlogan D, Smith AG, et al. Tinea indecisa may mimic the concentric rings of tinea imbricata. *Br J Dermatol* 2002; 147 (2):384. <https://doi.org/10.1046/j.1365-2133.2002.04767.x>
3. Bhagyashree M, Shilpashree P. A clinico-mycological study of tinea pseudoimbricata. *Indian Dermatol Online J* 2022; 13 (1): 73-77. https://doi.org/10.4103/idoj.IDOJ_832_20
4. Singal A, Jakhar D, Kaur I, et al. Tinea pseudoimbricata as a unique manifestation of steroid abuse: a clinico-mycological and dermoscopic study from a tertiary care hospital. *Indian Dermatol Online J* 2019; 10 (4): 422-425. https://doi.org/10.4103/idoj.IDOJ_385_18
5. Chiriac A, Nenoff P, Wollina U. Tinea pseudoimbricata: a narrative literature review and five new cases. *Wien Med Wochenschr* 2025; 175 (13-14): 340-345. <https://doi.org/10.1007/s10354-024-01065-5>
6. Absil G, Sabatiello M, Nikkels A. Tinea pseudoimbricata. *JAMA Dermatol* 2022; 158 (5): 574. <https://doi.org/10.1001/jamadermatol.2022.0025>
7. Narang K, Pahwa M, Ramesh V. Tinea capitis in the form of concentric rings in an HIV-positive adult on antiretroviral treatment. *Indian J Dermatol* 2012; 57 (4): 311-313. <https://doi.org/10.4103/0019-5154.97672>
8. Poziomczyk CS, Köche B, Becker FL, et al. Tinea pseudoimbricata caused by *Microsporum gypseum* associated to crusted scabies. *An Bras Dermatol* 2010; 85 (4): 558-559. <https://doi.org/10.1590/S0365-05962010000400022>
9. Garrido PM, Ferreira J, Filipe P. Disseminated tinea pseudoimbricata as an early warning sign of adult T-cell leukaemia/lymphoma. *Clin Exp Dermatol* 2022; 47 (2): 411-412. <https://doi.org/10.1111/ced.14961>
10. Andersen SML, Saunte DML. Tinea pseudoimbricata. *Ugeskr Laeger* 2025; 187: V73006. <https://doi.org/10.61409/V73006>
11. Verma S, Hay RJ. Topical steroid-induced tinea pseudoimbricata: a striking form of tinea incognita. *Int J Dermatol* 2015; 54 (5): e192-e193. <https://doi.org/10.1111/ijd.12734>
12. Suzuki T, Sato T, Horikawa H, et al. A case of tinea pseudoimbricata due to Trichophyton tonsurans induced by topical steroid application. *Med Mycol J* 2021; 62 (4): 67-70. <https://doi.org/10.3314/mmj.20-00019>
13. Bano N, Kumar S. Tinea pseudoimbricata: an unusual case report. *J Cutan Med Surg* 2025; 29 (4): 428. <https://doi.org/10.1177/12034754251341878>
14. Poonawalla T, Chen W, Duvic M. Mycosis fungoides with tinea pseudoimbricata owing to Trichophyton rubrum infection. *Arch Dermatol* 2006; 142 (1): 61-64. <https://doi.org/10.1007/7140.2006.00007>
15. Ouchi T, Nagao K, Hata Y, et al. Trichophyton tonsurans infection manifesting as multiple concentric annular erythemas. *J Dermatol* 2005; 32 (7): 565-568. <https://doi.org/10.1111/j.1346-8138.2005.tb00799.x>
16. Das A, Sil A, Verma SB, Kumar S. Tinea pseudoimbricata: observations from a clinico-epidemiological and mycological study from eastern India. *Clin Exp Dermatol* 2022; 47 (1): 147-149. <https://doi.org/10.1111/ced.14849>
17. Khurana A, Gupta A, Sardana K, et al. Patterns of topical steroids self-use in dermatophytoses and determinants predictive of cutaneous side effects. *Dermatol Ther* 2020; 33 (4): e13633. <https://doi.org/10.1111/dth.13633>
18. Lim SP, Smith AG. Tinea pseudoimbricata: tinea corporis in a renal transplant recipient mimicking the concentric rings of tinea imbricata. *Clin Exp Dermatol* 2003; 28 (3): 332-333. <https://doi.org/10.1046/j.1365-2230.2003.01281.x>
19. Gupta P, Sirka CS. Tinea pseudoimbricata with an unusual presentation. *J Cutan Med Surg* 2024; 28 (4): 411. <https://doi.org/10.1177/12034754241239904>
20. Kansal NK. Tinea pseudoimbricata: a rare presentation. *Indian Dermatol Online J* 2019; 10 (3): 354-355. https://doi.org/10.4103/idoj.IDOJ_169_18