

Artículo original

Efectividad de la solución de Jessner más ácido tricloroacético al 35% vs 5-fluorouracilo al 5% en queratosis actínicas faciales múltiples

Leticia Paulina Alfaro Orozco,* Daniel Alcalá Pérez,** Gisela Navarrete Franco,*** Maribet González González,**** María Luisa Peralta Pedrero¹

RESUMEN

Antecedentes: las queratosis actínicas son las lesiones premalignas más frecuentes en zonas fotoexpuestas; el factor principal de riesgo es la exposición acumulada a la radiación ultravioleta. Sin tratamiento evolucionan en 6 - 16% a carcinoma espinocelular, y se consideran precursores en 13 - 60% de los carcinomas escamosos invasivos. Se han utilizado múltiples tratamientos: crioterapia, terapia fotodinámica, imiquimod, 5- fluorouracilo (5-FU). El *peeling* químico es una alternativa de tratamiento en pacientes con múltiples queratosis actínicas.

Objetivo: determinar la efectividad de 5-FU al 5% en el tratamiento de queratosis actínicas múltiples, comparado con *peeling* Jessner más ácido tricloroacético (ATA) 35%.

Pacientes y métodos: ensayo clínico realizado con 16 pacientes con queratosis actínicas faciales múltiples, a quienes se aplicó en la hemicara derecha 5-FU al 5% diario durante seis semanas, y en la hemicara izquierda *peeling* Jessner más ATA 35% dosis única.

Resultados: se observó resolución completa de las queratosis actínicas en 43.75% del lado tratado con 5-FU al 5% y de 18.75% del lado tratado con *peeling* Jessner más ATA 35%

Palabras clave: queratosis actínicas, 5-fluorouracilo, *peeling* Jessner, ácido tricloroacético.

ABSTRACT

Background: Actinic keratosis is the most common precancerous lesion in sun-exposed areas. The principal risk factor is cumulative exposure to ultraviolet radiation. If left untreated in 6 -16% develop into squamous cell carcinoma, and should be considered the precursors of at least 13 – 60% of invasive squamous cell carcinoma. There are many lesion-directed therapy options, including cryotherapy, photodynamic therapy, imiquimod and 5-fluorouracil (5-FU). Chemical peel is an option in treating large areas with multiple keratosis.

Objective: To compare effectiveness of 5-FU against Jessner's solution and 35% trichloroacetic acid (TCA), in patients with multiple actinic keratosis.

Patients and method: We conducted a controlled trial that included 16 patients with multiple facial keratosis on both sides of the face. Right side was treated with daily applications of 5-FU cream for 6 weeks, and left side with a single application of Jessner's solution and 35% trichloroacetic acid.

Results: We observed a complete resolution of actinic keratosis in 43.75% of the side treated with 5-FU, and 18.75% on the side treated with Jessner's solution and 35% TCA.

Key Words: Actinic keratosis, 5-fluorouracil, Jessner's solution, trichloroacetic acid.

* Residente de cuarto año de Dermatología.

** Jefe de enseñanza.

*** Jefa del Departamento de Dermatopatología.

**** Dermatopatóloga.

¹ Centro Dermatológico Dr. Ladislao de la Pascua, México, DF. Maestra en Ciencias, Titular del Seminario de Investigación y Tesis, División de Excelencia Clínica, Coordinación de Unidades Médicas de Alta Especialidad, IMSS.

colonia Buenos Aires, CP 06780, México, DF. Correo electrónico: paulinalfaro@hotmail.com

Recibido: septiembre, 2011. Aceptado: noviembre, 2011.

Este artículo debe citarse como: Alfaro-Orozco LP, Alcalá-Pérez D, Navarrete-Franco G, González-González M, Peralta-Pedrero ML. Efectividad de la solución de Jessner más ácido tricloroacético a 35% vs 5-fluorouracilo a 5% en queratosis actínicas faciales múltiples. Dermatol Rev Mex 2012;56(1):38-46.

Correspondencia: Dra. Leticia Paulina Alfaro Orozco. Centro Dermatológico Dr. Ladislao de la Pascua. Dr. Vértiz 464, esq. Eje 3 Sur,

www.nietoeditores.com.mx

Hacia 1894 ya se habían descrito las queratosis actínicas como un efecto asociado a la exposición solar crónica; posteriormente se observó que la exposición solar inducía cambios cutáneos en marineros, pescadores, granjeros, y personas dedicadas a labores al aire libre, que recibían gran cantidad de radiación ultravioleta de manera crónica.

En 1894, Unna hizo una descripción de las queratosis actínicas en su libro *Carcinom der Seemannshaut* y en 1898 Dubreuilh describió los cambios cutáneos observados en las queratosis actínicas, como: hiperemia, hiperpigmentación, telangiectasias y atrofia. Las características histológicas se describieron en 1926.

Hookey, en su revisión acerca de las queratosis actínicas, en 1931, elucida la progresión de estas a carcinoma espinocelular en la mayoría de los casos, y en menor frecuencia a carcinoma basocelular.

Las queratosis actínicas representan la dermatosis precancerosa más común en zonas fotoexpuestas. La propensión a manifestar queratosis actínicas está determinada genéticamente, y los individuos más susceptibles son adultos y ancianos con fototipo I y II de Fitzpatrick.

La prevalencia en la población general se encuentra entre 11 y 25%, hasta 60% en individuos caucásicos, mayores de 40 años de edad, en el hemisferio sur.

El factor de riesgo más importante para queratosis actínicas es la exposición a la radiación ultravioleta. Ambas, UVB (290-320 nm) y UVA (320-400 nm) producen daño fototóxico en el queratinocito. La radiación UVA induce indirectamente estrés fotooxidativo y favorece mutaciones del ADN celular; el espectro de la radiación UVB induce directamente la formación de dímeros de timidina en el ADN y ARN, que da como resultado mutación de los genes que codifican para telomerasa y P53. Se ha propuesto que la telomerasa es la clave para la inmortalidad celular.

La queratosis actínica sin tratamiento tiene la posibilidad de evolucionar a tres vertientes: *a)* remisión espontánea (poco frecuente), *b)* permanecer estable y *c)* progresar a carcinoma de células escamosas invasor, con potencial para metastatizar y causar la muerte.

El riesgo de carcinoma espinocelular invasivo en el transcurso de la vida es aproximadamente de 10% (6-16%) en sujetos inmunocompetentes. Se estima que de 13 a 60% de los carcinomas espinocelulares invasivos se originan de una queratosis actínica.

Las queratosis actínicas se manifiestan como neofor-maciones planas, eritematosas, que progresivamente se recubren de una escama adherente, que al desprenderse deja una erosión superficial. Son más palpables que visibles, y por lo general son asintomáticas o discretamente pruriginosas; en ocasiones el paciente puede referir sensación de quemadura, y su tamaño varía de milímetros a centímetros; a menudo son múltiples y se acompañan de otros signos de daño solar, como: léntigos y telangiectasias.

El diagnóstico de las queratosis actínicas se realiza clínicamente, y se confirma mediante el estudio histológico.

El hecho de no poder determinar cuál será la evolución de una queratosis actínica, y la probabilidad de que ésta se transforme en carcinoma espinocelular y ocasiones la muerte del paciente, hacen indispensable su tratamiento.

Existen múltiples tratamientos farmacológicos y quirúrgicos: 5-FU, imiquimod, diclofenaco, crioterapia, terapia fotodinámica y curataje con electrocoagulación.

El éxito y recurrencia son muy variables; la principal dificultad para compararlos es la falta de métodos para evaluación de los resultados.

El 5-fluoracilo (5-FU) ha sido considerado durante años el tratamiento tópico de elección de las queratosis actínicas, desde que fue aprobado por la FDA de Estados Unidos en 1970. Bloquea la síntesis del ADN por inhibición de la enzima timidilato sintetasa. El 5-FU permite tratar superficies muy extensas en pacientes con múltiples queratosis actínicas y también actúa en lesiones subclínicas. Alcanza una tasa de curación clínica completa, promedio, de 82%.

Su principal desventaja son los efectos secundarios: eritema intenso, ardor, dolor fisuras, exulceraciones, hiperpigmentación, hipopigmentación, cicatrices, impetiginización y tiempo prolongado de tratamiento.

El *peeling* químico es un tratamiento para piel foto-dañada. Aunque los mejores resultados se obtienen con los *peelings* profundos, los de profundidad media o la combinación de sustancias para *peelings* superficiales y de profundidad media, permiten obtener excelentes resultados sin los peligrosos efectos secundarios de los primeros, logrando el efecto de remodelación.

El *peeling* de ácido tricloroacético (ATA) sólo, o en combinación con solución de Jessner (resorcina y ácido láctico al 14%), se ha utilizado en el tratamiento de la piel foto-dañada. Los *peelings* de profundidad media con ATA al 35-50%, alcanzan la dermis papilar y la parte superior

de la reticular con una profundidad de 0.45 mm que en 5-7 días producen precipitación de proteínas y necrosis coagulativa de las células epidérmicas, además de necrosis del colágeno en la dermis papilar y reticular superficial, responsable del edema dérmico y homogeneización de la dermis reticular media. Algunos días después de la necrosis epidérmica se puede comprobar que se produce la reepitelización desde la vaina epitelial externa de los folículos pilosebáceos, obteniéndose la remodelación dérmica y epidérmica

El objetivo de este trabajo es: determinar la efectividad terapéutica de 5-FU al 5% crema comparado con *peeling* Jessner más ATA al 35% para la curación de lesiones en al menos 50% de pacientes, entre 40 y 100 años de edad, con queratosis actínicas faciales múltiples.

PACIENTES Y MÉTODO

Estudio clínico efectuado en pacientes con diagnóstico clínico (por dos dermatólogos) e histológico de queratosis actínicas faciales múltiples, en el Centro Dermatológico Dr. Ladislao de la Pascua, de octubre de 2010 a mayo de 2011, en la Ciudad de México.

Criterios de inclusión: pacientes de 40 a 100 años de edad, múltiples queratosis actínicas faciales, en promedio cinco, del lado derecho e izquierdo con confirmación histológica, evolución de las queratosis actínicas mayor de un año y fototipo de Fitzpatrick I, II, III y IV.

Criterios de exclusión: inmunosupresión, neoplasias, tratamiento con quimioterapia, VIH y trasplantados con terapia de inmunosupresión, aplicación de tratamientos tópicos para queratosis actínicas tres meses previos al estudio, uso de retinoides sistémicos al momento del estudio y tres meses antes, uso de cámara de bronceado 15 días previos al estudio, mujeres lactando o embarazadas, alergia al 5-fluorouracilo o alguno de los componentes del *peeling*, pacientes con dermatosis donde se rompe el mecanismo protector contra la radiación ultravioleta, como xeroderma pigmentoso y albinismo oculocutáneo, queratosis actínicas con inflamación, diámetro mayor de 1 cm, crecimiento rápido, sangrado y ulceración. Pacientes con exposición directa al sol por motivos laborales que no puedan cumplir con las medidas de protección solar, antecedentes de hiperpigmentación o hipopigmentación postinflamatoria de difícil resolución. Cicatrización queloide en la cara, cirugía facial en los últimos tres meses,

tratamiento con medicamentos fotosensibilizantes, fototipo V, VI y VII de Fitzpatrick, pacientes con diabetes mellitus sin control adecuado, pacientes que vivan solos y no se encuentren en facultades mentales adecuadas para realizar el tratamiento.

Pacientes que refirieron, explícitamente, no poder asistir a sus citas de control.

Criterios de retiro de la intervención: enfermedad sistémica que requiera hospitalización, o impida seguir aplicando y asistiendo a las citas de control.

En la primera consulta se recolectaron los datos epidemiológicos, se contaron las queratosis actínicas y se realizó biopsia de la lesión más característica de ambos lados de la cara. Una semana después el investigador aplicó el *peeling* en el lado izquierdo de la cara (dosis única) y simultáneamente se inició la aplicación de 5-FU al 5% por las noches en el lado derecho de la cara, durante seis semanas, por el paciente. Se realizó seguimiento a la semana 1, 3, 6 y 1 mes después de finalizar la aplicación de 5-FU 5%. El paciente registró en un diario sus aplicaciones.

La evaluación de la curación se realizó mediante conteo de las queratosis actínicas. Los efectos secundarios a través de escala visual análoga, y se calculó un índice de severidad.

Las variables cualitativas se describieron con proporciones, mientras que las variables cuantitativas con medidas de tendencia central y de dispersión. Para comparar la eficacia de las variables de resultados, se utilizó la *t* de student y la χ^2 .

RESULTADOS

Se incluyeron 20 pacientes; 4 lo abandonaron. El 63% fueron mujeres y 38% hombres (Cuadro 1). El 64% de los pacientes se encontraba en el grupo etario de 71-80 años (Cuadro 2). El número de queratosis actínicas fue de 8.1 para los que recibieron 5-FU al 5% y 8.3 para los tratados con *peeling* Jessner más ATA al 35% (Cuadro 3).

En cada paciente se aplicó *peeling* Jessner más ATA al 35% en la mitad izquierda de la cara y 5-FU al 5% en la mitad derecha, de tal forma que el paciente fuera su propio control (Figura 1,2 y 3)

Evaluación de las queratosis actínicas y efectos secundarios

Dos dermatólogos contaron las queratosis actínicas antes y después del tratamiento. Para evaluar los efectos secun-

Cuadro 1. Distribución por edad (años)

Edad	Descripción	Porcentaje (%)
64 a 70	5	29
71 a 80	10	64
80 a 86	1	7
Mínimo-máximo	64-86	
Promedio-DS	72.75 ± 5.99	
Q 25	66.75	
Q 50	74.5	
Q 75	75.25	

Diez pacientes (64%) tenían entre 71 y 80 años de edad; DS: desviación estándar; Q: cuartil.

Cuadro 2. Número de lesiones antes del tratamiento

Lesiones	5-fluorouracilo al 5%	Solución de Jessner más ácido tricloroacético al 35%
Mínimo-máximo	5-16	5-17
Q 25	6	6.75
Q 50	6.5	7
Q 75	9.25	10
Promedio-DS	8.125 ± 3.36	8.375 ± 3.22

Prueba de la t de Student ($p = 0.27$); Q: cuartil; DS: desviación estándar.

darios se utilizó la escala visual análoga (en las variables valoradas por el paciente), que se aplicó en cada visita de seguimiento para las siguientes variables: eritema (evaluado por el investigador), ardor y prurito.

Se determinó sólo presencia o ausencia de: exulceración, fisuras, costras, escamas, hiperpigmentación, hipopigmentación y ciatrices por el propio investigador.

Respuesta al tratamiento

En el lado tratado de la cara con 5-FU al 5% se observó curación del 100% de las lesiones en 43.75% de los pacientes (Cuadro 4)

Efectos secundarios

Se observó mayor severidad de efectos secundarios entre la tercera y sexta semanas y por tiempo prolongado en el lado tratado de la cara con 5-FU al 5%, comparado con el lado de la cara tratado con *peeling* Jessner más ATA 35 (Figuras 1-4).

DISCUSIÓN

Los dos grupos estudiados fueron homogéneos en cuanto a edad, sexo, topografía y número de queratosis actínicas, lo que permitió establecer comparaciones y evitar sesgos que modificaran los resultados.

En nuestro estudio se puede comprobar lo reportado en la bibliografía, porque 64% de los pacientes se encontraban entre los 71 a 80 años, edad en la que se observa mayor frecuencia de queratosis actínicas.

Si bien es cierto que las queratosis actínicas son más frecuentes en personas que se exponen a la radiación ultravioleta, la mayoría de nuestros pacientes realizaban actividades bajo techo, esto lo explica el hecho de que más del 50% fueron mujeres amas de casa.

En el Centro Dermatológico Pascua se atienden pacientes de todas las regiones de la República; 81% de los pacientes incluidos en este estudio residían en el Distrito Federal y el resto en zonas aledañas que permitieran llevar un seguimiento adecuado.

La curación total (100%) de las lesiones, en el grupo de 5-fluorouracilo fue 25% mayor (siete pacientes de este grupo contra tres del grupo del *peeling*). Los efectos secundarios más frecuentes para el grupo de 5-fluorouracilo fueron: eritema y ardor, con índice máximo de severidad de 27 para eritema, en la semana 6 y 28 para ardor en la semana tres.

El grupo del *peeling* tuvo un índice de severidad para eritema y ardor de 9 y 8, respectivamente, en la primera semana, sobre todo al momento de la aplicación.

En cuanto a otros efectos secundarios las fisuras y costras tuvieron una frecuencia máxima de 21 en la semana seis, en el grupo de 5-fluorouracilo, mientras que en el grupo del *peeling*, las escamas alcanzaron una frecuencia máxima en la primera semana, pues sólo se realizó una aplicación.

CONCLUSIONES

Nuestro trabajo nos lleva a corroborar lo que ya se ha publicado en la bibliografía: el 5-FU al 5% sigue siendo uno de los mejores tratamientos para las queratosis actínicas múltiples, que además tiene efecto en las lesiones subclínicas; sin embargo, la severidad y frecuencia en los efectos secundarios es su principal desventaja. Es necesario realizar ensayos clínicos con mayor número

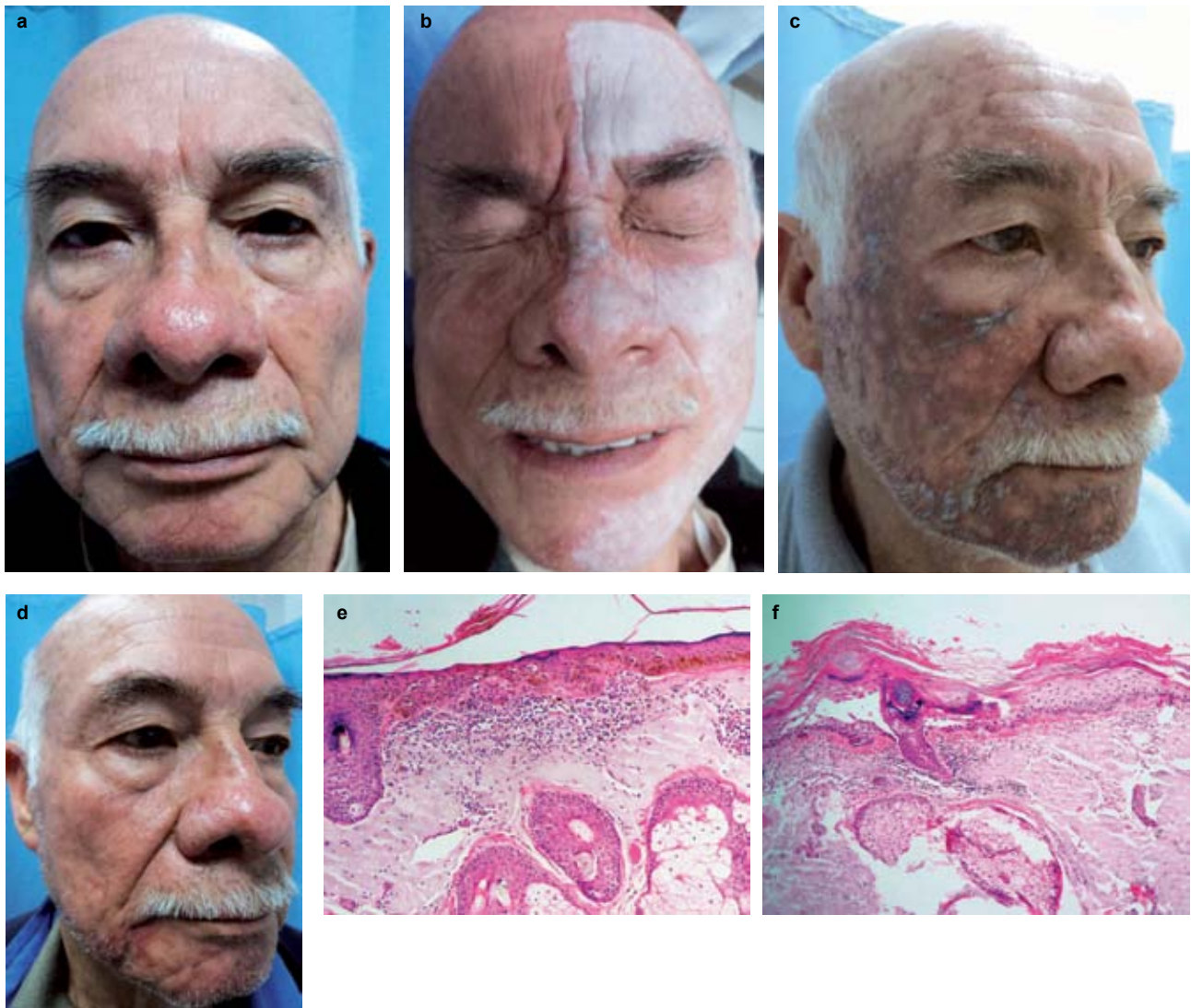

Figura 1. Ejemplo de manchas hiperpigmentadas secundarias al tratamiento con 5-fluorouracilo. **a)** Inicial, **b)** aplicación de dermoabrasión, **c)** tres semanas después del tratamiento con 5-fluorouracilo al 5%, **d)** seis semanas después del tratamiento con 5 fluorouracilo, **e)** epidermis atrófica con paraqueratosis focal, núcleos grandes hiper cromáticos. Dermis superficial y media degeneración actínica de colágena. H y E 10X, **f)** epidermis con paraqueratosis focal. Atrofia y desorganización de la arquitectura de la capa espinosa, disminución de la afinidad tintorial y acantolisis secundaria. Dermis superficial y media con intensa degeneración actínica de colágena. H y E 10X.

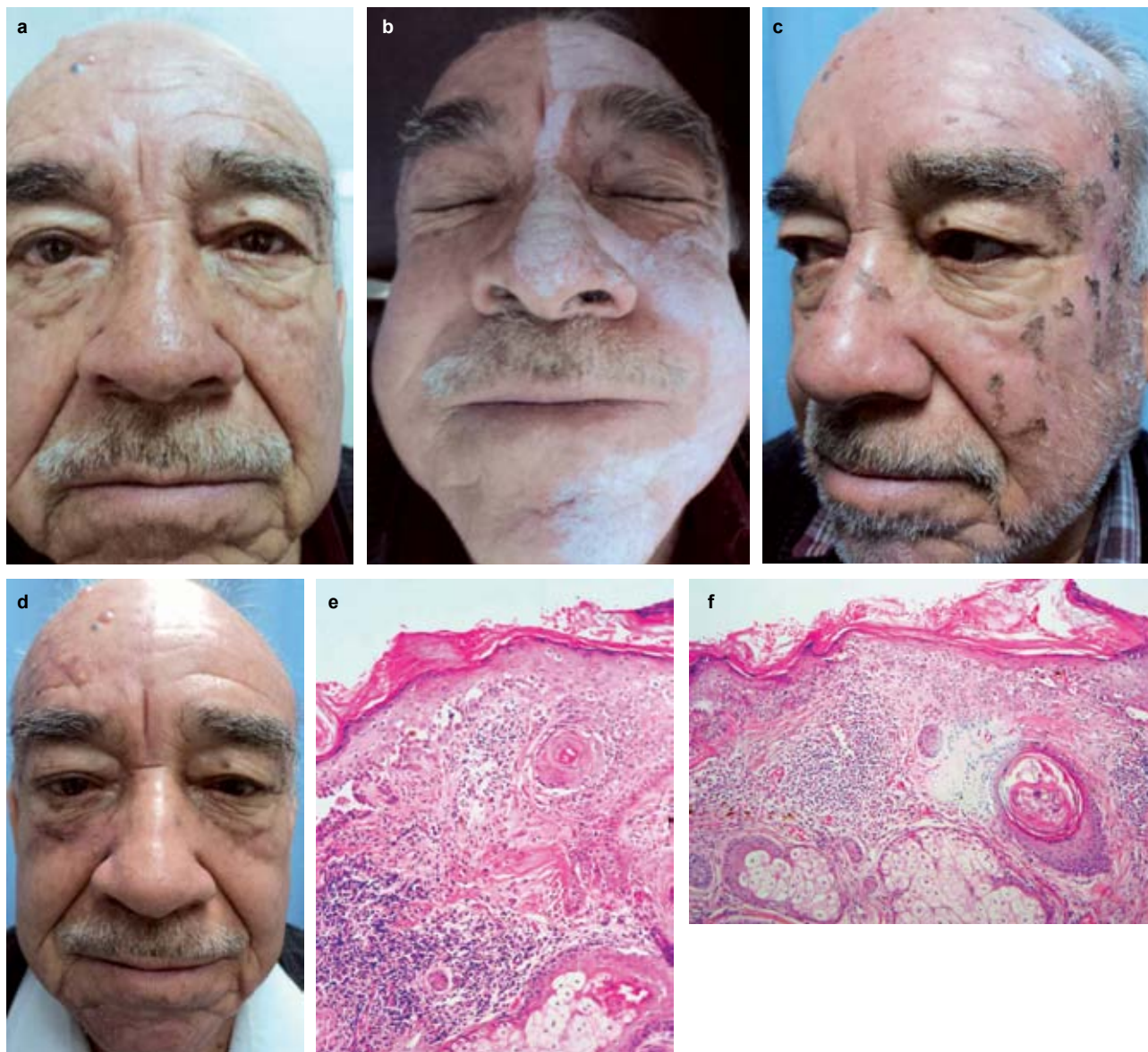

Figura 2. Blanqueamiento y escarchado que indican que la dermoabrasión ha penetrado la dermis superficial-media. **a)** Inicial, **b)** aplicación de dermoabrasión, **c)** tres semanas después del tratamiento con 5-fluorouracilo al 5%, **d)** seis semanas después del tratamiento con 5 fluorouracilo, **e)** epidermis con hiperqueratosis y desorganización de la capa espinosa. Algunas células disqueratóticas. Dermis superficial con escasa caída de pigmento melánico e infiltrado linfocitario moderado. H y E 10X, **f)** epidermis atrófica con desorganización de la arquitectura de la espinosa. Formación de hendiduras acantolíticas secundarias. Dermis superficial con leve elastosis y moderada reacción inflamatoria. H y E 10X.

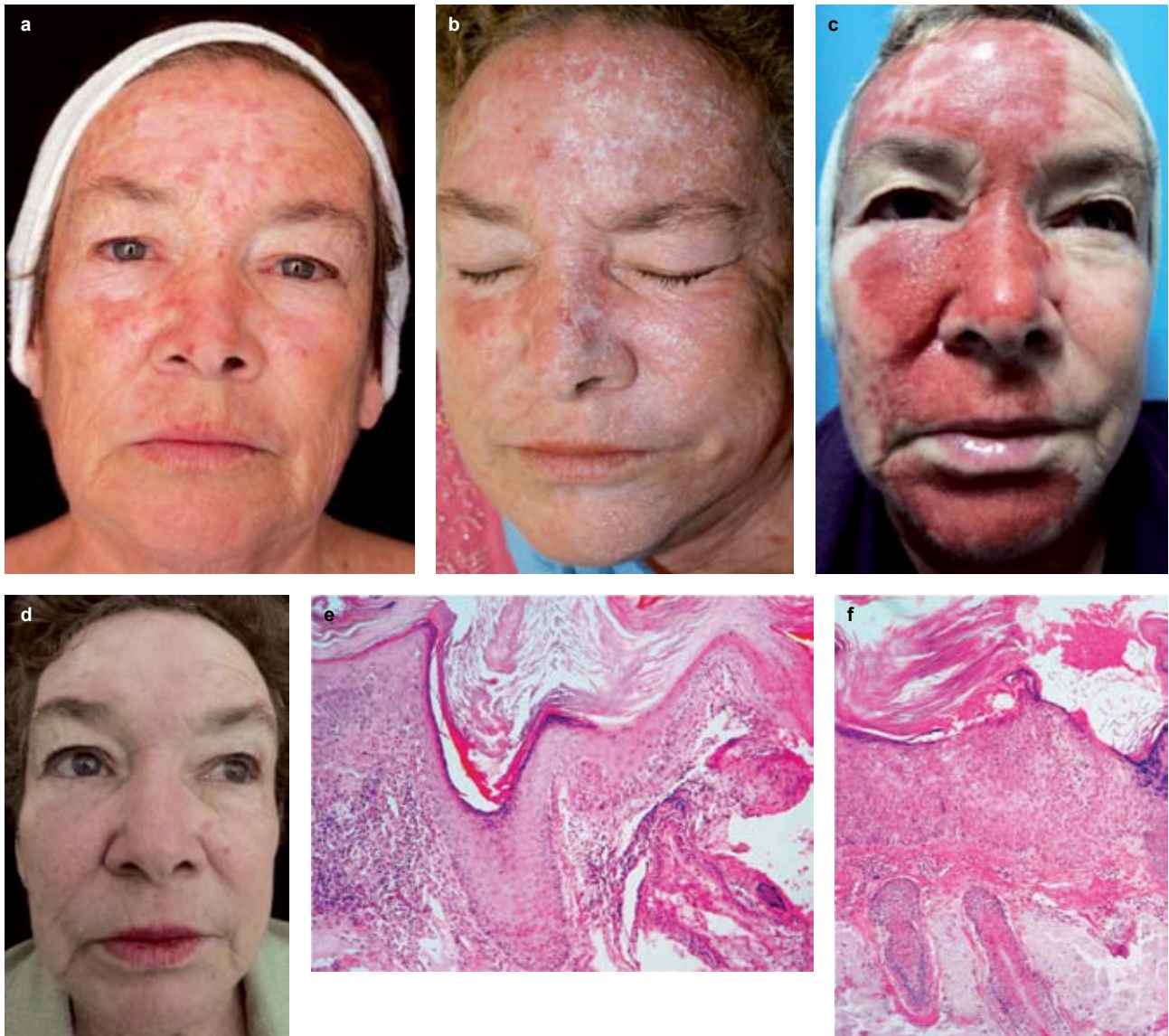

Figura 3. Eritema intenso secundario a la aplicación de 5-fluorouracilo. **a)** Inicial, **b)** aplicación de dermoabrasión, **c)** tres semanas después del tratamiento con 5-fluorouracilo al 5%, **d)** seis semanas después del tratamiento con 5 fluorouracilo, **e)** epidermis con hiperqueratosis. Acanthosis con desorganización en la arquitectura celular y disminución de la afinidad tintorial. H y E 20X, **f)** epidermis con escasa capa córnea y acantosis irregular moderada. En capas inferiores de la capa espinosa basal hay pérdida de la polaridad celular con núcleos grandes e hiper cromáticos. En la dermis superficial se observan zonas con degeneración actínica de la colágena. H y E 20X.

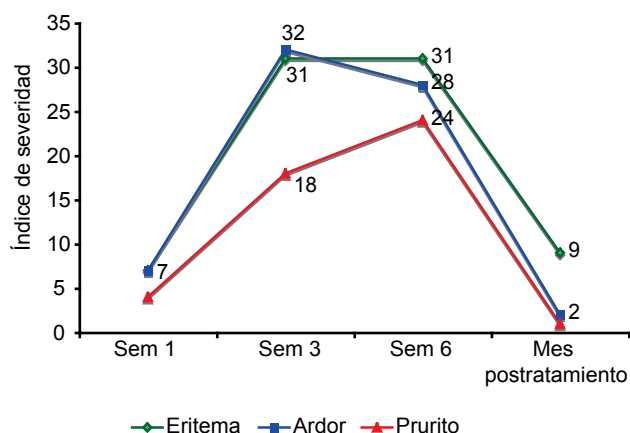


Figura 4. 5 fluorouracilo, representación de la intensidad del eritema, ardor y prurito.

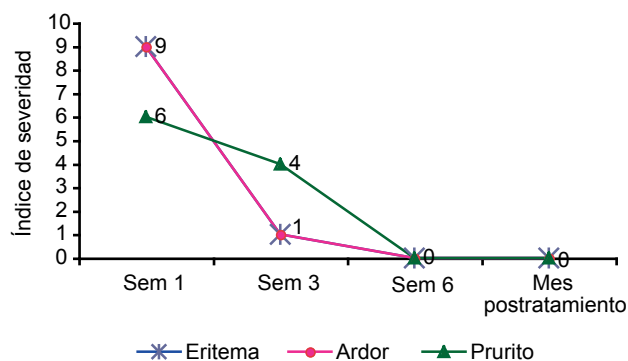


Figura 5. Dermoabrasión, representación de la intensidad del eritema, ardor y prurito.

Cuadro 3. Pacientes con curación total

	5-fluorouracilo	Solución de Jessner más ácido tricloroacético	RR	p*
Resolución total	7	3	1.77	0.12
Resolución parcial	9	13		

RR: riesgo relativo
* Prueba de la χ^2

Siete pacientes (43.7%) se curaron al 100% con 5-fluorouracilo al 5%, y tres pacientes (18.7%) se curaron al 100% con la solución de Jessner más ácido tricloroacético al 35%; de un tratamiento a otro hubo una diferencia de 25%.

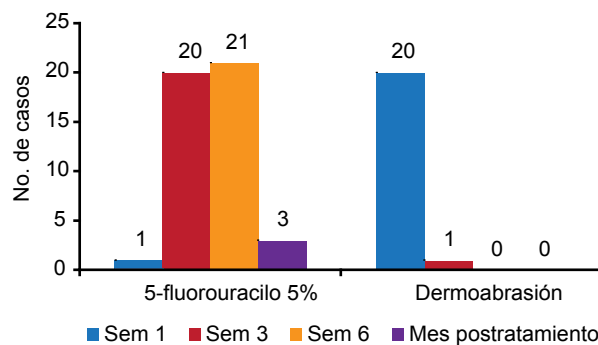


Figura 6. Representación de la frecuencia de efectos secundarios.

de pacientes para que la muestra sea representativa, y es preciso valorar la recurrencia de las queratosis actínicas a largo plazo.

REFERENCIAS

- Schwartz RA, Bridges TM, Butani AK, Ehrlich A et al. Actinic Keratosis: an occupational and environmental disorder. *J Eur Acad Dermatol Venereol* 2008;22:606-615.
- Holmes C, Foley P, Freeman M, Chang AH. Solar keratosis: epidemiology, pathogenesis, presentation and treatment. *Australas J Dermatol* 2007; 48: 67-74.
- Jiang Y, Rabbi M, Kim M, Ke C, Lee W, Clark RL, et al. UVA generates pyrimidine dimers in DNA directly. *Biophys J* 2009;96:1151-1158.
- Carpenter PM, Linden KG, McLaren CE, Li KT, et al. Nuclear Morphometry and molecular biomarkers of actinic keratosis, sun-damaged, and nonexposed skin. *Cancer Epidemiol Biomarkers Prev.* 2004; 13(12):1996-2002.
- Roewert-Huber J, Stockfleth E, Keir H. Pathology and pathobiology of actinic (solar) keratosis- an update. *Br J Dermatol* 2007;157(Suppl. 2):18-20.
- Anwar J, Wrone DA, Kimyai-Asadi A, Alam M. The development of actinic keratosis into invasive squamous cell carcinoma: evidence and evolving classification schemes. *Clin Dermatol* 2004; 22:189-196.
- Marks R, Rennie G, Selwood TS. Malignant transformation of solar keratosis to squamous cell carcinoma. *Lancet* 1988;1:795-797.
- Rossi R, Calzavara-Pinton PG, Giannetti A, Peserico A, et al. Italian guidelines and therapeutic algorithm for actinic keratosis. *G Ital Dermatol Venereol* 2009;144(6):713-723.
- Elder DE., Elenitsas R, Johnson B, Llofrefreda M, et al. *Desórdenes limitados a la epidermis y el estrato córneo* Disorders mostly limited to the epidermis and stratum corneum. In: Elder DE, Elenitsas R, Johnson B, editors. *Atlas and Synopsis of Lever's Histopathology of the Skin.*, 2nd edition 2007. Philadelphia: Lippincott Williams y Wilkins, 2007.

10. Stockfleth EH, Kerl EH, et al. Guidelines for the management of actinic keratoses. *Eur J Dermatol* 2006;16(6):599-606.
11. Askew DA, Mickan SM, Soyer HP, Wilkinson Det al. Effectiveness of 5-fluorouracil treatment for actinic keratosis-a systematic review of randomized controlled trials. *Int J Dermatol* 2009;48:453-463.
12. Barrera MV, Herrera E. Tratamiento quimioterápico tópico de la queratosis actínicas y el cáncer cutáneo no melanoma: situación actual y perspectivas. *Actas Dermosifiliogr* 2007;98:556-562.
13. Camacho-Martínez, FM. Remodelamiento cutáneo: perspectiva histórica. *Piel* 2005;20(10):504-517.
14. Tosti A., De Padova MP, Lorzio MGrimes PE. Atlas a color de exfoliaciones químicas (Modalidades de aplicación, capítulos 3 y 7). Caracas: Editorial Amolca, 2008;. Modaliades de aplicación. Capítulos: 3 y 7. Págs 23-28 y 59-67.
15. Lawrence N, Cox SE, Cockerell CJ, Freeman RG, Cruz PD Jr. et al. A comparison of the efficacy and safety of Jessner's solution and 35% Ttrichloroacetic acid vs 5% fluorouracil in the treatment of widespread facial actinic keratoses *Arch Dermatol* 1995;131:176-181.
16. Witheiler DD, Lawrence N, Cox SE, Cruz C, et al. Long-term efficacy and safety of Jessner's solution and 35% Ttrichloroacetic acid vs 5% fluorouracil in the treatment of widespread facial actinic keratoses *Dermatol Surg* 1997;23:191-196.