

Escabiasis noruega en un paciente con síndrome de Down

Norwegian scabies in a patient with Down syndrome.

María Elena Castañeda-Bermúdez,¹ Bertha Angélica Huerta-Franco,² Jorge Mayorga-Rodríguez,³ Guillermo Solís-Ledesma,⁴ María de las Mercedes Hernández-Torres⁴

Resumen

La escabiasis noruega es una enfermedad infectocontagiosa producida por *Sarcoptes scabiei* variedad *hominis*, debida al fracaso de la respuesta inmunitaria del huésped para controlar la proliferación de ácaros. Afecta a pacientes inmunodeprimidos con múltiples manifestaciones dermatológicas, en las que el prurito puede estar ausente. Se comunica el caso de una paciente de 21 años de edad con síndrome de Down, quien tuvo una dermatosis constituida por pápulas y lesiones hiperqueratósicas en la cara, el tronco y las extremidades, de predominio en las manos y los pies, que eran pruriginosas, con tres meses de evolución. Se consideró clínicamente escabiasis noruega, se solicitó examen directo con KOH y estudio histopatológico que confirmó el diagnóstico. Se prescribió tratamiento tópico con permetrina e ivermectina vía sistémica, así como medidas generales, con curación clínica a los cinco meses. La importancia de esta enfermedad radica en el diagnóstico y tratamiento oportunos para evitar posibles complicaciones, como sepsis o incluso epidemias, así como en la baja prevalencia de los casos reportados en la bibliografía.

PALABRAS CLAVE: Escabiasis noruega; *Sarcoptes scabiei*; permetrina; ivermectina; síndrome de Down.

Abstract

Norwegian scabies is an infectious contagious disease caused by Sarcoptes scabiei variety hominis, due to a failure of the host immune response to control the proliferation of mites. It occurs in immunosuppressed patients as multiple dermatological manifestations, where pruritus may be absent. We report the case of a 21-year-old female patient with Down syndrome, who presented with dermatosis consisting of papules and hyperkeratotic lesions on the face, trunk and extremities, predominantly on hands and feet, which were pruritic, with 3 months of evolution, it was considered clinically a Norwegian scabies, direct examination with KOH and histopathological study confirmed the diagnosis and patient was given topical treatment with permethrin and ivermectin via systemic, as well as general measures and treatment at contacts, with clinical cure at 5 months. The importance of this disease lies in the timely diagnosis and treatment to avoid possible complications such as sepsis or even epidemics; as well as the low prevalence of cases reported in the literature.

KEYWORDS: Norwegian scabies; *Sarcoptes scabiei*; permethrin; ivermectin; Down syndrome.

¹ Residente de Dermatología.

² Jefe del Departamento de Cirugía Dermatológica.

³ Jefe del Centro de Referencia de Micología (CEREMI).

⁴ Dermatopatólogo.

Instituto Dermatológico de Jalisco Dr. José Barba Rubio, Zapopan, Jalisco, México.

Recibido: febrero 2019

Aceptado: mayo 2019

Correspondencia

María Elena Castañeda-Bermúdez
mariele-c@hotmail.com

Este artículo debe citarse como

Castañeda-Bermúdez ME, Huerta-Franco BA, Mayorga-Rodríguez J, Solís-Ledesma G, Hernández-Torres MM. Escabiasis noruega en un paciente con síndrome de Down. Dermatol Rev Mex. 2019 julio-agosto;63(4):417-421.

ANTECEDENTES

La escabiasis noruega, también llamada escabiasis costrosa, es una enfermedad infectocontagiosa poco frecuente, producida por *Sarcoptes scabiei* variedad *hominis*, que es un parásito estricto del ser humano, que afecta la capa córnea de la piel.¹ La describieron Danielson y Bock en Noruega en 1848 en pacientes con enfermedad de Hansen.^{2,3}

La vía de contagio puede ser por contacto directo o por medio de fómites, con periodo de incubación de cuatro a cinco días.¹

El síndrome de Down o trisomía del cromosoma 21 fue descrito en 1866. Los trastornos cromosómicos generalmente no se asocian con alteraciones específicas de la piel; sin embargo, existe una excepción en el caso de pacientes con síndrome de Down. Las anomalías en la respuesta inmunitaria humoral y celular dan lugar a la disminución del número y la función de los linfocitos T y B, lo que predispone a procesos dermatológicos infecciosos.⁴

CASO CLÍNICO

Paciente femenina de 21 años de edad, con síndrome de Down, que inició un año previo a su consulta con pápulas y lesiones hiperqueratósicas en la cara, el tronco y las extremidades, con predominio en las manos y los pies, que eran pruriginosas, con evolución de tres meses. Acudió a consulta con médico general quien prescribió tratamiento con prednisona 50 mg vía oral cada 24 horas durante dos meses, con lo que mostró exacerbación importante de las lesiones cutáneas y el prurito, por lo que acudió al Instituto Dermatológico de Jalisco Dr. José Barba Rubio.

A la exploración física mostró una dermatosis que afectaba la totalidad de la superficie corporal, generalizada y simétrica, constituida por

múltiples pápulas eritematosas, algunas de ellas decapitadas y otras que confluían formando placas hiperqueratósicas de aspecto psoriasiforme, de forma y tamaño irregulares, con fisuras en algunas zonas de su superficie, que predominaban en zonas acrales, con afectación en las láminas ungueales que causaban onicopatía, xantoniquia y onicolisis (**Figuras 1 y 2**) de evolución aparentemente crónica.

Los exámenes de laboratorio reportaron en la biometría hemática leucocitosis de 14.4 g/dL, a expensas de eosinófilos 22%; el examen directo con KOH a 20% de las lesiones de la piel y la uñas reportó múltiples ácaros en diversos estadios (**Figura 3**).

La biopsia con sacabocado reportó epidermis con paraqueratosis y acantosis, así como ácaros en el estrato córneo. En la dermis se observó infiltrado inflamatorio difuso (**Figura 4**).

Con los resultados encontrados, se estableció el diagnóstico integral de escabiasis noruega. Se

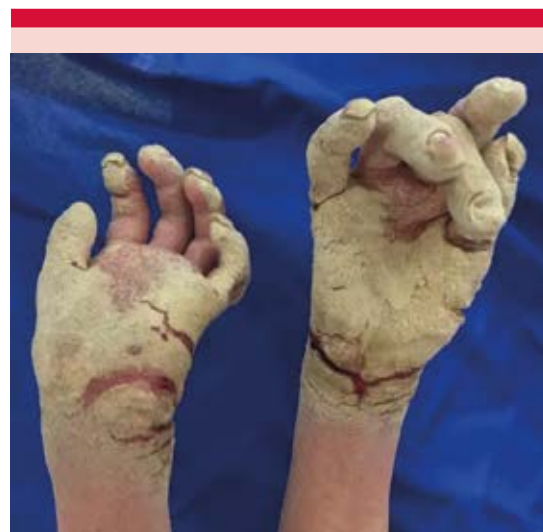

Figura 1. Lesiones en las manos constituidas por pápulas eritematosas y placas hiperqueratósicas con fisuras.

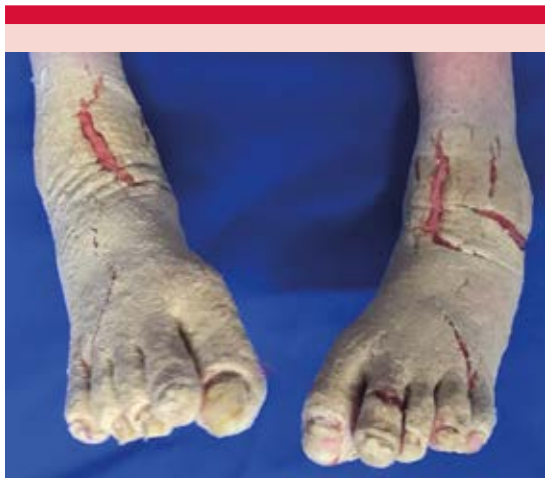

Figura 2. Lesiones hiperqueratósicas y fisuras en los pies, así como onicosis, xantoniquia y onicólisis.

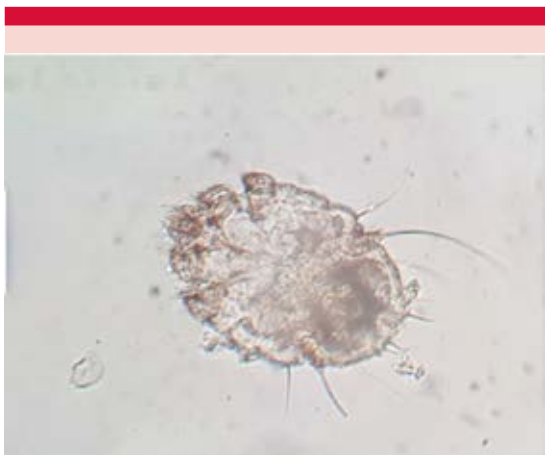

Figura 3. Examen directo con KOH a 20% que demuestra la existencia de ácaro adulto de *S. scabiei*.

dio tratamiento con ivermectina vía oral a dosis de 200 µg/kg (seis dosis con intervalos de dos semanas), permetrina a 5%, ciprofloxacino y cetirizina, así como medidas de higiene y tratamiento a contactos. Después de cinco meses la paciente mostró alivio de las lesiones cutáneas y de la onicopatía.

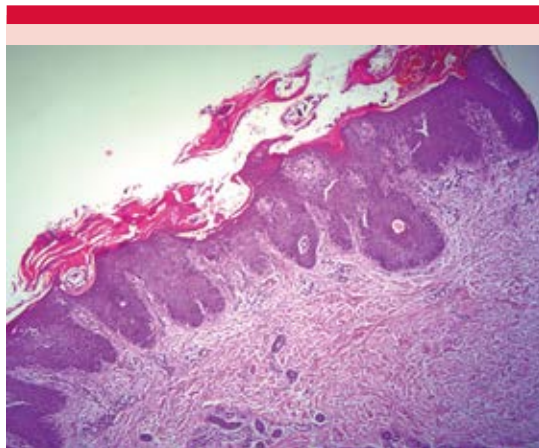


Figura 4. Corte de piel con tinción de HyE. Epidermis con paraqueratosis y acantosis, ácaros en el estrato córneo y en la dermis se observa infiltrado inflamatorio difuso.

DISCUSIÓN

La escabiasis noruega afecta principalmente a pacientes inmunodeprimidos, con infección por VIH, trasplantados, pacientes con alguna afección neurológica de base, entre las que destacan demencia, neuropatía sensorial, síndrome de Down, otras como desnutrición o por la administración prolongada de corticoesteroides.^{1,2}

Esta manifestación de ectoparasitosis ocurre por déficit en la respuesta inmunitaria del huésped para controlar la proliferación del ácaro, que afecta la inmunidad celular adaptativa y, por tanto, disminuye la respuesta proliferativa linfocítica a algunos patógenos, lo que resulta en la existencia de uno a dos millones de ácaros en la capa córnea de la piel,^{2,5} que tienen un ciclo de vida de 10 a 14 días, pasando por las etapas de huevo, larva, ninfa y adulto.¹

Los pacientes con síndrome de Down, como el caso comunicado, tienen alta predisposición a infecciones cutáneas, lo que podría atribuirse a la disminución de los linfocitos T.⁶

Se distingue por múltiples pápulas, algunas decapitadas y pueden confluir formando placas hiperqueratósicas blanco-amarillentas, de aspecto psoriasiforme, con fisuras. Éstas predominan en zonas de presión, como la piel cabelluda, la región auricular, las palmas, las plantas, los glúteos y las rodillas. Cuando afectan las uñas hay hiperqueratosis subungueal o distrofia.^{1,3} El prurito afecta a 50% de los pacientes.^{1,2} En este reporte, se observaron pápulas decapitadas y placas hiperqueratósicas de predominio en las manos y los pies, con fisuras en su superficie, así como alteraciones ungueales y prurito intenso.

El diagnóstico definitivo se establece con la identificación del ácaro, para lo que existen herramientas como el examen directo con KOH a 10% o aceite mineral, que puede evidenciar un gran número de parásitos o huevos.⁶

En la histología, se observa en la epidermis paraqueratosis y acantosis, con innumerables ácaros en cualquiera de sus etapas.^{1,7} En la dermis se observa infiltrado linfocítico de predominio CD8+, así como histiocitos, con o sin eosinófilos.^{2,8}

En los exámenes de laboratorio se ha reportado eosinofilia y elevación de las concentraciones de IgE hasta tres veces por arriba del valor normal,^{2,8} lo que coincide con los hallazgos en los exámenes solicitados a la paciente, en la que se encontraron ácaros en el estudio con KOH y en la biopsia, además de leucocitosis a expensas de eosinófilos en la biometría hemática.

Un nuevo abordaje diagnóstico lo constituyen las pruebas serológicas, en las que al usar la PCR seguida por ELISA es posible detectar el ADN de *S. scabiei* de las lesiones de un paciente infectado.³

Entre los diagnósticos diferenciales deben tomarse en cuenta el eccema crónico, psoriasis,

enfermedad de Darier, ictiosis y las queratodermias palmoplantares.^{5,6}

El tratamiento farmacológico debe ser en combinación con agentes tópicos y sistémicos. Los de primera elección son permetrina tópica e ivermectina por vía oral, así como antihistamínicos de segunda generación.^{1,9}

La permetrina a 5% induce la despolarización prolongada de las membranas de las células nerviosas, causando alteraciones en la neurotransmisión.³ Se indica dos veces por semana durante dos semanas.⁹

La ivermectina es un antibiótico semisintético derivado de las avermectinas, con actividad antiparasitaria potente y de amplio espectro. Es un fármaco seguro, fácil de administrar, particularmente eficaz en pacientes inmunodeprimidos y que hasta ahora no ha producido resistencias, es especialmente útil en el tratamiento de la sarna noruega.⁹

Ejerce su acción al unirse selectivamente a los canales GABA, causando parálisis muscular del parásito. Se indican tres dosis de 200 µg/kg en pacientes mayores de 5 años o con más de 15 kg de peso y se repite la dosis a intervalos de 7 a 15 días. Su administración está contraindicada en embarazadas o en pacientes con alteraciones hepáticas graves.^{6,10}

En algunas ocasiones es necesaria la administración de queratolíticos como urea y ácido salicílico, además de emolientes tópicos que facilitan la eliminación de las costras.⁶

Además, se recomienda el retiro mecánico de la capa hiperqueratósica de la piel, así como medidas generales, como el aislamiento del paciente,¹ lavar la ropa, toallas y sábanas del paciente en lavadora con agua caliente y posteriormente colocar en secadora con temperaturas de 50 a

60°C para asegurar la muerte del parásito.² Los objetos que no sea posible lavar en máquina deben ser desinfectados.¹⁰

Las complicaciones de la escabiasis noruega son graves, se han reportado casos de eritrodermia y sepsis.¹⁰ Cualquier complicación por infección de tejidos blandos debe ser tratada con antibióticos sistémicos.⁵

Se debe dar profilaxis a toda persona que haya estado en contacto directo con el paciente, aunque esté asintomático.¹

REFERENCIAS

- Ishii N, Asai T, Asahina A, Ishiko A, Imamura H, Kato T, et al. Guideline for the diagnosis and treatment of scabies in Japan (third edition). *J Dermatol* 2017;44(9):991-1014.
- Apap C, Piscopo T, J.Boffa M. Crusted (Norwegian) scabies treated with oral ivermectin: A case report and overview. *MMJ* 2012;25(4):49-53.
- Shimose L, Munoz-Price L. Diagnosis, prevention and treatment of scabies. *Curr Infect Dis Rep* 2013;15(5):426-31.
- Pozo M, González E, Álvarez J, Martínez E, Navarro M. The skin and its manifestations in the clinical history of children with Down's syndrome. *Rev Med Int Sindr Down* 2011;15(2):23-25.
- Chang P, Quijada Z. Sarna noruega en un paciente inmunodeprimido. *Our Dermatol Online* 2017;8(4):484-486.
- Mantero N, Jaime L, Nijamin T, Laffargue J, De Lillo L, Grees S. Sarna noruega en un paciente pediátrico con síndrome de Down. A propósito de un caso. *Arch Argent Pediatr* 2013;111(6):141-143.
- Nagsuk P, Moore R, Lopez L. A case report of crusted scabies in an adult patient with Down syndrome. *Dermatol Online J* 2015;21(8):438-443.
- Walton S, Beroukas D, Roberts P, Currie B. New insights into disease pathogenesis in crusted (Norwegian) scabies: the skin immune response in crusted scabies. *Br J Dermatol* 2008; 158(6):1247-55.
- Victoria Bázaga HO, Guerrero Fernández MI, Piñerúa Iglesia MP. Sarna noruega tratamiento con ivermectina. Reporte de un caso. *Rev Arch Med Camaguey* 2006;10(3):125-30.
- Sunderkotter C, Feldmeier H, Folster R, Geisel B, Klinke S, Nast A, et al. S1 guidelines on the diagnosis and treatment of scabies-short version. *J Dtsch Dermatol Ges* 2016;14(11):1155-1167.

AVISO IMPORTANTE

Ahora puede descargar la aplicación de **Dermatología Revista Mexicana**.

Para consultar el texto completo de los artículos deberá registrarse una sola vez con su correo electrónico, crear una contraseña, indicar su nombre completo y especialidad. Esta información es indispensable para saber qué consulta y cuáles son sus intereses y poder en el futuro inmediato satisfacer sus necesidades de información.

La aplicación está disponible para Android o iPhone.

