

<https://doi.org/10.24245/dermatolrevmex.v69i1.10326>

## Úlcera crónica como manifestación atípica de cromoblastomycosis: el reto de las enfermedades fúngicas desatendidas

### *Chronic ulcer as an atypical presentation of chromoblastomycosis: The challenge of neglected fungal diseases.*

María Teresa de J Vega González,<sup>2</sup> Carolina González Rivera,<sup>1</sup> Marina Jesica Mejía Vilchis,<sup>3</sup> Hugo R Domínguez Malagón<sup>4</sup>

Estimado editor:

Las enfermedades fúngicas tropicales desatendidas son una causa significativa de morbilidad y deterioro de la calidad de vida en todo el mundo. Desde hace poco han captado la atención debido a su expansión, atribuida al cambio climático, la migración y los factores de inmunosupresión.<sup>1,2</sup> Este último factor puede alterar la manifestación típica de estas micosis. Por ello, el papel del dermatólogo es imprescindible para la detección temprana y el tratamiento adecuado, lo que reduce la morbilidad y mortalidad y mejora la calidad de vida del paciente.

Se comunica el caso de una paciente de 71 años, procedente de Chalapa, Hidalgo, con antecedente de cáncer de mama infiltrante con metástasis pulmonares, en tratamiento paliativo. La paciente reportó ulceración de evolución lenta en el antebrazo derecho desde hacía tres meses, sin recordar un traumatismo previo. La dermatosis fue tratada con antibiótico por vía oral sin respuesta, además de automedicarse 5-fluorouracilo tópico, lo que provocó mayor ulceración.

Durante la exploración física se observó una dermatosis localizada en la cara anterior del antebrazo derecho de 15 x 12 cm, muy dolorosa, constituida por una placa de bordes irregulares, aspecto verrugoso con

<sup>1</sup> Internista. Práctica privada.

<sup>2</sup> Jefa del servicio de Dermatología.

<sup>3</sup> Médico pasante.

<sup>4</sup> Médico patólogo.

Instituto Nacional de Cancerología, Ciudad de México.

**Recibido:** junio 2024

**Aceptado:** junio 2024

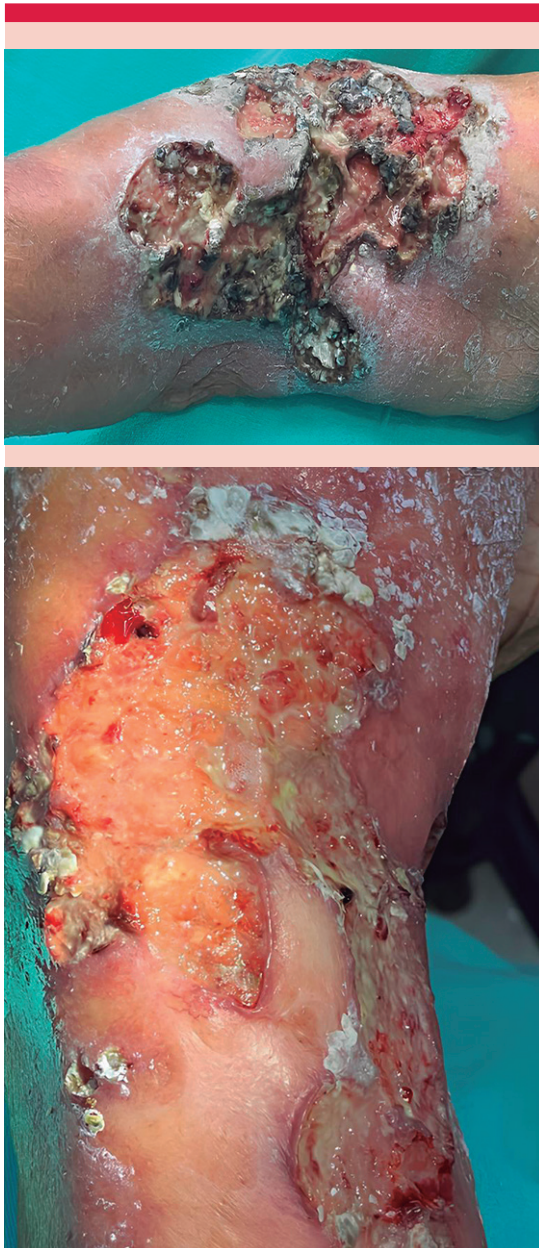**Correspondencia**

Carolina González Rivera  
carolin\_et@hotmail.com

**Este artículo debe citarse como:**

Vega-González MTJ, González-Rivera C, Mejía-Vilchis MJ, Domínguez-Malagón HR. Úlcera crónica como manifestación atípica de cromoblastomycosis: el reto de las enfermedades fúngicas desatendidas. Dermatol Rev Mex 2025; 69 (1): 147-150.

eritema, escamas, úlcera central con fondo sucio y salida de material purulento. **Figura 1**



**Figura 1.** Placa de aspecto verrugoso constituida por eritema, pústulas y ulceración con fondo sucio y salida de material purulento, de bordes irregulares y mal definidos.

Debido al antecedente de enfermedad tumoral y el proceso de inmunosupresión por quimioterapia, el diagnóstico inicial fue de pioderma gangrenoso. El estudio de la biopsia mostró inflamación aguda y crónica, granulomatosa y ulcerada, con estructuras de morfología micótica (células fumagoides) compatibles con cromoblastomycosis. Se inició tratamiento con terbinafina a dosis de 250 mg cada 12 horas más terbinafina tópica durante cuatro meses, con adecuada cicatrización al término del tratamiento.

La cromoblastomycosis es una infección fúngica endémica de África y América Latina. Este hongo reside en la tierra, por lo que es más común observar la enfermedad en las extremidades inferiores.<sup>3</sup> Predomina en hombres entre la tercera y quinta décadas de la vida; su incidencia es mayor en áreas tropicales y subtropicales, especialmente entre trabajadores rurales.<sup>4</sup> En todo el mundo el agente más frecuente es *Fonsecaea* spp, que incluye tres especies relacionadas: *F. pedrosoi*, *F. monophora* y *F. nubica*; posterior a esta especie, se encuentra *Cladophialophora*, *Phialophora* y *Rhinocladiella*.<sup>5</sup> En la epidemiología mexicana el agente más reportado ha sido *Fonseca pedrosoi*, seguido de *Cladophialophora carrionii*.<sup>6</sup>

Típicamente, la lesión clásica inicia en el sitio de inoculación de las hifas, se manifiesta como una pápula pruriginosa que, progresivamente, aumenta de tamaño y se convierte en una placa eritemato-escamosa y verrugosa, similar a una coliflor; en pieles de color las lesiones son violáceas. Debido al rascado constante, ésta puede expandirse o generar lesiones satélites por autoinoculación.<sup>7,8,9</sup>

Las morfologías más comunes después de la variante verrugosa son la lesión en tipo placa, nodular, tumoral y atrófico-cicatricial. Otras morfologías atípicas son la variante vegetativa, fistulosa, gomataosa, escamosa y forma de lesión

en diana, además de lesiones ecematosas y pápulas infiltradas y placas con pseudovesículas.<sup>10</sup>

Sus distintas formas clínicas pueden asociarse con una respuesta mediada por citocinas. En casos severos, se ha observado mayor producción de TNF- $\alpha$  e IL-10. La inmunosupresión conlleva a enfermedades más agresivas;<sup>4</sup> sin embargo, no se han descrito incidencias en pacientes con tumores sólidos, como el caso comunicado.

El diagnóstico puede establecerse con examen directo con KOH y por histopatología con tinción de hematoxilina-eosina y de Gomori-Grocott, que permiten observar células fumagoides.

#### Figura 2

En ocasiones, la biopsia puede resultar negativa a pesar de un examen directo positivo porque el hongo es expulsado de la dermis a través del estrato córneo.<sup>11,12</sup>

Las enfermedades fúngicas deben considerarse ante lesiones atípicas que no responden a tratamiento antibiótico inicial. Los diagnósticos diferenciales infecciosos incluyen: lepra, leishmaniasis, actinomicosis, sífilis y otras micosis cutáneas. Las causas no infecciosas incluyen: carcinoma de células escamosas, queratoa-

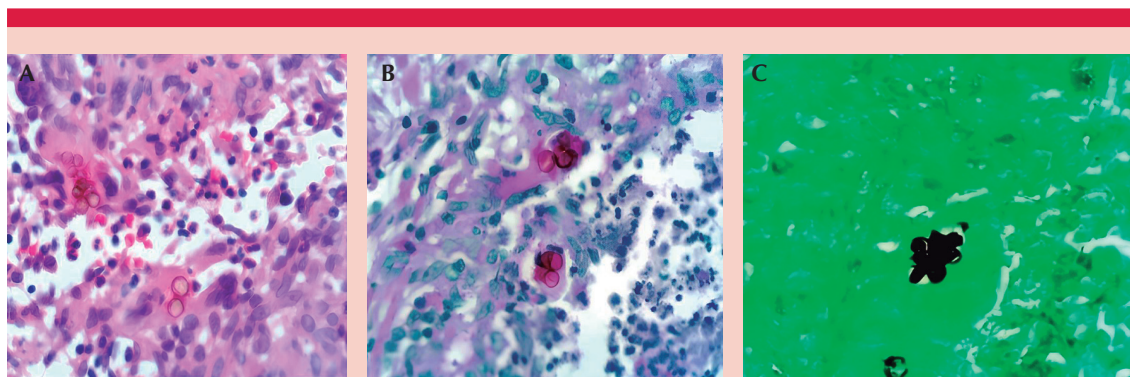
cantoma, pioderma gangrenoso, sarcoidosis y sarcoma.<sup>13,14</sup>

Entre sus complicaciones están la sobreinfección bacteriana, carcinoma de células escamosas, invasión de tendones o articulaciones; su diseminación es linfática y llega a producir elefantiasis.<sup>3</sup>

El tratamiento se centra en antifúngicos orales, como el itraconazol, terbinafina y posaconazol; 200-400 mg al día de itraconazol como primera línea y 250-500 mg al día de terbinafina como segunda línea.<sup>8</sup>

En 1996 se realizó el primer estudio que evaluó la terbinafina como monoterapia, que demostró una efectividad del 86% contra *Fonsecaea pedrosoi*. En la actualidad se ha implementado la administración combinada de terbinafina e itraconazol a dosis de 200-400 mg/kg al día y 250-500 mg/kg al día, respectivamente, con lo que se observa una tasa de curación del 15 al 80%, que siempre depende de la severidad de la enfermedad y la especie infectante.<sup>15</sup>

Aunque el posaconazol es una opción, su alto costo limita su administración. El tratamiento combinado con itraconazol y terbinafina puede ser útil. La duración del tratamiento está



**Figura 2.** En los granulomas se observan estructuras fúngicas pigmentadas, redondas de pared gruesa (células muriformes), compatibles con cromoblastomicosis. **A.** H-E 40x. **B.** PAS 40x. **C.** Grocott 40x.

determinada por la gravedad de la enfermedad, generalmente responde en 8 a 10 meses, pero puede prolongarse a un año o más. Estos antifúngicos pueden administrarse solos o combinarse con tratamientos físicos, como terapia de calor y criocirugía en lesiones pequeñas.<sup>12</sup>

La cromoblastomycosis es un reto para el médico y para el paciente, debido a la dificultad del diagnóstico y la baja tasa de curación. Es decisivo conocer las diversas manifestaciones clínicas de la cromoblastomycosis y tener presentes las infecciones micóticas en países altamente endémicos. Las formas atípicas representan un porcentaje reducido, pero significativo, y causan morbilidad y mortalidad en pacientes inmunosuprimidos.

## REFERENCIAS

- Hay R, Denning DW, Bonifaz A, et al. The diagnosis of fungal neglected tropical diseases (fungal NTDs) and the role of investigation and laboratory tests: An expert consensus report. *Trop Med Infect Dis* 2019; 4 (4): 122. doi:10.3390/tropicalmed4040122
- Curtis KL, Gold JAW, Ritter JM, et al. Dermatologic fungal neglected tropical diseases-part I. Epidemiology and clinical features. *J Am Acad Dermatol* 2024. doi:10.1016/j.jaad.2024.03.056
- Matthews S, Ho BVK, Pourakbar S, Jibbe A. Chromoblastomycosis of the face in solid organ transplant patient. *JAAD Case Rep* 2022; 31: 69-71. doi:10.1016/j.jdc.2022.11.004
- Queiróz AJR, Pereira Domingos F, Antônio JR. Chromoblastomycosis: clinical experience and review of literature. *Int J Dermatol* 2018; 57 (11): 1351-1355. doi:10.1111/ijd.14185
- Santos DWCL, de Azevedo CMPES, Vicente VA, et al. The global burden of chromoblastomycosis. *PLoS Negl Trop Dis* 2021; 15 (8): e0009611. doi:10.1371/journal.pntd.0009611
- Torres Guerrero E. Correspondence. Atoche-Diéguez CE, Torres-Guerrero E, López-González R, Arenas R. Panorama epidemiológico de la cromoblastomycosis en el Centro Dermatológico de Yucatán. *Dermatol Rev Mex* 2016; 60 (6): 459-466.
- Belda W, Passero LFD, de Carvalho CHC, Mojica PCR, Vale PA. Chromoblastomycosis: New perspective on adjuvant treatment with acitretin. *Diseases* 2023; 11 (4). doi:10.3390/diseases11040162
- Dokic Y, Verstovsek G, Rosen T. Chromoblastomycosis presenting as a solitary lesion in a non-endemic region. *Cureus* 2023; 15 (12): e49791. doi:10.7759/cureus.49791
- Yang CS, Chen CB, Lee YY, et al. Chromoblastomycosis in Taiwan: A report of 30 cases and a review of the literature. *Med Mycol* 2018; 56 (4): 395-405. doi:10.1093/mmy/myx075
- Dhar S, Gupta D, Malakar R, Dhar S. A rare case of chromoblastomycosis presenting as a primary ulcer. *Indian J Dermatol* 2022; 67 (5): 560-562. doi:10.4103/ijd.ijd\_1083\_21
- Valentin J, Grotta G, Muller T, et al. Chromoblastomycosis in French Guiana: Epidemiology and practices, 1955-2023. *J Fungi (Basel)* 2024; 10 (3): 168. doi:10.3390/jof10030168
- Osborne W, Langman G, Ladoyanni E, Chue A. Nodular lesions of the buttock for 20 years: the challenge of chromoblastomycosis in non-endemic settings. *BMJ Case Rep* 2024; 17 (3): e258097. doi:10.1136/bcr-2023-258097
- Naveen KN, Shetty PC, Naik AS, Pai VV, et al. Chromoblastomycosis presenting as a phagedenic ulcer on the face. *Int J Dermatol* 2012; 51 (5): 576-578. doi:10.1111/j.1365-4632.2011.05088.x
- Brito AC, Bittencourt MJS. Chromoblastomycosis: an etiological, epidemiological, clinical, diagnostic, and treatment update. *An Bras Dermatol* 2018; 93 (4): 495-506. doi:10.1590/abd1806-4841.20187321
- Passero LFD, Cavallone IN, Belda W Jr. Reviewing the etiologic agents, microbe-host relationship, immune response, diagnosis, and treatment in chromoblastomycosis. *J Immunol Res* 2021; 2021: 9742832. doi:10.1155/2021/9742832