

Perla quirúrgica

Extracción de comedones con aguja 27G como sustituto del sacacomedones

Etna Laura Guerrero Sánchez,¹ Rosa María Ponce Olivera,² Andrés Tirado Sánchez³

El acné es una enfermedad del folículo pilosebáceo que se distingue por sobreproducción de sebo, queratinización folicular con formación de comedones y colonización excesiva por *Propionibacterium acnes*, lo que desencadena un proceso inflamatorio.¹

La lesión patognomónica del acné es el comedón, que puede ser abierto o cerrado; el primero se observa como una lesión elevada de coloración negruzca, susceptible de extracción por medios mecánicos, mientras que el comedón cerrado se recubre de una capa córnea que dificulta su extracción.^{1,2}

En el caso de pacientes con múltiples comedones, es necesario extraer estas lesiones ya sea utilizando una aguja hipodérmica o un sacacomedones.²

El primer sacacomedones fue diseñado y usado por el Dr. Henry Piffard en 1873. Este valioso instrumento es material requerido por la mayoría de los dermatólogos y tiene un costo aproximado de 40 dólares; puede ser desechable o requerir esterilización.^{3,4}

En la búsqueda por perfeccionar la técnica para extraer comedones, se han propuesto diversos materiales que pueden sustituir con buenos resultados al sacacomedones original, además de ser aceptados por los médicos, ya que reducen costos. Un ejemplo de esto son las agujas hipodérmicas de 24 a 29 G.⁵

En 1999 se planteó una técnica de extracción de comedones con “clips”, los cuales eran manipulados para formar un anillo en la parte distal muy similar al diseñado por Piffard; posteriormente, se esterilizaban y se ejercía presión en el tapón queratósico. En 2004 se publicó el método de extracción con “seguro de metal”, el cual tenía un extremo romo que formaba un aro con el que se extraían diversas lesiones.^{6,7}

TÉCNICA

Se utiliza una aguja BD 27G como extractor de comedones, mediante la siguiente técnica: con la punta de la aguja se hacen pequeñas incisiones para extraer el tapón córneo en forma precisa y suave. Después, el comedón se cubre en su totalidad con el tapón plástico y se ejerce presión contra la piel para extraerlo; finalmente, se desecha el material.

¹ Médico residente.

² Jefe del Servicio de Dermatología.

³ Médico adscrito.

Servicio de Dermatología, Hospital General de México Dr. Eduardo Liceaga.

Correspondencia: Dra. Rosa María Ponce Olivera. Hospital General de México Dr. Eduardo Liceaga, Pabellón 109, Dermatología. Dr. Balmis 148, colonia Doctores, CP 06726, México, DF. Correo electrónico: doctoraponce@hotmail.com
Recibido: septiembre, 2012. Aceptado: octubre, 2012.

Este artículo debe citarse como: Guerrero-Sánchez EL, Ponce-Olivera RM, Tirado-Sánchez A. Extracción de comedones con aguja 27G como sustituto del sacacomedones. Dermatol Rev Mex 2013;57:78-79.

www.nietoeditores.com.mx

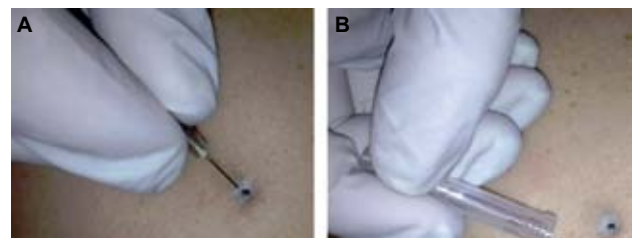


Figura 1. Extracción de comedones: **A.** Pequeña incisión con aguja 27G para extraer el tapón córneo. **B.** Posteriormente se aplica ligera presión con el tapón plástico.

CONCLUSIONES

Esta técnica con aguja hipodérmica contribuye a mejorar el aspecto de la piel y la respuesta terapéutica, sobre todo cuando se utilizan agentes comedolíticos. Es un procedimiento sencillo y de bajo costo que se realiza con material desechable.

La técnica descrita está contraindicada en comedones inflamados o pústulas debido al riesgo de cicatrices.

REFERENCIAS

1. Kurokawa I, Danby F, Ju Q, Wang X, et al. New developments in our understanding of acne pathogenesis and treatment. *Exp Dermatol* 2009;18:821-832.
2. Parish LC. Historical aspects of cutaneous surgery. In: Wheeland RG, editor. *Cutaneous Surgery*. Philadelphia: WB Saunders, 1994;4-5.
3. *Dermatologic buying guide*. Council Bluffs IA: Dermatologic Lab & Supply Inc (Delasco), 2012;55.
4. Mukhtar M. Surgical pearl: Disposable syringe as comedo extractor. *Cosmetic Dermatol* 2003;16: 57-58.
5. Gurvinder P, Sukhiot K, Amrinder J. Surgical pearl: Enucleation of milia with a disposable hypodermic needle. *J Am Acad Dermatol* 2002;47:602-603.
6. Maj J, Col JJ. Surgical pearl: Versatile paper clip comedo extractor for acne surgery. *J Am Acad Dermatol* 1999;40 477-478.
7. Muhammed M, Rajeev S. Surgical pearl: The safety pin as a better alternative to the versatile paper clip comedo extractor. *Int J Dermatol* 2004;43:967-968.



LA ASOCIACIÓN MEXICANA DE MICOLOGÍA MÉDICA A.C.
y la
BENEMÉRITA UNIVERSIDAD AUTÓNOMA DE PUEBLA



Invitan a participar en el
VII Congreso Nacional de Micología Médica
Dr. Rubén López Martínez
Que se realizará en la Ciudad de Puebla, Puebla
del 17 al 19 octubre de 2013

INFORMES

ammm_ac@yahoo.com.mx
www.asociacionmexicanademicologiamedica.com.mx

COSTOS

Inscripción al congreso

Asociados al corriente de sus cuotas:
\$800.00 hasta el 30 de mayo de 2013;
\$ 1,000.00 a partir del 1 de junio de 2013

Estudiantes con comprobante escolar:
\$500.00 hasta el 30 de mayo de 2013;
\$800.00 a partir del 1 de junio de 2013

CURSOS PRECONGRESO (cupos máximo de 30 alumnos)

- Diagnóstico de micosis superficiales y subcutáneas: \$1,500.00
- Biología molecular aplicada a la Micología Médica: \$2,000.00