

Esporotricosis adquirida en el laboratorio

Campos-Macías P¹, Arenas-Guzmán R², Vega-Memije E³, Collazo-López EM⁴, Sangrador-Deitos MV⁴

Resumen

Se comunican dos casos de esporotricosis fija adquirida en el laboratorio en dos investigadoras que trabajaban con *S. schenckii*. El primer caso manifestó una lesión localizada en la cara anterior del tercio superior del muslo derecho, sin antecedente de traumatismo. Se optó inicialmente por una conducta observacional por cursar la paciente con embarazo de 25 semanas de gestación, recibió tratamiento después de tres meses de lactancia con buena respuesta. El segundo caso tuvo un nódulo en la palma derecha que se ulceró, tres semanas antes había sufrido una herida cortante al romperse un tubo con *S. schenckii*. Se revisa la bibliografía acerca de esporotricosis accidental adquirida en el laboratorio y se hacen consideraciones respecto a los riesgos y medidas que deben adoptar quienes trabajan con microorganismos, ya sea con fines diagnósticos o de investigación.

PALABRAS CLAVE: esporotricosis, *Sporothrix schenckii*, laboratorio.

Dermatol Rev Mex 2016 November;60(6):514-519.

Sporotrichosis laboratory-acquired.

Campos-Macías P¹, Arenas-Guzmán R², Vega-Memije E³, Collazo-López EM⁴, Sangrador-Deitos MV⁴

Abstract

This paper presents two cases of fixed-cutaneous sporotrichosis acquired in a laboratory by two researchers working with S. schenckii. The first case was located in anterior upper third in the right, without history of trauma. It was initially decided to conduct an observational study on patient with a pregnancy of 25 weeks of gestation. Treatment was started three months after child-birth, with good response. The second case presented a nodule in right palm, three weeks before he suffered stab wounds by breaking a tube with S. schenckii. A review of the literature is done on sporotrichosis accidentally acquired in laboratory and considerations regarding the risks and measures to be adopted by those working with microorganisms, either for diagnostic or research purposes.

KEYWORDS: sporotrichosis; *Sporothrix schenckii*; laboratory

¹ Dermatólogo, profesor de la Facultad de Medicina, Universidad de Guanajuato, Hospital Aranda de la Parra, León, Guanajuato.

² Sección de Micología.

³ Dermatopatóloga.

Hospital General Dr. Manuel Gea González, Secretaría de Salud, Ciudad de México.

⁴ Departamento de Microbiología, Facultad de Medicina de León, Universidad de Guanajuato.

Recibido: abril 2016

Aceptado: julio 2016

Correspondencia

Dr. Pablo Campos Macías
camposdoctor@gmail.com

Este artículo debe citarse como

Campos-Macías P, Arenas-Guzmán R, Vega-Memije E, Collazo-López EM, Sangrador-Deitos MV. Esporotricosis adquirida en el laboratorio. Dermatol Rev Mex. 2016 nov;60(6):514-519.

ANTECEDENTES

La esporotricosis es una micosis subcutánea o profunda, de curso subagudo o crónico, producida por hongos dimórficos, comprendidos dentro del complejo denominado *Sporothrix schenckii*. Se localiza preferentemente en la cara y las extremidades; se caracteriza por nódulos o gomas que dan lugar a lesiones fijas verrugosas o linfangíticas, en raras ocasiones es extracutánea o sistémica y entonces afecta los huesos, las articulaciones y los órganos internos. En pacientes inmunodeprimidos el hongo se comporta como oportunista.^{1,2}

Es la micosis subcutánea más frecuente, se encuentra en todo el mundo y predomina en áreas tropicales y subtropicales con climas calurosos (15-25°C) y húmedos (90%). Se manifiesta a cualquier edad, es más frecuente en adultos jóvenes y afecta a uno y otro sexo. Se le ha considerado una enfermedad ocupacional en personas que trabajan en el campo y viveros o en contacto con animales potencialmente contagiados. El alcoholismo y la diabetes son factores de riesgo y en pacientes inmunosuprimidos pueden manifestarse formas sistémicas. También puede adquirirse en laboratorio por inoculación del hongo.¹⁻³

CASOS CLÍNICOS

Caso 1

Paciente femenina de 28 años de edad, química farmacobióloga, que trabajaba en un proyecto de investigación con *S. schenckii*, identificando las glicoproteínas de su pared celular; cursaba con embarazo de 25 semanas. Un mes antes de su valoración inició con una dermatosis localizada en la cara anterior del tercio superior del muslo derecho, inicialmente era una lesión eritematosa que creció progresivamente hasta formar un nódulo indurado de 3 cm

de diámetro con una úlcera superficial en el centro, sin secreción y asintomática (Figura 1A). La paciente negó el antecedente de algún traumatismo cutáneo o un manejo inadecuado de los medios de cultivo. Se tomó muestra de la lesión y se realizó cultivo en gelosa de Sabouraud, en el que se desarrolló *S. schenckii*. En el estudio histopatológico se observó hiperplasia epidérmica e infiltrado inflamatorio agudo crónico, con la existencia de un cuerpo asteroide en el centro de una acumulación de neutrófilos (Figura 2). Se decidió seguir una conducta observacional debido al embarazo; la lesión se mantuvo estable, sin progresión. Al término del embarazo y posterior a tres meses

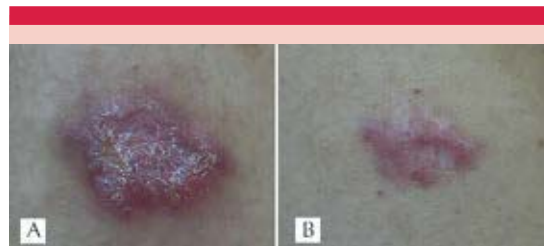

Figura 1. A. Nódulo en el muslo. B. Aspecto después del tratamiento.

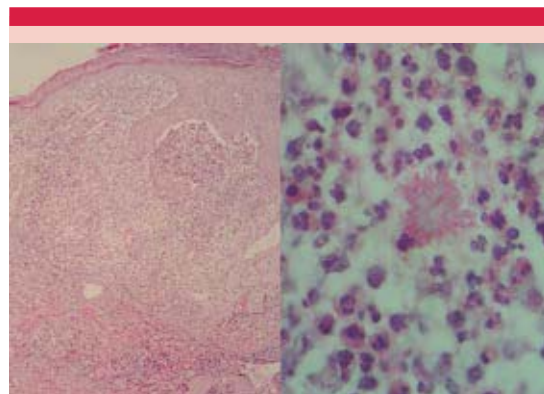


Figura 2. El estudio histopatológico mostró hiperplasia epidérmica e infiltrado inflamatorio agudo crónico, con la existencia de un cuerpo asteroide en el centro de un cúmulo de neutrófilos.

de lactancia se prescribió yoduro de potasio; la paciente lo ingirió durante dos semanas de manera irregular, se le prescribió itraconazol a dosis de 200 mg diarios durante tres meses con mejoría clínica; finalmente, la paciente optó por la extirpación quirúrgica de la lesión residual, sin realizar estudio histopatológico; 10 meses después valoramos nuevamente a la paciente y sólo se observó la cicatriz residual (Figura 1B).

Caso 2

Paciente femenina de 35 años de edad, investigadora de la UNAM, que accidentalmente se rompió un frasco con cepas de *S. schenckii*, lo que causó una herida cortante en la mano derecha; tres semanas después la paciente inició con un nódulo en el centro de la palma de la mano que se ulceró (Figura 3). Se tomó cultivo de la secreción en medio gelosa Agar de Sabouraud, se desarrolló una colonia membranosa con áreas de pigmentación negra y se identificó *S. schenckii* (Figura 4). Se prescribió yoduro de potasio, que no toleró la paciente, y posteriormente terbinafina, 250 mg diarios durante dos meses, con buena respuesta.

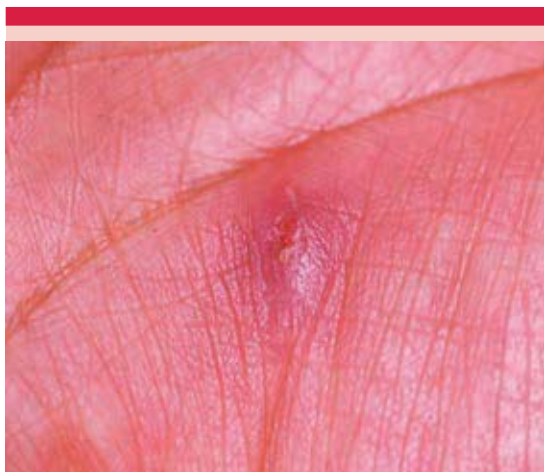

Figura 3. Nódulo ulcerado en la palma de la mano derecha.

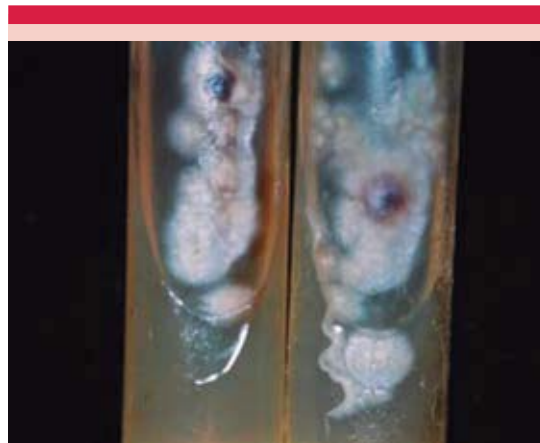

Figura 4. Cultivo agar gelosa de Sabouraud, colonia de *S. schenckii* membranosa con algunas áreas negras.

DISCUSIÓN

Las infecciones adquiridas en laboratorio se han descrito desde hace muchos años y se deben a una gran variedad de bacterias, virus, hongos y parásitos. Esos casos se reportan en la bibliografía cuando ocurren por un agente o circunstancias inusuales o cuando se publican revisiones periódicas del tema. Durante la primera mitad del siglo XX los agentes implicados con más frecuencia fueron las bacterias; a medida que ha mejorado la tecnología, la identificación y los estudios de los virus, se han incrementado los reportes de infecciones adquiridas en los laboratorios por estos agentes. Tratar de prevenir las infecciones adquiridas en el laboratorio implica conocer las posibilidades de contagio. La mayor parte de las veces la correlación es fácil cuando el investigador trabaja con el agente causal. Con frecuencia la vía aérea está implicada; los accidentes se reportan en 16 a 25% de los casos. En todos los casos hay que considerar como variables la cantidad del inóculo y la virulencia del microorganismo.⁴

La frecuencia y el número de agentes fúngicos que potencialmente pueden producir enferme-

dad en personal de laboratorio son muy bajos. Sólo pocas especies son capaces de producir la enfermedad en personas inmunocompetentes. Los hongos dimorfos *Coccidioides immitis*, *Histoplasma capsulatum* y *Blastomyces dermatitidis* son los responsables de la mayor parte de las infecciones por hongos adquiridas en laboratorio.⁴⁻⁶

Adquirir una micosis en el laboratorio implica considerar las posibles rutas de riesgo. La variable más usual es el manejo de cultivos con el agente vivo, así como la toma, transporte y proceso de especímenes de biopsia o tejidos obtenidos *postmortem* y fluidos corporales; un riesgo mencionado en todos los tratados de Micología es el manejo de animales de experimentación para diagnóstico o investigación. En todos los casos hay que considerar traumatismos o abrasiones que favorezcan la inoculación (agujas, bisturís, ruptura de medios de cultivos o recipientes que contienen el agente patógeno, abrasiones cutáneas).^{5,7}

La esporotricosis por lo general se considera una micosis ocupacional, la inoculación postraumática del hongo es la vía usual de entrada;^{1,2} sin embargo, puede adquirirse por inhalación de esporas y producir una infección pulmonar primaria, aunque esta forma de transmisión es poco frecuente.^{8,9} Algunos animales, como perros, gatos, caballos, camellos y ratas pueden actuar como vectores de la enfermedad.¹⁰

El primer caso de infección en el laboratorio por *S. schenckii* ocurrió en Francia, en 1909; un investigador, al inocular una suspensión con el hongo a conejos con una jeringa, accidentalmente se contaminó los ojos, dos semanas después manifestó un pequeño nódulo en ambos párpados inferiores que se ulceró, *S. schenckii* se cultivó de las lesiones. Después de 75 días de tratamiento con yoduro de potasio las lesiones cicatrizaron.¹¹ El mismo año, Carougeau repor-

tó la inoculación accidental del hongo en el dedo índice de la mano al drenar un absceso subcutáneo de una mula.¹² A partir de entonces han aparecido publicaciones de esporotricosis adquiridas en accidentes de laboratorio.¹³

Collins, en 1988, reportó 12 casos de esporotricosis adquirida en el laboratorio.¹⁴ Schwarz publicó tres casos de esporotricosis cutánea sin el antecedente de traumatismos o abrasiones.¹⁵ Cooper, en 1991, reportó otros casos en los que no había antecedente de un traumatismo obvio o factores predisponentes.¹⁶

François Mariat, profesor de Instituto Pasteur de París, en su ingreso a la Academia Nacional de Medicina de México, presentó un trabajo titulado "Esporotricosis accidental adquirida en el laboratorio, descripción de nuevos casos". Señaló el subregistro de casos adquiridos en el laboratorio y comunicó ocho casos identificados en personal que trabajaba en la Unidad de Micología del Instituto Pasteur.¹⁷

De los casos que comunicamos, el primero corresponde a una paciente que tenía dos años de realizar trabajos de investigación con *S. schenckii*, que inició con una lesión en un sitio poco habitual, la cara anterior del tercio superior del muslo derecho; al igual que los casos reportados por Schwarz y Mariat,^{15,17} la paciente no refirió el antecedente de traumatismo y la lesión era pequeña y localizada (variedad fija). En estos casos, menciona Mariat, el antecedente de manipular constantemente el hongo permite pensar en una esporotricosis accidental que puede aparecer a causa de una efracción preexistente de la piel o de una ligera herida ocasionada por instrumental de laboratorio. Señala que en ciertas esporotricosis espontáneas, la contaminación de laboratorio da lugar a una lesión de tamaño muy pequeño que cura espontáneamente sin dejar huella; una reacción de esporotricina positiva es la evidencia posterior del inóculo; refiere que el tamaño del

inóculo y la respuesta inmunológica del huésped son los determinantes del alivio clínico espontáneo de la enfermedad o de su progreso.

En el caso comunicado, la paciente cursaba con un embarazo de 25 semanas. La frecuencia de infecciones micóticas potencialmente peligrosas durante el embarazo se desconoce y hay poca información al respecto, incluidas las alternativas terapéuticas. La administración de fármacos antifúngicos no se contempla durante el embarazo. Roming, en 1972, reportó la prescripción de aplicaciones de diatermia en el tratamiento de esporotricosis facial en una mujer embarazada de 22 años durante el primer trimestre de la gestación.¹⁸ Se optó por una conducta observacional, la lesión se mantuvo limitada, la paciente realizó el tratamiento posterior a tres meses de lactancia, en un principio con yoduro de potasio y posteriormente, a causa de su ingesta irregular, con itraconazol, con mejoría clínica; sin estar indicada, la paciente optó por la extirpación quirúrgica de la lesión.

El segundo caso se trata de una investigadora que trabajaba con grandes volúmenes de esporas de *Sporothrix* en el laboratorio y que accidentalmente sufrió una herida cortante al romperse un tubo que contenía el hongo. La aparición de la lesión tuvo correspondencia clara con el antecedente y el diagnóstico fue muy obvio. La mayoría de los casos reportados tienen este tipo de secuencia. La paciente no toleró el yoduro de potasio y la respuesta fue satisfactoria a terbinafina.

Por fortuna, la esporotricosis es una micosis de fácil tratamiento, salvo casos inusuales con afección sistémica, favorecidos por estados de inmunosupresión.

CONCLUSIÓN

Hay pocos reportes de esporotricosis adquirida en el laboratorio, la mayor parte son secundarios

a heridas traumáticas ocasionadas por material con el hongo y algunos casos en los que una solución de continuidad inadvertida de la piel es el sitio del inóculo.

Sólo cabe resaltar, y así lo señalan todos los protocolos de manejo de microorganismos en laboratorio, ya sea con fines diagnósticos o de investigación, la importancia de extremar la prudencia y atención en el manejo de los biológicos.

REFERENCIAS

1. Bonifaz A, Vázquez-González D. Sporotrichosis: an update. *G Ital Dermatol Venereol* 2010;145:659-673.
2. Vasquez-del-Mercado E, Arenas R, Padilla-Desgarenes C. Sporotrichosis. *Clin Dermatol* 2012;30:437-443.
3. Chakrabarti A, Bonifaz A, Gutiérrez-Galhardo MC, Mochizuki T, Li S. Global epidemiology of sporotrichosis. *Med Mycol* 2015;53:3-14.
4. Pike RM, Sulkin SE, Schulze ML. Continuing importance of laboratory acquired infections. *Am J Public Health Nations Health* 1965;55:190-199.
5. Campbell CK. Hazards to laboratory staff posed by fungal pathogens. *J Hosp Infect* 1995;30:358-363.
6. Singh Kamaljit. Laboratory-acquired infections. *Clin Infect Dis* 2009;49:142-147.
7. Tomphson DW, Kaplan W. Laboratory-acquired sporotrichosis. *Sabouradia* 1977;15:167-170.
8. Ramos-Silva M, Vasconcelos C, Carneiro S, et al. Sporotrichosis. *Clin Dermatol* 2007;25:1181-1187.
9. Berson SD, Brandt FA. Primary pulmonary sporotrichosis with unusual morphology. *Thorax* 1977;32:505-508.
10. Crothers SL, White SD, Ihrke PJ, et al. Sporotrichosis: a retrospective evaluation of 23 cases seen in northern California. *Vet Dermatol* 2009; 20:249-259.
11. Fava A. Un cas de sporotrichose conjonctivale et palpebrale primitiv es. *Ann Ocul (Paris)* 1909;141:338-343.
12. Carougeau, M. Premier cas Africain de sporotrichose de DeBeurmann: Transmission de la sporotrichose du mulet a l'homme. *Bull Mem Soc Med Hop (Paris)* 1909;28:507-510.
13. Hanel E, Kruse R H. Laboratory-acquired mycoses. Department of the Army, Fort Detrick, Fredrick, Maryland, Miscellaneous Publication 1967;28:29-31.
14. Collins CH. Laboratory-acquired infections. History, incidence, causes and prevention. 2nd ed. Butterworths, London: 1988.
15. Schwarz J, Kauffman CA. Occupational hazards from deep mycosis. *Arch Dermatol* 1977;113:1270-1275.

16. Cooper CR, Dixon DM, Salkin IF. Laboratory acquired sporotrichosis. J Med Vet Mycol 1992;30:169-171.
17. Mariat F. Esporotricosis accidental adquirida en el laboratorio, descripción de nuevos casos. Derm Rev Med 1981;25:361-370.
18. Roming D, Voth D, Liu Ch. Facial sporotrichosis during pregnancy. Arch Intern Med 1972;130:210-212.



**Sociedad Mexicana de
Dermatología y Sociedad Mexicana
de Tricología**

**Primer Congreso Internacional de Pelo y
Uñas**

5 y 6 de mayo de 2017
Hotel Crown Plaza WTC

Coordinadores:

Roberto Arenas

Uñas: *Patricia Chang*

Pelo: *Daniel Asz Sigall*

Invitados internacionales

Antonella Tosti, Miami-Italia
Lidia Rudnika, Polonia
Patricia Chang, Guatemala
Nilton Di Chachio, Brasil
Rosa María Soto, Chile



**Colegio
Ibero-Latino-Americano
de Dermatología**

**Colegio de
Dermatólogos de
Yucatán**

**Sociedad Veracruzana de
Dermatología**