

## Caso clínico

**Hidroa vacciniiforme-like o enfermedad de Ruiz Maldonado**Carola Durán McKinster,<sup>1</sup> Ramón Ruiz Maldonado<sup>2</sup>**RESUMEN**

La hidroa vacciniiforme-like es una enfermedad multisistémica con potencial maligno y evolución frecuente a linfoma monoclonal de células T asociado con el virus de Epstein-Barr. Es una afección rara, más frecuente en la edad pediátrica, principalmente en México, Centro y Sudamérica y Asia. Quienes la padecen manifiestan edema facial y brotes recurrentes de pápulas y nódulos infiltrados, eritematosos, vesículas, ampollas, úlceras y costras que dejan cicatrices varioliformes. Predomina en la cara, el dorso de las manos, los brazos y las piernas, en zonas expuestas y no expuestas a la luz; se acompaña de fiebre, astenia, pérdida de peso, hepatoesplenomegalia y adenomegalias; algunos pacientes tienen hipersensibilidad a los piquetes de insectos. Se comunica el caso de una paciente de 14 años, detectada en la jornada de Dermatología Comunitaria AC en el estado de Guerrero y enviada al Instituto Nacional de Pediatría de la Ciudad de México. Se hace hincapié en la importancia de la detección y referencia de pacientes que requieren atención en centros hospitalarios de tercer nivel durante las jornadas dermatológicas.

**Palabras clave:** hidroa vacciniiforme, hidroa vacciniiforme-like, linfoma T cutáneo asociado con virus Epstein-Barr, Dermatología comunitaria.

**ABSTRACT**

Hydroa vacciniiform-like is multisystemic disease with malignant potential, which frequently evolve to Epstein-Barr virus-positive T-cell cutaneous lymphoma. It is a rare disease mainly observed in children from Mexico, Central and South America as well as from Asia. Patients present with facial edema and recurrent papules, infiltrated nodules, erythema, vesicles, followed by ulcers and crusting that leave varicelliform scars. Lesions are more frequent on face, hands, arms and legs, not exclusively limited to sun-exposed areas. The patients usually have systemic symptoms including fever, weight loss and asthenia. Hepatosplenomegaly and lymphadenopathy is observed in the acute phase. Association with hypersensitivity to mosquito bites is noted in most patients. Herein we present the case of 14-year-old female who consulted during the Community Dermatology journey in the state of Guerrero, Mexico, and was sent to the National Institute of Pediatrics in Mexico City. Special importance is given to the detection and referral of patients requiring third level consultation.

**Key words:** hydroa vacciniiform, hydroa vacciniiform-like, Epstein-Barr virus-positive cutaneous T-cell lymphoma, community dermatology.

<sup>1</sup> Dermatóloga pediatra.

<sup>2</sup> Investigador emérito.

Servicio de Dermatología, Instituto Nacional de Pediatría.

Correspondencia: Dra. Carola Durán McKinster. Servicio de Dermatología, Instituto Nacional de Pediatría. Insurgentes Sur 3700-C, colonia Insurgentes Cuicuilco, CP 04530, México DF. Correo electrónico: rrm@servidor.unam.mx

Recibido: agosto 2013.

Aceptado: octubre 2013.

Este artículo debe citarse como: Durán-McKinster C, Ruiz-Maldonado R. Hidroa vacciniiforme-like o enfermedad de Ruiz Maldonado. *Dermatol Rev Mex* 2013;57:464-467.

[www.nietoeditores.com.mx](http://www.nietoeditores.com.mx)

La hidroa vacciniiforme inicialmente se consideró una fotodermatosis con dos variantes clínicas: la forma clásica benigna, claramente asociada con la exposición solar, caracterizada por pápulas eritematosas y vesículas con predominio en la piel expuesta a la luz que dejan cicatrices varioliformes; no hay síntomas generales, disminuye con la edad y usualmente remite en la adolescencia. La forma severa, que se distingue por lesiones en zonas expuestas y no expuestas a la luz, causa gran ataque al estado general.

Los hallazgos histopatológicos de la hidroa clásica consisten en queratinocitos necróticos en la epidermis,

espongiosis y un infiltrado linfohistiocitario leve en la dermis superior y alrededor de los vasos. No hay vasculitis ni paniculitis.

A partir de la publicación de Ruiz Maldonado y colaboradores, en 1995,<sup>1</sup> la hidroa vacciniiforme severa se ha reconocido como enfermedad multisistémica con potencial maligno y sin relación con la exposición lumínica, con evolución frecuente a linfoma monoclonal de células T. Más adelante, esta forma severa se asoció con infección por el virus de Epstein-Barr, refiriéndose a ella como linfoma hidroa vacciniiforme-like.<sup>2</sup> En 2002, a través de una serie de 16 casos peruanos, publicados por Barrionuevo y su grupo, se definieron sus principales características clínico-patológicas y moleculares.<sup>3</sup>

En la actualidad se considera dentro del espectro de los trastornos linfoproliferativos de células T positivos al virus de Epstein-Barr en la infancia.<sup>4,5</sup> Es un linfoma T cutáneo tipo hidroa que aparece en la edad pediátrica y es menos común en adultos jóvenes, principalmente en México, Centro y Sudamérica, así como en Asia.<sup>6</sup> Se distingue por edema facial, pápulas y nódulos eritematosos, vesículas, ampollas, úlceras y costras localizados principalmente en la cara, el dorso de las manos, los brazos y las piernas, en zonas expuestas y no expuestas a la luz. Los brotes se acompañan de fiebre, anorexia, pérdida de peso, hepatoesplenomegalia y adenomegalias; algunos pacientes tienen hipersensibilidad a los piquetes de insectos. Las úlceras cursan con necrosis y pérdida importante de tejidos que dejan cicatrices deformantes. En términos histológicos se observa un infiltrado de linfocitos atípicos predominantemente de células T en el espesor de toda la piel, exocitosis a través de epidermis necrótica, paniculitis lobular o septal, así como vasculitis con angiocentricidad y angiodestrucción. Los pacientes fallecen por complicaciones sistémicas o por linfoma. Por las características clínicas e histopatológicas de paniculitis o vasculitis, Ruiz Maldonado y su grupo denominaron a esta entidad paniculitis vasculítica edematosa cicatricial, para diferenciarla de la hidroa vacciniiforme.

Se comunica el caso de una paciente de 14 años de edad, originaria de Chilpancingo, Guerrero, diagnosticada durante una jornada de Dermatología comunitaria y enviada al Instituto Nacional de Pediatría de la Ciudad de México para su estudio y tratamiento.

## CASO CLÍNICO

Paciente femenina de 14 años de edad, originaria y residente de Chilpancingo, Guerrero, de medio socioeconómico bajo, con escolaridad de tercero de secundaria. Antecedentes heredofamiliares y personales patológicos sin relación con el padecimiento actual.

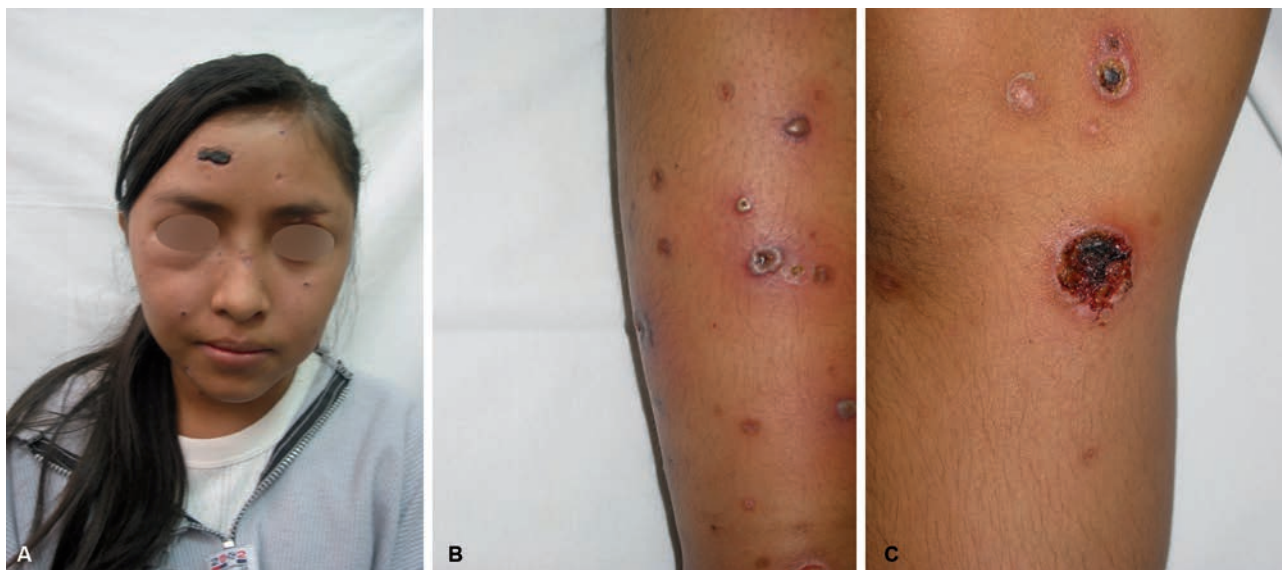
Tenía una dermatosis diseminada a la cabeza, el tronco y las extremidades superiores e inferiores, constituida por pápulas eritematosas, vesículas, pústulas, ampollas y úlceras, así como cicatrices atróficas. En la cara tenía edema centro-facial importante, así como en el dorso de las manos. Las úlceras eran bien delimitadas, de bordes netos, de 2 a 3 cm de diámetro, con costras sanguinolentas y secreción purulenta (Figura 1). La dermatosis tenía un año de evolución y se acompañaba de fiebre, malestar general, anorexia y pérdida de peso. En la exploración física se detectó peso y talla adecuados para su edad, adenomegalias cervicales y hepatoesplenomegalia. La madre de la menor refirió que las lesiones aparecían después de las picaduras de insectos.

Fue enviada al Instituto Nacional de Pediatría de la Ciudad de México con el diagnóstico de hidroa vacciniiforme-like premaligna o enfermedad de Ruiz Maldonado, donde se le realizaron los siguientes estudios: biometría hemática: Hb de 11.2 g/dL, HT 32.5, leucocitos 13,200, neutrófilos totales 7,300, linfocitos totales 5,800; plaquetas 325,000; química sanguínea, examen general de orina y pruebas de funcionamiento hepático dentro de límites normales. Los cultivos de orofaringe, orina, heces y sangre reportaron flora normal; el cultivo de secreción de la úlcera reportó *Staphylococcus epidermidis*; la telerradiografía de tórax fue normal para su edad; la biopsia de piel mostró dermatitis vesículo-ampollosa neutrofilica con vasculitis leucocitoclástica y eosinofilia leve. No hubo datos de linfoma cutáneo.

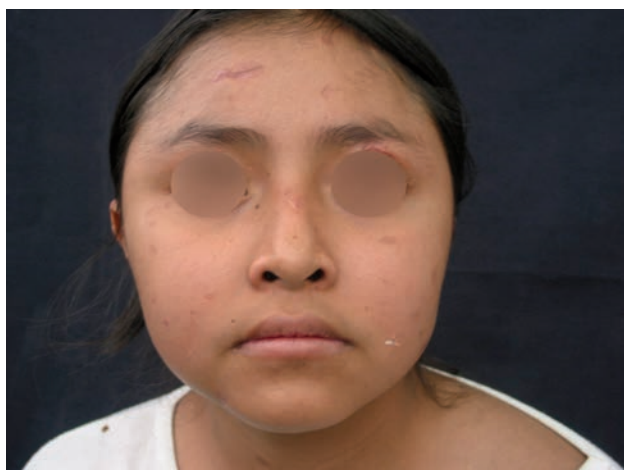Se inició tratamiento con prednisona a 0.5 mg/kg/dosis (20 mg/día) y talidomida a dosis de 100 mg/día. Dicloxacilina oral 500 mg cada 8 horas durante 10 días, fomentos secantes y aplicación tópica de mupirocina en ungüento al 2% cada 12 horas.

## Evolución

Al inicio hubo muy buena respuesta, con remisión de las lesiones y cicatrización de las úlceras (Figura 2). Seis meses



**Figura 1.** A. Úlceras, costras y cicatrices con edema centro facial: características de hidroa vacciniiforme-like premaligna antes del tratamiento. B. Vesículas y ampollas de contenido hemorrágico con halo eritematoso. C. Úlceras con costras sero-sanguinolentas y borde eritematoso.



**Figura 2.** Un mes después del tratamiento con prednisona y talidomida.

después la paciente tuvo disfonía, estridor laríngeo, fiebre y dificultad respiratoria progresivos. Desde el punto de vista clínico, nuevamente tuvo pápulas y nódulos diseminados; se tomó una nueva biopsia de piel, que fue negativa para proceso neoplásico; sin embargo, una biopsia de mucosa nasal y laríngea hecha por el departamento de Otorrinolaringología diagnosticó linfoma nasal T/NK (CD56+).

La tomografía axial computada evidenció una neoformación en la cavidad nasal y en el maxilar superior

izquierdo, así como en los tejidos blandos de la rinofaringe y la orofaringe.

La paciente fue sometida a tratamiento quirúrgico y de quimioterapia, con respuestas parciales que requirieron siete internamientos. Once meses después de su primera consulta se observó ocupación total y actividad tumoral de los antros maxilares, las celdillas etmoidales, los senos frontales y los esfenoides, que le provocaron insuficiencia respiratoria y disfunción orgánica múltiple, ocasionándole la muerte.

## DISCUSIÓN

La hidroa vacciniiforme-like o enfermedad de Ruiz Maldonado es una afección rara, con potencial maligno que predomina en la edad pediátrica. Algunos autores consideran que la hidroa vacciniiforme clásica y la hidroa vacciniiforme-like son variantes de una misma enfermedad; sin embargo, la primera no genera linfomas, por el contrario, se cura con la edad, alrededor de la adolescencia; mientras que los pacientes que padecen linfoma T cutáneo no tienen antecedente de haber iniciado con hidroa vacciniiforme clásica. Tampoco se relaciona a la hidroa vacciniiforme clásica con el virus de Epstein-Barr, que es muy frecuente en la hidroa vacciniiforme-like. Sólo esta última se relaciona con la hipersensibilidad a picaduras de insecto.

En la actualidad se discute acerca de la patogénesis de la infección crónica activa por el virus de Epstein-Barr en la hidroa vacciniforme-like. Después del contagio, el virus de Epstein-Barr permanece en estado latente en las células B como infección crónica activa, lo que provoca proliferación monoclonal de células T o NK infectadas. Los pacientes con hipersensibilidad a picaduras de insectos tienen con mayor frecuencia linfoma NK.<sup>7</sup>

Este caso se detectó durante la jornada de Dermatología Comunitaria AC que se realizó en Ometepec, Guerrero, en la que se atendió a alrededor de 600 pacientes; una tercera parte de ellos eran pediátricos.

Esta paciente fue atendida por diversos médicos de su ciudad natal, Chilpancingo, sin que se llegara a un diagnóstico.

La asociación Dermatología Comunitaria AC realiza jornadas en diferentes zonas marginadas del estado de Guerrero dando consulta dermatológica y medicamentos de manera gratuita y detectando casos que requieran atención en centros de segundo y tercer nivel. A partir de 2005, el Servicio de Dermatología del Instituto Nacional de Pediatría se integró activamente a las jornadas facilitando la vía de acceso al propio Instituto gracias al apoyo del DIF estatal de Guerrero, que transporta de manera gratuita y calendarizada a los pacientes.

Este caso tuvo un desenlace fatal; sin embargo, el hecho de que la paciente fue detectada y enviada a nuestro Instituto le ofreció a ella y a su familia la tranquilidad que no habían conseguido al acudir con diversos médicos en su lugar de origen con un alto costo económico.

Obtuvieron información clara y precisa acerca de la enfermedad y de la posibilidad de una evolución con exacerbaciones y remisiones; la paciente recibió tratamiento adecuado que le permitió en un principio tener una buena respuesta y cicatrización de las úlceras; regresó a su casa en buen estado general, nutricional y emocional, por lo que disminuyó la tensión e incertidumbre en la familia. Desafortunadamente, la paciente tuvo linfoma T/NK nasofaríngeo, como sucede en algunos pacientes con la enfermedad de Ruiz Maldonado, lo que requirió múltiples estudios e internamientos de acuerdo con su evolución.

Durante su estancia en el hospital, el Departamento de Salud Mental dio apoyo emocional a la paciente y a su familia para ayudarlos en el proceso de duelo. Cuando llegó el desenlace fatal, la madre se mostró tranquila y agradecida por todo el esfuerzo que realizó el equipo

médico, tanto de Dermatología Comunitaria AC como del Instituto Nacional de Pediatría para la atención de su hija.

La detección del caso aquí comunicado es sólo un ejemplo de la importancia de las jornadas que realiza Dermatología Comunitaria AC cada dos meses, desde hace 18 años, bajo la dirección entusiasta y altruista del doctor Roberto Estada Castañón y su grupo de apoyo.

De acuerdo con datos obtenidos de la asociación Alternativas y Capacidades AC en su página web: [www.fondosalavista.mx](http://www.fondosalavista.mx), en México existen alrededor de 40,000 asociaciones civiles, de las que 9.2% están dedicadas a la salud; de éstas, 3,413 asociaciones atienden diversos rubros de la salud y otras 300 atienden pacientes discapacitados.

El común denominador de los pacientes beneficiados por Dermatología Comunitaria AC es la miseria y la falta de servicios médicos básicos. La hidroa vacciniforme-like premaligna puede incluirse en la lista de las enfermedades relacionadas con la pobreza. Cabe preguntarse si los pacientes con esta afección la tendrían si no pertenecieran a este grupo de desposeídos, que duermen sobre un petate y sueñan con qué comer.

El modelo de atención de Dermatología Comunitaria AC es único en el país y digno de ser copiado en zonas donde los servicios estatales de salud no han alcanzado la cobertura médica básica.

## REFERENCIAS

1. Ruiz Maldonado R, Millán Parrilla F, Orozco-Covarrubias ML, Ridaura C, et al. Edematous, scarring vasculitic panniculitis: a new multisystemic disease with malignant potential. *J Am Acad Dermatol* 1995;32:1:37-44.
2. Magaña M, Sangüeza P, Gil-Beristain J, Sánchez-Sosa S, et al. Angiocentric cutaneous T-cell lymphoma of childhood (hydroa-like lymphoma): a distinctive type of cutaneous T-cell lymphoma. *J Am Acad Dermatol* 1998;38:574-579.
3. Barrionuevo C, Anderson VM, Zevallos-Giampietri E, Zaharia M, et al. Hydroa-like cutaneous T-cell lymphoma: a clinicopathologic and molecular genetic study of 16 pediatric cases from Peru. *Appl Immunohistochem Mol Morphol* 2002;10:7-14.
4. Willemze R, Jaffe ES, Burg G, Cerroni L, et al. WHO-EORTC classification for cutaneous lymphomas. *Blood* 2005;105:3768-3785.
5. Lim MS, de Leval L, Quintanilla Martínez L. Commentary on the 2008 WHO classification of mature T- and NK-cell neoplasms. *J Hematop* 2009;2:65-73.
6. Tabata N, Aiba S, Ichinohazama R, et al. Hydroa vacciniforme-like lymphomatoid papulosis in a Japanese child: a new subset. *J Am Acad Dermatol* 1995;32:378-381.
7. Ishihara S, Ohshima K, Tokura Y, et al. Hypersensitivity to mosquito bites conceals clonal lymphoproliferation of Epstein-Barr viral DNA-positive natural killer cells. *Jpn J Cancer Res* 1997;88:82-87.