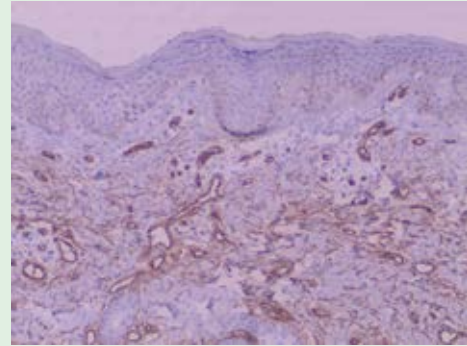
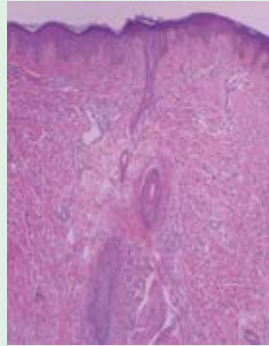
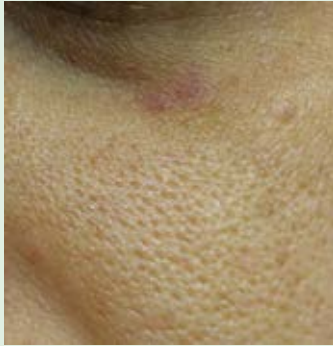

# Dermatología

Revista mexicana

ISSN-0185-4038



Angiohistiocitoma de células multinucleadas (ver pág. 717)

## EDITORIAL

- 629 **Un sueño hecho realidad: Guadalajara, México sede del Congreso Mundial de Dermatología 2027**  
Jorge Ocampo Candiani

## ARTÍCULOS ORIGINALES

- 631 **Angiosarcoma cutáneo: estudio clínico-patológico de ocho casos de un servicio de dermatología**  
David Chalarca Cañas, Laura Trujillo Gaviria, Juan Pablo Ospina, Óscar Jairo Valencia Ocampo
- 638 **Melanoma lentiginoso acral: ¿qué datos existen en Latinoamérica?**  
Sebastian Ramiro Gil Quiñones, John Alexander Nova, Luz Dary Gutiérrez Castañeda
- 651 **Prueba de pirógenos del extracto total proteico de *Candida albicans* mediante la técnica de LAL (lisado de amebocitos de *Limulus*)**  
Alejandro Palma Ramos, Jorge Ismael Castañeda Sánchez, Laura Estela Castrillón Rivera

## REVISIONES NARRATIVAS

- 659 **Amiloidosis de afectación cutánea: revisión de la bibliografía y abordaje terapéutico actual\***  
Alan García Hernández, Gloria Guadalupe Serrano, Carlos Daniel Sánchez Cárdenas, Luis García Valdés
- 669 **Isotretinoína: actualidades**  
Rubén F Casados Vergara, Abraham B Alfaro Sánchez, Rebeca del C Rodríguez Cabral, Marco A Serna Calderón

## CASOS CLÍNICOS

- 682 **Linfoma no Hodgkin primario de células T periférico en piel cabelluda con afectación del cráneo y las meninges**  
Gerardo Barajas Llanes, Mario Alberto Tapia Bravo, Luis Miguel Moreno López, Dalia Ibarra Morales, Andrea A Martínez Luna, Jesús Zepeda Muñoz
- 687 **Dermatitis terra firma-forme: una afección inusual**  
Álvaro Javier Valderrama Sarria, Sebastián Gómez Restrepo, Jairo Victoria Chaparro
- 690 **Criptococosis cutánea diseminada en un paciente sin VIH**  
Edna Indira Rodríguez García, Estefanía Román Mercado, Fanny Alicia Aguas Arce
- 697 **Xantomas eruptivos: lesiones dermatológicas que permiten diagnosticar enfermedades mortales**  
Mariana Ceniceros Cabrales

- 703 **Hiperpigmentación asociada con estasis venosa tratada con luz pulsada intensa**  
Elideth Montserrat Iñiguez Flores, Ely Cristina Cortés Peralta
- 710 **Simuladores de pilomatrixoma en niños**  
Alexa Velez Ortiz, Marimar Sáez de Ocariz, Luz Orozco Covarrubias
- 717 **Angiohistiocitoma de células multinucleadas**  
Anais García Domínguez, Luis Enrique Cano Aguilar, Israel Antonio Esquivel Pinto, María Elisa Vega Memije, Sonia Toussaint Caire, Claudia Ileana Saenz Corral
- 723 **Impétigo en niños**  
Gustavo A Lizardo Castro, Karina Alejandra Castro Delgado
- 732 **Carcinomas cribiformes en la piel**  
Lizette Arizmendi Ocampo, Diana Aguilar Medina, María Bracho Borro, Mario Magaña

## ARTE

- 742 **Moulage en dermatología: un arte vintage que vale la pena recordar**  
Diana Alejandra Aguilar Medina, Diana Elizabeth Medina Castillo, Pablo Campos Macías, Alexandro Bonifaz

## RESÚMENES

## OBITUARIO

- 760 **Dra. Sagrario Hierro Orozco (1939-2023)**  
Salvador Alonso Gutiérrez Ávila

## CARTAS AL EDITOR

- 762 **Pioderma gangrenoso ampolloso y su asociación con enfermedades hematológicas**  
Laura Gabriela Soto Salazar, Aida Saral Ramírez González, Karen Viviana Cervantes Rosales, Luis García Valdés, Daniela Tonanzin Guzmán Colín, German Juanicotena Madrigal, Margarita Consuelo Corona Torres, Marisol Ramírez Padilla
- 766 **Cubrebocas y eritrosis pigmentaria peribucal de Brocq**  
Javier Bustos López, Adameck Abraham Hernández Collazo, Moisés Humberto Capilla García
- 770 **Manifestación clásica del liquen plano simple**  
Nathalya Bermúdez Barrios, Darlyn Mariani Hernández Pérez, Sandra Carlina Vivas Toro
- 774 **León Neumann**

# 5

\*Con validez para la recertificación ante el Consejo Mexicano de Dermatología A. C.

SEGUNDA ÉPOCA VOLUMEN 67 • Septiembre-October 2023

Órgano de la Sociedad Mexicana de Dermatología y de la Academia Mexicana de Dermatología  
www.nietoeditores.com.mx

**¡Ya disponible!**

# MICOLOGÍA

# MÉDICA

# BÁSICA

Alexandro Bonifaz

Después de un lustro de la última edición, viene con una renovación y actualización en sus 870 páginas y con el apoyo iconográfico de:

Imágenes: 1,004

Esquemas: 126

Cuadros: 168

Dibujos: 132

**Mc  
Graw  
Hill**

SEXTA EDICIÓN

# *Dermatología*

*R e v i s t a m e x i c a n a*

Fundada en 1956

**Registrada en:**

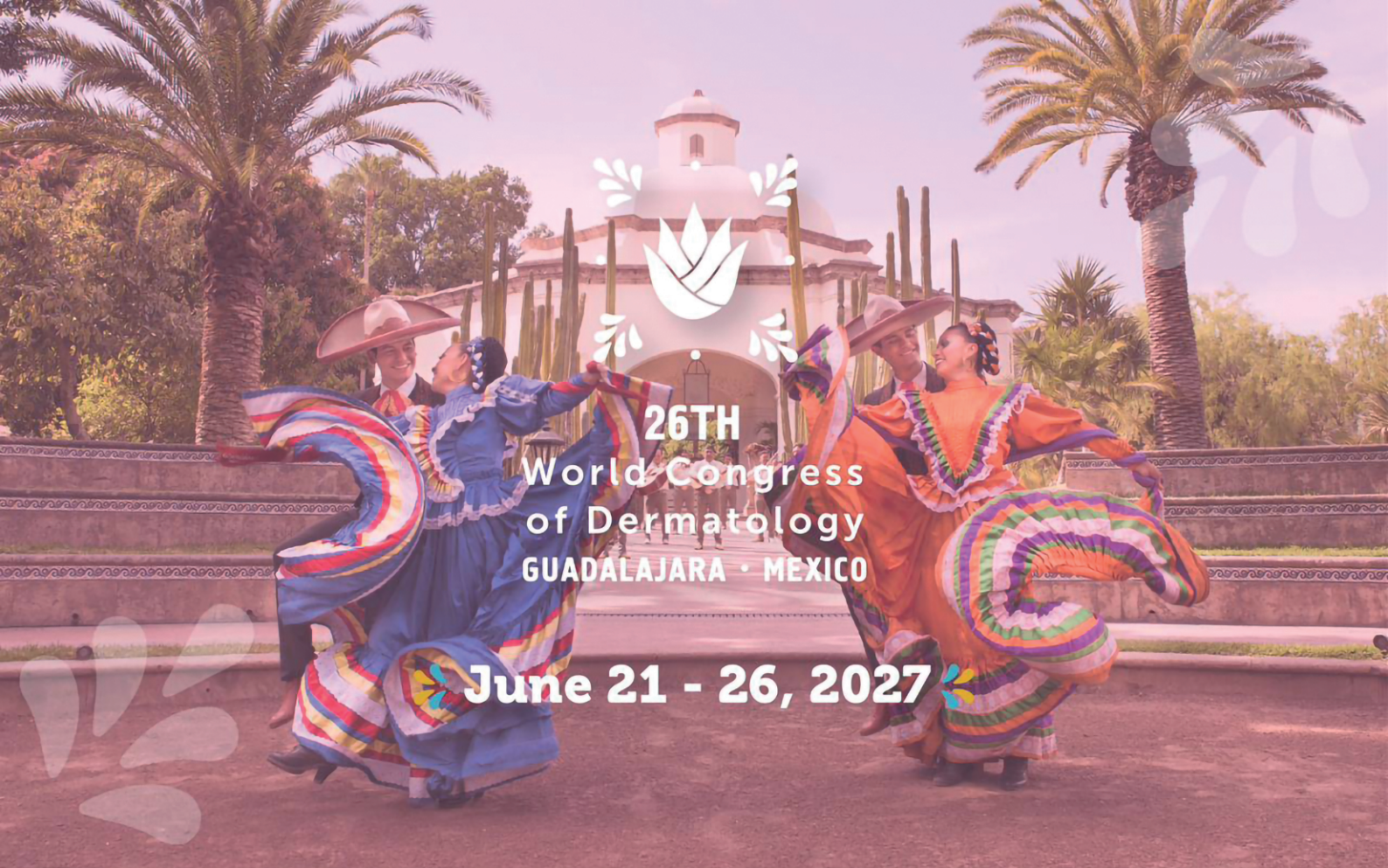- Index Medicus Latinoamericano (IMLA)
- Consejo Nacional de Humanidades, Ciencias y Tecnologías (Conahcyt)
- Periódica-Índice de Revistas Latinoamericanas en Ciencias-CICH-UNAM

# 5

SEGUNDA ÉPOCA VOLUMEN 67

SEPTIEMBRE-OCTUBRE 2023

Órgano de la Sociedad Mexicana de Dermatología y de la Academia Mexicana de Dermatología



**26TH**  
**World Congress**  
**of Dermatology**  
**GUADALAJARA • MEXICO**

**June 21 - 26, 2027**



**ILDS**



Sociedad  
Mexicana de  
Dermatología  
Cosmética  
y Láser



Academia  
Mexicana de  
Dermatología



## SOCIEDAD MEXICANA DE DERMATOLOGÍA

Fundada en 1936

**Editora** Elisa Vega Memije

### *Mesa directiva del bienio 2023-2024*

**Presidenta** Guadalupe Silvia Mora Ruíz  
**Vicepresidente** Daniel Alcalá Pérez  
**Secretaria** Julieta Ruíz Esmenjaud  
**Tesorera** Araceli Alvarado Delgadillo

### **Vocales en la Ciudad de México**

Alicia Lemini López, María Antonieta Domínguez Gómez

### **Vocales en provincia**

Marina Romero Navarrete, David Edoardo Torres Guerrero

### **Comité Consejo Editorial**

María Elisa Vega Memije

### **Comité de Honor y Justicia**

Gisela Navarrete Franco, Esther Guadalupe Guevara Sangines,  
Roberto Blancas Espinosa

### **Comité de Educación Médica Continua**

Judith Domínguez Cherit, María Ivonne Arellano Mendoza, Roberto Arenas  
Guzmán, Fermín Jurado Santa Cruz, Jorge Ocampo Candiani

### **Comité de Finanzas**

Araceli Alvarado, Josefina De Peña Ortíz, Claudia Bernabé Del Río

### **Comité de Admisión**

Guadalupe Silvia Mora Ruiz, Daniel Alcalá Pérez, Jesús Manuel Ruiz Rosillo,  
José Alberto Ramos Garibay, Ricardo Quiñones Venegas

### **Comisión de Historia, Cultura y Arte**

Guadalupe Silvia Mora Ruiz, Rosa María Gutiérrez Vidrio, Pablo Campos  
Macías, Heriberto Vázquez Flores, Guadalupe Domínguez Ugalde



## ACADEMIA MEXICANA DE DERMATOLOGÍA

Fundada en 1952

**Editor** Patricia Mercadillo Pérez

**Coeditor** Alexandro Bonifaz Trujillo

### *Mesa directiva 2023-2024*

**Presidenta** Gabriela Lydia Ortega Gutiérrez  
**Vicepresidenta** Rebeca del Consuelo Rodríguez Cabral  
**Secretaria** Alejandra Rosales Barbosa  
**Tesorera** Susana Canalizo Almeida

### **Comité de Honor y Justicia**

Patricia Mercadillo Pérez, Daniel Asz Sigall, Rosario García Salazar

### **Comité de Educación Médica Continua**

Rosa María Ponce Olivera, Adriana Valencia Herrera,  
Esther Guadalupe Guevara Sangines

### **Vocales en provincia**

Gustavo Jiménez Brito, Sonia del Carmen Aviña González

### **Vocales en CDMX**

María Teresa Zambrano Díaz, Lucía Achel Nava,  
Armando Medina Bojórquez

## COMITÉ EDITORIAL

Lucía Achel Nava  
Adriana Anides Fonseca  
Fernando de la Barreda  
Angélica Beirana Palencia  
Leticia Boeta Ángeles  
Blanca Carlos Ortega  
Juan Pablo Castanedo  
Guadalupe Chávez López  
Gabriela Domínguez Cota

Julio Enríquez Merino  
Lily Esquivel Pedraza  
Lorena Estrada Aguilar  
Laura Fernández Cuevas  
Leonel Fierro Arias  
Alejandro González Silva  
Esther Guevara Sangines  
Daniela Guzmán Sánchez

Maira Elizabeth Herz Ruelas  
Laura Juárez Navarrete  
Rosa María Lacy Niebla  
Darío Martínez Villarreal  
Martha Morales Sánchez  
Silvia Méndez Flores  
Lourdes Morales Trujillo  
Luz Orozco Oropeza  
Gabriela L Ortega Gutiérrez

Amelia Peniche Castellanos  
María Luisa Peralta Pedrero  
Eduardo Poletti  
Rosa María Ponce  
Ricardo Quiñones Venegas  
Rodrigo Roldán Marín  
Jesús Ruiz Rosillo  
Marcela Saeb Lima

María del Mar Saez de Ocariz  
Julio Salas Alanís  
José A Seijo Cortés  
Alfredo Soto Ortiz  
Víctor Tarango Martínez  
Adriana Valencia Herrera  
Helena Vidaurri de la Cruz  
Esperanza Welsh Hernández

## CONSEJO EDITORIAL

Abraham B Alfaro Sánchez  
Lourdes Alonzo-Romero Pareyón  
Ivonne Arellano Mendoza  
Roberto Arenas  
Esperanza Ávalos  
Antonio Barba Borrego  
Rosa Elba Benuto Aguilar  
Alexandro Bonifaz

Pablo Campos Macías  
Josefina Carbajosa Martínez  
José Cerón Espinoza  
Judith Domínguez Cherit  
Carola Durán McKinster  
Linda García Hidalgo  
Minerva Gómez Flores

Rosa María Gutiérrez Vidrio  
Sagrario Hierro Orozco  
María Teresa Hojyo Tomoka  
Fermín Jurado Santa Cruz  
Olga Labastida Gómez de la Torre  
Armando Medina Bojórquez  
Patricia Mercadillo Pérez  
Charles Meurehg Haik  
Clemente Moreno C

Gisela Navarrete Franco  
León Neumann Scheffer  
Jorge Ocampo Candiani  
María C Padilla Desgarenes  
Bertha Torres Álvarez  
Elisa Vega Memije  
Edmundo Velázquez

## CONSEJO EDITORIAL EXTRANJERO

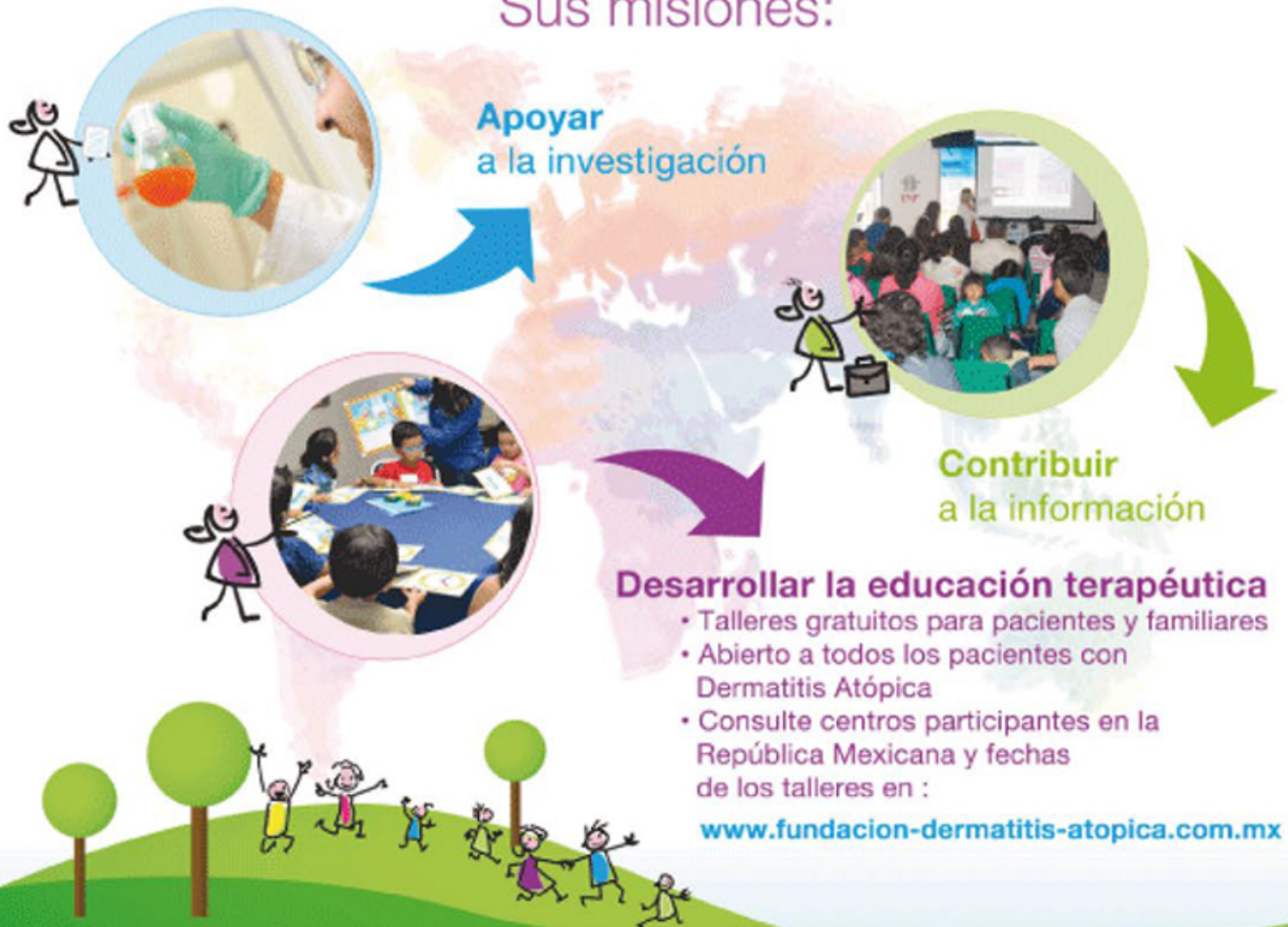Danielle Marcoux (Canadá), Javier Alonso (Estados Unidos), Ricardo Pérez Alfonso (Venezuela), Elda Giansante (Venezuela),  
Luis Conde-Salazar (España), Carlos García (Estados Unidos), Juan Carlos López Alvarenga (Estados Unidos),  
Patricia Chang (Guatemala), Carlos Fernando Gatti (Argentina)



# Fundación para la Dermatitits Atópica

- Una fundación para los profesionales de la salud y para los pacientes con **Dermatitits Atópica**
- **Fundada por Pierre Fabre** y dedicada exclusivamente al eczema atópico

## Sus misiones:



[www.fondation-dermatite-atopique.org](http://www.fondation-dermatite-atopique.org)



**La Asociación Mexicana de Micología Médica, A.C.  
en su 20° Aniversario invita al  
XII Congreso Nacional de Micología Médica  
en Acapulco, Guerrero, México.  
28 de Febrero al 2 de Marzo 2024.**

**INSCRIPCIONES  
ABIERTAS**

**LOS ESPERAMOS**

**INFORMES:**

[ammm2022.2024@gmail.com](mailto:ammm2022.2024@gmail.com)  
[contacto@ammmac.org.mx](mailto:contacto@ammmac.org.mx)



**Contenido temático**

- Micosis emergentes y reemergentes
- Micosis fúngicas invasivas
- Nuevas herramientas en el diagnóstico micológico
- Cambio climático y su impacto en infecciones fúngicas
- Nuevos antifúngicos y resistencia
- Concurso de posters y casos clínicos

# COMING

# SOON!



## **3<sup>rd</sup> WORLD CONGRESS OF TRICHOSCOPY**

**Hair & Nail and Anti-Aging**

**June 13 to 16, 2024**

**JW Marriott Cancun**

**MEXICO**



**International  
Trichoscopy  
Society**



*Save the date*



**XXIV CILAD**  
CARTAGENA DE INDIAS • COLOMBIA

19 AL 23 DE NOVIEMBRE DE 2024



[www.cilad2024.com](http://www.cilad2024.com)



**Visit link in description.**

**Realization: Infocus**  **LATAM**  
INFOCUS LATAM ISHAM Working Group

**Partners:**



Sociedade  
Brasileira de  
Infectologia



**Sponsors:**



**[www.infocus2023.com](http://www.infocus2023.com)**

# 21th Infocus

**IGUAZU FALLS, BRAZIL NOVEMBER - 2023 | 15-18th**



**REGISTRATION OPEN**

**[www.infocus2023.com](http://www.infocus2023.com)**

**01.07.23 - Abstract submission site opens**



# Dermatología

Revista mexicana

Volumen 67, número 5, septiembre-octubre 2023

## CONTENIDO

### EDITORIAL

- 629 **Un sueño hecho realidad: Guadalajara, México sede del Congreso Mundial de Dermatología 2027**  
*Jorge Ocampo Candiani*

### ARTÍCULOS ORIGINALES

- 631 **Angiosarcoma cutáneo: estudio clínico-patológico de ocho casos de un servicio de dermatología**  
*David Chalarca Cañas, Laura Trujillo Gaviria, Juan Pablo Ospina, Óscar Jairo Valencia Ocampo*
- 638 **Melanoma lentiginoso acral: ¿qué datos existen en Latinoamérica?**  
*Sebastian Ramiro Gil Quiñones, John Alexander Nova, Luz Dary Gutiérrez Castañeda*
- 651 **Prueba de pirógenos del extracto total proteico de *Candida albicans* mediante la técnica de LAL (lisado de amebocitos de *Limulus*)**  
*Alejandro Palma Ramos, Jorge Ismael Castañeda Sánchez, Laura Estela Castrillón Rivera*

### REVISIONES NARRATIVAS

- 659 **Amiloidosis de afectación cutánea: revisión de la bibliografía y abordaje terapéutico actual**  
*Alan García Hernández, Gloria Guadalupe Serrano, Carlos Daniel Sánchez Cárdenas, Luis García Valdés*
- 669 **Isotretinoína: actualidades**  
*Rubén F Casados Vergara, Abraham B Alfaro Sánchez, Rebeca del C Rodríguez Cabral, Marco A Serna Calderón*

### CASOS CLÍNICOS

- 682 **Linfoma no Hodgkin primario de células T periférico en piel cabelluda con afectación del cráneo y las meninges**  
*Gerardo Barajas Llanes, Mario Alberto Tapia Bravo, Luis Miguel Moreno López, Dalia Ibarra*

## CONTENTS

### EDITORIAL

- 629 **A dream come true: Guadalajara, Mexico host of the World Congress of Dermatology 2027**  
*Jorge Ocampo Candiani*

### ORIGINAL ARTICLES

- 631 **Cutaneous angiosarcoma: Clinicopathological study of eight cases of a service of dermatology**  
*David Chalarca Cañas, Laura Trujillo Gaviria, Juan Pablo Ospina, Óscar Jairo Valencia Ocampo*
- 638 **Acral lentiginous melanoma: Available data in Latin America**  
*Sebastian Ramiro Gil Quiñones, John Alexander Nova, Luz Dary Gutiérrez Castañeda*
- 651 **Pyrogen test of the total protein extract of *Candida albicans* by the LAL technique (*Limulus* amebocytes lysate)**  
*Alejandro Palma Ramos, Jorge Ismael Castañeda Sánchez, Laura Estela Castrillón Rivera*

### NARRATIVE REVIEWS

- 659 **Cutaneous amyloidosis: Literature review and current therapeutic approach**  
*Alan García Hernández, Gloria Guadalupe Serrano, Carlos Daniel Sánchez Cárdenas, Luis García Valdés*
- 669 **Isotretinoin: Up to date**  
*Rubén F Casados Vergara, Abraham B Alfaro Sánchez, Rebeca del C Rodríguez Cabral, Marco A Serna Calderón*

### CLINICAL CASES

- 682 **Primary cutaneous peripheral T-cell non-Hodgkin lymphoma in scalp with skull and meninges involvement**  
*Gerardo Barajas Llanes, Mario Alberto Tapia Bravo, Luis Miguel Moreno López, Dalia Ibarra*

**Dermatología Revista Mexicana** es el órgano oficial de la Sociedad Mexicana de Dermatología y de la Academia Mexicana de Dermatología. Revista bimestral. Editor responsable: Enrique Nieto R. Reserva de Título número 04-2021-041222132300-203 de la Dirección General del Derecho de Autor (SEP). Certificado de Licitud de Título número 11964 y Certificado de Licitud de Contenido número 8372 de la Comisión Calificadora de Publicaciones y Revistas Ilustradas (SeGob). Publicación realizada, comercializada y distribuida por **Edición y Farmacia SA de CV** (Nieto Editores®). Av. Chamizal 97, Colonia La Trinidad, Texcoco 56130, Estado de México. Correo electrónico: [articulos@nietoeditores.com.mx](mailto:articulos@nietoeditores.com.mx)  
El contenido de los artículos firmados es responsabilidad de sus autores. Todos los derechos están reservados de acuerdo con la Convención Internacional de Derechos de Autor. Ninguna parte de esta revista puede ser reproducida por ningún medio, incluso electrónico, ni traducida a otros idiomas sin autorización escrita de sus editores.  
La suscripción de esta revista forma parte de los servicios que la Sociedad Mexicana de Dermatología y la Academia Mexicana de Dermatología otorgan a los miembros que están al corriente del pago de sus correspondientes anualidades.  
Consulte el contenido completo en: [www.nietoeditores.com.mx](http://www.nietoeditores.com.mx)

- Morales, Andrea A Martínez Luna, Jesús Zepeda Muñoz
- 687 **Dermatosis terra firma-forme: una afección inusual**  
Álvaro Javier Valderrama Sarria, Sebastián Gómez Restrepo, Jairo Victoria Chaparro
- 690 **Criptococosis cutánea diseminada en un paciente sin VIH**  
Edna Indira Rodríguez García, Estefanía Román Mercado, Fanny Alicia Aguas Arce
- 697 **Xantomas eruptivos: lesiones dermatológicas que permiten diagnosticar enfermedades mortales**  
Mariana Cenicerós Cabrales
- 703 **Hiperpigmentación asociada con estasis venosa tratada con luz pulsada intensa**  
Elideth Montserrat Iñiguez Flores, Ely Cristina Cortés Peralta
- 710 **Simuladores de pilomatricoma en niños**  
Alexa Velez Ortiz, Marimar Sáez de Ocariz, Luz Orozco Covarrubias
- 717 **Angiohistiocitoma de células multinucleadas**  
Anaís García Domínguez, Luis Enrique Cano Aguilar, Israel Antonio Esquivel Pinto, María Elisa Vega Memije, Sonia Toussaint Caire, Claudia Ileana Saenz Corral
- 723 **Impetigo en niños**  
Gustavo A Lizardo Castro, Karina Alejandra Castro Delgado
- 732 **Carcinomas cribiformes en la piel**  
Lizette Arizmendi Ocampo, Diana Aguilar Medina, María Bracho Borro, Mario Magaña

## ARTE

- 742 **Moulage en dermatología: un arte vintage que vale la pena recordar**  
Diana Alejandra Aguilar Medina, Diana Elizabeth Medina Castillo, Pablo Campos Macías, Alejandro Bonifaz

## 747 RESÚMENES

## OBITUARIO

- 760 **Dra. Sagrario Hierro Orozco (1939-2023)**  
Salvador Alonso Gutiérrez Ávila

## CARTAS AL EDITOR

- 762 **Pioderma gangrenoso ampolloso y su asociación con enfermedades hematológicas**  
Laura Gabriela Soto Salazar, Aída Saraí Ramírez González, Karen Viviana Cervantes Rosales, Luis García Valdés, Daniela Tonanzin Guzmán Colín, German Juanicotena Madrigal, Margarita Consuelo Corona Torres, Marisol Ramírez Padilla
- 766 **Cubrebocas y eritrosis pigmentaria peribucal de Brocq**  
Javier Bustos López, Adameck Abraham Hernández Collazo, Moisés Humberto Capilla García
- 770 **Manifestación clásica del liquen plano simple**  
Nathalya Bermúdez Barrios, Darlyn Mariani Hernández Pérez, Sandra Carlina Vivas Toro
- 774 **León Neumann**

- Morales, Andrea A Martínez Luna, Jesús Zepeda Muñoz
- 687 **Terra firma-forme dermatosis: A unusual entity**  
Álvaro Javier Valderrama Sarria, Sebastián Gómez Restrepo, Jairo Victoria Chaparro
- 690 **Disseminated cutaneous cryptococcosis in an HIV-negative patient**  
Edna Indira Rodríguez García, Estefanía Román Mercado, Fanny Alicia Aguas Arce
- 697 **Eruptive xanthomas: Dermatological lesions that allow the diagnosis of fatal diseases**  
Mariana Cenicerós Cabrales
- 703 **Pigmentation associated to venous stasis treated with intense pulsed light**  
Elideth Montserrat Iñiguez Flores, Ely Cristina Cortés Peralta
- 710 **Pilomatricoma simulators in children**  
Alexa Velez Ortiz, Marimar Sáez de Ocariz, Luz Orozco Covarrubias
- 717 **Multinucleated cell angiohistiocytoma**  
Anaís García Domínguez, Luis Enrique Cano Aguilar, Israel Antonio Esquivel Pinto, María Elisa Vega Memije, Sonia Toussaint Caire, Claudia Ileana Saenz Corral
- 723 **Impetigo in children**  
Gustavo A Lizardo Castro, Karina Alejandra Castro Delgado
- 732 **Cribiform carcinomas in the skin**  
Lizette Arizmendi Ocampo, Diana Aguilar Medina, María Bracho Borro, Mario Magaña

## ART

- 742 **Moulage in Dermatology: A vintage art worth remembering**  
Diana Alejandra Aguilar Medina, Diana Elizabeth Medina Castillo, Pablo Campos Macías, Alejandro Bonifaz

## 747 SUMMARIES

## OBITUARY

- 760 **Dra. Sagrario Hierro Orozco (1939-2023)**  
Salvador Alonso Gutiérrez Ávila

## LETTERS TO THE EDITOR

- 762 **Bullous pyoderma gangrenosum and its association with hematological diseases**  
Laura Gabriela Soto Salazar, Aída Saraí Ramírez González, Karen Viviana Cervantes Rosales, Luis García Valdés, Daniela Tonanzin Guzmán Colín, German Juanicotena Madrigal, Margarita Consuelo Corona Torres, Marisol Ramírez Padilla
- 766 **Facemask and erythrosis pigmentosa peribuccalis (Brocq disease)**  
Javier Bustos López, Adameck Abraham Hernández Collazo, Moisés Humberto Capilla García
- 770 **Classic presentation of lichen planus simplex**  
Nathalya Bermúdez Barrios, Darlyn Mariani Hernández Pérez, Sandra Carlina Vivas Toro
- 774 **León Neumann**

Agende la fecha



## 3<sup>ER</sup> TeraCILAD

21<sup>er</sup> Congreso Dominicano de Dermatología

PUNTA CANA - R.D.

16 al 18 de noviembre de 2023



HARD ROCK HOTEL PUNTA CANA

[www.teracilad2023.com](http://www.teracilad2023.com)



<https://doi.org/10.24245/drm/bmu.v67i5.9129>

## Un sueño hecho realidad: Guadalajara, México sede del Congreso Mundial de Dermatología 2027

*A dream come true: Guadalajara, Mexico host of the World Congress of Dermatology 2027.*

Jorge Ocampo Candiani

Queridos colegas y amigos:

Hoy, con el corazón lleno de gratitud y emoción, queremos compartir un momento especial con cada uno de ustedes.

En el año 2015, un grupo de dermatólogos mexicanos, con el apoyo de la Academia Mexicana de Dermatología, la Sociedad Mexicana de Dermatología, la Sociedad Mexicana de Cirugía Dermatológica y Oncológica y la Sociedad Mexicana de Dermatología Cosmética y Láser, así como sus directivos, decidimos presentar nuestra candidatura para el Congreso Mundial de Dermatología.

La emoción se desborda al recordar la última Asamblea General de la Liga Internacional de Sociedades Dermatológicas (ILDS) en Milán en 2019, donde vivimos una experiencia inolvidable. Fue un desafío encomiable luchar codo a codo junto a naciones con una historia legendaria en dermatología, como Australia, Dubai, China, Brasil y Singapur, para presentar nuestra candidatura para el Congreso Mundial de Dermatología. Aunque Singapur se llevó la victoria, Guadalajara ocupó un honroso segundo lugar en el podio. En ese instante, entendimos que más allá del resultado, lo valioso fue el esfuerzo y la unidad que logramos como dermatólogos ibero-latinoamericanos.

Recuerdo con cariño cómo trabajamos incansablemente como equipo, fusionando la experiencia de los más experimentados con el entusiasmo y la energía de los jóvenes. Unidos, tejimos lazos

Presidente del Congreso Mundial de Dermatología Guadalajara 2027. Jefe del Departamento de Dermatología, Facultad de Medicina y Hospital Universitario, Universidad Autónoma de Nuevo León, Monterrey, Nuevo León, México.

**Recibido:** agosto 2023

**Aceptado:** agosto 2023

**Correspondencia**

Jorge Ocampo Candiani  
jocampo2000@yahoo.com.mx

**Este artículo debe citarse como:**  
Ocampo-Candiani J. Un sueño hecho realidad: Guadalajara, México sede del Congreso Mundial de Dermatología 2027. Dermatol Rev Mex 2023; 67 (5): 629-630.

inquebrantables y solidificamos el espíritu colaborativo que caracteriza a la dermatología ibero-latinoamericana.

Fue el pasado 5 de julio de 2023 en la Asamblea General de la ILDS, durante el Congreso Mundial de Dermatología que se llevó a cabo en Singapur, estando presentes representantes de más de 195 organizaciones de más de 90 países representando a más de 200,000 dermatólogos, que logramos obtener la sede para el próximo Congreso Mundial.

Quiero felicitar al Prof. Roy Chang, a la Prof. Yen Loo Lim y su equipo por este gran congreso llevado a cabo en Singapur.

También quiero aprovechar la oportunidad para enviar un cálido saludo a nuestros competidores en esta justa, como lo fue la ciudad de Múnich, Alemania, representando a Alemania, Suiza y Austria.

Después de muchos años, el Congreso Mundial de Dermatología (WCD) volverá a Latinoamérica en junio de 2027. Hemos reunido un grupo ideal de dermatólogos de Iberoamérica y quiero aprovechar esta oportunidad para presentarles a la Secretaria General del Congreso Mundial de Dermatología, la Dra. Mariel Isa, una joven y talentosa dermatóloga de una impresionante nación caribeña como la República Dominicana.

En Guadalajara, la tierra de la hospitalidad, la cultura vibrante y el deleite culinario, les daremos la cordial

bienvenida con los brazos abiertos. Pero esta invitación va más allá de un congreso, es una invitación para tener una experiencia de vida. A nuestros futuros congresistas y sus familias les pedimos que sueñen con las playas paradisíacas de Cancún, Tulum y Playa del Carmen, que se maravillen con las majestuosas ruinas mayas y aztecas, que podrán disfrutar antes o después del congreso, y que sientan la calidez de nuestra gente.

Apreciamos profundamente el apoyo y la confianza de los más de 20,000 dermatólogos de América Latina que nos respaldan en este emocionante viaje. Juntos, hemos demostrado que la diversidad es nuestra mayor fortaleza y que podemos alcanzar grandes logros cuando unimos nuestros talentos. Igualmente, un especial reconocimiento al Colegio Médico de Dermatólogos de Jalisco y a su directiva, quienes serán parte muy importante en este evento.

Así que los invito a ser parte de este viaje, a compartir sus ideas y aportaciones, porque no sólo queremos que asistan a un congreso, queremos que vivan un acontecimiento único en sus vidas. En 2027, Guadalajara será el epicentro del conocimiento dermatológico, la inspiración y la camaradería.

¡Únanse a nosotros en este capítulo memorable! ¡Nos vemos en Guadalajara, donde los sueños se hacen realidad!

Con cariño y entusiasmo,

Acad. Prof. Dr. Med. Jorge Ocampo Candiani








SOCIEDAD MEXICANA DE  
**DERMATOLOGÍA**

**XXXI CONGRESO MEXICANO DE DERMATOLOGIA**  
**Puerto de Veracruz**  
**22 – 25 de mayo, 2024**

Torre WTC, Montecito 39 - piso 35 - oficina 20, Col. Nápoles, Benito Juárez, C.P. 03810, Ciudad de México [WWW.SMDAC.ORG.MX](http://WWW.SMDAC.ORG.MX)



**DO SIMPOSIO  
UNIDOS CONTRA LA PSORIASIS  
19-21 OCT.2023**



<https://doi.org/10.24245/drm/bmu.v67i5.9130>

## Angiosarcoma cutáneo: estudio clínico-patológico de ocho casos de un servicio de dermatología

### *Cutaneous angiosarcoma: Clinicopathological study of eight cases of a service of dermatology.*

David Chalarca Cañas, Laura Trujillo Gaviria, Juan Pablo Ospina, Óscar Jairo Valencia Ocampo

#### Resumen

**OBJETIVO:** Caracterizar los principales hallazgos clínicos e histopatológicos del angiosarcoma cutáneo en una población determinada.

**MATERIALES Y MÉTODOS:** Estudio retrospectivo y descriptivo de los casos de angiosarcoma cutáneo diagnosticados de 1973 a noviembre de 2019 en el Servicio de Dermatopatología de la Universidad de Antioquia, Colombia. Se realizó un análisis univariado de frecuencias absolutas y relativas, analizando la prevalencia y los hallazgos clínicos e histopatológicos.

**RESULTADOS:** Se reportaron 8 casos de angiosarcoma cutáneo en el periodo descrito, 4 hombres y 4 mujeres con frecuencia de manifestación del 0.014%. La edad promedio fue de 70 años. La principal localización fue la cabeza, seguida por el tronco y los miembros inferiores; clínicamente se observaron en mayor medida máculas y placas eritematovioláceas de aspecto contusiforme. Histológicamente se encontró en igual proporción (3/8) casos bien diferenciados y moderadamente diferenciados; el patrón celular más frecuente fue el fusocelular. Todos los casos, a excepción de uno, se confirmaron por inmunohistoquímica.

**CONCLUSIONES:** Este estudio proporciona un acercamiento a la prevalencia del angiosarcoma cutáneo en nuestra población y sus principales hallazgos clínicos e histopatológicos. Igualmente abre las puertas para futuras investigaciones que aporten a mejorar el pronóstico de la enfermedad.

**PALABRAS CLAVE:** Angiosarcoma; piel; angiosarcoma cutáneo; Colombia.

#### Abstract

**OBJECTIVE:** To characterize the main clinical and histopathological findings of cutaneous angiosarcoma in a given population.

**MATERIALS AND METHODS:** A retrospective and descriptive study of the cases of cutaneous angiosarcoma diagnosed from 1973 to November 2019 in the dermatopathology service of the University of Antioquia, Colombia, was carried out. A univariate analysis of absolute and relative frequencies was performed, analyzing prevalence and clinical and histopathological findings.

**RESULTS:** Eight cases of cutaneous angiosarcoma were reported in the period described, consisting of 4 men and 4 women with a presentation frequency of 0.014%. The average age was 70 years. The main location was the head, followed by the trunk and lower limbs; clinically, macules and contusiform erythematous-violaceous plaques were observed to a greater extent. Histologically, well differentiated and moderately differentiated cases were found in the same proportion (3/8); the most

Centro de investigaciones dermatológicas, CIDERM. Sección de Dermatología, Facultad de Medicina, Universidad de Antioquia. Hospital San Vicente Fundación Medellín, Colombia.

**Recibido:** febrero 2023

**Aceptado:** marzo 2023

#### Correspondencia

David Chalarca Cañas  
david.chalarca@udea.edu.co

**Este artículo debe citarse como:** Chalarca-Cañas D, Trujillo-Gaviria L, Ospina JP, Valencia-Ocampo OJ. Angiosarcoma cutáneo: estudio clínico-patológico de ocho casos de un servicio de dermatología. *Dermatol Rev Mex* 2023; 67 (5): 631-637.

frequent cellular pattern was spindle cell. All cases except one were confirmed by immunohistochemistry.

**CONCLUSIONS:** This study provides an approach to the prevalence of cutaneous angiosarcoma in our population and its main clinical and histopathological findings. It also opens the doors for future research that contributes to improving the prognosis of the disease.

**KEYWORDS:** Angiosarcoma; Skin; Cutaneous angiosarcoma; Colombia.

## ANTECEDENTES

Los sarcomas de tejidos blandos representan el 1% de todos los tumores malignos, de éstos, los angiosarcomas corresponden a menos del 1%;<sup>1</sup> se caracterizan por ser tumores de origen vascular con incidencia de 0.4 casos por millón de habitantes en Estados Unidos, de los cuales del 35 al 60% corresponden a angiosarcoma cutáneo.<sup>2</sup> La edad media de manifestación es de 73 años, son excepcionales en niños y jóvenes.<sup>2</sup> Tiene mayor predominio en hombres y en personas de raza blanca.<sup>3,4</sup> La fisiopatología está dada por múltiples factores como la linfostasis, la radiación y la exposición crónica al sol; a su vez, se han descrito mutaciones en los genes TP53, KRAS, PTRB y PLCCG.<sup>5</sup>

Sus manifestaciones clínicas son muy variadas; las lesiones de aspecto contusiforme y edematosas son las más descritas, además de que existen diferentes manifestaciones clínicas de la enfermedad claramente relacionadas con los antecedentes de los pacientes evaluados, por lo que puede llegar a representar un reto diagnóstico para dermatólogos y para médicos no dermatólogos. Igualmente se reconoce el mal pronóstico y bajas tasas de supervivencia global a corto plazo.

Este estudio tiene como objetivo caracterizar los principales hallazgos clínicos e histopatológicos, frecuencias de manifestación absolutas y relativas y prevalencia del angiosarcoma cutáneo en una población determinada, motivo por el cual se comunica esta serie de casos de angiosarcoma cutáneo diagnosticados entre 1973 y 2019 en el Servicio de Dermatología de la Facultad de Medicina de la Universidad de Antioquia, Colombia.

## MATERIALES Y MÉTODOS

Estudio retrospectivo y descriptivo de los casos de angiosarcoma cutáneo diagnosticados de 1973 a noviembre de 2019 registrados en los archivos de patología y archivos de fotos clínicas del Servicio de Dermatopatología de la Universidad de Antioquia, en Medellín, Colombia. Se realizó un análisis de la prevalencia de esta enfermedad en el servicio y una descripción de los hallazgos clínicos e histopatológicos encontrados, como edad y sexo de los pacientes, localización y características semiológicas de las lesiones, patrón celular, histológico y marcadores de inmunohistoquímica.

Se realizó un análisis univariado de frecuencias absolutas y relativas, así como tablas para describir las características cualitativas.

## RESULTADOS

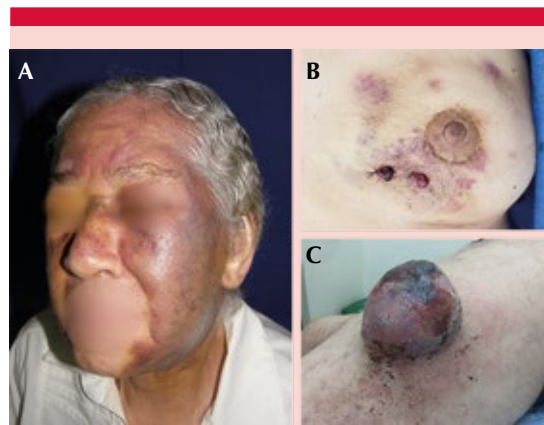
Se incluyeron 8 casos diagnosticados con angiosarcoma cutáneo entre 1973 y noviembre de 2019 en el Servicio de Dermatopatología de la Universidad de Antioquia, de los cuales 4 fueron hombres y 4 mujeres, con edad promedio de 70 años en el momento del diagnóstico.

La localización más frecuente (5/8 casos) fue en la cabeza: 4 en la piel cabelluda y uno en piel de la cara; seguido por el tronco (2/8 casos), de los cuales, uno correspondía a un angiosarcoma cutáneo secundario a irradiación de mama y finalmente un caso con lesión en el muslo. Las principales manifestaciones clínicas fueron máculas y placas eritematovioláceas, de aspecto contusiforme (3/8), lesiones tumorales (2/8), placas ulceradas (2/8) y mácula equimótica con nódulos violáceos exófticos (1/8). **Figura 1**

A la histología, 3/8 casos fueron bien diferenciados, 3/8 fueron moderadamente diferenciados y 2/8 fueron mal diferenciados; el patrón celular más frecuente fue el fusocelular; sin embargo, se hallaron 3 casos con patrón epitelioides. Todos los casos, a excepción del primero, por no disponibilidad, fueron confirmados mediante marcadores endoteliales de inmunohistoquímica CD31 y CD34, éstos fueron positivos en 6/7 y 3/7 casos, respectivamente. Además, se registró el marcador C-MYC en el caso secundario a irradiación de mama. **Figura 2 y Cuadros 1 y 2**

## DISCUSIÓN

Los angiosarcomas son tumores de origen vascular, clasificados como cutáneos o viscerales según el sitio primario de aparición. Los angiosarcomas cutáneos pueden ser clasificados en primarios o secundarios; estos últimos son los asociados con antecedente de radiación o linfedema.<sup>5</sup> Son neoplasias inusuales, de baja incidencia en todo el mundo, al igual que en nuestro medio. Se describen con más frecuencia

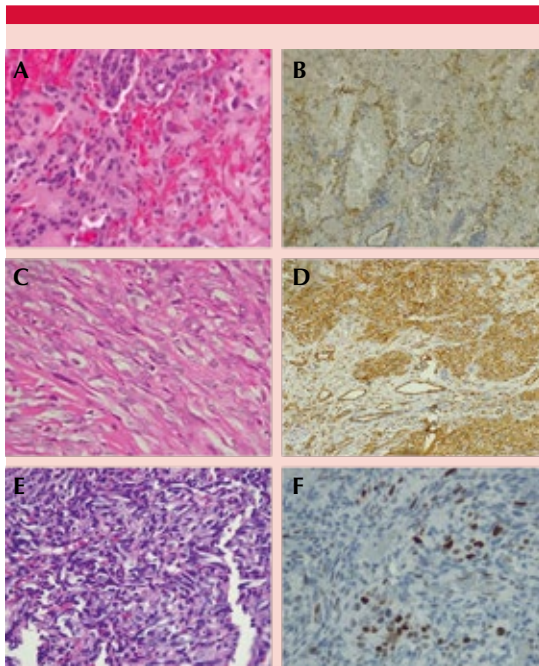


**Figura 1.** A. Angiosarcoma cutáneo primario en la cara: placas violáceas infiltradas de aspecto contusiforme, de bordes mal definidos, que afectan gran parte de la cara y el cuello en un paciente con angiosarcoma cutáneo primario en la cara. B. Angiosarcoma cutáneo secundario a irradiación: máculas violáceas de bordes mal definidos y confluentes. Sobre su superficie dos nódulos violáceos exófticos, localizados en la mama y la areola izquierda en una paciente con angiosarcoma cutáneo secundario a irradiación de mama. C. Angiosarcoma cutáneo en el muslo: masa redondeada, eritematoviolácea con costra hemática en la superficie en el muslo de un paciente con angiosarcoma cutáneo.

Archivo fotográfico, Sección de Dermatología, Universidad de Antioquia, Colombia.

en pacientes caucásicos y adultos mayores de 70 años; sin embargo, en los últimos años se ha descrito una mayor cantidad de casos asociados con otros factores de riesgo.

Desde la fisiopatología se describe como un tumor de origen multifactorial, en donde destacan algunas mutaciones genéticas en los genes TP53, KRAS, PTPRB, PLCG1 y MYC. Clásicamente se han descrito la exposición crónica al sol, la linfostasis y la radiación como principales factores asociados con la aparición de esta neoplasia. Igualmente hay casos reportados vinculados con inmunosupresión por VIH y otros casos por trasplante de órgano sólido.<sup>6</sup>



**Figura 2.** Histopatología. **A.** H&E (aumento 40X): angiosarcoma patrón epitelioides mal diferenciado. **B.** Inmunohistoquímica para CD31 positiva. **C.** H&E (aumento 40X): angiosarcoma cutáneo patrón fusocelular mal diferenciado. **D.** Inmunohistoquímica para CD31 positiva. **E.** H&E (aumento 40X): angiosarcoma cutáneo posradiación patrón fusocelular. **F.** Inmunohistoquímica para C-MYC positiva. Archivo fotográfico, Sección de Dermatología, Universidad de Antioquia, Colombia.

En términos clínicos, el angiosarcoma cutáneo en estadios iniciales se caracteriza por lesiones asintomáticas de aspecto purpúrico o contusiforme, edematosas y de bordes mal definidos, las cuales cambian y crecen rápidamente formando pápulas, nódulos e incluso tumores y úlceras. Se describen tres principales formas clínicas: en la cabeza y el cuello en adultos mayores de 60 a 70 años con exposición solar crónica, en sitios expuestos a radiación especialmente en mujeres con antecedente de radioterapia por cáncer de mama y en las extremidades de personas con linfedema crónico, este último descrito princi-

palmente en los miembros superiores en mujeres postmastectomía radical.<sup>3,7</sup>

En este estudio retrospectivo, descriptivo, se recolectaron 8 casos, se logró establecer una frecuencia de manifestación del 0.014% respecto al resto de enfermedades del Servicio de Dermatología de la Universidad de Antioquia, la cual es baja y se relaciona con cifras publicadas de 0.4 casos por millón de habitantes en Estados Unidos.<sup>2</sup> Asimismo, los hallazgos fueron consistentes con la bibliografía en cuanto a la edad media de aparición y el sexo, a los 73 años y ligeramente mayor en hombres.<sup>2</sup> Con respecto a la localización, se han descrito tasas del 62% de lesiones en la cabeza y el cuello, del 24% en piel del tronco y del 11% en las extremidades.<sup>3</sup> En nuestro estudio los porcentajes fueron: 62.5, 25% y 12.5%, respectivamente, lo que coincide con cifras internacionales previas; sin embargo, ningún caso se relacionó con linfedema crónico y sólo un caso se asoció con exposición a radiación en relación con el antecedente de cáncer de mama, que se ha descrito como el principal factor de riesgo.<sup>7</sup>

Es frecuente el diagnóstico tardío del angiosarcoma cutáneo debido al rápido crecimiento del tumor y a la similitud con otras enfermedades en estadios iniciales. Los principales diagnósticos diferenciales de los angiosarcomas cutáneos son las equimosis, hematomas, hemangiomas, lesión vascular atípica, sarcoma de Kaposi y melanoma, entre otros.<sup>5</sup>

En el estudio histopatológico pueden dividirse en bien y mal diferenciados, de acuerdo con el grado de formación de endotelios y luces vasculares. Los angiosarcomas cutáneos bien diferenciados se caracterizan por formar hendiduras o luces vasculares revestidas por endotelio y que disecan los haces de colágeno en la dermis; pueden tener atipia nuclear leve o moderada. Por el contrario, los mal diferenciados muestran mayor atipia celular y pleomorfismo,

**Cuadro 1.** Características clínicas e histopatológicas de los pacientes con angiosarcoma cutáneo

Año	Sexo	Edad (años)	Localización	Manifestaciones clínicas	Histología		IHC	Fotografías clínicas/histológicas
					Dif.	Pat.		
1994	H	65	Piel cabelluda, frente y región interiliar	Placas eritematosas infiltrativas	B	E	SD	Sí/no
2002	H	55	Tórax y región inguinal	Placas eritematosas infiltrativas	B	F	CD31+ CD34+	No/no
2009	M	79	Cara	Placas violáceas infiltrativas	B	F	CD31+ CD34+	Sí/sí
2011	M	70	Piel cabelluda	Masa violácea con costra en la superficie	M	E	CD31+	Sí/no
2013	H	71	Piel cabelluda	Placa ulcerada sobreinfectada	Mod	E	CD31+ CD34+	No/no
2013	M	93	Piel cabelluda	Placa ulcerada con escamocostra	Mod	F	CD31+ CD34+	Sí/no
2014	H	58	Muslo	Masa eritematoviolácea con costra hemática	M	F	CD31+ CD34+	No/sí
2019	M	69	Mama Antecedente de radioterapia	Mácula equimótica y nódulos violáceos exofíticos	Mod	F	CD31+ CD34+ c-MYC+	Sí/sí

H: hombre; M: mujer; Dif: diferenciación; Pat: patrón celular; B: bien diferenciado; M: mal diferenciado; Mod: moderadamente diferenciado; E: epitelioides; F: fusocelular, SD: sin datos; IHC: marcadores de inmunohistoquímica.

con mayor número de mitosis y extravasación eritrocitaria. También pueden diferenciarse según el tipo celular en fusocelulares, cuando muestran células alargadas de características endoteliales, o en epitelioides, cuando tienen células mal diferenciadas, grandes, poligonales y con citoplasma amplio. La mayor parte de los angiosarcomas cutáneos son positivos para CD31, CD34, ERG, factor VIII, cMYC y FLI1. Los más usados para el diagnóstico son el CD31 y CD34, es más específico el segundo. El cMYC se expresa en angiosarcomas cutáneos secundarios, como se evidenció en nuestro estudio, asociado con el antecedente de irradiación.<sup>5</sup>

No hay guías ni ensayos clínicos que ayuden a guiar la terapia. La mayor parte de las recomendaciones nacen a partir de reportes, series de casos y estudios retrospectivos. Para el tratamiento de la enfermedad localizada se describe en primera instancia la cirugía con márgenes amplios como única medida curativa. Sin embargo, es bien conocido que lograr márgenes libres después de una resección de un angiosarcoma puede ser difícil, porque frecuentemente son tumores expansivos que afectan más tejido del clínicamente visible. Posterior a la resección quirúrgica debe darse radioterapia local, lo que disminuye la tasa de recaída, que

**Cuadro 2.** Análisis univariado de los pacientes con angiosarcoma cutáneo (n = 8)

Características	Frecuencia absoluta	Frecuencia relativa (%)
<b>Edad, años</b>		
Menos de 70	4/8	50
70 o más	4/8	50
<b>Sexo</b>		
Masculino	4/8	50
Femenino	4/8	50
<b>Localización de la lesión</b>		
Cabeza	5/8	62.5
Tronco	2/8	25
Extremidades	1/8	12.5
<b>Histopatología</b>		
Bien diferenciado	3/8	37.5
Mal diferenciado	2/8	25
Moderadamente diferenciado	3/8	37.5
<b>Patrón celular</b>		
Epiteliode	3/8	37.5
Fusocelular	5/8	62.5
<b>Inmunohistoquímica</b>		
CD31 +	7/8	87.5
CD34 +	4/8	50
C-MYC	1/8	12.5

es muy alta en estos pacientes.<sup>8</sup> En sujetos con enfermedad avanzada, con menor evidencia, se han administrado algunos medicamentos quimioterapéuticos como terapia neoadyuvante. Las mejores respuestas se han observado en pacientes en tratamiento con taxanos (paclitaxel), pero también se describe doxorubicina, talidomida, vinblastina, inhibidores de tirosina cinasa, anti CTLA-4, entre otros.<sup>6,9</sup> Cabe resaltar la administración de betabloqueadores como el propranolol en algunos reportes de caso en donde se ha evidenciado apoptosis e inhibición de la proliferación vascular, con buenos resultados clínicos.<sup>10</sup>

El pronóstico del angiosarcoma cutáneo es adverso, los estudios han demostrado tasas de supervivencia a dos años del 45.8% en pacientes que van a cirugía y radioterapia conjunta.<sup>11</sup> El mejor pronóstico se describe en pacientes menores de 70 años, tamaño del tumor menor a 5 cm y localización en la cara.<sup>12</sup> Estos datos se relacionan con las comorbilidades de cada paciente y permiten orientar las opciones terapéuticas según el caso.

En este estudio no fue posible la obtención de datos sobre el tratamiento y el seguimiento de los pacientes, por lo que no pudieron establecerse tasas de supervivencia. Esto genera la necesidad de realizar futuras investigaciones asociadas con el conocimiento del tratamiento y pronóstico del angiosarcoma cutáneo. En nuestro conocimiento, hasta la fecha éste es el primer estudio de esta índole en Colombia y Latinoamérica, por lo que se aporta a la caracterización demográfica, clínica y patológica de angiosarcomas cutáneos a la bibliografía mundial.

#### Limitaciones del estudio

Entre las principales limitaciones de este estudio está la forma de recolección de la información, que consistió en la revisión de los archivos de patología y archivos de fotos clínicas del servicio, lo que puede llevar a tener datos faltantes de los pacientes. Otra limitante es la falta de datos clínicos en cuanto al tratamiento suministrado y el seguimiento de los pacientes.

Este estudio se considera de riesgo mínimo, se preserva la identidad de los pacientes. Todos los pacientes tenían previo consentimiento informado para el uso de los datos clínicos y fotos, tanto clínicas como histopatológicas.

#### CONCLUSIONES

Se comunica un estudio retrospectivo y descriptivo de 8 casos de angiosarcoma cutáneo



diagnosticados en un periodo de 46 años en un servicio de dermatopatología de Medellín, Colombia, destacando que es una enfermedad de baja prevalencia, el grupo etario más afectado fue el de adultos mayores de 55 años, la manifestación clínica más frecuente fue en la cabeza y el cuello, e histopatológicamente el patrón fusocelular fue el predominante. Este estudio permite un acercamiento a la epidemiología y a las manifestaciones clínico-patológicas del angiosarcoma cutáneo en nuestro medio. Debe tenerse en cuenta esta enfermedad entre los diagnósticos diferenciales de neoplasias cutáneas, debido a su mal pronóstico y la importancia del tratamiento oportuno.

## REFERENCIAS

1. Conic RRZ, Damiani G, Frigerio A, Tsai S, Bragazzi NL, Chu TW, et al. Incidence and outcomes of cutaneous angiosarcoma: A SEER population-based study. *J Am Acad Dermatol* 2020; 83 (3): 809-16. <https://doi.org/10.1016/j.jaad.2019.07.024>.
2. Requena C, Alsina M, Morgado-Carrasco D, Cruz J, Sanmartín O, Serra-Guillén C, et al. Kaposi sarcoma and cutaneous angiosarcoma: Guidelines for diagnosis and treatment. *Actas Dermosifiliogr* 2018; 109 (10): 878-87. DOI: 10.1016/j.adengl.2018.10.003.
3. Albores-Saavedra J, Schwartz AM, Henson DE, Kostun L, Hart A, Angeles-Albores D, et al. Cutaneous angiosarcoma. Analysis of 434 cases from the surveillance, epidemiology, and end results program, 1973-2007. *Ann Diagn Pathol* 2011; 15 (2): 93-7. doi: 10.1016/j.anndiagpath.2010.07.012.
4. Montoya N, Díaz CJ. Angiosarcoma cutáneo asociado a esclerosis sistémica. *Rev Aso Col Derma y Cir Dermatol* 2019; 24 (2): 122-126.
5. Ishida Y, Otsuka A, Kabashima K. Cutaneous angiosarcoma: Update on biology and latest treatment. *Curr Opin Oncol* 2018; 30 (2): 107-12. doi: 10.1097/CCO.0000000000000427.
6. Shustef E, Kazlouskaya V, Prieto VG, Ivan D, Aung PP. Cutaneous angiosarcoma: a current update. *J Clin Pathol* 2017; 70 (11): 917-25. doi: 10.1136/jclinpath-2017-204601.
7. Co M, Lee A, Kwong A. Cutaneous angiosarcoma secondary to lymphoedema or radiation therapy — A systematic review. *Clin Oncol* 2019; 31 (4): 225-31. doi: 10.1016/j.clon.2019.01.009.
8. Quintero JA, Sánchez JO, Llinás NE, Durango IC, Guarnizo C, Rubiano JA, et al. Tratamiento oncológico del angiosarcoma cutáneo. Revisión de la literatura. *Rev Colomb Cancerol* 2012; 16 (1): 49-58. DOI: 10.1016/S0123-9015(12)70030-6.
9. Florou V, Rosenberg AE, Wieder E, Komanduri KV, Kolonias D, Uduman M, et al. Angiosarcoma patients treated with immune checkpoint inhibitors: a case series of seven patients from a single institution. *J Immunother Cancer* 2019; 7 (1): 213. doi: 10.1186/s40425-019-0689-7.
10. Chow W, Amaya CN, Rains S, Chow M, Dickerson EB, Bryan BA. Growth attenuation of cutaneous angiosarcoma with propranolol-mediated  $\beta$ -blockade. *JAMA Dermatol* 2015; 151 (11): 1226-9. doi:10.1001/jamadermatol.2015.2554.
11. Ogawa K, Takahashi K, Asato Y, Yamamoto Y, Taira K, Matori S, et al. Treatment and prognosis of angiosarcoma of the scalp and face: a retrospective analysis of 48 patients. *Br J Radiol* 2012; 85 (1019): e1127-33. doi: 10.1259/bjr/31655219
12. Shin JY, Roh SG, Lee NH, Yang KM. Predisposing factors for poor prognosis of angiosarcoma of the scalp and face: Systematic review and meta-analysis: Angiosarcoma of the scalp and face. *Head Neck* 2017; 39 (2): 380-6. doi: 10.1002/hed.24554.

<https://doi.org/10.24245/drm/bmu.v67i5.9131>

## Melanoma lentiginoso acral: ¿qué datos existen en Latinoamérica?

### *Acral lentiginous melanoma: Available data in Latin America.*

Sebastian Ramiro Gil Quiñones, John Alexander Nova, Luz Dary Gutiérrez Castañeda

#### Resumen

**OBJETIVO:** Contrastar los datos obtenidos en un estudio local con la bibliografía sobre el melanoma lentiginoso acral disponible para Latinoamérica.

**MATERIALES Y MÉTODOS:** Estudio transversal, descriptivo, en el que se recolectaron los datos de todos los pacientes con diagnóstico nuevo de melanoma diagnosticados en un centro de referencia en Dermatología, en Colombia, de 2011 a 2019. De los casos de melanoma lentiginoso acral se evaluaron características sociodemográficas, clínicas, de histología y tratamiento. Posteriormente, se realizó una revisión bibliográfica de todos los estudios que reportaban la epidemiología del melanoma en Centro y Sudamérica.

**RESULTADOS:** De 431 casos confirmados de melanoma, el 24% correspondió a melanoma lentiginoso acral. De éstos, el 58% estaban ulcerados y el 31% tenían un índice Breslow mínimo de 4 mm. La media del tamaño fue de 25 mm. En la bibliografía revisada se identificaron 10 reportes enfocados a melanoma lentiginoso acral específicamente. La mayor parte de los estudios se realizaron en Brasil, Perú y Colombia.

**CONCLUSIONES:** Se observó una tendencia al aumento en los diagnósticos de melanoma entre 2011 y 2019 en el estudio descriptivo. Según la bibliografía, el melanoma lentiginoso acral corresponde al subtipo más frecuente en países como Colombia, Perú, Guatemala y México. En Argentina, Brasil y Chile predomina el melanoma de extensión superficial.

**PALABRAS CLAVE:** Melanoma; melanoma lentiginoso acral; Colombia; América Latina; Sudamérica, Centroamérica.

#### Abstract

**OBJECTIVE:** To contrast the data obtained in a local study with the bibliography on acral lentiginous melanoma available for Latin America.

**MATERIALS AND METHODS:** Cross-sectional, descriptive study, in which data were collected from all patients with a new diagnosis of melanoma diagnosed in a reference center in Dermatology, in Colombia, from 2011 to 2019. For the cases of acral lentiginous melanoma, sociodemographic, clinical, histology and treatment characteristics were evaluated. Subsequently, a bibliographic review of all the studies that reported the epidemiology of melanoma in Central and South America was carried out.

**RESULTS:** Of 431 confirmed cases of melanoma, 24% corresponded to acral lentiginous melanoma. Of these, 58% were ulcerated and 31% had a minimum Breslow of 4 mm. The mean size was 25 mm. Within the reviewed literature, 10 reports focused specifically on acral lentiginous melanoma were identified. Most of the studies were carried out in Brazil, Peru and Colombia.

Grupo de Investigación en Dermatología General. Línea de Investigación en Cáncer de Piel. Hospital Universitario Centro Dermatológico Federico Lleras Acosta ESE, Bogotá DC, Colombia.

**Recibido:** junio 2022

**Aceptado:** abril 2023

#### Correspondencia

Sebastian Ramiro Gil Quiñones  
sgil9602@gmail.com

#### Este artículo debe citarse como:

Gil-Quíñones SR, Nova JA, Gutiérrez-Castañeda LD. Melanoma lentiginoso acral: ¿qué datos existen en Latinoamérica? Dermatol Rev Mex 2023; 67 (5): 638-650.

**CONCLUSIONS:** An increasing trend in melanoma diagnoses was observed between the years 2011-2019 in the descriptive study. According to the literature, acral lentiginous melanoma corresponds to the most frequent subtype in countries such as Colombia, Peru, Guatemala and Mexico. Superficial spreading melanoma predominates in Argentina, Brazil and Chile.

**KEYWORDS:** Melanoma; Acral lentiginous melanoma; Colombia; Latin America; South America; Central America.

## ANTECEDENTES

El melanoma, a pesar de representar el 4% de todas las neoplasias de la piel, es el causante del 75% de las muertes por cáncer de piel en todo el mundo. Éste afecta aproximadamente a 22 de cada 100,000 personas en Estados Unidos.<sup>1</sup> El melanoma lentiginoso acral supone un subtipo histológico poco frecuente en caucásicos; no obstante, en la población asiática, hispana y afrodescendiente se manifiesta de forma más frecuente.<sup>2</sup> Ésta es una variante no relacionada con la fotoexposición, la cual ocurre principalmente en zonas distales como las palmas y las plantas y en el aparato ungueal.<sup>3</sup> Sus desencadenantes no están claramente establecidos. El mal pronóstico puede derivar de un diagnóstico tardío, asociado con ulceración y con mayor índice de Breslow a nivel histológico.<sup>4</sup> En Colombia y América Latina, los datos relacionados con el melanoma lentiginoso acral son escasos y heterogéneos,<sup>5</sup> por lo que este estudio pretende contrastar los datos obtenidos en un estudio local con la bibliografía sobre el melanoma disponible para Latinoamérica.

## MATERIALES Y MÉTODOS

Estudio transversal descriptivo realizado en dos fases. En la primera se analizaron los casos nue-

vos de melanoma diagnosticados en el Hospital Universitario Centro Dermatológico Federico Lleras Acosta en Bogotá, Colombia, entre 2011 y 2019. Para los casos de melanoma lentiginoso acral atendidos se obtuvieron datos de información sociodemográfica, clínica, histopatológica y tratamiento. Las variables se compilaron en una base de datos realizada en Microsoft Excel® y el análisis de los datos se hizo mediante el paquete estadístico Stata 16®. Las variables cualitativas se reportaron como frecuencias absolutas y relativas, las variables cuantitativas se presentaron a través de medidas de tendencia central y de dispersión.

La segunda fase correspondió a una revisión de la bibliografía a partir de las bases de datos Medline, LILACS y Google Scholar mediante la combinación de los términos: *Melanoma, Melanoma lentiginoso acral, Colombia, América Latina, Sur América y Centro América*, con el fin de identificar mediante una búsqueda amplia, estudios de carácter observacional descriptivo o analítico, publicados, que reportasen datos epidemiológicos correspondientes a melanoma y melanoma lentiginoso acral. Estos datos se extrajeron posterior a la lectura de texto completo en un formato preestablecido de Microsoft Excel®. Los resultados se reportaron en tablas comparativas.

**RESULTADOS**

Se registraron 431 casos confirmados de melanoma de 2011 a 2019, de los cuales 106 correspondieron a melanoma lentiginoso acral (24.6%; **Cuadro 1**). La tendencia en el diagnóstico de casos nuevos de melanoma durante el periodo estudiado se muestra en la **Figura 1**, con 26 casos confirmados en 2011 y 73 casos en 2019. De melanoma lentiginoso acral, hubo 4 casos en 2011 y 16 en 2019, con tendencia estable en el diagnóstico de casos nuevos.

De los pacientes con melanoma lentiginoso acral el 49% correspondió al sexo femenino. Los miembros inferiores fueron la localización anatómica más comúnmente afectada (77.3%). La media del tamaño de las lesiones fue de 25 mm (RIQ 25). En la histopatología, se encontró ulceración en el 58.1% de los pacientes (n = 50), concentrándose la mayor parte en un nivel de Clark IV (45.3%) e índices de Breslow mayores de 4.0 mm (31.3%). En cuanto al estadio tumoral, 86 pacientes tenían melanomas invasores (81.2%). Las características sociodemográficas, histopatológicas y clínicas de los pacientes con melanoma lentiginoso acral en este estudio y en los estudios consultados se encuentran compilados en el **Cuadro 2**.

**Búsqueda de la bibliografía**

La búsqueda de bibliografía sobre melanoma y melanoma acral en América Latina arrojó un total de 51 artículos. De éstos, 41 correspondieron a estudios con datos epidemiológicos de melanoma y 10 a estudios enfocados en melanoma lentiginoso acral específicamente (**Cuadros 1 y 2**). Los estudios se realizaron en países latinoamericanos, como Argentina, Brasil, Chile, Colombia, Cuba, Costa Rica, Guatemala, Panamá, Perú, México, Uruguay y Venezuela. Los diseños epidemiológicos correspondieron principalmente a estudios transversales y retrospectivos; no obstante, se incluyeron algunos

**Cuadro 1.** Distribución de los subtipos histológicos de melanoma en este estudio y en datos de América Latina (continúa en la siguiente página)

		Datos del estudio									
Autor y año de publicación	Este estudio 2021	Pozzobon 2013 <sup>6</sup>	Pozzobon 2018 <sup>7</sup>	Reyes 2018 <sup>8</sup>	Puentes 2020 <sup>9</sup>	Villegas 1999 <sup>10</sup>	Botello-Mojica 2017 <sup>11</sup>	Loria 2010 <sup>12</sup>	Loria 2020 <sup>13</sup>		
País	Colombia	Colombia	Colombia	Colombia	Colombia	Colombia	Colombia	Argentina	Argentina		
Ciudad	Bogotá	Bogotá	Bogotá	Bucaramanga	Ibagué	Caldas	Caldas	N/A	N/A		
Periodo	2011-2019	2006-2010	1999-2014	2000-2009	2010-2016	1982-1995	2005-2015	2003-2009	2002-2017		
<b>Subtipo histológico, núm. (%)</b>											
Lentigo maligno melanoma	169 (39.2)	144 (24)	138 (33.7)	16 (9.5)	8 (11.9)	12 (14.1)	5 (4.9)	306 (8)	574 (5.6)		
Melanoma lentiginoso acral	106 (24.6)	262 (43.7)	75 (18.3)	28 (16.6)	28 (41.8)	44 (51.8)	25 (24.5)	229 (6)	332 (3.3)		
Melanoma de extensión superficial	52 (12.1)	85 (14.2)	175 (42.7)	23 (13.6)	3 (4.5)	16 (18.8)	24 (23.5)	2069 (54)	1426 (28.6)		
Melanoma nodular	47 (10.9)	22 (3.7)	12 (2.9)	41 (24.3)	13 (19.4)	12 (14.1)	21 (20.5)	1034 (27)	921 (13.8)		
Melanoma no clasificado	14 (3.2)			48 (28.4)					4426 (43.4)		
<b>Total</b>	<b>431</b>	<b>599</b>	<b>415</b>	<b>169</b>	<b>77</b>	<b>85</b>	<b>102</b>	<b>3832</b>	<b>10,199</b>		

**Cuadro 1.** Distribución de los subtipos histológicos de melanoma en el presente estudio y en datos de América Latina (continúa en la siguiente página)

Datos del estudio											
Autor y año de publicación	Foiato 2017 <sup>14</sup>	Moreno 2015 <sup>15</sup>	Steglich 2018 <sup>16</sup>	Brandao 2013 <sup>17</sup>	Araujo 2014 <sup>18</sup>	Naser 2011 <sup>19</sup>	de Lima 2015 <sup>20</sup>	Ocanha-Xavier 2018 <sup>21</sup>	Bertoldi 2020 <sup>22</sup>		
País	Brasil	Brasil	Brasil	Brasil	Brasil	Brasil	Brasil	Brasil	Brasil	Brasil	Brasil
Ciudad	Paraná	Santa Catarina	Joinville	Belo Horizonte	Belo Horizonte	Blumenau	Santa Catarina	São Paulo	Curitiba		
Periodo	2008-2013	2010-2013	2003-2014	1990-2010	2011-2013	1980-2009	1999-2013	2003-2011	2001-2016		
<b>Subtipo histológico, núm. (%)</b>											
Lentigo maligno melanoma	14 (4.6)	29 (12.2)	91 (10.2)	54 (35.7)	2 (6.4)	34 (5.4)	1 (0.4)	13 (10)	27 (12.1)		
Melanoma lentiginoso acral	11 (3.7)	5 (2.1)	10 (1.1)	26 (17.2)	3 (9.7)	38 (6)	1 (0.4)	20 (15)	8 (3.6)		
Melanoma de extensión superficial	154 (48)	159 (67)	516 (57.9)	53 (35.1)	12 (38.7)	325 (51.6)	41 (19.2)	84 (62)	71 (31.7)		
Melanoma nodular	112 (35)	46 (19.4)	168 (18.9)	9 (6)	14 (45.2)	233 (37)	48 (22.5)	17 (13)	21 (9.4)		
Melanoma no clasificado							21 (9.9)				
Total	321	237	893	166	47	630	213	136	224		

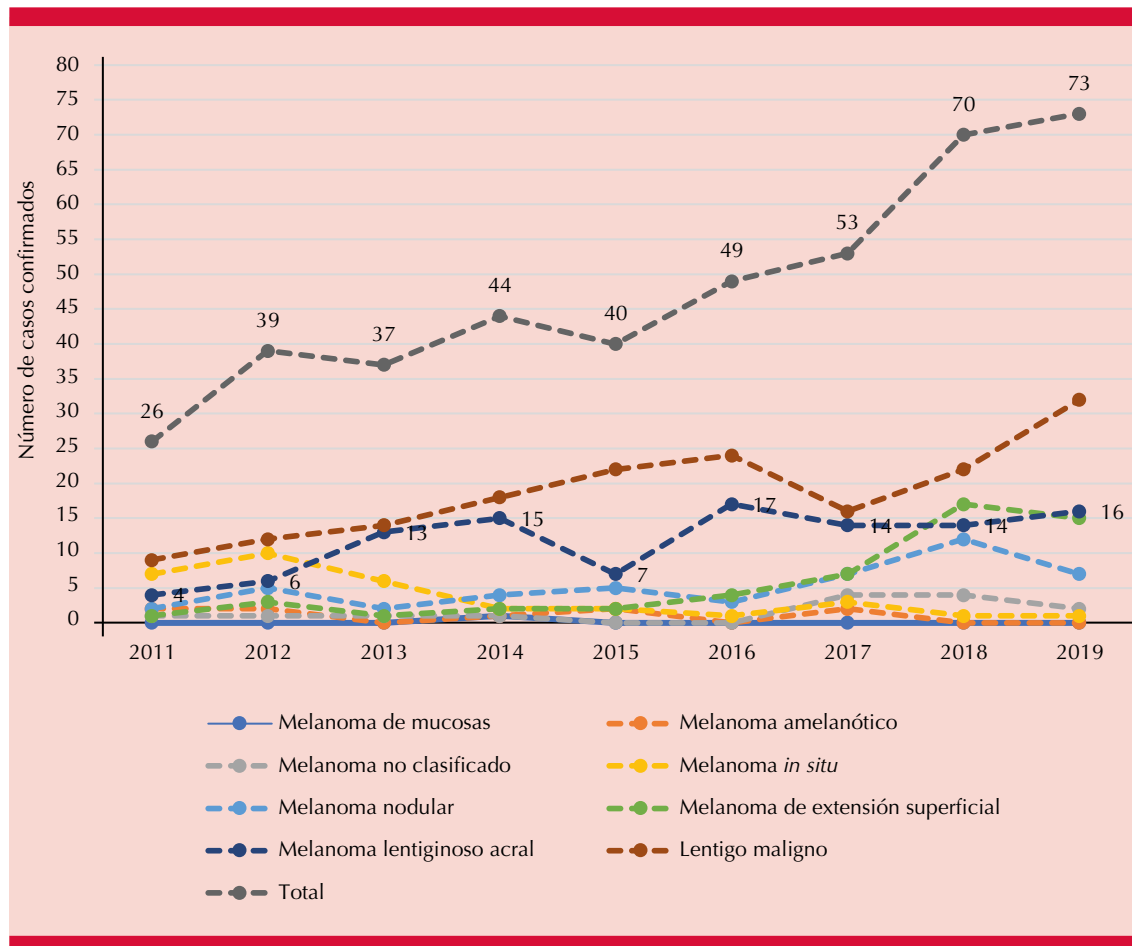
  

Datos del estudio											
Autor y año de publicación	Purim 2020 <sup>23</sup>	Vilanova 2013 <sup>24</sup>	Chiba 2010 <sup>25</sup>	Ferrari 2008 <sup>26</sup>	Fernandes 2005 <sup>27</sup>	Pérez 2017 <sup>28</sup>	Pizarro 2019 <sup>29</sup>	Cabrera 2018 <sup>30</sup>	Ayala 2018 <sup>31</sup>		
País	Brasil	Brasil	Brasil	Brasil	Brasil	Chile	Chile	Chile	Cuba	Cuba	
Ciudad	Curitiba	Teresina	Manaus	São Paulo	Río de Janeiro	O'Higgins	Osorno	N/A	Cienfuegos		
Periodo	2013-2017	2000-2010	2002-2007	1993-2006	1993-2003	2012-2015	2016-2018	1982-1993	2009-2011		
<b>Subtipo histológico, núm. (%)</b>											
Lentigo maligno melanoma	4 (3)	19 (9.5)	8 (14.5)	42 (11.5)	1 (1.5)	9 (20)	7 (12.7)	8 (7.8)	0		
Melanoma lentiginoso acral	16 (12)	21 (10.6)	17 (30.9)	81 (22.3)	15 (23)	1 (2)	8 (14.5)	24 (22.1)	1 (7.7)		
Melanoma de extensión superficial	37 (27)	37 (18.6)	14 (25.5)	123 (33.8)	41 (63)	23 (48)	26 (47.3)	42 (37.5)	11 (84.6)		
Melanoma nodular	40 (29)	105 (52.8)	16 (29.1)	95 (26.1)	8 (12.3)	14 (30)	10 (18.2)	36 (32.2)	1 (7.7)		
Melanoma no clasificado											
Total	139	313	55	364	65	48	55	113	13		

**Cuadro 1.** Distribución de los subtipos histológicos de melanoma en el presente estudio y en datos de América Latina (continuación)

Datos del estudio										
Autor y año de publicación	Chacón 2014 <sup>32</sup>	Hernández 2020 <sup>33</sup>	El Achtar 2019 <sup>34</sup>	Coras 2012 <sup>35</sup>	Alcarraz 2016 <sup>36</sup>	Díaz 1998 <sup>37</sup>	Gutiérrez 2007 <sup>38</sup>	Lozano-Espinoza 2010 <sup>39</sup>	Zegarra del Carpio 2008 <sup>40</sup>	
País	Costa Rica	Guatemala	Panamá	Perú	Perú	Perú	Perú	Perú	Perú	Perú
Ciudad	Alajuela	Guatemala	Panamá	N/A	Surquillo	Trujillo	Surquillo	Lima	Lima	Lima
Periodo	2009-2012	N/A	2012-2017	2002-2011	2009-2011	1967-1997	2000-2004	1996-2007	1985-2007	
<b>Subtipo histológico, n (%)</b>										
Lentigo maligno melanoma	5 (17.8)		2 (0.8)	53 (16.6)	3 (0.7)	2 (4.3)		7 (7.7)		2 (5.6)
Melanoma lentiginoso acral	1 (3.5)	58 (58)	23 (9.3)	149 (46.6)	107 (26.4)	17 (36.1)	51 (8.9)	81 (86.6)		19 (52.8)
Melanoma de extensión superficial	14 (50)	8 (8)	16 (6.5)	39 (12.2)	5 (1.23)	3 (6.4)		4 (3.8)		7 (19.4)
Melanoma nodular	6 (21.4)	25 (25)	78 (31.6)	64 (20)	57 (14.1)	25 (53.2)	52 (9.1)	2 (1.9)		8 (22.2)
Melanoma no clasificado					232 (57.4)		366 (63.9)			
Total	28	100	247	320	404	47	574	94		40
Datos del estudio										
Autor y año de publicación	Lino-Silva 2016 <sup>41</sup>	Aguilar-Romero 2021 <sup>42</sup>	Karam-Orantes 2008 <sup>43</sup>	Rosas 2003 <sup>44</sup>	Amarillo 2020 <sup>45</sup>	Gonzales 2004 <sup>46</sup>				
País	México	México	México	México	Uruguay	Venezuela				
Ciudad	México DF	México DF	México DF	Sinaloa	Montevideo	Valencia				
Periodo de tiempo	2005-2014	2010-2015	1981-2006	1994-2002	2008-2017	1986-2001				
<b>Subtipo histológico, núm. (%)</b>										
Lentigo maligno melanoma	14 (1.2)		39 (23.6)	2 (6.45)	23 (14.6)	9 (6.6)				
Melanoma lentiginoso acral	538 (44.1)	271 (74.9)	71 (43)	14 (45.1)	23 (14.6)	26 (19.2)				
Melanoma de extensión superficial	212 (17.4)	42 (11.6)	20 (12.1)	5 (16.1)	46 (28.9)	38 (27.1)				
Melanoma nodular	455 (37.3)	49 (13.5)	28 (17)	10 (32.6)	52 (32.7)	48 (34.4)				
Melanoma no clasificado						17 (12.5)				
Total	1219	362	165	31	173	140				

Se excluyeron los datos de estudios que no se ajustaban a los subtipos histológicos reportados en este estudio. En el total de los datos se reporta el valor absoluto de los pacientes analizados en cada estudio independientemente del ajuste en los subtipos histológicos planteados en este estudio



**Figura 1.** Tendencia del melanoma en población colombiana entre 2011 y 2019.

registros de trabajos de grado sin publicación oficial. La mayor parte de los estudios se ejecutaron en Brasil (17/51) seguido de Perú (6/51) y Colombia (6/51).

## DISCUSIÓN

Según datos poblacionales aportados por el SEER (*Surveillance, Epidemiology and End Results*), la incidencia del melanoma lentiginoso acral se ha considerado mayor en subgrupos étnicos como hispanos, afrodescendientes, indígenas, población de las islas del Pacífico y asiáticos.<sup>55</sup>

Ahora bien, en el presente estudio y en otros de Latinoamérica, el melanoma lentiginoso acral fue el subtipo predominante en población colombiana, peruana, guatemalteca y mexicana, mientras que en otros países como Argentina, Brasil, Chile, Costa Rica, Cuba y Venezuela, el más encontrado fue el melanoma de extensión superficial. En los únicos estudios de Panamá y Uruguay el melanoma nodular fue el reportado con más frecuencia. De cierto modo, esto podría corresponder a variaciones genéticas derivadas de diversidad ancestral, racial o ambas de la población de cada país, teniendo en cuenta

**Cuadro 2.** Características sociodemográficas, histopatológicas y clínicas de los pacientes con melanoma lentiginoso acral en este estudio y en datos de América Latina (Continúa en la siguiente página)

Datos del estudio											
Autor y año de publicación	Este estudio	Duarte	De castro e Souza	Nunes	Caly*	Zemelman	Barrera	Lino-Silva	Huamán*	Castañeda	Zegarra del Carpio
	2017 <sup>5</sup>	2017 <sup>5</sup>	2020 <sup>47</sup>	2018 <sup>48</sup>	2010 <sup>49</sup>	2015 <sup>50</sup>	2019 <sup>51</sup>	2018 <sup>52</sup>	2003 <sup>53</sup>	2017 <sup>54</sup>	2008 <sup>40</sup>
País	Colombia	Colombia	Brasil	Brasil	Brasil	Chile	México	México	Perú	Perú	Perú
Ciudad	Bogotá	Bogotá	São Paulo	Rio de Janeiro	São Paulo	Santiago de Chile	México DF	México DF	Lima	Lima	Lima
Periodo	2011-2019	2003-2009	1997-2016	1997-2014	1992-2001 y 2005-2009	2010-2014	2000-2015	1995-2000	2005-2012	1985-2007	
Total de pacientes	106	90	45	527	53	70	36	715	22	537	19
Variables sociodemográficas											
Promedio o mediana de edad	69.9 (14.5 DE)	64.5 (29-92)	68.7 (11.1 DE)	65.4 (14.2 DE)	66.6 (32-96)	65.7 (14.4 DE)	58 (48-69)	62.9	62.5 (11-98)		
Sexo, núm. (%)											
Femenino	52 (49)	35 (38.8)	31 (69)	294 (55.8)	27 (50.9)	36 (51.4)	23 (63.8)	449 (62.8)	9 (41)	271 (50.5)	7 (36.8)
Masculino	54 (51)	55 (61.2)	14 (31)	233 (44.2)	26 (49.1)	34 (48.6)	13 (36.1)	266 (37.2)	13 (59)	266 (49.5)	12 (63.2)
Variables clínicas											
Localización del tumor, núm. (%)											
Total miembro superior	24 (22.7)	10 (11.1)	7 (15.5)	Volar 370 (70.2)	7 (13.2)	2 (2.9)	6 (16.7)	0	58 (10.8)		
Total miembro inferior	82 (77.3)	80 (88.8)	37 (82.2)	Subungueal 157 (29.8)	46 (86.8)	68 (97.1)	30 (83.3)	22 (100)	480 (89.2)		
Variables histopatológicas											
Ulceración histopatológica, núm. (%)											
No	14 (16.2)	48 (53.3)	26 (57.7)	87 (21)	17 (32.1)	31 (86.1)	388 (54.3)	147 (31.7)			
Sí	50 (58.1)	38 (42.2)	19 (42.2)	328 (79)	36 (67.9)	5 (13.9)	327 (45.7)	317 (68.3)			



**Cuadro 2.** Características sociodemográficas, histopatológicas y clínicas de los pacientes con melanoma lentiginoso acral en este estudio y en datos de América Latina (Continúa en la siguiente página)

Autor y año de publicación	Este estudio	Datos del estudio																				
		Duarte 2017 <sup>5</sup>	De castro e Souza 2020 <sup>47</sup>	Nunes 2018 <sup>48</sup>	Caly* 2010 <sup>49</sup>	Zemelman 2015 <sup>50</sup>	Barrera 2019 <sup>51</sup>	Lino-Silva 2018 <sup>52</sup>	Huamán* 2003 <sup>53</sup>	Castañeda 2017 <sup>54</sup>	Zegarra del Carpio 2008 <sup>40</sup>											
Índice de Breslow en mm, núm. (%)																						
< 0.8	3 (3.4)		Promedio 5.09			11 (15.7)						1 (4.5)										
0.8-1.0	4 (4.6)	12 (13.3)	Mediana 3 (5.5-1)		7 (13.5)																5 (26.3)	
1.0-2.0	14 (16.2)	23 (25.5)		Promedio 8.3 (9.4 DE)		31 (44.3)															4 (21.1)	
2.0-4.0	20 (23.2)	32 (35.5)			13 (25)																8 (42.1)	
> 4.0	27 (31.3)	15 (16.6)			19 (36)	16 (22.9)						9 (41)									2 (10.5)	
Índice mitótico mayor o igual a 1 mm <sup>2</sup> , núm. (%)																						
No	8 (9.3)		21 (47.7)	87 (21)	8 (15.1)																	124 (32.8)
Sí	48 (55.8)		19 (42.2)	236 (86.4)	45 (84.9)																	254 (67.2)
Nivel de Clark, núm. (%)																						
I (invasión a epidermis)	0		4 (8.8)		4 (7.7)							0										4 (21.1)
II (invasión a dermis papilar)	4 (4.6)		5 (11.1)		5 (9.6)							0										2 (10.5)
III (invasión a unión entre dermis papilar y reticular)	14 (16.2)		7 (15.5)		11 (21.2)							1 (4.5)										4 (21.1)
IV (invasión a dermis reticular)	39 (45.3)		26 (51.1)		13 (25)							6 (27.2)										7 (36.8)
V (invasión a tejido celular subcutáneo)	5 (5.8)		6 (13.3)		19 (36.5)							9 (40.9)										2 (10.5)

**Cuadro 2.** Características sociodemográficas, histopatológicas y clínicas de los pacientes con melanoma lentiginoso acral en este estudio y en datos de América Latina (continuación)

Autor y año de publicación	Este estudio	Datos del estudio												
		Duarte 2017 <sup>5</sup>	De castro e Souza 2020 <sup>47</sup>	Nunes 2018 <sup>48</sup>	Caly* 2010 <sup>49</sup>	Zemelman 2015 <sup>50</sup>	Barrera 2019 <sup>51</sup>	Lino-Silva 2018 <sup>52</sup>	Huamán* 2003 <sup>53</sup>	Castañeda 2017 <sup>54</sup>	Zegarra del Carpio 2008 <sup>40</sup>			
Estadio tumoral, núm. (%)														
<i>In situ</i>	20 (18.8)	5 (11.6)		10 (14.3)	3 (8.3)									
Invasor	86 (81.2)	38 (88.3)		44 (62.9)	33 (91.7)									

\* Tesis doctoral sin publicación oficial. Del total de pacientes, 13 casos fueron enviados desde Bolivia.

\* Tesis de especialización sin publicación oficial.

que la existencia de genotipos caucásicos y no caucásicos o nativos inherentes a cada región se relacionan con una distribución diferente del cáncer de piel.<sup>56</sup> Lo anterior es consistente con un estudio realizado por De Vries y colaboradores, quienes concluyen que los melanomas no acrales son más frecuentes en poblaciones como Argentina, Brasil o Uruguay, países que muestran una distribución del melanoma más similar a la de América del Norte o Europa, donde predomina el melanoma de extensión superficial.<sup>57,58</sup>

Las mismas variaciones genéticas permiten el planteamiento de la hipótesis de que el melanoma lentiginoso acral corresponde a un subtipo diferente clínica y molecularmente dentro del espectro del melanoma, teniendo en cuenta que, por ejemplo, algunas variantes genéticas en el gen MC1R están presentes en más del 80% de los pacientes fototipo I con cabello y ojos claros (frecuente en poblaciones caucásicas).<sup>59</sup> Del mismo modo, en melanomas de zonas fotoexpuestas suelen encontrarse alteraciones en BRAF y NRAS, a diferencia del melanoma lentiginoso acral, donde predominan mutaciones en el gen KIT y las mutaciones en BRAF quedan relegadas a un 16%.<sup>60</sup>

En cuanto al predominio del melanoma según el sexo, se evidenciaron proporciones similares en la aparición de melanoma en hombres y en mujeres, cuya edad de diagnóstico se encontró principalmente en la séptima década de la vida. Estos resultados son coherentes con lo reportado por De Vries, quien concluye que en población latinoamericana las tasas de incidencia son similares en hombres y en mujeres.<sup>57</sup> Del mismo modo, Bradford y colaboradores encontraron en población estadounidense un incremento en la incidencia por millón de personas al año en la séptima década de la vida; estos datos son similares en ambos sexos.<sup>58</sup>

El melanoma lentiginoso acral se localizó principalmente en los miembros inferiores, esto es

contrastable con uno de los estudios más grandes de esta enfermedad en América Latina, realizado por Castañeda y colaboradores en Perú, donde el 89.2% (n = 480) de los pacientes tuvo el tumor primario en los miembros superiores.<sup>54</sup> El estudio realizado por Asgari<sup>4</sup> en Estados Unidos identificó una mayor proporción de los casos de melanoma lentiginoso acral en esta misma topografía.

A pesar de que el registro del tiempo de evolución de las lesiones es escaso en los estudios, éste se considera un factor pronóstico importante del melanoma lentiginoso acral. En este estudio, la media de diagnóstico fue de 14 meses. Esto es consistente con un estudio de Bristow y colaboradores, en el que los tiempos promedio de diagnóstico fueron de 12.5 meses en mujeres y de 14.5 meses en hombres, variando el grosor tumoral entre 0.8 y 13.3 mm.<sup>61</sup> En otro estudio, el tiempo promedio al diagnóstico fue de 17 meses, con un dictamen errado por parte del médico tratante en el 32% de los casos, generando retraso importante en la identificación temprana del melanoma lentiginoso acral.<sup>62</sup> Estos tiempos son esenciales debido a la relación directamente proporcional del tiempo de evolución en meses con el Breslow.<sup>63</sup>

El retraso diagnóstico en el melanoma lentiginoso acral ocurre desde el primer contacto con el médico de atención primaria, probablemente debido a un adiestramiento insuficiente o por falta de conocimiento profundo en este tipo de enfermedades.<sup>64</sup> Lo anterior corresponde a una parte de una serie de factores contribuyentes, como el desconocimiento de la manifestación del melanoma lentiginoso acral en la población y la aparición en zonas no expuestas o difíciles de examinar.<sup>65</sup> Deben establecerse acciones encaminadas a mejorar el diagnóstico de melanoma lentiginoso acral para pacientes y para médicos generales y dermatólogos. Un punto de partida podría ser la educación de pacientes a nivel local mediante la concientización acerca del riesgo

incrementado de la población latinoamericana con respecto a la población mundial y la descripción morfológica típica de las lesiones, de modo que esto facilite un autoexamen consciente de la piel acral y la región ungueal.

Los factores histopatológicos son importantes en el pronóstico y la supervivencia de los pacientes con melanoma lentiginoso acral; por ejemplo, Asgari y colaboradores determinaron mediante un modelo de riesgos proporcionales de Cox que la ulceración (OR: 4.35 IC-95%: 1.84-10.29) y los niveles de Breslow mayores de 2 mm (OR: 4.49 IC-95%: 1.83-11.00) son factores asociados con mayor mortalidad específica por melanoma en población estadounidense.<sup>4</sup> Al contrastar esta información con los hallazgos de nuestro estudio, es alarmante que la mayor parte de los reportes concentran la mayor proporción de los pacientes en niveles de Breslow mayores de 2 mm, con una proporción de ulceración que no es despreciable y niveles de Clark mayores o iguales a III.

Este estudio aporta información epidemiológica relevante a la situación actual del melanoma en los países latinoamericanos. Del mismo modo, se resaltó la utilidad de los registros de cáncer y los estudios observacionales realizados en centros de referencia como fuentes valiosas de información epidemiológica, que permite esclarecer la distribución del melanoma en América Latina, teniendo en cuenta que la diversidad étnica o racial de los países que la conforman es la fuente principal de heterogeneidad clínica y constituye una oportunidad para planificar y ejercer labores en salud pública que prioricen a las poblaciones en riesgo, amplíen la cobertura con médicos capacitados en cáncer de piel y establezcan medidas educativas que minimicen el riesgo de padecer la enfermedad y generen una cultura de autocuidado. Del mismo modo, se invita a estudiar la epidemiología del melanoma en poblaciones indígenas, las cuales aportan un perfil de comportamiento del melanoma distinto al de

la población caucásica, lo cual podría esclarecer la heterogeneidad en los datos encontrados.

## CONCLUSIONES

En el estudio descriptivo se observó una tendencia al aumento en los diagnósticos de melanoma entre 2011 y 2019. Según los hallazgos de la búsqueda en la bibliografía en Latinoamérica, el melanoma lentiginoso acral corresponde al subtipo más frecuente en países como Colombia, Perú, Guatemala y México; no obstante, los datos son escasos y las poblaciones son heterogéneas entre sí debido a su componente ancestral poblacional. Es importante instaurar campañas de detección que permitan la captación temprana de los pacientes con melanoma por la alta proporción de pacientes con estadios histológicos de mayor profundidad y peor pronóstico.

## REFERENCIAS

- Davis LE, Shalin SC, Tackett AJ. Current state of melanoma diagnosis and treatment. *Cancer Biol Ther* 2019; 20 (11): 1366-79. doi: 10.1080/15384047.2019.1640032.
- Bradford P, Goldstein A, McMaster M, Tucker M. Acral lentiginous melanoma: incidence and survival patterns in The United States, 1986-2005. *Arch Dermatol* 2009; 145 (4): 427-34. doi: 10.1001/archdermatol.2008.609.
- Pereda C, Traves V, Requena C, Serra-Guillén C, Llombart B, Sanmartín O, et al. Estudio descriptivo de la presentación clínica del melanoma lentiginoso acral. *Actas Dermosifiliogr* 2013; 104 (3): 220-6. doi: 10.1016/j.ad.2012.06.006.
- Asgari MM, Shen L, Sokil MM, Yeh I, Jorgenson E. Prognostic factors and survival in acral lentiginous melanoma. *Br J Dermatol* 2017; 177 (2): 428-35. doi: 10.1111/bjd.15600.
- Duarte CA, Flórez JP, López HG, Meneses MX, de Vries E. Survival of acral lentiginous melanoma in the National Cancer Institute of Colombia. *J Eur Acad Dermatology Venereol* 2017; 31 (3): 438-42. doi: 10.1111/jdv.13913.
- Pozzobon F, Acosta A, Carreño A, Fierro E. Características del melanoma cutáneo primario en el Instituto Nacional de Cancerología 2006-2010. *Rev Colomb Cancerol* 2013; 17 (3): 111-8.
- Pozzobon FC, Acosta ÁE, Castillo JS. Cáncer de piel en Colombia: cifras del Instituto Nacional de Cancerología. *Rev Asoc Colomb Dermatol* 2018; 26 (1): 12-7.
- Reyes E, Uribe C, de Vries E. Population-based incidence and melanoma-specific survival of cutaneous malignant melanoma in a Colombian population 2000-2009. *Int J Dermatol* 2018; 57 (1): 21-7. doi: 10.1111/ijd.13839.
- Puentes C, Estrada A, Bohórquez M, Vélez A, Giraldo C, Echeverry M. Melanoma: clinic-pathological and molecular analyses in patients from Ibagué, Colombia. *Duazary* 2020; 17 (1): 5-18. doi: 10.21676/2389783X.3217.
- Villegas M, Jaramillo F. Comportamiento clínico, epidemiológico e histológico del melanoma maligno en el Departamento de Caldas (Colombia). *Rev Asoc Colomb Dermatología y Cirugía Dermatológica* 1999; 7 (3): 192-6.
- Botello-Mojica HM, Insuasty-Moreno AP, Jaramillo-Ayerbe F. Caracterización del melanoma maligno en la Clínica de Tumores de Piel y Mucosas, Universidad de Caldas, 2005-2015. *Rev Asoc Colomb Dermatol* 2017; 25 (4): 276-83.
- Loria DI, González A, Latorre C. Epidemiología del melanoma cutáneo en Argentina: análisis del Registro Argentino de Melanoma Cutáneo. *Dermatol Argent* 2010; 16 (1): 39-45.
- Loria D, Abriata MG, Santoro F, Latorre C. Cutaneous melanoma in Argentina: An analysis of its characteristics and regional differences. *ecancer*. 2020; 14: 1-16. doi: 10.3332/ecancer.2020.1017.
- Foiato TF, Bereza BRK, Montenegro MF, Guilherme MR, Volski LB, Rebolho JC. Analysis of patients diagnosed with primary cutaneous melanoma in the last six years in hospital erasto gaertner: Epidemiologic profile. *An Bras Dermatol* 2018; 93 (3): 332-6. doi: 10.1590/abd1806-4841.20185788.
- Moreno M, Conte B, Menegat E. Diferenças Clínico-Epidemiológicas entre Pacientes Masculinos e Femininos com Diagnóstico de Melanoma Cutáneo no Oeste de Santa Catarina. *Rev Bras Cancerol* 2015; 61 (1): 15-21. <https://doi.org/10.32635/2176-9745.RBC.2015v61n1.357>.
- Steglich RB, Munhoz K, Cardoso S, da costa MH, Cestari TF, Franco SC. Epidemiological and histopathological aspects of primary cutaneous melanoma in residents of Joinville, 2003-2014. *An Bras Dermatol* 2018; 93 (1): 45-53. doi: 10.1590/abd1806-4841.20185497.
- Brandao FV, Pereira AFJR, Gontijo B, Bittencourt FV. Epidemiological aspects of melanoma at a university hospital dermatology center over a period of 20 years. *An Bras Dermatol* 2013; 88 (3): 344-53. doi: 10.1590/abd1806-4841.20131855.
- Araujo IC, Coelho CM de S, Saliba GAM, Lana PC, Almeida AC de M, Pereira NA, et al. Cutaneous melanoma: clinical, epidemiological, and anatomopathological aspects of a training center in Belo Horizonte. *Rev Bras Cir Plást* 2014; 29 (4): 497-503. <http://www.dx.doi.org/10.5935/2177-1235.2014RBCP0088>.
- Naser N. Cutaneous melanoma - a 30-year-long epidemiological study conducted in a city in southern Brazil, from 1980-2009. *An Bras Dermatol* 2011; 86 (5): 932-41.
- De Lima AS, Stein CE, Casemiro KP, Rovere RK. Epidemiology of Melanoma in the South of Brazil: Study of a city in the Vale do Itajaí from 1999 to 2013. *An Bras Dermatol* 2015; 90 (2): 185-9. doi: 10.1590/s0365-05962011000500011.

21. Ocanha-Xavier JP, Xavier-Junior JCC, Marques MEA. Melanoma: Clinical, evolutive and histopathological characteristics of a series of 136 cases. *An Bras Dermatol* 2018; 93 (3): 373-6. doi: 10.1590/abd1806-4841.20186690.
22. Bertoldi MB, Silva CA, Sampaio CL, Wroblewski EH, Malta KS. Melanoma Cutâneo em um Hospital Universitário, 2001-2016. *Rev Bras Cancerol* 2020; 66 (3): 1-4. <https://doi.org/10.32635/2176-9745.RBC.2020v66n3.911>.
23. Purim KSM, Bonetti JPC, Silva JYF, Marques LB, Pinto MCS, Ribeiro LC. Characteristics of melanoma in the elderly. *Rev Col Bras Cir* 2020; 47 (1): 1-8. doi: 10.1590/0100-6991e-20202441.
24. Vilanova CMA, Lages RB, Ribeiro SM, Almeida IP, Dos Santos LG, Vieira SC. Perfil epidemiológico e histopatológico do melanoma cutâneo em um centro do nordeste brasileiro de 2000 a 2010. *An Bras Dermatol* 2013; 88 (4): 545-53.
25. Chiba FB, Schettini APM, Delfino ACG, Chirano CA, Damasceno S de AS. Clinical and epidemiological profile of cutaneous malignant melanomas in two referral institutions in the city of Manaus, Brazil. *An Bras Dermatol* 2011; 86 (6): 1239-41. doi: 10.1590/s0365-05962011000600036.
26. Ferrari NM, Muller H, Ribeiro M, Maia M, Sanches JA. Cutaneous melanoma: Descriptive epidemiological study. *Sao Paulo Med J* 2008; 126 (1): 41-7. doi: 10.1590/s1516-31802008000100008.
27. Fernandes NC, Calmon R, Maceira JP, Cuzzi T, Claudio Da Silva CS. Cutaneous melanoma: Prospective study of 65 cases. *An Bras Dermatol* 2005; 80 (1): 25-34.
28. Perez ME, Bley C, Cárdenas C, Ramírez C. Epidemiología del melanoma en la Región de O'Higgins durante los años 2012 y 2015. *Rev Chil Dermatol* 2017; 33 (4): 43-8.
29. Pizarro-Vargas C, Hoell-Beckdorf I, Araya-Garces J, Araya-Céspedes G. Epidemiología del melanoma en población de la Provincia de Osorno: estudio retrospectivo 2016-2018. *Rev Chil Dermatol* 2019; 35 (4): 141-5.
30. Cabrera P, Silva Silva L, Díaz de Medina H, Guglielmetti R. Clinical study of 113 cases of malignant melanoma. *Rev Med Chil* 2018; 122 (8): 900-6.
31. Ayala Z, González M, Villafuerte J, Corrales Y, Pérez G, Nualla D. Caracterización histopatológica del melanoma maligno cutáneo. Provincia de Cienfuegos 2009-2011. *Medisur* 2018; 16 (4): 552-60.
32. Chacón-Garita L, Moreira-Carvajal M. Caracterización clínica e histopatológica de melanomas malignos de piel. *Acta Méd Costarric* 2014; 56 (2): 54-8.
33. Hernandez-Lopez EC, Rodriguez-Peralto JL. Melanoma cutáneo asociado a la mutación del gen BRAF en dos hospitales de la ciudad de Guatemala. *Ciencia, Tecnol y Salud* 2020; 7 (1): 46-51.
34. El Achtar O. Experiencia en el manejo de los pacientes con melanoma en el Instituto Oncológico Nacional de Panamá en los años 2012 al 2017. *Rev Méd Panamá* 2019; 39 (2): 66-73.
35. Coras N. Melanoma maligno cutáneo y mucoso en el Hospital Nacional Edgardo Rebagliati Martins: un estudio clínico, histopatológico durante el periodo enero 2002 a diciembre 2011. Universidad Nacional Mayor de San Marcos; 2012.
36. Alcarráz C, Morante Z, Mas L, Neciosup S, Calderón G, Abugattas J, et al. Características patológicas y factores pronósticos en melanoma cutáneo en el Instituto Nacional de Enfermedades Neoplásicas durante los años 2009-2011. *Carcinos* 2016; 6 (1): 3-12.
37. Díaz J, Ponce E. Cuadro clínico-patológico en melanoma maligno cutáneo. *Folia Dermatol Peru* 1998; 9 (4): 1-11.
38. Gutiérrez C, Alarcón E, Valle R, Calderón G. Epidemiología del melanoma maligno en el Instituto Nacional de Enfermedades Neoplásicas, Perú, 2000-2004. *Folia Dermatol Peru* 2007; 18 (1): 23-7.
39. Lozano-Espinoza N, Ramos W, Galarza C, Cerrillo G, Tello M, Gutierrez E. Melanoma cutáneo y mucoso: epidemiología, características clínicas y metástasis a distancia en un hospital de Lima-Perú: período 1996-2007. *Dermatol Peru* 2009; 19 (4): 316-23.
40. Zegarra del Carpio RE. Situación del melanoma maligno cutáneo en el Hospital Militar Central Lima 1985-2007. *Dermatol Peru* 2008; 18 (3): 267-83.
41. Lino-Silva LS, Domínguez-Rodríguez JA, Aguilar-Romero JM, Martínez-Said H, Salcedo-Hernández RA, García-Pérez L, et al. Melanoma in Mexico: Clinicopathologic Features in a Population with Predominance of Acral Lentiginous Subtype. *Ann Surg Oncol* 2016; 23 (13): 4189-94. doi: 10.1245/s10434-016-5394-x.
42. Aguilar-Romero E, Chávez-Hernández JD, Zepeda-Najar C, Salcedo-Hernández RA, Lino-Silva LS. Prognostic variables in patients with thick melanomas. Analysis of 362 cases. *Gac Med Mex* 2021; 157 (2): 215-9. doi: 10.24875/GMM. M21000543.
43. Káram-Orantes M, Toussaint-Caire S, Domínguez-Cherit J, Vega-Memije E. Características clínicas e histopatológicas del melanoma maligno en el Hospital General "Dr. Manuel Gea González." *Gac Méd Mex* 2008; 144 (3): 219-23.
44. Rosas S, Baca T, Muñoz D, Muñoz G. Estudio Clínico, Epidemiológico e Histopatológico de Melanoma Maligno. Serie de 31 Casos. *CIMEL* 2003; 8 (1): 23-7.
45. Amarillo D, De Boni D, Nantes F, Tambasco C, Brayer C, Palacios C, et al. Melanoma cutáneo en Uruguay: características clínico-epidemiológicas y sobrevida en cohorte de pacientes de dos centros de referencia en el período 2008-2017. *Rev Méd Urug* 2020; 36 (2): 146-54. <https://doi.org/10.29193/rmu.36.2.4>.
46. Gonzales R, Ramos W, Borges A, Vegas Y, Uzcatogui N, Mosquera J, et al. Análisis multifactorial del melanoma maligno. *Rev Venz Oncol* 2004; 16 (3): 144-9.
47. De Castro e Souza B, Silva DHM, Miyashiro D, Kakizaki P, Valente NYS. Clinicopathological analysis of acral melanoma in a single center: A study of 45 cases. *Rev Assoc Med Bras* 2020; 66 (10): 1391-5. doi: 10.1590/1806-9282.66.10.1391.

48. Nunes LF, Quintella Mendes GL, Koifman RJ. Acral melanoma: A retrospective cohort from the Brazilian National Cancer Institute (INCA). *Melanoma Res* 2018; 28 (5): 458-64. doi: 10.1097/CMR.0000000000000476.
49. Caly DDN. Melanoma acral-lentiginoso: análise de proteínas e genes do ciclo celular nas vias de sinalização p16/pRb, p53 e PTEN [Tesis doctoral]. São Paulo: Fundação Antônio Prudente.
50. Zemelman D V, Yagnam D M, Araya B I, Valenzuela A F, Valenzuela Y C. Melanoma Maligno acral en Chile: análisis clínico e histopatológico de 70 casos en la población consultante de hospitales públicos en Santiago, Chile. *Rev Chil Dermatol* 2015; 31 (2): 141-4.
51. Barrera A, Herrera NE, Fernández F, Mercadillo P. Características clínicas e histopatológicas del melanoma nodular y acral lentiginoso en pacientes mexicanos. *Dermatología CMQ* 2019; 17 (3): 166-71.
52. Lino-Silva L, Zepeda-Najar C, Salcedo-Hernández, RA, Martínez-Said H. Acral Lentiginous Melanoma: Survival Analysis of 715 Cases. *J Cutan Med Surg* 2019; 23 (1): 38-43. doi: 10.1177/1203475418800943.
53. Huamán JG. Melanoma maligno acral en el Hospital Guillermo Almenara Irigoyen: un estudio clínico epidemiológico - años 1995-2000. Tesis de posgrado. Universidad Nacional Mayor de San Marcos 2003.
54. Castaneda CA, Torres-Cabala C, Castillo M, Villegas V, Casavilca S, Cano L, et al. Tumor infiltrating lymphocytes in acral lentiginous melanoma: a study of a large cohort of cases from Latin America. *Clin Transl Oncol* 2017; 19 (12): 1478-88. doi: 10.1007/s12094-017-1685-3.
55. Cormier JN, Xing Y, Ding M, Lee JE, Mansfield PF, Gershenwald JE, et al. Ethnic differences among patients with cutaneous melanoma. *Arch Intern Med* 2006; 166 (17): 1907-14. doi: 10.1001/archinte.166.17.1907.
56. Schmerling R, Loria D, Cinat G, Ramos WE, Cardona AF, Sánchez JL, et al. Cutaneous melanoma in Latin America: The need for more data. *Rev Panam Salud Publica* 2011; 30 (5): 431-8. doi: 10.1590/s1020-49892011001100005.
57. De Vries E, Sierra M, Piñeros M, Loria D, Forman D. The burden of cutaneous melanoma and status of preventive measures in Central and South America. *Cancer Epidemiol* 2016; 44: S100-9. <http://dx.doi.org/10.1016/j.canep.2016.02.005>.
58. Bradford P, Goldstein A, McMaster M, Tucker M. Acral lentiginous melanoma: incidence and survival patterns in the United States, 1986-2005. *Arch Dermatol* 2009; 145 (4): 427-34.
59. Valverde P, Healy E, Jackson I, Rees JL, Thody AJ. Variants of the melanocyte-stimulating hormone receptor gene are associated with red hair and fair skin in humans. *Nat Genet* 1995; 11 (3): 328-30. doi: 10.1038/ng1195-328.
60. Curtin JA, Fridlyand J, Kageshita T, Patel HN, Busam KJ, Kutzner H, et al. Distinct Sets of Genetic Alterations in Melanoma. *N Engl J Med* 2005; 353 (20): 2135-47. doi: 10.1056/NEJMoa050092.
61. Bristow I, Acland K. Acral lentiginous melanoma of the foot and ankle: A case series and review of the literature. *J Foot Ankle Res* 2008; 1 (1): 11. doi: 10.1186/1757-1146-1-11.
62. Gray R, Pockaj B, Vega M, Connolly S, DiCaudo D, Kile T, et al. Diagnosis and treatment of malignant melanoma of the foot. *Foot Ankle Int* 2006; 27 (9): 696-705. doi: 10.1177/107110070602700908.
63. Betti R, Agape E, Vergani R, Moneghini L, Cerri A. An observational study regarding the rate of growth in vertical and radial growth phase superficial spreading melanomas. *Oncol Lett* 2016; 12 (3): 2099-102. doi: 10.3892/ol.2016.4813.
64. Pereda C, Traves V, Requena C, Serra-Guillén C, Llombart B, Sanmartín O, et al. Clinical Presentation of Acral Lentiginous Melanoma: A Descriptive Study. *Actas Dermo-Sifiliográficas* 2013; 104 (3): 220-6. doi: 10.1016/j.ad.2012.06.006.
65. Bañuls J. Strategies for Reducing Diagnostic Delay in Acral Lentiginous Melanoma. *Actas Dermo-Sifiliográficas* 2018; 109 (9): 764. doi: 10.1016/j.ad.2018.07.006.

<https://doi.org/10.24245/drm/bmu.v67i5.9132>

## Prueba de pirógenos del extracto total proteico de *Candida albicans* mediante la técnica de LAL (lisado de amebocitos de *Limulus*)

### *Pyrogen test of the total protein extract of Candida albicans by the LAL technique (Limulus amoebocytes lysate).*

Alejandro Palma Ramos, Jorge Ismael Castañeda Sánchez, Laura Estela Castrillón Rivera

#### Resumen

**OBJETIVO:** Conocer si las proteínas que forman el extracto total proteico de *C. albicans* son pirogénicas o pueden administrarse en pacientes con seguridad y confianza.

**MATERIALES Y MÉTODOS:** Estudio prospectivo efectuado de febrero a noviembre de 2022, en el que se utilizaron cultivos de *Candida albicans*, los cuales fueron sometidos a sonicación para la posterior precipitación de proteínas por el método de *salting out* y su separación y purificación por SDS-PAGE y electroelución, para obtener las proteínas separadas y posteriormente someterlas a la prueba de pirógenos (LAL), tanto a las proteínas individuales como en su conjunto en el extracto total proteico.

**RESULTADOS:** La prueba de LAL para cada uno de los péptidos probados (85, 75, 65, 47, 40, 35 y 28 kDa) fue negativa y al no tener una respuesta positiva a una sensibilidad de 0.06 UE/mL, no se consideran endotóxicas; para el extracto total (candidina) la concentración de endotoxina es de 0.085 UE/mL y el máximo de 5 UE/mL.

**CONCLUSIONES:** El extracto total de *Candida albicans* (candidina) tiene mínima actividad de endotoxina, por lo que puede administrarse por vía parenteral.

**PALABRAS CLAVE:** *Candida albicans*; verrugas; candidina; endotoxina; inmunostimulación.

#### Abstract

**OBJECTIVE:** To know if the proteins that form the total protein extract (PET) of *C. albicans* are pyrogenic or can be used in patients safely and confidently.

**MATERIALS AND METHODS:** Prospective study carried out from February to November 2022, in which *Candida albicans* cultures were used, which were subjected to sonication for the subsequent precipitation of proteins by the salting out method and their separation and purification by SDS-PAGE and electroelution, to obtain the separated proteins and subsequently submit them to the pyrogen test (LAL) both to the individual proteins and as a whole in the total protein extract.

**RESULTS:** The LAL test for each of the peptides tested (85, 75, 65, 47, 40, 35 and 28 kDa) was negative and since there was no positive response to a sensitivity of 0.06 UE/mL, the endotoxin concentration is 0.085 UE/mL and the maximum is 5 UE/mL, so they are not considered endotoxic for the total extract (candidine).

**CONCLUSIONS:** The total extract of *Candida albicans* (candidine) has a minimal activity of endotoxin, so it can be administered parenterally.

**KEYWORDS:** *Candida albicans*; Warts; *Candidin*; Endotoxin; Immunostimulation.

Laboratorio de Inmunobiología, Departamento de Sistemas Biológicos, Universidad Autónoma Metropolitana Unidad Xochimilco, Ciudad de México.

**Recibido:** abril 2023

**Aceptado:** abril 2023

#### Correspondencia

Alejandro Palma Ramos  
alpalma@correo.xoc.uam.mx

#### Este artículo debe citarse como:

Palma-Ramos A, Castañeda-Sánchez JI, Castrillón-Rivera LE. Prueba de pirógenos del extracto total proteico de *Candida albicans* mediante la técnica de LAL (lisado de amebocitos de *Limulus*). Dermatol Rev Mex 2023; 67 (5): 651-658.

## ANTECEDENTES

*Candida albicans* es un hongo dimórfico, es decir, se desarrolla de forma distinta en función de la temperatura de crecimiento, como levadura, normalmente a 37°C en el huésped, y como hongo de aspecto filamentosos a 25°C en la naturaleza. Su reproducción es de forma asexual por gemación. En forma de levadura tiene aspecto de células redondas u ovaladas, de 3-8 x 2-7 micras de tamaño, formando pequeños grupos, mientras que en forma de hongo filamentosos las células se alargan y se diversifican tomando la apariencia de filamentos, pseudohifas o pseudomicelio. El dimorfismo le permite evadir los mecanismos de defensa relacionados con la inmunidad celular del huésped. En forma de levadura se comporta como saprofito, conviviendo en simbiosis con el huésped, mientras que en forma de hongo filamentosos se comporta como un parásito patógeno produciendo síntomas en el huésped. En términos macroscópicos, en agar Sabouraud crece formando colonias blancas, blandas, cremosas y lisas.<sup>1</sup>

La candidina (extracto total proteico de *Candida albicans*) se ha utilizado en el tratamiento de verrugas planas,<sup>2</sup> en los casos en que éstas se consideren resistentes o recalcitrantes (cuando no responden a dos o más esquemas terapéuticos o cuando recidivan en poco tiempo), no hay tratamiento de elección, siendo los métodos destructivos los más utilizados, en estos casos se ha utilizado la candidina como un tratamiento prometedor por su efecto inmunoestimulante.<sup>3,4</sup> Por otra parte, las verrugas víricas son frecuentes en niños y se ha administrado la candidina como inyección intralesional, ya que induce una respuesta localizada mediada por células.<sup>5</sup>

Como la candidina se ha utilizado en casos de pacientes con verrugas en general, es importante conocer la pirogenicidad de las proteínas que

componen este extracto, ya que uno de los mecanismos de la inmunidad innata frente a verrugas de origen viral está mediado por los interferones de tipo I y la muerte de las células infectadas está mediada por los linfocitos NK (*natural killer*), y la inmunidad adaptativa contra las infecciones virales está mediada por anticuerpos (cuando los virus se encuentran fuera de las células) que bloquean la unión y entrada de los virus a las células del hospedador, mientras que los linfocitos T citotóxicos (TCL) eliminan la infección, matando las células infectadas y estos linfocitos son estimulados por el interferón gamma para mejorar su función.<sup>6</sup>

La prueba de lisado de amebocitos de *Limulus* (LAL) se usa para la detección de endotoxinas asociadas con las bacterias gramnegativas, el LAL proviene de la linfa de *Limulus polyphemus* que en inglés se llama *horseshoe crab* y se conoce como cacerola de mar. Sin embargo, este animal prehistórico, aunque parece un cangrejo no lo es, ya que pertenece a los arácnidos. Hace tiempo se observó que cuando el animal tenía una herida formaba un coágulo que la tapaba para impedir el ingreso de contaminantes a su cuerpo, y se trata de una cascada de reacciones en donde una proenzima activa la enzima y ésta actúa sobre la proteína de coagulación, lo que genera un coágulo muy débil que parece más bien un gel y por eso se le denominó a esta prueba *gel clot* en inglés. Este método es cualitativo y el resultado se refiere como menor que. Se especifica la sensibilidad del kit que puede ir desde 0.03 unidades de endotoxina hasta 0.250 unidades de endotoxina.<sup>7</sup> La prueba de LAL se lleva a cabo como método de control de pirógenos en todas las etapas de producción de fármacos y productos biológicos.<sup>8,9,10</sup>

El objetivo de este trabajo es conocer si las proteínas que forman el extracto total proteico de *C. albicans* son pirogénicas o pueden administrarse en los pacientes con seguridad y confianza.



## MATERIALES Y MÉTODOS

Estudio retrospectivo efectuado de febrero a noviembre de 2022, en el laboratorio de Inmunobiología de la Universidad Autónoma Metropolitana, plantel Xochimilco. Se realizó la obtención del extracto total proteico de *Candida albicans*, la identificación y purificación de proteínas del extracto total y se probaron cada una y en conjunto en la prueba de LAL para saber si en particular o en conjunto son pirogénicas.

### Obtención del extracto total de *C. albicans*<sup>11</sup>

Se utilizó la cepa de *Candida albicans* ATCC 10231. Se cultivó en caldo Sabouraud dextrosa a 37°C durante 5 días, se centrifugó a 5900 x g durante una hora, una vez obtenida la biomasa se adicionaron 100 mL de solución salina fisiológica (0.85% de NaCl) y se sometió a lisis por ciclos de sonicación que constaron de 5 periodos diarios (un minuto de ultrasonido por un minuto de descanso hasta completar 15 minutos de sonicación al 80% de longitud de onda) durante 5 días en baño de hielo (Cole Parmer Ultrasonic processor, 750 watts, modelo CPX 750, Estados Unidos). Luego se centrifugó a 120 x g durante una hora. Al sobrenadante se le adicionó una solución de sulfato de amonio con pH de 7.8 hasta un 50% de saturación y el precipitado se dializó con solución salina de boratos 0.5 mM, pH 7.2 a 4°C durante 5 días. Una vez terminada la diálisis el extracto se centrifugó a 5900 x g durante 20 minutos, se separó el precipitado del sobrenadante y se suspendió en 50 mL de solución salina fisiológica.

El extracto de proteínas se esterilizó por filtración (membrana de 0.45 µm) y se dividió en alícuotas antes de almacenarlo a -70°C. El contenido de proteína total se cuantificó mediante el método estándar de Lowry.

### Separación y purificación de las proteínas del extracto total proteico por SDS-PAGE<sup>12</sup>

El extracto total proteico se sometió a electroforesis en gel de poliacrilamida al 10%, con dodecilsulfato de sodio (SDS-PAGE), en condiciones reductoras.

Se separaron las bandas y se sometieron a la técnica de electroelución.

### Electroelución

Se corrió un gel de electroforesis con peine ciego utilizando el marcador de pesos moleculares y la muestra, después que las proteínas se separaron por electroforesis fue necesario visualizar las bandas de interés, por lo cual se tiñó una pequeña porción del gel con muestra junto con los pesos moleculares, se empataron los geles, se cortaron las bandas de 28, 35, 40, 47, 65, 75 y 85 kDa y se colocaron en tubos Eppendorf con *buffer* de corrimiento. En el siguiente paso se colocaron los geles en tubos de electroelución con la membrana en la parte inferior y un adaptador de silicón, se corrió la electroelución con 8-10 mA durante 5 horas a 4°C (sistema de electroelución BioRad, BioModel 2010) y se obtuvieron las proteínas purificadas.

### Prueba LAL<sup>13</sup>

Kit Limulus Amebocyte Lysate PYROGENT™ 0.25 mL.

Método de formación de gel

1) Preparaciones de *E. coli* (CSE)

- A. Se reconstituyó la endotoxina con 5.0 mL agua
- B. Se agitó el frasco de la endotoxina durante 15 minutos

- C. Se diluyó la endotoxina con agua despirogenizada a una concentración de 1.0 UE/mL.

Con la solución de endotoxina de 1.0 UE/mL se preparó una serie de diluciones que soportaban la sensibilidad del lisado (**Cuadro 1**). Cada dilución se agitó durante 60 segundos antes de proceder a la dilución siguiente.

Se prepararon las diluciones del extracto total proteico de *Candida albicans*. **Cuadro 2**

Al usar los tubos con el reactivo de LAL liofilizado se agregaron 0.25 mL de la solución de prueba. Se incubó la mezcla en las condiciones señaladas por el fabricante ( $37 \pm 1^\circ\text{C}$  durante  $60 \pm 2$  min).

**Cuadro 1.** Diluciones de endotoxina (CSE) como testigo en la prueba de LAL encontrándose un valor de 0.06 EU/mL de sensibilidad

Tubo núm.	Agua (mL)	Volumen de muestra	Concentración de endotoxina (UE/mL)
1	1.0	1.0 mL de 1.0 EU/mL	0.5
2	1.0	1.0 mL del tubo 1	0.25
3	1.0	1.0 mL del tubo 2	0.125
4	1.0	1.0 mL del tubo 3	0.06
5	1.0	1.0 mL del tubo 4	0.03
6	1.0	1.0 mL del tubo 5	0.01

**Cuadro 2.** Serie de diluciones del extracto total proteico de *Candida albicans*

Tubo núm.	Agua (mL)	Volumen de muestra	Concentración (mg/mL)
1	0	1.0 mL de extracto total proteico	4.318
2	1	1.0 mL del tubo 1	2.159
3	1	1.0 mL del tubo 2	1.080
4	1	1.0 mL del tubo 3	0.540
5	1	1.0 mL del tubo 4	0.270
6	1	1.0 mL del tubo 5	0.135

Al finalizar el periodo de incubación se tomó cada tubo y se invirtieron con un movimiento suave.

Se consideró una prueba positiva cuando el gel se mantenía íntegro al invertir el tubo y una prueba negativa cuando no había formación de un gel firme.

La prueba se consideró válida si:

- El agua libre de endotoxinas (control negativo) daba un resultado negativo.
- Si en la concentración más baja del CSE, el resultado era negativo en todas las réplicas.

El punto final se definió como el último resultado positivo en la serie de diluciones de endotoxina.

### Límite de endotoxinas permitido

La Guía de la FDA establece la dosis máxima de producto que puede administrarse y el límite de endotoxinas para cada fármaco. Estos límites se calcularon considerando un peso promedio de 70 kg y la dosis máxima de producto a ser administrado (M). Los límites de endotoxinas por producto también están dados en las farmacopeas, para realizar los cálculos respectivos, se aplican a productos terminados y también a materias primas. **Cuadro 3**

Para determinar la concentración de endotoxina del extracto total proteico de *Candida albicans* se realizó la prueba por duplicado a cada dilución

**Cuadro 3.** Límites de endotoxinas

	Establecido	Calculado
Dosis máxima	1 mg/70 hg	0.0143 mg/kg
Límite endotoxinas	5 UE/kg	350 UE/mg
Límite endotoxinas/mL	350 UE/mg* 1 mg/mL	350 UE/mL

de la muestra hasta que se alcanzó un punto final; en el caso de las proteínas purificadas sólo se realizó con la concentración total.

#### Cálculos de las UE/mL

Se calculó la media geométrica de las concentraciones del punto final de la siguiente manera:

Media geométrica de la concentración del punto final = antilog ( $\sum e/f$ )

Donde:

$\sum e$  = suma de logaritmos de las concentraciones del punto final de la serie de diluciones empleadas.

$f$  = número de réplicas.

Se calculó la dilución de la medida geométrica y se multiplicó por la sensibilidad para obtener la concentración de endotoxina de cada muestra con la siguiente fórmula:

Concentración de endotoxina = sensibilidad lisado x dilución de punto final.

#### Determinación de la máxima dilución válida (MDV)

La máxima dilución válida fue la dilución máxima permitida de una muestra en la que el límite de endotoxina puede determinarse.

La MDV se calculó mediante la siguiente fórmula:

$MDV = \text{límite de endotoxina} / \lambda$

Donde:

El límite de endotoxina es la concentración máxima de toxina permitida en un producto,

que no produce una respuesta clínica pirogénica cuando se administra.

$\lambda$  = sensibilidad del lisado calculada, expresada en UE/mL, o la concentración más baja de la curva estándar en los ensayos cuantitativos.

El límite de endotoxinas para seres humanos está determinado como 5 unidades de endotoxinas por kilogramo de peso por hora para productos parenterales ( $K = 5 \text{ UE/kg}$ ). Para la vía intratecal el límite es  $0.2 \text{ UE/kg/h}$ , el límite para volúmenes grandes de parenterales es de  $0.5 \text{ UE/mL}$  (Associates of CAPE COD incorporated 2023).

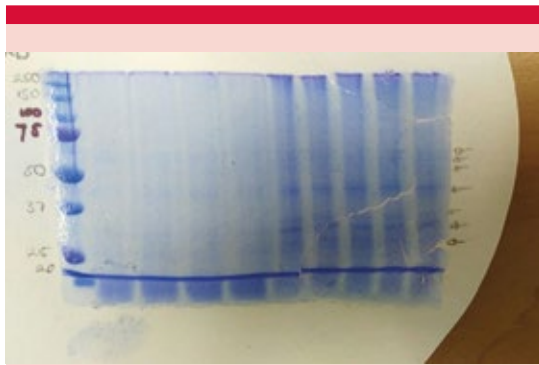
#### RESULTADOS

Se creció la cepa de *Candida albicans* ATCC 10231 caldo Sabouraud, durante 5 días de incubación a  $37^\circ\text{C}$ , se obtuvo el extracto total proteico y se cuantificó la concentración por el método de Lowry dando un valor de  $4.318 \text{ mg/mL}$ , el cual se corroboró con el método espectrofotométrico a  $280 \text{ nm}$  en nanodrop. Con esta concentración se trabajó.

Se corrió la electroforesis para observar los pesos moleculares de las proteínas que contiene el extracto total proteico. **Figura 1**

Se purificaron y extrajeron las proteínas del extracto total proteico de *Candida albicans*, por el método de electroelución, obteniéndose las concentraciones que se muestran en el **Cuadro 4**.

Se realizó la prueba LAL al extracto total proteico de *Candida albicans* (candidina) con diluciones al doble (**Cuadro 2**) para calcular las unidades de endotoxina por mililitro; esta prueba se realizó por duplicado y se observó la formación del gel a una concentración de  $4.3 \text{ mg/mL}$ , en concentraciones menores no se observó la formación del gel.



**Figura 1.** Electroforesis del extracto total proteico de *Candida albicans*, PAGE al 10% en condiciones reductoras.

**Cuadro 4.** Concentración obtenida de las proteínas purificadas por electroelución del extracto total proteico de *Candida albicans*. Por espectrofotometría a 280 nm (nanodrop)

Peso molecular de las proteínas del extracto total proteico de <i>Candida albicans</i> en kDa	Concentración en mg/mL
85	0.433
75	0.646
65	0.473
47	0.763
40	0.252
35	0.450
28	0.387

#### Determinación de UE/mL

El cálculo de UE/mL por la prueba de LAL para el extracto total proteico de *Candida albicans* se muestra en el **Cuadro 5**.

Una vez purificadas las proteínas por electroelución se cuantificó la concentración de cada una de las muestras por nanodrop (**Cuadro 4**) y se realizó la prueba LAL para cada una de ellas; los resultados se muestran en el **Cuadro 6**, en donde

se observa que la prueba fue negativa en todas las proteínas purificadas.

#### DISCUSIÓN

La candidina es un extracto total proteico antigénico obtenido de *Candida albicans*. Las primeras publicaciones de la administración de inmunoterapia con candidina datan de 1979, debido a que se considera que esta levadura prácticamente está presente en el 100% de la población, se utiliza para valorar la competencia inmunológica de tipo tardío.<sup>4,14,15</sup>

La candidina se ha administrado en el tratamiento de verrugas,<sup>2</sup> en los casos en que éstas se consideren resistentes o recalcitrantes y al no tenerse un tratamiento de elección, los métodos destructivos son los más utilizados; en estos casos se ha utilizado como tratamiento prometedor por su efecto inmunoestimulante.<sup>3</sup>

Las verrugas son infecciones de la piel o las mucosas ocasionadas por virus de ADN llamados papilomavirus. Es una infección muy frecuente de alivio espontáneo en un alto porcentaje de casos, excepto en personas inmunodeprimidas. Existen múltiples terapéuticas disponibles (médicas, quirúrgicas e incluso psicoterapéuticas) y el médico de atención primaria debe conocer su existencia para aplicar aquéllas en las que tenga adiestramiento adecuado.<sup>16</sup>

Aunque pueden transcurrir uno o dos años, las verrugas más comunes desaparecen sin tratamiento y pueden desarrollarse otras nuevas en áreas cercanas. Algunas personas deciden acudir al médico para tratar sus verrugas porque el tratamiento casero no funciona y las verrugas son molestas, se diseminan o son un problema estético.

Los objetivos del tratamiento son destruir la verruga, estimular una respuesta del sistema inmunitario para luchar contra el virus o ambos.

**Cuadro 5.** Resultados de la prueba de LAL para el extracto total proteico de *Candida albicans*

	Réplica	Diluciones			
		1	1/2	Punto final	Log <sub>10</sub>
Extracto total proteico (candidina)	1	+	-	1	0
	2	-	-	0.5	-0.301
				Promedio	-0.151
				Antilog <sub>10</sub>	0.707 = 1/1.415
				Concentración de endotoxina	0.085 UE/mL
				Máxima dilución válida	21 UE/mL

**Cuadro 6.** Resultado de la prueba de LAL con las proteínas purificadas por electroelución de *Candida albicans*

Peso de proteínas del extracto total proteico de <i>Candida albicans</i> (kDa)	Concentración en mg/mL	Prueba LAL
85	0.433	-
75	0.646	-
65	0.473	-
47	0.763	-
40	0.252	-
35	0.450	-
28	0.387	-

El tratamiento puede demorar semanas o meses. Incluso con tratamiento, las verrugas tienden a reaparecer o a diseminarse.

Por este motivo en este trabajo se estudió la pirogenicidad del extracto total proteico de *Candida albicans*, ya que se ha administrado como tratamiento de verrugas con resultados alentadores;<sup>2,4</sup> en el cálculo de las unidades de endotoxinas por mililitro (UE/mL), la dilución máxima válida para el extracto total proteico de *Candida albicans* y las proteínas específicas de 28, 35, 40, 47, 65, 75 y 85 kDa por el método de LAL no dieron formación del gel y se consideraron negativas.

Con los resultados obtenidos de las pruebas de LAL se concluye que la concentración de endo-

toxina es de 0.085 UE/mL para el extracto total proteico de *Candida albicans*, cifra baja porque la concentración máxima permitida es de 5 UE/kg por vía parenteral.

En el caso de las proteínas purificadas, al no tener una respuesta positiva a una sensibilidad de 0.06 UE/mL, no se consideran endotóxicas.

## CONCLUSIONES

El extracto total proteico de *Candida albicans* tiene mínima actividad de endotoxina, por lo que puede ser administrada por vía parenteral.

## REFERENCIAS

- Mesa LM, Arcaya N, Cañas O, Machado Y Calvo B. Evaluación de los caracteres fenotípicos para diferenciar *Candida albicans* de *Candida dubliniensis*. Rev Iberoam Micol 2004; 21: 135-38.
- Bonilla L, Vera A, Benuto R. Candidina intralesional en el tratamiento de las verrugas planas en la cara. Piel 2005; 20 (3): 112-114. doi:10.1016/S0213-9251(05)72241-3.
- Vásquez Chirinos M, Panniello M. Uso intralesional del antígeno de *Candida* como inmunoterapia en el tratamiento de verrugas múltiples y recalcitrantes y su eficacia al año del tratamiento. Dermatol Venez 2018; 56 (2): 29-36.
- Cruz PD, Padilla DM, Alonzo RP, Palma RA, Peralta PM. Tratamiento con candidina de pacientes con verrugas vulgares resistentes. Dermatol Rev Mex 2011; 55 (1): 9-16.
- Gerlero P, Hernández MA. Actualización sobre el tratamiento de las verrugas vulgares en los niños. Actas Dermosifiliogr 2016; 107 (7): 551-558. doi: 10.1016/j.ad.2016.04.010.
- Sánchez RR, Sánchez RE, Rodríguez HN. La respuesta inmune antiviral. Rev Cubana Med Gen Integr 2023; 14 (1): 93-98.

7. Medina BR, Cuesta GE, Cisneros XR, Arzola RJ. Determinación de endotoxinas bacterianas por el método cromogénico cinético en el inyectable Cefepima. Aporte Santiaguino 2019; 12 (2): 174-185. doi:10.32911/as2019.v12.n2.640.
8. Perdomo MR. Ensayo del lisado de amebocitos del *Limulus* (LAL). Rev Cubana Farm 2004; 38 (1): 1.
9. Cruz Alvarenga A. Los antagonistas fisiológicos de los pirógenos endógenos y su papel en la fiebre. Rev Cient Cienc Med 2019; 22 (2): 36-46.
10. Lebeque PY, Fong LO, Rodríguez LE, Llauradó M, Serrat DM. Evaluación *in vivo* de la pirogenidad de bioproductos fúngicos con potencial prebiótico. Rev Inf Cient 2022; 101 (3): 1-12.
11. Palma RA, Espinosa AV, Castrillón RL, Nájera MO, Vega MM, Arenas GR, Drago SM, Sainz-ET. Stimulation of the protective response to Actinomycetoma by *Nocardia brasiliensis* in mice treated with *Candida albicans* antigens. Adv Microbiol 2014; 4: 297-305. doi.org/10.4236/aim.2014.4603.
12. Cela E, Beléndez C, Galarón P. Interpretación de la electroforesis de hemoglobina. An Pediatr Contin 2009; 7 (3): 152-155. doi: 10.1016/S1696-2818(09)71119-9.
13. Lisado de amebocitos de *Limulus* (LAL) Kinetic-QCL™. [https://bioscience.lonza.com/lonza\\_bs/US/en/document/29927](https://bioscience.lonza.com/lonza_bs/US/en/document/29927).
14. Hogan DA, Vik, Kolter RA. Pseudomonas aeruginosa quorum-sensing molecule influences *Candida albicans* morphology. Mol Microbiol 2004; 54 (5): 1212-1223. doi:10.1111/j.1365-2958.2004.04349.x.
15. Carlisle PL, Banerjee M, Lazzell A, Monteagudo C, y col. Expression levels of a filament-specific transcriptional regulator are sufficient to determine *Candida albicans* morphology and virulence. PNAS 2009; 106 (2):599-604. doi/10.1073/pnas.080406110
16. Revenga AF, Paricio RJ. Las verrugas. Med Integr 2001; 37 (9): 395-403.

### Dermatología Comunitaria México AC

Comunica con mucho agrado a todos los interesados, la apertura de su página web que pone a su disposición en la dirección: [dermatologiacomunitaria.org.mx](http://dermatologiacomunitaria.org.mx)

Nuestro objetivo es dar a conocer: quiénes somos, nuestra historia desde los inicios, las etapas por las que hemos atravesado, quiénes han participado en nuestras actividades, las instituciones que nos han apoyado. Cuál es nuestra visión y razón de ser, entre lo que destaca la atención dermatológica a los grupos marginados, la enseñanza constante de la dermatología básica al personal de salud del primer nivel de atención en las áreas remotas y la investigación. Aunque los problemas dermatológicos no son prioritarios por su letalidad, sí lo son por su enorme frecuencia y la severa afectación en la calidad de vida de los que los padecen.

Les mostramos la estructura de nuestros cursos y cómo los llevamos a cabo.

La sección de noticias comparte con los interesados nuestro quehacer mes con mes y el programa anual tiene como objetivo invitarlos a participar en nuestras actividades.

Desde enero de este año está funcionando el Centro Dermatológico Ramón Ruiz Maldonado para personas de escasos recursos y para recibir a los pacientes afectados por las así llamadas enfermedades descuidadas *neglectas*, que nos envía el personal de salud que trabaja en las áreas remotas. Se encuentra ubicado temporalmente en el Fraccionamiento Costa Azul del puerto de Acapulco.

Con un profundo sentido de amistad y reconocimiento le hemos dado este nombre para honrar la memoria de quien fuera uno de los dermatólogos más brillantes de nuestro país, que alcanzó reconocimiento nacional e internacional. Además de haber alentado nuestras actividades participó, acompañado de su familia, en muchas de nuestras jornadas en las comunidades.

Contacto con las doctoras Guadalupe Chávez López y Guadalupe Estrada Chávez.

<https://doi.org/10.24245/drm/bmu.v67i5.9133>

# Amiloidosis de afectación cutánea: revisión de la bibliografía y abordaje terapéutico actual

## *Cutaneous amyloidosis: Literature review and current therapeutic approach.*

Alan García Hernández,<sup>1</sup> Gloria Guadalupe Serrano,<sup>2</sup> Carlos Daniel Sánchez Cárdenas,<sup>3</sup> Luis García Valdés<sup>4</sup>

### Resumen

La amiloidosis cutánea es una afección que se caracteriza por el depósito anormal de proteínas fibrosas en piel dispuestas en una lámina plegada en una configuración espacial beta que tiende a invadirla y destruirla. Las fibrillas de amiloide provienen de inmunoglobulinas y son cadenas ligeras kappa o lambda. Se clasifican según su morfología como papular o liquenoide, macular y nodular. Según la naturaleza de la proteína fibrilar principal, la amiloidosis también puede clasificarse como primaria o secundaria. Se realizó una búsqueda analítica de la bibliografía en inglés y español con datos de las principales bases de datos electrónicas como PubMed (MEDLINE), EMBASE (Elsevier), Cochrane, EBSCO (Dynamed) y Ovid, en búsqueda de la mejor evidencia disponible (metanálisis, revisiones sistemáticas, ensayos clínicos con distribución al azar y observacionales), tomando en cuenta: antecedentes de la enfermedad como aspectos históricos, fisiopatología, epidemiología, manifestaciones de la enfermedad, pronóstico y tratamientos actuales. El abordaje diagnóstico debe incluir una historia clínica y exploración física completa, así como electroforesis de proteínas séricas y electroforesis de proteínas en orina y biopsias de almohadilla adiposa de la mucosa labial, rectal o piel abdominal para confirmar la presencia de depósito amiloide extracutáneo. Para el tratamiento de la amiloidosis no se encuentran formas electivas y es controvertido; sin embargo, depende del tipo y del pronóstico del paciente.

**PALABRAS CLAVE:** Amiloidosis; amiloidosis cutánea; amiloidosis sistémica; fibrillas de amiloide; depósito amiloide; tratamiento.

### Abstract

*Cutaneous amyloidosis is a disease characterized by the abnormal deposition of fibrous proteins in the skin arranged in a folded sheet in a beta spatial configuration that tends to invade and destroy it. Amyloid fibrils are derived from immunoglobulin and are both kappa and lambda light chains. They are classified in accordance with their morphology as papular or lichenoid, muscular and nodular. Due to its nature as a primary fibrillary protein, amyloidosis may also be classified as primary or secondary. We made a review of literature by means of the PubMed (MEDLINE), EMBASE (Elsevier), Cochrane, EBSCO (Dynamed) y Ovid, including the most relevant articles for our review. The diagnostic approach should include a complete clinical history and physical examination, as well as serum protein electrophoresis and urine protein electrophoresis, and biopsies of the gingival, rectal, or abdominal fat pad to rule out the presence of extracutaneous amyloid deposits. Treatment of amyloidosis is ineligible and is controversial; however, it depends on the type, as well as the patient's prognosis.*

**KEYWORDS:** Amyloidosis; Cutaneous amyloidosis; Systemic amyloidosis; Amyloid fibrils; Plaques, amyloid; Therapeutics.

<sup>1</sup> Residente de segundo año de Medicina Interna.

<sup>2</sup> Servicio de Dermatología. Clínica Hospital ISSSTE Irapuato. Universidad Quetzalcóatl de Irapuato, Irapuato, Guanajuato, México.

<sup>3</sup> Residente de segundo año de Dermatología, Centro Médico Nacional La Raza, IMSS. Universidad Nacional Autónoma de México, Ciudad de México, México.

<sup>4</sup> Residente de tercer año de Dermatología, Hospital Civil de Guadalajara Fray Antonio Alcalde, Guadalajara, Jalisco, México.

**Recibido:** febrero 2022

**Aceptado:** septiembre 2022

### Correspondencia

Alan García Hernández  
algh061292@gmail.com

**Este artículo debe citarse como:** García-Hernández A, Guadalupe-Serrano G, Sánchez-Cárdenas CD, García-Valdés L. Amiloidosis de afectación cutánea: revisión de la bibliografía y abordaje terapéutico actual. *Dermatol Rev Mex* 2023; 67 (5): 659-668.

## ANTECEDENTES

En 1854 el médico patólogo Rudolf Virchow describió la proteína amiloide, quien reseñó un material parecido al almidón y afinidad al Iodo; posteriormente Gutmann, en 1927, explicó la amiloidosis cutánea.<sup>1</sup>

La amiloidosis es el depósito anormal extracelular de proteína amiloide, material homogéneo que se desarrolla en entornos ácidos y solubles en plasma.<sup>2</sup> Es directamente proporcional a la extensión de depósito cutáneo para provocar el daño de órganos y tejidos en la variedad sistémica. Con frecuencia las cadenas ligeras de inmunoglobulinas se asocian con amiloidosis cutánea.

La amiloidosis se clasifica en sistémica y localizada a la piel; la clasificación de la amiloidosis cutánea se divide en primaria o en secundaria; en esta última se asocia con procesos inflamatorios como psoriasis, acné, lepra e incluso carcinoma basocelular.

Las principales manifestaciones cutáneas o formas clínicas de la amiloidosis (y sus subtipos de amiloide asociados) pueden subdividirse de la siguiente manera:<sup>3</sup>

### Amiloidosis cutánea localizada

#### 1. Amiloidosis cutánea localizada primaria.

- Amiloidosis macular.
- Amiloidosis farmacéutica (sitio de inyección).
- Liquen amiloide.
- Amiloidosis nodular.
- Amiloidosis cutánea localizada primaria familiar.

#### 2. Amiloidosis cutánea localizada secundaria.

### Amiloidosis sistémica con afectación cutánea

- Amiloidosis secundaria.
- Amiloidosis de cadena ligera de inmunoglobulina (anteriormente denominada amiloidosis primaria).
- Amiloidosis heredofamiliares.
- Amiloidosis relacionada con la diálisis (amiloide beta-2 microglobulina).

## EPIDEMIOLOGÍA

Se ha observado una prevalencia e incidencia altas en Sudamérica, como Colombia, Venezuela, Brasil y Ecuador, así como en países del sur y este de Asia (Indonesia, Singapur, Tailandia, India, Hong Kong y Taiwán), en donde el clima de estos países se caracteriza por ser húmedo y caliente.<sup>2</sup>

La amiloidosis cutánea se considera una afección frecuente, que se manifiesta en el estrato socioeconómico bajo, en quienes llevan a cabo dietas bajas en proteínas e hipercalóricas. Por cada 9 mujeres son afectadas al menos 2, el sexo femenino es el más afectado. Con respecto a grupos étnicos, los mestizos y los asiáticos tienen mayor incidencia y prevalencia.<sup>2</sup>

No se cuenta con un consenso reciente de números de incidencia y prevalencia de las variedades de amiloidosis. Un estudio epidemiológico realizado en Estados Unidos recabó una incidencia anual de 8.9 casos por millón de habitantes en un periodo de 40 años, estimando una incidencia de 2225 casos al año de amiloidosis nodular.<sup>4</sup>

## PATOGENIA

Se encuentra una relación genética (10%) con el locus 5p13.1q11.2 y el gen OSMR que codifica para el receptor  $\beta$  de oncostatina, que se expresa en los nervios cutáneos, neuronas nociceptivas y queratinocitos.<sup>2</sup>



La amiloidosis cutánea de tipo macular y liquen amiloide provienen de proteínas de filamento intermedio de la queratina; los investigadores sugieren que existe degeneración de queratinocitos basales en la epidermis suprayacente. Al degenerarse se libera citoqueratina, que está recubierta de autoanticuerpos, posteriormente fagocitada por macrófagos que degradan enzimáticamente teniendo como resultado amiloide K.<sup>5</sup> Se ha propuesto en el liquen amiloide una alteración de las glándulas sudoríparas que conducen a fuga de sudor hacia la unión dermoepidérmica da lugar a una respuesta inflamatoria que conlleva daño epidérmico y depósito de amiloide.<sup>6</sup>

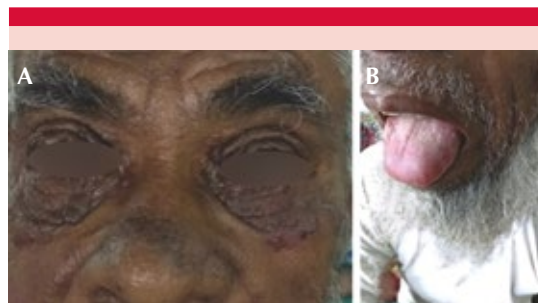
La amiloidosis nodular se deriva de inmunoglobulinas que contienen comúnmente cadenas tipo *lambda* o *kappa*.<sup>7</sup> Estas inmunoglobulinas provienen de una población clonal de células plasmáticas que se alojan en la piel.<sup>8</sup>

El rascado a causa del prurito crónico favorece la producción y el depósito amiloide. El prurito crónico se ha correlacionado con la hipersensibilidad proveniente de fibras neurales cutáneas pequeñas, por el aumento de expresión de receptores de la interleucina epidérmica (IL-31).<sup>1</sup>

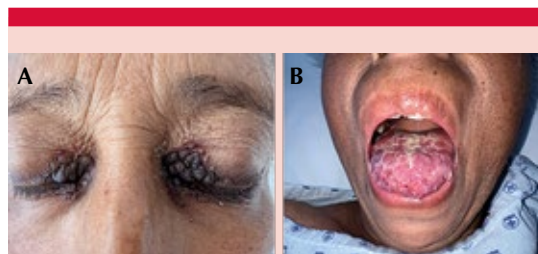### CARACTERÍSTICAS CLÍNICAS

La amiloidosis cutánea se manifiesta de la siguiente manera: a) síndromes heredofamiliares, b) formas primarias sistémicas y c) cutáneas localizadas.<sup>5</sup>

La localización de la amiloidosis primaria sistémica predomina en pliegues como las axilas y el cuello, los párpados, manifestándose en ojos de mapache (**Figuras 1 y 2**), los pliegues nasogenianos, la región periumbilical y anogenital. Se caracterizan por ser lesiones purpúricas, petequias y equimosis que surgen de forma espontánea, pudiendo alternar con pápulas y nódulos brillantes, lisos y cerosos que posteriormente alternan a máculas eritematosas. Otras



**Figura 1.** Rostro de un paciente varón de 62 años con amiloidosis; se observan hiperpigmentaciones periorbitales bilaterales con pliegues cutáneos (ojos de mapache) [A] y macroglosia [B]. Chandra A (2020). Raccoon eyes in amyloidosis. Recuperado de <https://doi.org/10.18295/squmj.2020.20.04.021>.



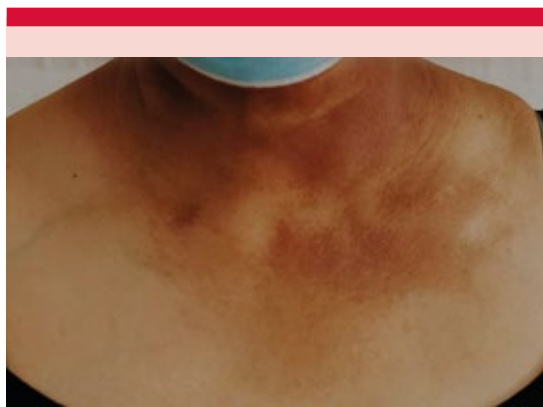**Figura 2.** Paciente de 62 años con amiloidosis sistémica primaria. A. Dermatitis única, simétrica, localizada en la región periocular constituida por máculas, pápulas y placas purpúricas en el canto interno. B. Macroglia con fisuras y aspecto de empedrado. Fotografías recuperadas del Departamento de Dermatología del Hospital Civil de Guadalajara Fray Antonio Alcalde.

lesiones menos comunes que se observan son ampollas subepidérmicas hemorrágicas, xantomas y cambios esclerodermiformes. En las mucosas puede observarse macroglosia (**Figuras 1B y 2**) y disfonía, que deben hacer sospechar este padecimiento. En la piel cabelluda puede encontrarse alopecia difusa o localizada. Los cambios ungueales comúnmente son distróficos,

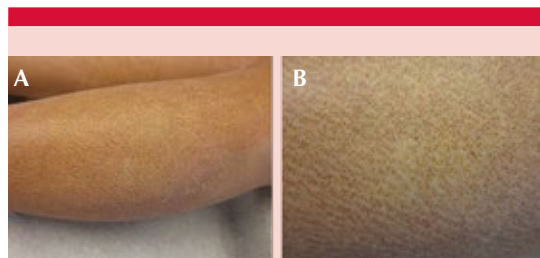con uñas opacas, en vidrio de reloj, hemorragias filiformes, onicólisis e incluso anoniquia.<sup>9</sup>

La amiloidosis macular se manifiesta como placas delgadas, hiperpigmentadas que generalmente tienen líneas onduladas grises-bronceadas. Los sitios topográficos más frecuentes son la zona subescapular, las extremidades superiores, las nalgas, el tórax y los miembros inferiores; es pruriginosa.<sup>10</sup> **Figura 3**

El liquen amiloide se caracteriza por lesiones semiesféricas muy pruriginosas, duras de 1 a 5 mm, que se confunden con pápulas; aparecen aisladas o confluyen en placas irregulares, cubiertas de escamas finas (**Figura 4**). Se considera una variante frecuente, representa aproximadamente del 25 al 60%; predomina en el tercio medio e inferior de la cara anterior de las piernas, rara vez en los brazos, la cara anterior del tórax, el abdomen, los brazos y los genitales. Se identifican lesiones antiguas con liquenificación, formaciones hipertróficas e hiperqueratósicas, alopecia y manchas acrómicas de aspecto reticular; su evolución es crónica y estable.<sup>11</sup>



**Figura 3.** Paciente de 44 años con amiloidosis macular; se observa hiperpigmentación en la región torácica en la cara anterior. Fotografía otorgada por el Departamento de Dermatología de CH ISSSTE, Irapuato.

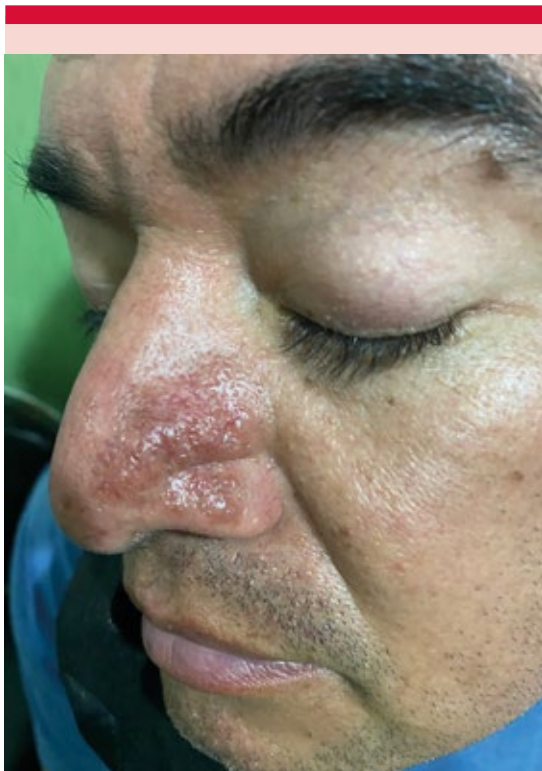

**Figura 4. A.** Pápulas finas, puntiformes, de color marrón tostado que fusionan en un patrón reticulado en la superficie de la cara anterior de los miembros inferiores a nivel distal en una mujer de 26 años. **B.** Misma dermatosis, vista de primer plano de las pápulas, con el diagnóstico de liquen amiloide. Otorgada por el Departamento de Dermatología CMN La Raza.

La amiloidosis nodular, también llamada plasmocitoma extramedular o tumefacta, es una rara forma cutánea primaria, que se caracteriza por infiltrado de depósito monoclonal de cadenas ligeras, asociándose con síndrome Sjögren y síndrome CREST. Su topografía se encuentra en la cara, donde hay pérdida de los pliegues faciales, en el tronco y las manos (éstas se encontrarán con edema).<sup>12</sup> Puede ser de coloración rosa, marrón o violácea, ser lesiones únicas o múltiples que tienden a confluir. Existe endurecimiento de la piel y nódulos semiesféricos y, en caso de que estas lesiones lleguen a traumatizarse, pueden tornarse purpúricas (**Figura 5**). A pesar de ser una forma benigna, debe considerarse la vigilancia por riesgo de evolución a amiloidosis sistémica o paraproteinemia.<sup>13</sup>

En la amiloidosis maculopapular o bifásica existe combinación de máculas y pápulas, que se localizan principalmente en las extremidades; se han descrito formas discrómicas y ampollares.<sup>10</sup>

La amiloidosis sistémica afecta a órganos internos; las lesiones cutáneas se manifiestan en el 40% de los pacientes con equimosis periorbi-



**Figura 5.** Paciente de 42 años con lesión en el ala izquierda de la nariz caracterizada por un nódulo marrón-violáceo, indurado, con bordes irregulares. Otorgada por el Departamento de Dermatología, CMN La Raza.

taria o signo de mapache, macroglosia, que se considera un signo patognomónico, infiltración de partes submandibulares, hipertrofia de las glándulas salivales y en la forma temprana de la enfermedad síndrome del túnel carpiano.<sup>14</sup>

### EVALUACIÓN Y DIAGNÓSTICO

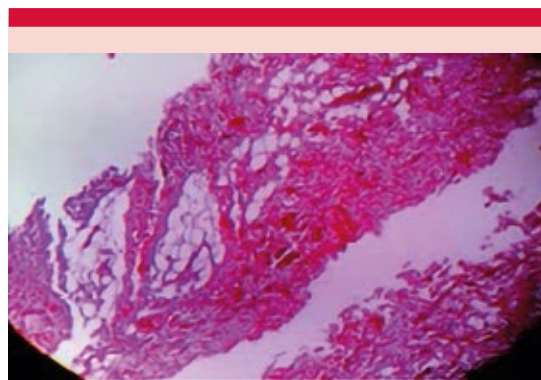
Ante la sospecha de amiloidosis cutánea, el clínico está obligado a realizar una revisión completa de los sistemas y una exploración física completa. Los estudios incluyen: biometría hemática, química sanguínea (incluyendo evaluación del funcionamiento renal), electrocardiograma, elec-

troforesis de proteínas en orina e inmunofijación y electroforesis de proteínas séricas.

En una lesión sospechosa de amiloidosis cutánea se realiza una biopsia de piel para demostrar la proteína amiloide.<sup>14</sup>

### HISTOPATOLOGÍA

En diversos cortes histopatológicos se observa la birrefringencia por amiloide, observándose bajo luz polarizada, así como en paralelo se aprecia la adherencia de moléculas de rojo Congo (congofilia) a las fibras de colágeno y proteínas del citoesqueleto (**Figura 6**); no es un dato patognomónico de amiloidosis, ya que puede observarse, incluso, en tejidos sanos. La técnica de rojo Congo no es sencilla, ya que se requiere tratar al tejido en condiciones extremas (etanol al 50-80%), así como un grosor mínimo para que sea una tinción óptima. Si el tejido es tratado con permanganato de potasio o en autoclave, no podremos tener una visualización exitosa. La inmunotinción para citoqueratina (CK) ha



**Figura 6.** Tinción rojo Congo positiva a 100 aumentos que muestra una biopsia de la almohadilla de grasa abdominal indicativa de la existencia de fibrillas de amiloide.

Chandra A (2020). Raccoon eyes in amyloidosis. Recuperado de <https://doi.org/10.18295/squmj.2020.20.04.021> .

demostrado ser muy superior al rojo Congo en la visualización del material, que podría ayudar a corroborar el diagnóstico. Los depósitos en la tinción de hematoxilina-eosina se observan como material amorfo, homogéneo, eosinófilo de coloración rosada. **Figura 7**

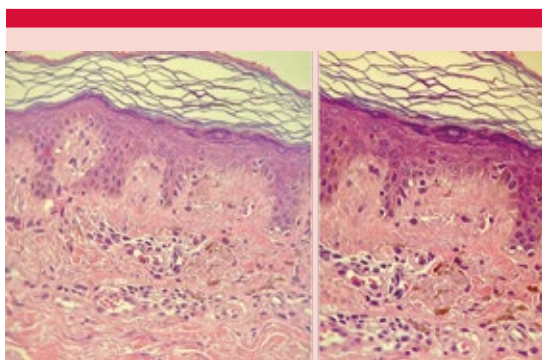
Hoy día, la microscopia electrónica ha jugado un papel importante como herramienta útil cuando en las tinciones especiales no se demuestra el depósito amiloide, proporcionando una alta sospecha diagnóstica.<sup>2,15</sup>

### DIAGNÓSTICO DIFERENCIAL

La exploración dermatológica minuciosa identificará características que sugieren diagnósticos alternativos.

El diagnóstico diferencial de la amiloidosis incluye:

- En formas maculares: dermatosis cenicienta, eritema pigmentado fijo, pigmentación por exposición a mercurio, morfea, en-



**Figura 7.** Tinción de hematoxilina-eosina; se observa en la dermis papilar depósitos globulares de material amorfo, fisurado y eosinófilo.

Recuperada de la biopsia de un paciente con amiloidosis macular de un paciente de la CH ISSSTE Irapuato.

fermedad de Addison y melanosis por fricción.

- En liquen amiloide: dermatitis atópica, liquen plano hipertrófico, prurigo nodular de Hyde, enfermedad de Darier, milium coloide, discromatosis universal hereditaria y disqueratosis congénita, papilomatosis confluyente y reticulada, prurigo pigmentoso.
- En formas nodulares o tumefactas: mixedema pretibial, esclerosis sistémica progresiva y lupus eritematoso.<sup>2</sup>

### PRONÓSTICO

En la amiloidosis sistémica depende de la proteína implicada, así como de la extensión de la lesión y a órganos; en caso de ser una gran extensión, los pacientes tienen mal pronóstico, con supervivencia aproximada de 4 a 6 meses. Las principales causas de muerte son la insuficiencia cardíaca o hepática.

El daño cutáneo, principalmente en las formas primarias, tiende a involucionar de manera espontánea en el 37.5% de los pacientes después de 5 años y en un 44.8% de los pacientes mayores de 35 años en la manifestación liquenoide.<sup>16</sup>

### TRATAMIENTO

Es de suma importancia el diagnóstico conciso y temprano para evaluar el pronóstico y un tratamiento dirigido, según el tipo de depósito de proteína precursora.<sup>17</sup>

El tratamiento es multidisciplinario en caso de afección a otros órganos y los pacientes deben revalorarse al menos una vez al año, sobre todo los que padezcan amiloidosis con afectación sistémica.<sup>18</sup>

El liquen amiloide y la amiloidosis macular son afecciones limitadas meramente a la piel,

sin afección visceral; el alivio de los síntomas asociados, así como mejorar la estética, son los objetivos primordiales. Se han prescrito diversos tratamientos; sin embargo, su eficacia ha sido limitada, ya que faltan ensayos con distribución al azar de alta calidad.

La terapia de primera línea en estos trastornos es un enfoque conservador, por ser afecciones benignas. Se sugiere la insistencia de evitar el rascado o frotarse en áreas afectadas; los vendajes oclusivos son útiles cuando se requieren. Puede aplicarse corticosteroide tópico potente (grupo 1 o 2; por ejemplo: dipropionato de betametasona). Para tratar placas gruesas de liquen amiloide se administra corticosteroide tópico bajo oclusión, con la finalidad de que el fármaco penetre de manera efectiva. En caso de no haber mejoría en un mes, debe suspenderse, ya que la atrofia cutánea es un efecto secundario de la administración de los corticosteroides tópicos.<sup>5</sup>

La administración de corticosteroides intralesionales (por ejemplo: acetónido de triamcinolona 10 mg/mL) es una opción útil a la terapéutica con corticosteroides tópicos para pacientes en áreas limitadas y pequeñas de liquen amiloide.<sup>5</sup>

Un reporte de caso del departamento de Dermatología del Hospital Central de la Universidad Autónoma de San Luis Potosí sugirió que la administración de tacrolimus al 0.1% dos veces al día durante dos meses en un paciente con liquen amiloide disminuyó de forma impresionante el grosor de las lesiones y el prurito, así como los efectos secundarios de atrofia cutánea; no obstante, se requieren ensayos con distribución al azar para la administración de este medicamento.<sup>18,19</sup>

Los queratolíticos tópicos, como la urea y el ácido salicílico, tienen la función de eliminar las hiperqueratosis asociadas.

Se ha hablado de otras terapias contra el liquen amiloide y amiloidosis macular, como

cremas humectantes para la piel, fototerapia,<sup>20</sup> terapia con láser<sup>21</sup> y dermoabrasión,<sup>22</sup> así como medicamentos sistémicos (ciclosporina,<sup>23</sup> ciclofosfamida,<sup>24</sup> retinoides orales<sup>25</sup>); sin embargo, los datos son limitados, por ser estudios pequeños no controlados y series de casos.

Un estudio comparativo abierto de izquierda a derecha comparó la eficacia de los corticosteroides tópicos de potencia moderada con la eficacia de fototerapia ultravioleta B (UVB) o psoraleno más ultravioleta A (PUVA) en 20 pacientes con liquen amiloide, concluyendo una reducción del prurito y aspereza en la piel; sin embargo, la diferencia no fue estadísticamente significativa.<sup>26</sup>

Otro estudio simple ciego, con distribución al azar, comparó el tratamiento con láser de dióxido de carbono en modo superficial y profundo en 9 pacientes con liquen amiloide y 16 con amiloidosis macular, concluyendo una reducción del prurito, del grosor y de la pigmentación de depósitos de amiloide en las áreas afectadas. El modo superficial es mejor tolerado por los pacientes, recomendándose como una opción terapéutica válida.<sup>27</sup>

El tratamiento de la amiloidosis nodular no es obligatorio, aunque puede darse un enfoque estético a las lesiones, que implica la extirpación física o destrucción de los nódulos, pero la recurrencia es común posterior al tratamiento. La electrodesecación y la dermoabrasión son otros tratamientos descritos como benéficos; sin embargo, pueden ocasionar despigmentación del área afectada y dolor.<sup>28,29,30</sup>

## CONCLUSIONES

La amiloidosis cutánea tiene un espectro dermatológico variable, que depende de las manifestaciones cutáneas localizadas y sistémicas. Las amiloidosis cutáneas localizadas primarias incluyen el tipo macular, liquen amiloide y nodular. El estudio debe incluir al menos una

historia completa y un examen físico; electroforesis de proteínas séricas y en orina y biopsias de la almohadilla adiposa de la mucosa labial, rectal o abdominal para confirmar la presencia de depósito de amiloide sistémico.<sup>31</sup> El ciclo de prurito crónico y rascado puede contribuir a la aparición de amiloidosis macular. Las intervenciones terapéuticas no son 100% efectivas, los corticosteroides locales son la piedra angular del tratamiento. En caso de que exista fracaso del tratamiento de primera línea pueden agregarse otras medidas como fototerapia, láser, dermoabrasión y medicamentos sistémicos. La amiloidosis nodular puede tratarse con escisión quirúrgica u otros procedimientos destructivos, aunque su manejo es un desafío, no existe un tratamiento eficaz y la recurrencia local es común.

## REFERENCIAS

- Fernandez-Flores A. Cutaneous amyloidosis: a concept review. *Am J Dermatopathol* 2012; 34 (1): 1-17. doi:10.1097/DAD.0b013e31823465c7.
- Arenas R. Capítulo 117: Amiloidosis cutánea en *Dermatología séptima edición: Atlas, diagnóstico y tratamiento*. Ciudad de México; McGraw-Hill, 2019: 654-660.
- James W, Berger T, Elston D. Errors in metabolism. In: *Andrews' Diseases of the Skin Clinical Dermatology*. 13<sup>th</sup> ed. James W, Berger T, Elston D, editors. Saunders Elsevier, 2019; 506.
- Merlini G, Bellotti V. Molecular mechanisms of amyloidosis. *N Engl J Med* 2003; 349 (6): 583-596. doi:10.1056/NEJMra023144.
- Schremel S, Szeimies RM, Vogt T, Landthaler M, Schroeder J, Babilas P. Cutaneous amyloidoses and systemic amyloidoses with cutaneous involvement. *Eur J Dermatol* 2010; 20 (2): 152-160. doi:10.1684/ejd.2010.0842.
- Shimoda Y, Sato Y, Hayashida Y, Yamazaki Y, et al. Lichen amyloidosis as a sweat gland/duct-related disorder: resolution associated with restoration of sweating disturbance. *Br J Dermatol*. 2017;176(5):1308-1315. doi:10.1111/bjd.15060.
- Weidner T, Illing T, Elsner P. Primary localized cutaneous amyloidosis: a systematic treatment review. *Am J Clin Dermatol* 2017; 18 (5): 629-642. doi:10.1007/s40257-017-0278-9.
- Groves R, Black M. Amyloidosis. In: *Dermatology*. 3<sup>rd</sup> ed. Bologna J, Jorizzo J, Schaffer J, editors. Saunders Elsevier, Philadelphia 2012: 699.
- Wechalekar AD, Gillmore JD, Hawkins PN. Systemic amyloidosis. *Lancet* 2016; 387 (10038): 2641-2654. doi:10.1016/S0140-6736(15)01274-X.
- Rasi A, Khatami A, Javaheri SM. Macular amyloidosis: an assessment of prevalence, sex, and age. *Int J Dermatol* 2004; 43 (12): 898-899. doi:10.1111/j.1365-4632.2004.01935.x.
- Wang WJ, Chang YT, Huang CY, Lee DD. Clinical and histopathological characteristics of primary cutaneous amyloidosis in 794 Chinese patients. *Zhonghua Yi Xue Za Zhi* 2001; 64 (2): 101-107.
- Konopinski JC, Seyfer SJ, Robbins KL, Hsu S. A case of nodular cutaneous amyloidosis and review of the literature. *Dermatol Online J* 2013; 19 (4): 10.
- Generali E, Costanzo A, Mainetti C, Selmi C. Cutaneous and Mucosal Manifestations of Sjögren's Syndrome. *Clin Rev Allergy Immunol* 2017; 53 (3): 357-370. doi:10.1007/s12016-017-8639-y.
- Wechalekar AD, Gillmore JD, Hawkins PN. Systemic amyloidosis. *Lancet* 2016; 387 (10038): 2641-2654. doi:10.1016/S0140-6736(15)01274-X.
- Molina-Ruiz AM, Cerroni L, Kutzner H, Requena L. Cutaneous deposits. *Am J Dermatopathol* 2014; 36 (1): 1-48. doi:10.1097/DAD.0b013e3182740122.
- Gómez, A. M., Ancona, G. F., & Orozco, S. H. Amiloidosis cutánea y su tratamiento. *Dermatología CMQ* 2008; 6 (1): 29-34.
- Weidner T, Illing T, Elsner P. Primary localized cutaneous amyloidosis: a systematic treatment review. *Am J Clin Dermatol* 2017; 18 (5): 629-642. doi:10.1007/s40257-017-0278-9.
- Castanedo-Cazares JP, Lepe V, Moncada B. Lichen amyloidosis improved by 0.1% topical tacrolimus. *Dermatology* 2002; 205 (4): 420-421. doi:10.1159/000066426.
- Kalkan G, Markoç F, Bas Y. An alternative treatment model: the combination therapy of narrow band ultraviolet B phototherapy and tacrolimus ointment 0.1% in biphasic amyloidosis. *J Pak Med Assoc* 2014; 64 (5): 579-582.
- Oiso N, Yudate T, Kawara S, Kawada A. Successful treatment of lichen amyloidosis associated with atopic dermatitis using a combination of narrowband ultraviolet B phototherapy, topical corticosteroids and an antihistamine. *Clin Exp Dermatol* 2009; 34 (8): e833-e836. doi:10.1111/j.1365-2230.2009.03574.x.
- Al Yahya RS. Treatment of primary cutaneous amyloidosis with laser: a review of the literature. *Lasers Med Sci* 2016; 31 (5): 1027-1035. doi:10.1007/s10103-016-1917-8.
- Savant SS. Therapeutic regional dermabrasion in papular lichen amyloidosis of shins. *Indian J Dermatol Venereol Leprol* 1995; 61 (4): 196-201.
- Kang MJ, Kim HS, Kim HO, Park YM. A case of atopic dermatitis-associated lichen amyloidosis successfully treated with oral cyclosporine and narrow band UVB therapy in succession. *J Dermatolog Treat* 2009; 20 (6): 368-370. doi:10.3109/09546630802691325.

24. Das J, Gogoi RK. Treatment of primary localised cutaneous amyloidosis with cyclophosphamide. *Indian J Dermatol Venereol Leprol* 2003; 69 (2): 163-164.
25. Hernández-Núñez A, Daudén E, Moreno de Vega MJ, Fraga J, Aragüés M, García-Díez A. Widespread biphasic amyloidosis: response to acitretin. *Clin Exp Dermatol* 2001; 26 (3): 256-259. doi:10.1046/j.1365-2230.2001.00808.x.
26. Jin AG, Por A, Wee LK, Kai CK, Leok GC. Comparative study of phototherapy (UVB) vs. photochemotherapy (PUVA) vs. topical steroids in the treatment of primary cutaneous lichen amyloidosis. *Photodermatol Photoimmunol Photomed* 2001; 17 (1): 42-43. doi:10.1034/j.1600-0781.2001.017001042.x.
27. Esmat SM, Fawzi MM, Gawdat HI, Ali HS, Sayed SS. Efficacy of different modes of fractional CO2 laser in the treatment of primary cutaneous amyloidosis: A randomized clinical trial. *Lasers Surg Med* 2015; 47 (5): 388-395. doi:10.1002/lsm.22361.
28. Grattan CE, Burton JL, Dahl MG. Two cases of nodular cutaneous amyloid with positive organ-specific antibodies, treated by shave excision. *Clin Exp Dermatol* 1988; 13 (3): 187-189. doi:10.1111/j.1365-2230.1988.tb01967.x.
29. Woollons A, Black MM. Nodular localized primary cutaneous amyloidosis: a long-term follow-up study. *Br J Dermatol* 2001; 145 (1): 105-109. doi:10.1046/j.1365-2133.2001.04291.x.
30. Vestey JP, Tidman MJ, McLaren KM. Primary nodular cutaneous amyloidosis--long-term follow-up and treatment. *Clin Exp Dermatol* 1994; 19 (2): 159-162. doi:10.1111/j.1365-2230.1994.tb01148.x.
31. Wu B, Pak DM, Smith KD, Shinohara MM. Utility of abdominal skin punch biopsy for detecting systemic amyloidosis. *J Cutan Pathol* 2021; 48 (11): 1342-1346. doi:10.1111/cup.14070.

## EVALUACIÓN

1. Personaje quien describió por primera vez la proteína amiloide como un material parecido al almidón y afinidad al iodo:
  - a) Louis Pasteur
  - b) Rudolf Virchow
  - c) Gutmann
  - d) Divry y Florkin
2. La amiloidosis es:
  - a) depósito anormal extracelular de proteína amiloide, material homogéneo, que se desarrolla en entornos ácidos y solubles
  - b) depósito normal de proteína amiloide de manera exacerbada a partir de enfermedades autoinmunitarias
  - c) depósito anormal extracelular de inmunocomplejos, desarrollándose en entornos básicos e insolubles
  - d) enfermedad inflamatoria crónica común, inmunomediada por los linfocitos T, las células dendríticas y las IL-23, IL-17 y factor de necrosis tumoral
3. La amiloidosis cutánea se clasifica en:
  - a) sistémica y localizada
  - b) primaria y secundaria
  - c) temprana y tardía
  - d) leve, moderada e intensa
4. Con respecto a la epidemiología de la amiloidosis:
  - a) es una afección común en varones, de estrato socioeconómico alto y de raza blanca
  - b) afección con predilección por mujeres de estrato socioeconómico alto y de raza asiática
  - c) padecimiento que afecta a mestizos, sin predilección de sexo, de estrato socioeconómico bajo
  - d) predilección por mujeres con prevalencia e incidencia en la raza mestiza

- y asiática, que llevan a cabo dietas bajas en proteínas e hipercalóricas
5. La amiloidosis se relaciona genéticamente con un gen que participa en la codificación para el receptor beta de oncostatina:
- OSMR
  - PSORS1
  - DRB1\*0402
  - CFTR
6. Descripción histológica de amiloidosis en hematoxilina-eosina:
- adherencia de moléculas de rojo Congo a fibras de colágeno llamada congofilia y proteínas del citoesqueleto
  - presencia de hiperqueratosis, paraqueratosis, hipogranulosis, hiperplasia epidérmica, vasos dilatados en las papilas dérmicas y un infiltrado mononuclear en la dermis papilar
  - existencia de reacción granulomatosa difusa con presencia de macrófagos, células espumosas (de Virchow) y abundantes masas intracelulares de bacilos que adoptan una morfología esférica (globias)
  - se observa material amorfo, homogéneo, eosinófilo de coloración rosada
7. ¿En qué porcentaje de pacientes con amiloidosis de forma primaria tienden a involucionar las dermatosis?
- 37.5%
  - 67.5%
  - 57.5%
  - 30.5%
8. Son las causas principales de defunción en pacientes con amiloidosis sistémica:
- insuficiencia renal y cardíaca
  - insuficiencia hepática y renal
  - insuficiencia cardíaca y hepática
  - insuficiencia suprarrenal y cardíaca
9. Son la terapia de primera línea contra las amiloidosis cutáneas localizadas:
- corticosteroides tópicos potentes del grupo 1 o 2
  - inhibidores de la calcineurina (tacrolimus)
  - fototerapia
  - ciclofosfamida
10. Opción terapéutica que ha beneficiado a pacientes con liquen amiloideo y amiloidosis macular en la reducción del prurito, del grosor y de la pigmentación en áreas afectadas:
- fototerapia
  - crioterapia
  - láser de dióxido de carbono
  - dermoabrasión

El Consejo Mexicano de Dermatología, A.C. otorgará dos puntos con validez para la recertificación a quienes envíen correctamente contestadas las evaluaciones que aparecen en cada número de *Dermatología Revista Mexicana*.

El lector deberá enviar todas las evaluaciones de 2023 a la siguiente dirección electrónica: [articulos@nietoeditores.com.mx](mailto:articulos@nietoeditores.com.mx)

**Fecha límite de recepción de evaluaciones:** 15 de enero de 2024



<https://doi.org/10.24245/drm/bmu.v67i5.9134>

## Isotretinoína: actualidades

### *Isotretinoin: Up to date.*

Rubén F Casados Vergara,<sup>1</sup> Abraham B Alfaro Sánchez,<sup>2</sup> Rebeca del C Rodríguez Cabral,<sup>3</sup> Marco A Serna Calderón<sup>4</sup>

#### Resumen

La isotretinoína actualmente es el único fármaco para tratar el acné con potencial modificador de la enfermedad a largo plazo. Su efectividad es superior a la de otros tratamientos contra el acné, ya que promueve la curación o la remisión prolongada y mejora la calidad de vida. Mucho se ha descrito sobre la farmacocinética y farmacodinamia; sin embargo, actualmente existen controversias y nivel de evidencia bajo sobre las dudas más inminentes que el dermatólogo actual tiene que resolver. En esta revisión se abordarán aspectos desde la fisiopatología hasta los temas más controvertidos. Bien sabemos que la isotretinoína es un derivado de la vitamina A (ácido 13 cis retinoico); sin embargo, no es tan popular la biología molecular, a pesar de ser un tratamiento diariamente prescrito, además de estar entre los fármacos más recetados por los dermatólogos, y otro tema a resaltar es el incremento de la resistencia a los antibióticos en todo el mundo, por lo que es necesario cuestionarnos el manejo actual del acné con este tipo de terapias sistémicas. Es necesario conocer estos aspectos para poder establecer conclusiones y realizar estudios futuros que nos hagan responder las dudas que ya existen y que se irán generando sobre el tratamiento con esta molécula.

**PALABRAS CLAVE:** Isotretinoína; acné vulgar; vitamina A; ácido retinoico.

#### Abstract

*Isotretinoin is currently the only acne drug with long-term disease-modifying potential. Its effectiveness is superior to other acne treatments, promoting healing or prolonged remission, and improving quality of life. Much has been described about pharmacokinetics and pharmacodynamics; however, there are currently controversies and a low level of evidence about the most imminent doubts that the current dermatologist has to resolve. In this review, aspects from pathophysiology to the most controversial topics will be addressed. We know that isotretinoin is a derivative of vitamin A (13 cis retinoic acid); however, molecular biology is not so popular, despite being a treatment used daily, in addition to being one of the drugs most prescribed by dermatologists, and another issue to highlight is the increase in resistance to antibiotics worldwide, so it is necessary to question the current management of acne with this type of systemic therapy. It is necessary to know these aspects in order to be able to draw conclusions and carry out future studies that answer the doubts that already exist and that will be generated about treatment with this molecule.*

**KEYWORDS:** Isotretinoin; Acne vulgaris; Vitamin A; Retinoic acid.

<sup>1</sup> Endocrinólogo, Residente de primer año de Dermatología.

<sup>2</sup> Jefe del servicio de Dermatología.

<sup>3</sup> Profesor titular de Dermatología Clínica.

Hospital ISSSTE Constitución, Monterrey, Nuevo León, México.

<sup>4</sup> Residente de segundo año de medicina interna, HG 5 de Diciembre, ISSSTE, Mexicali, Baja California, México.

**Recibido:** mayo 2022

**Aceptado:** octubre 2022

#### Correspondencia

Rubén F Casados Vergara  
fernando.vergara@gmail.com

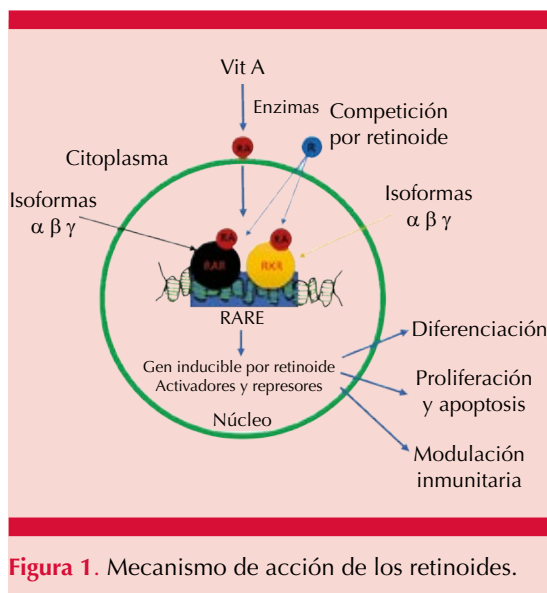
#### Este artículo debe citarse como:

Casados-Vergara RF, Alfaro-Sánchez AB, Rodríguez-Cabral RC, Serna-Calderón MA. Isotretinoína: actualidades. Dermatol Rev Mex 2023; 67 (5): 669-681.

## ANTECEDENTES

En 1925 Wolbach y Howe fueron de los primeros en informar que la deficiencia de vitamina A induce queratinización en ratas. Posteriormente, en 1933, la deficiencia nutricional de vitamina A en humanos se relacionó con queratosis folicular, hiperpigmentación y xerosis. Estas observaciones impulsaron el interés en la vitamina A como potencial tratamiento farmacológico de las enfermedades de la piel por trastornos de la queratinización.<sup>1</sup>

Las primeras formulaciones vía oral que se lograron no tuvieron éxito, esto debido a la toxicidad que producían las moléculas fabricadas. Posteriormente en 1955 nació la síntesis de 13-cis-ácido retinoico (isotretinoína) y 10 años más tarde surgieron los primeros estudios de retinoides tópicos. Pasaron casi 30 años hasta que la FDA aprobó la isotretinoína para el tratamiento de acné nodular-quístico y un año más tarde en la Unión Europea con la misma indicación.<sup>2</sup> **Figura 1**



**Figura 1.** Mecanismo de acción de los retinoides.

## MECANISMO DE ACCIÓN, FARMACOCINÉTICA Y METABOLISMO

La principal acción farmacológica de la isotretinoína en el tratamiento del acné es la supresión del sebo.<sup>3</sup> Esta actividad supresora se basa principalmente en la apoptosis de los sebocitos y la detención del ciclo celular de sebocitos SEB-1.<sup>4</sup>

Esta función está determinada por un ligando de proteína apoptótica inductor de apoptosis relacionada con el factor de necrosis tumoral (TRAIL) y la lipocalina asociada con la gelatinasa de neutrófilos (NGAL) en las glándulas sebáceas humanas.<sup>5</sup> Se ha descubierto que existe aumento de la expresión de TRAIL y NGAL en la piel de pacientes con acné durante el tratamiento con isotretinoína. TRAIL se expresa de manera constitutiva en muchos tejidos humanos.<sup>6</sup> En términos moleculares, la expresión de TRAIL es inducida por factores de transcripción de FoxO. En pacientes con acné, la actividad de FoxO se suprime debido al aumento de la señalización del factor de crecimiento similar a la insulina (IGF-1). El IGF-1 y la insulina, que aumentan durante la pubertad y bajo la influencia de la alimentación alta en carbohidratos estimulan la cinasa Akt, dando como resultado fosforilación de FoxO que conduce a la inactivación nuclear de FoxO.<sup>7</sup>

En los sebocitos, el profármaco isotretinoína (ácido 13-cis retinoico) se isomeriza a ácido trans retinoico que regula al alza la expresión de FoxO3a y TRAIL.<sup>7</sup>

Este último se regula al alza en las células de las glándulas sebáceas humanas durante el tratamiento con isotretinoína.<sup>6</sup>

La señalización de FoxO puede promover la apoptosis, no sólo en células de glándulas sebáceas y glándulas de Meibomio humanas, sino también en células de la cresta neural, células

de neuroblastoma, neuronas del hipocampo, células de linfoma, células de melanoma, células de leucemia promielocítica y otras.<sup>7</sup>

La isotretinoína alivia el acné con la disminución de IGF-1 que ello promueve a menor conversión de testosterona a dihidrotestosterona (DHT), que es más potente en cuanto a efectos biológicos.<sup>8</sup>

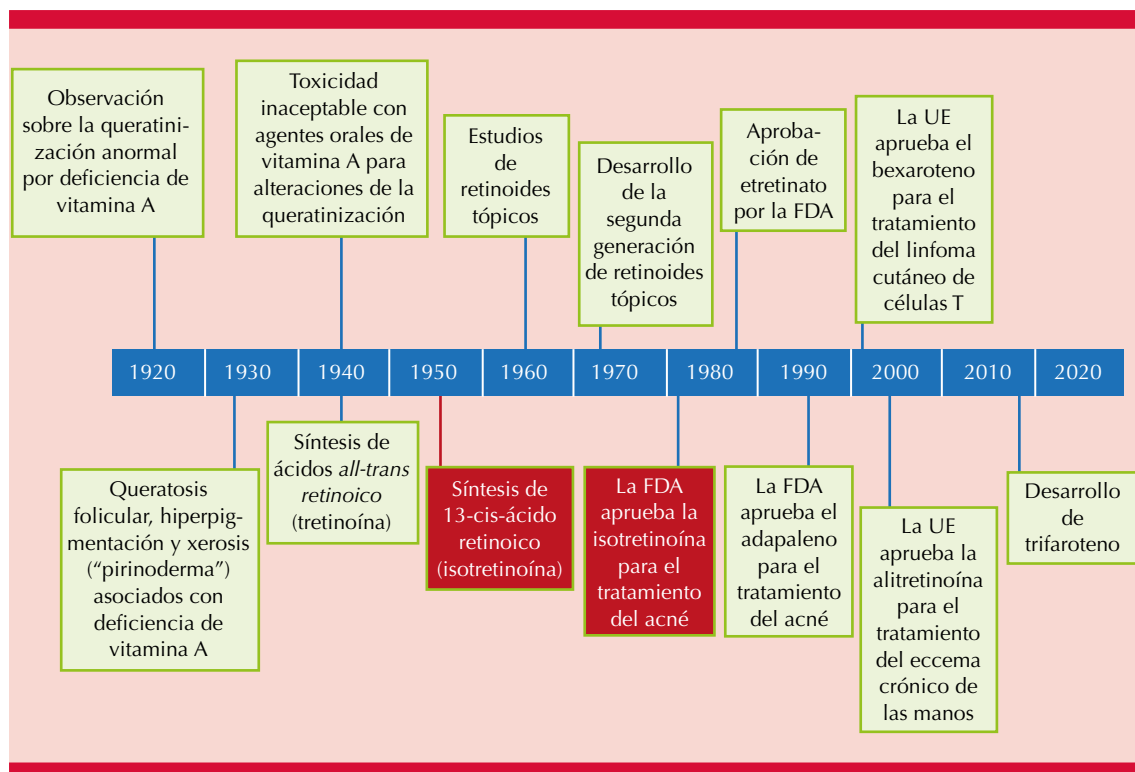
### Figura 2

La isotretinoína, al igual que otros medicamentos de la clase de retinoides, se une a RAR y RXR, los cuales tienen tres subtipos,  $\alpha$ ,  $\beta$  y  $\gamma$ . La isotretinoína se une a los seis subtipos y no tiene ninguna afinidad conocida por un tipo o subtipo de receptor. Y existen dos efectos principales: un efecto directo en la transcripción de genes que da como resultado la diferenciación celular y un

efecto indirecto en la transcripción de genes que resulta en reducción de la proliferación celular y la inflamación.<sup>9</sup>

Así, desde la disminución del tamaño de la glándula sebácea en un 90%, la disminución en la producción de sebo, de la proliferación y diferenciación del sebocito por apoptosis, de *C. acnes* y de la inflamación<sup>6,7,8,10</sup> es que la isotretinoína es el medicamento oral más eficaz en el tratamiento del acné.

La isotretinoína es un retinoide de primera generación, derivado de la manipulación del grupo terminal polar y del grupo lateral polieno de la vitamina A. En el plasma está unido a la albúmina (99% unido a proteínas) y tiene una vida media de 10 a 20 horas.<sup>11</sup> Se metaboliza en el hígado



**Figura 2.** Progresión de descubrimiento y función en dermatología de los derivados de vitamina A. Modificada de la referencia 1.

por la isoforma 3A4 del citocromo P-450 en su metabolito principal la 4-oxo-isotretinoína, que luego se excreta en la bilis (principalmente) y la orina. Se almacena en el hígado y es indetectable en el suero un mes después de interrumpir el tratamiento.<sup>12</sup>

### DOSIS ACUMULATIVA Y REGÍMENES REPORTADOS

En 1989 Harms y colaboradores reconocieron la importancia de la dosis acumulativa en el tratamiento del acné con isotretinoína; estos datos indicaron que las recidivas posteriores al tratamiento con dosis acumulada se minimizan con un ciclo de tratamiento que alcance un total de al menos 120 mg/kg y sin beneficio adicional más allá de 150 mg/kg;<sup>13</sup> sin embargo, se sabe que al menos un tercio de los pacientes requerirán un segundo ciclo de tratamiento, debido a enfermedad persistente o por recidiva.<sup>14</sup>

Si bien esta dosis acumulada es la que ha perdurado en la bibliografía como ideal, es cierto que los pacientes con persistencia o recidiva pueden verse beneficiados por dosis mayores. En un estudio publicado en 2013 se analizaron 116 pacientes con dosis acumulada menores y mayores a 220 mg/kg. Al año de seguimiento la tasa de recaída en el grupo de dosis más baja fue del 43.8% en comparación con el 26.6% en el grupo de dosis mayor a 220 mg/kg;<sup>15</sup> sin embargo con mayores efectos adversos.

En años recientes este fármaco se ha prescrito ampliamente en casos leves de acné que no responden al tratamiento convencional. La dosis baja del fármaco puede prescribirse en varios regímenes. Un régimen intermitente de dosis incluye 0.5 mg/kg al día durante una semana cada cuatro semanas durante seis meses. De acuerdo con los resultados de un estudio reciente, en comparación con la dosis estándar, se recomiendan dosis de 0.1-1 mg/kg de isotretinoína, especialmente dosis más bajas (0.1-0.3 mg/kg)

para el tratamiento del acné vulgar debido a sus menores efectos secundarios y rentabilidad, que puede combinarse con otros medicamentos tópicos como tretinoína, azitromicina, clindamicina, adapaleno, betametasona y prednisolona de forma diaria o intermitente para mayor eficacia.<sup>16</sup>

La dosis apropiada de isotretinoína es de 0.5 a 1 mg/kg al día durante 16 a 20 semanas para alcanzar una dosis acumulada de 120 a 140 mg/kg; sin embargo, con la dosis de 1 mg/kg al día, el 98% de los pacientes experimentan efectos secundarios, mientras que a dosis inferiores a 0.25 mg/kg al día, la mitad de los pacientes no experimentan ningún efecto secundario.<sup>17</sup> Sin embargo, a esa dosis la tasa de recidiva es mayor que a dosis mayor de 0.5 mg.

Los factores sugeridos asociados con mayor riesgo de recurrencia del acné y la necesidad de retratamiento incluyen una edad más joven cuando se administró por primera vez, sexo masculino, afectación troncal marcada, macrocomedones y exceso de andrógenos.<sup>18-21</sup>

La duración de la remisión se correlaciona directamente con la dosis diaria y la magnitud de la exposición total acumulada durante el curso inicial de la terapia. Con una dosis de 0.1, 0.5 y 1.0 mg/kg al día los resultados son positivos a las 20 semanas para los tres grupos; sin embargo, a los 18 meses de la dosis inicial, la recurrencia es del 42, 20 y 10%, respectivamente. Y el número de pacientes que requirieron más de 2 cursos de isotretinoína fue similar en un 88% con dosis baja e intermedia y sólo del 9.5% con la dosis alta.<sup>20</sup> La administración intermitente es menos efectiva y no se recomienda.<sup>3</sup>

### OTRAS INDICACIONES DE ISOTRETINOÍNA

#### Rosácea

En 1981 en un estudio realizado en Alemania se demostró la eficacia y la remisión de la rosá-

cea comparado con tratamientos habituales, a dosis diarias que iban desde 0.05, 0.5 o 1 mg/kg durante 12 a 28 semanas, con regresión de ésta en el 95% desde las 8 semanas.<sup>22</sup> La Asociación Británica de Dermatólogos en su guía más reciente (2021) considera administrar ciclos intermitentes de isotretinoína en dosis de 0.25 mg/kg en pacientes con rosácea grave persistente y que además no respondieron a terapia sistémica con antibióticos o, bien, para evitar la terapia con antibióticos a largo plazo.<sup>23</sup> También así lo recomienda la Sociedad Nacional de Rosácea en su comité de expertos.<sup>24</sup>

### Hidradenitis supurativa

En las guías de manejo clínico norteamericanas de la hidradenitis supurativa (2019), la isotretinoína se considera un tratamiento de segunda o tercera línea debido a la respuesta inconsistente reportada.<sup>25</sup>

En un estudio de 209 pacientes, el 18.7% reportó tratamiento previo con isotretinoína y de estos 39 pacientes, el 35.9% informó una respuesta benéfica, mientras que el 64.1% de los pacientes no mostraron respuesta. Sin embargo, los que no respondieron tenían más probabilidades de tener antecedentes de quiste pilonidal y de acné quístico.<sup>26</sup> La dosis administrada variaba de 0.5 a 1.2 mg/día durante 12 meses.

Otras indicaciones se muestran en el **Cuadro 1**. Entre las indicaciones enumeradas se encuentran reportes de casos de la bibliografía y algunas series de casos.<sup>2</sup>

### Dermoabrasión e isotretinoína

La recomendación vigente es realizar cualquier procedimiento con dermoabrasión después de 6 a 12 meses de haber discontinuado el tratamiento con isotretinoína oral.<sup>3</sup> Esta noción se enseña y practica ampliamente; sin embargo, se basa en 3 series de casos pequeños de mediados

**Cuadro 1.** Otras indicaciones de isotretinoína

#### Tratamiento de primera línea

- Acné
- Enfermedad de Darier
- Ictiosis
- Pitiriasis rubra pilaris

#### Trastornos pilosebáceos

- Dermatitis periorifical
- Foliculitis de la nuca
- Foliculitis pustular eosinofílica
- Foliculitis decalvante
- Hidradenitis supurativa

#### Alteraciones de la queratinización

- Enfermedad de Darier
- Ictiosis
- Pitiriasis rubra pilaris
- Queratoderma
- Síndrome de Papillon-Lefèvre

#### Fotodaño

- Campo de cancerización
- Fotoenvejecimiento

#### Procesos neoplásicos

- Cáncer de piel no melanoma
- Cáncer de piel asociado con trasplante de órgano sólido
- Enfermedad de Bowen
- Histiocitosis de células de Langerhans
- Leucoplaquia
- Linfoma cutáneo de células T
- Queratosis actínica
- Sarcoma de Kaposi
- Síndrome de Muir-Torre
- Síndrome de nevo basocelular
- Xeroderma pigmentoso

#### Otras indicaciones

- Celulitis disecante
- Condiloma acuminado
- Dermatitis cenicienta
- Dermatitis seborreica
- Granuloma anular generalizado
- Hiperplasia sebácea
- Líquen plano pilar
- Líquen plano
- Lupus eritematoso sistémico
- Mucinosis folicular
- Papilomatosis confluyente y reticulada de Gougerot-Carteaud
- Pénfigo benigno familiar (enfermedad de Hailey-Hailey)
- Psoriasis pustular

Obtenido de las referencias 2, 27 y 28.

de la década de 1980. Cuando se administra isotretinoína oral para el tratamiento del acné, la contracción de la unidad pilosebácea teóricamente podría impedir la regeneración y la cicatrización después de una exfoliación química. Una revisión sistémica con 1485 procedimientos y una recomendación de consenso concluyó que no había pruebas suficientes para respaldar el retraso de muchos procedimientos durante la recomendación de abstinencia de 6 a 12 meses. Con base en la bibliografía disponible, sólo se recomendó precaución contra la dermoabrasión mecánica y el uso de láser ablativo.<sup>29,30</sup>

En un análisis retrospectivo comparativo de 60 pacientes de un centro, que incluyó pacientes entre 15 y 45 años de edad, se crearon dos grupos: el grupo A incluyó a 47 pacientes que recibieron 0.5 mg/kg al día de isotretinoína oral combinada con tratamiento tópico. El grupo B incluyó a 13 pacientes que sólo recibían tratamiento tópico. El tratamiento tópico incluyó antibióticos, peróxido de benzoilo y retinoides. Se realizaron 3 a 4 sesiones de cada dermoabrasión.

En el grupo A en 22 pacientes se realizó dermoabrasión con ácido salicílico (20%)-ácido mandélico (20%), dermoabrasión con ácido glicólico (20%, 35%) en 18 pacientes y la dermoabrasión de Jessner modificada (tres capas) se realizó en 7 pacientes.

En el grupo B se realizó dermoabrasión con ácido salicílico (20%)-ácido mandélico (20%) en 8 pacientes, exfoliación con ácido glicólico (20%, 35%) en 4 y exfoliación de Jessner modificada (tres capas) en uno. Sólo 2 pacientes experimentaron hiperpigmentación después de dos semanas del tratamiento (uno del grupo A y otro del grupo B).<sup>31</sup>

Otros dos estudios de cohorte pequeños que realizaron exfoliaciones químicas con ácido tricloroacético al 35% (10 pacientes) y exfo-

liaciones secuenciales con ácido salicílico al 20% (30 pacientes), realizadas cada dos semanas durante 16 semanas, dieron los resultados estéticos deseados en combinación con isotretinoína, sin efectos adversos en la cicatrización de heridas.<sup>32,33</sup>

En ese sentido el punto más importante a considerar para el clínico es individualizar a quien se le realizará el tratamiento.

### ISOTRETINOÍNA EN PEDIATRÍA

En menores de 12 años la EMEA (Europa, Medio Oriente y África) y la FDA desaconseja su administración por sus posibles efectos secundarios en el hueso.

Las alteraciones óseas que más frecuentemente se han asociado con la administración de retinoides orales (esto se ha descrito en el contexto de pautas largas de tratamiento, dosis altas o ambas) son la hiperostosis y las calcificaciones de los tendones y ligamentos. También se ha descrito cierre temprano de la epífisis y adelgazamiento de huesos largos. En la mayoría de estos casos, se trataba de enfermedades diferentes al acné y las dosis de tratamiento eran altas (4.5 mg/kg al día) o el tratamiento era de larga duración (4 años o 40 meses).<sup>34</sup>

Hobbie y su grupo, tras describir una serie de 32 pacientes pediátricos tratados con isotretinoína por una enfermedad diferente al acné, no pudieron demostrar una asociación estadísticamente significativa con el cierre temprano de la epífisis.<sup>35</sup>

### MODIFICACIÓN DE LAS PRUEBAS DE SEGUIMIENTO EN PACIENTES CON ISOTRETINOÍNA

Las preocupaciones sobre el control frecuente de laboratorio pueden disuadir a los pacientes de recibir isotretinoína, lo que podría resultar en

la infrautilización de este tratamiento; además, el costo aunado de los exámenes de laboratorio podría dar lugar a que los pacientes opten por tratamientos diferentes a la isotretinoína.

En un estudio realizado con 1863 pacientes tratados con isotretinoína, se observaron anomalías en las pruebas de función hepática y triglicéridos en menos del 1 y el 0.5% de los pacientes examinados, respectivamente. No se observaron anomalías en el hemograma completo ni en el colesterol.<sup>36</sup>

Debido a que los pacientes que reciben isotretinoína pueden ser tratados con ciclos prolongados de antibióticos orales, la administración insuficiente de isotretinoína podría resultar en mayor administración de antibióticos orales, aumentando el riesgo de complicaciones asociadas con los antibióticos.<sup>37,38</sup>

El Grupo de Coordinación de las Naciones Unidas sobre Resistencia a los Antimicrobianos informó que para 2050 las enfermedades resistentes a los medicamentos podrían causar hasta 10 millones de muertes cada año.<sup>39</sup>

Los resultados de un estudio de 407 pacientes naive a isotretinoína respaldan que debe realizarse un control de exámenes de laboratorio menos frecuente en los pacientes sanos con análisis de referencia normales. Los pacientes a los que se les encontró leve elevación de aspartato aminotransferasa (AST) y alanina aminotransferasa (ALT) tenían relación con un índice de masa corporal más elevado. En este estudio también se encontraron concentraciones de lípidos clínicamente insignificantes.<sup>40</sup>

Otro metanálisis publicado por Lee y su grupo que incluyó 1574 pacientes de 26 estudios mostró que la isotretinoína se asocia con un cambio estadísticamente significativo en el valor medio

de recuento de glóbulos blancos y paneles hepáticos y de lípidos; sin embargo, la proporción de pacientes con anomalías de laboratorio fue baja. Este estudio no respalda las pruebas de laboratorio mensuales para la administración de dosis estándar de isotretinoína oral en el paciente estándar con acné.<sup>41</sup>

En estos pacientes, especialmente si no se aumenta la dosis, la vigilancia frecuente (mes con mes) de laboratorio conlleva implicaciones financieras y emocionales y carece de pruebas sólidas que apoyen esta práctica. Si bien la vigilancia de laboratorio debe individualizarse según las necesidades del paciente, incluida la consideración de los factores de riesgo iniciales, la adopción de recomendaciones de guías más específicas podría alentar a los médicos a sentirse cómodos reduciendo la frecuencia de la vigilancia para el paciente.

Una serie ha ayudado a estandarizar el seguimiento en pacientes sanos. Se recomienda realizar pruebas de función hepática; ALT y AST y perfil lipídico al inicio y al segundo mes (o cuando se alcanza la dosis máxima).<sup>42</sup>

Para elevaciones de triglicéridos de 300 a 500 mg/dL, las recomendaciones incluyen reducción de peso, aumento de la actividad física y una dieta baja en grasas, en carbohidratos y en alcohol y consumir omega 3 como complemento.<sup>43</sup> En caso de que las cifras sean mayores de 500 mg/dL debe disminuirse la dosis de isotretinoína e iniciar fibratos/omega 3. Posteriormente repetir la determinación de concentración de lípidos en 6 a 8 semanas, en caso de que los triglicéridos sean mayores de 500 mg/dL, combinar terapia con fibratos y omega 3, considerar niacina, reevaluar la alimentación del paciente y valorar causas secundarias, como hipotiroidismo, consumo de alcohol e ingesta de anticonceptivos, y otras causas secundarias menos frecuentes.<sup>44,45</sup>

## INTERACCIONES CON MEDICAMENTOS (CUADRO 2)

### Efectos adversos

Algunos de los efectos adversos asociados a la isotretinoína pueden prevenirse o controlarse con una selección adecuada y ajustes a la dosis, inclusive interrupciones del tratamiento según cada caso en particular.

En un estudio de 3525 pacientes procedentes de tres regiones de Europa, a los que se les administró isotretinoína indicado por acné inflamatorio moderado-grave y noduloquístico, los efectos secundarios más frecuentes fueron: sequedad de labios afectando al 100% de los usuarios, seguida de xerosis (94.9%), eritema facial (66.2%), epistaxis (47.2%), queilitis (41.7%) y mialgias

(38.7%). Se observó picor de piel (38.1%), cansancio (20.7%), cefalea (16.8%), artralgias (12.2%) y dermatitis retinoide (11.6%).<sup>54</sup>

Los efectos secundarios son por mucho los más frecuentes y ocurren con menos frecuencia los eventos adversos.<sup>54,55</sup>

### Oculares

La isotretinoína también se asocia con el riesgo de anomalías oculares (por ejemplo, sequedad, irritación, conjuntivitis) relacionadas con la disfunción de las glándulas de Meibomio dentro de la conjuntiva.<sup>55</sup> La pérdida de la capa lipídica superficial da como resultado mayor evaporación de las lágrimas. Éste es un problema particular en los usuarios de lentes de contacto que pueden beneficiarse de lubricantes oculares

**Cuadro 2.** Interacciones de medicamentos y algunos hábitos con isotretinoína

Medicamentos	Comentarios
Tetraciclinas (tetraciclinas, doxiciclina, minociclina)	Pseudotumor cerebro (hipertensión intracraneal idiopática); la mayor parte de los reportes se realizaron en 1980. Se hace una recomendación de suspensión de lavado de tetraciclinas de 7 vidas medias para eliminar el fármaco en un 99%. <sup>39,46,47</sup>
Metotrexato	Cuando se administra junto con acitretina a largo plazo, tiene potencial moderado de toxicidad hepática. <sup>46,48</sup>
Alcohol	Se ha observado eficacia reducida cuando la isotretinoína se toma con gran ingesta de alcohol. <sup>46,49</sup>
Vitamina A	Los complementos de vitaminas que contienen vitamina A deben evitarse junto con la isotretinoína ya que actuaría como tóxico aditivo. <sup>50</sup>
Macrólidos (eritromicina, claritromicina, azitromicina)	Las concentraciones del fármaco retinoide y el riesgo de toxicidad pueden aumentar con los inhibidores de CYP3A4, en este caso los macrólidos. <sup>46,51</sup>
Rifampicina	Vía CYP3A4, los retinoides disminuyen las concentraciones séricas y llegan a perder eficacia. <sup>46,51</sup>
Anticonvulsivos (fenitoína, carbamazepina, oxcarbamazepina, fenobarbital)	Inducción de CYP3A4 con la consecuencia de concentraciones de retinoide disminuidas y pérdida de eficacia. <sup>46,51,52</sup>
Ciclosporina	Los retinoides pueden aumentar las concentraciones de ciclosporina y causar toxicidad. <sup>46,51</sup>
Anticonceptivos orales	Reducción de las concentraciones de etinilestradiol y noretindrona, incluso se recomienda utilizar dos métodos anticonceptivos durante la administración de isotretinoína. <sup>53</sup>
Griseofulvina	Inducción de CYP3A4 con la consecuencia de concentraciones de retinoide disminuidas y pérdida de eficacia. <sup>46,53</sup>



preventivos complementarios debido a que las ulceraciones de la córnea son una complicación (poco común).<sup>54</sup>

### Depresión

Se ha encontrado que el acné por sí solo causa depresión 2 a 3 veces más que en la población general, e ideación suicida 2 a 3 veces más en pacientes con acné severo comparado con el leve.<sup>56</sup> Desde 1983 se describió la nueva aparición de depresión con la ingesta de isotretinoína; tomando en cuenta este informe, 5 años más tarde la FDA emitió una alerta sobre su posible asociación.<sup>57,58</sup> Los eventos adversos psiquiátricos potencialmente asociados con la isotretinoína que informó la FDA incluyeron depresión (42.5%), labilidad emocional (16.6%) y trastornos de ansiedad (13.5%).<sup>59</sup> Sin embargo, dos metanálisis recientes concluyeron que la administración de isotretinoína y la reducción en la gravedad del acné se asocian con una disminución significativa de los síntomas depresivos y que el riesgo de depresión y suicidio está más relacionado con la carga de la enfermedad.<sup>60,61</sup>

### Enfermedad inflamatoria intestinal

En cuanto a síntomas gastrointestinales, éstos no son infrecuentes. Puede ocurrir náusea, vómito, estreñimiento, calambres y dolor abdominal.<sup>62</sup>

Aunque algunos informes iniciales sugirieron una asociación potencial entre la exposición a isotretinoína y la aparición de enfermedad inflamatoria intestinal, estudios posteriores, incluido un metanálisis de 2016, no han confirmado esta asociación.<sup>63</sup> Debido a las frecuentes visitas asociadas con iPLEDGE, los pacientes tratados con isotretinoína pueden tener interacciones más frecuentes con el cuidado de la salud, lo que podría conducir a una detección más temprana de los síntomas de la enfermedad inflamatoria intestinal y, por tanto, a su diagnóstico.<sup>64</sup>

### Hueso

Los marcadores bioquímicos del recambio óseo permanecen sin cambios excepto el calcio sérico en pacientes que reciben una dosis alta de isotretinoína.<sup>65</sup> Sin embargo, existe un pequeño número de informes que asocian la administración de isotretinoína con el cierre prematuro de las placas epifisarias, sólo que esto se ha informado casi exclusivamente en pacientes jóvenes tratados con dosis de más de 3 mg/kg al día durante más de 2 años por trastornos de queratinización.<sup>66,67</sup>

### Mialgias y rabdomiólisis

Las mialgias (que pueden ser con o sin elevación de la creatinina cinasa) pueden ser un signo de rabdomiólisis y pueden requerir la interrupción temporal de la isotretinoína.<sup>68</sup> Sin embargo, los estudios muestran que aproximadamente el 16-51% de los pacientes que toman isotretinoína desarrollan hipercalemia durante el tratamiento y del 15 al 25% sufren mialgias.<sup>68,69</sup>

Al ser el objetivo de vigilancia el embarazo, citometría hemática, pruebas de función hepática y dislipidemia por hipertrigliceridemia, llama la atención que de manera rutinaria las concentraciones séricas de creatinina cinasa (CK) no se miden, a menos que los síntomas lo justifiquen; sin embargo, los datos están bien respaldados para ser parte de la evaluación en el seguimiento. Se han reportado casos de rabdomiólisis con dosis de isotretinoína menores a 0.5 mg/kg,<sup>70</sup> y se cree que la isotretinoína y el ejercicio físico pueden tener un efecto sinérgico en la producción de daño muscular.<sup>71</sup>

Debe evaluarse a los pacientes en busca de factores de riesgo de rabdomiólisis, que incluyen abuso de alcohol, consumo de drogas como cocaína, ejercicio intenso, traumatismos/lesiones por aplastamiento y medicamentos como estatinas y corticosteroides.<sup>72,73</sup>

Aproximadamente el 50% de los casos de rabdomiólisis son asintomáticos y la tríada de rabdomiólisis de CK elevada, mialgias y fatiga sólo ocurre en menos del 10% de los pacientes.<sup>73</sup>

Las prácticas actuales no indican hiperCKemia como una contraindicación para la isotretinoína. Deben realizarse más estudios para dilucidar mejor esta relación e identificar si existen posibles consecuencias a largo plazo de concentraciones de CK crónicamente elevadas.

#### Teratogenicidad y embriopatía retinoide

Éste es el riesgo más grave de la administración de isotretinoína. En Estados Unidos la isotretinoína es un fármaco supervisado por el programa de estrategia de mitigación y evaluación de riesgos, iPLEDGE. Los pacientes, farmacéuticos, prescriptores y fabricantes deben registrarse en el programa. Deben tenerse dos pruebas de embarazo negativas antes de comenzar con isotretinoína y posteriormente mensuales durante todo el curso y dos formas de control de la natalidad utilizadas antes, durante y un mes después de su administración.<sup>74,75</sup>

Existe mayor riesgo de aborto espontáneo y un patrón característico de malformaciones entre los niños cuyas madres fueron tratadas con isotretinoína al principio del embarazo. Este patrón consiste en malformaciones del sistema nervioso, microtia o anotia, micrognatia, paladar hendido, defectos cardíacos y de los vasos grandes, anomalías del timo, malformaciones oculares y discapacidad intelectual.<sup>76,77</sup> Se estima que los riesgos son hasta del 22% de aborto espontáneo, del 28% de defectos estructurales y del 47% de discapacidad intelectual leve a moderada en niños cuyas madres fueron tratadas con dosis terapéuticas de isotretinoína tan solo una semana durante el primer trimestre del embarazo.<sup>76,78</sup>

#### Lavado de isotretinoína y embarazo

Al tener en cuenta la variabilidad de la farmacocinética de la isotretinoína y tomando un tiempo de vida media máximo de aproximadamente una semana, el periodo de eliminación máximo (cinco veces el tiempo de vida media) sería de 35 días. Esto significa que el tiempo para permitir que las concentraciones vuelvan a la línea de base sería un periodo de 35 días antes de la concepción segura.<sup>79,80,81</sup> Dai y su grupo, en su análisis de 88 casos de pacientes embarazadas en las que se produjo la concepción después de suspender el tratamiento con isotretinoína, señalaron que el 90% de los embarazos ocurrieron dentro de los 2 meses posteriores a la interrupción de la isotretinoína y el 64% ocurrieron dentro del mes. Además, tres mujeres obtuvieron su última dosis de isotretinoína dentro de los 2 días anteriores a la fecha estimada de concepción y, finalmente, dieron a luz niños sin alteraciones a término.<sup>82</sup>

#### CONCLUSIONES

La isotretinoína continúa siendo el tratamiento más eficaz del acné y puede administrarse en distintos padecimientos dermatológicos inclusive de primera línea. Es un fármaco que ha demostrado contundentemente ser seguro; sin embargo, la desinformación entre pacientes puede crear ciertas barreras en el tratamiento no sólo de inicio, sino a largo plazo. Es de esperarse los efectos secundarios en todos los pacientes, sin embargo, los eventos adversos son pocos y el dermatólogo debe estar capacitado tanto como para continuar, disminuir dosis o abandonar el tratamiento. Dar un seguimiento adecuado con base en la información hasta ahora disponible es la piedra angular para su prescripción, sin dejarse llevar por inercia terapéutica.

Se requieren más estudios para valorar la seguridad en pacientes menores de 12 años. Es probable que en el futuro el tratamiento del acné

que hoy conocemos con antibióticos sistémicos cambie por la resistencia a los antibióticos que ya muchos países están sufriendo actualmente.

## REFERENCIAS

- Balak DMW. Topical trifarotene: a new retinoid. *Br J Dermatol* 2018; 179: 231-2. <https://doi.org/10.1111/bjd.16733>.
- Bagatin E, Costa CS, Rocha MAD da, Picosse FR, Kamamoto CSL, Pirmez R, et al. Consensus on the use of oral isotretinoin in dermatology - Brazilian Society of Dermatology. *An Bras Dermatol* 2020; 95 Suppl 1: 19-38. <https://doi.org/10.1016/j.abd.2020.09.001>.
- Zaenglein AL, Pathy AL, Schlosser BJ, Alikhan A, Baldwin HE, Berson DS, et al. Guidelines of care for the management of acne vulgaris. *J Am Acad Dermatol* 2016; 74: 945-73.e33. <https://doi.org/10.1016/j.jaad.2015.12.037>.
- Peck GL, Olsen TG, Yoder FW, Strauss JS, Downing DT, Pandya M, et al. Prolonged remissions of cystic and conglobate acne with 13-cis-retinoic acid. *N Engl J Med* 1979; 300: 329-33. <https://doi.org/10.1056/NEJM197902153000701>.
- Nelson AM, Zhao W, Gilliland KL, Zaenglein AL, Liu W, Thiboutot DM. Neutrophil gelatinase-associated lipocalin mediates 13-cis retinoic acid-induced apoptosis of human sebaceous gland cells. *J Clin Invest* 2008; 118: 1468-78. <https://doi.org/10.1172/JCI33869>.
- Kelhälä H-L, Fyhrquist N, Palatsi R, Lehtimäki S, Väyrynen JP, Kubin ME, et al. Isotretinoin treatment reduces acne lesions but not directly lesional acne inflammation. *Exp Dermatol* 2016; 25: 477-8. <https://doi.org/10.1111/exd.12971>.
- Melnik BC. Apoptosis may explain the pharmacological mode of action and adverse effects of isotretinoin, including teratogenicity. *Acta Derm Venereol* 2017; 97: 173-81. <https://doi.org/10.2340/00015555-2535>.
- Hembree JR, Harmon CS, Nevins TD, Eckert RL. Regulation of human dermal papilla cell production of insulin-like growth factor binding protein-3 by retinoic acid, glucocorticoids, and insulin-like growth factor-1. *J Cell Physiol* 1996; 167: 556-61. [https://doi.org/10.1002/\(SICI\)1097-4652\(199606\)167:3<556::AID-JCP19>3.0.CO;2-1](https://doi.org/10.1002/(SICI)1097-4652(199606)167:3<556::AID-JCP19>3.0.CO;2-1).
- Mangelsdorf DJ, Evans RM. The RXR heterodimers and orphan receptors. *Cell* 1995; 83: 841-50. [https://doi.org/10.1016/0092-8674\(95\)90200-7](https://doi.org/10.1016/0092-8674(95)90200-7).
- Landthaler M, Kummermehr J, Wagner A, Plewig G. Inhibitory effects of 13-cis-retinoic acid on human sebaceous glands. *Arch Dermatol Res* 1980; 269: 297-309. <https://doi.org/10.1007/BF00406424>.
- Wiegand UW, Chou RC. Pharmacokinetics of oral isotretinoin. *J Am Acad Dermatol* 1998; 39: S8-12. [https://doi.org/10.1016/s0190-9622\(98\)70438-4](https://doi.org/10.1016/s0190-9622(98)70438-4).
- Wakelin SH (Sarah H), Maibach HI, Archer CB. *Handbook of systemic drug treatment in dermatology*. 2<sup>nd</sup> ed. 2015.
- Harms M, Duvanel T, Williamson C, Masouyé I, Saurat JH. Isotretinoin for acne: should we consider the total cumulative dose. *Acne and Related Disorders*. London: Martin Dunitz, 1989: 203-6.
- Blasiak RC, Stamey CR, Burkhart CN, Lugo-Somolinos A, Morrell DS. High-dose isotretinoin treatment and the rate of retreatment, relapse, and adverse effects in patients with acne vulgaris. *JAMA Dermatol* 2013; 149: 1392-8. <https://doi.org/10.1001/jamadermatol.2013.6746>.
- Lehucher-Ceyrac D, de La Salmonière P, Chastang C, Morel P. Predictive factors for failure of isotretinoin treatment in acne patients: results from a cohort of 237 patients. *Dermatology* 1999; 198: 278-83. <https://doi.org/10.1159/000018130>.
- Sadeghzadeh-Bazargan A, Ghassemi M, Goodarzi A, Roohanasab M, Najar Nobari N, Behrang E. Systematic review of low-dose isotretinoin for treatment of acne vulgaris: Focus on indication, dosage, regimen, efficacy, safety, satisfaction, and follow up, based on clinical studies. *Dermatol Ther* 2021; 34: e14438. <https://doi.org/10.1111/dth.14438>.
- Rademaker M. Isotretinoin: dose, duration and relapse. What does 30 years of usage tell us? *Australas J Dermatol* 2013; 54: 157-62. <https://doi.org/10.1111/j.1440-0960.2012.00947.x>.
- Del Rosso JQ. Face to face with oral isotretinoin: a closer look at the spectrum of therapeutic outcomes and why some patients need repeated courses. *J Clin Aesthet Dermatol* 2012; 5: 17-24.
- Harms M, Masouyé I, Radeff B. The relapses of cystic acne after isotretinoin treatment are age-related: a long-term follow-up study. *Dermatologica* 1986; 172: 148-53. <https://doi.org/10.1159/000249320>.
- Leyden JJ, Del Rosso JQ, Baum EW. The use of isotretinoin in the treatment of acne vulgaris: clinical considerations and future directions. *J Clin Aesthet Dermatol* 2014; 7: S3-21.
- Leyden JJ. Oral isotretinoin. How can we treat difficult acne patients? *Dermatology* 1997; 195 Suppl: 29-40. <https://doi.org/10.1159/000246017>.
- Nikolowski J, Plewig G. [Oral treatment of rosacea with 13-cis-retinoic acid]. *Hautarzt* 1981; 32: 575-84.
- Hampton PJ, Berth-Jones J, Duarte Williamson CE, Hay R, Leslie TA, Porter I, et al. British Association of Dermatologists guidelines for the management of people with rosacea 2021. *Br J Dermatol* 2021; 185: 725-35. <https://doi.org/10.1111/bjd.20485>.
- Thiboutot D, Anderson R, Cook-Bolden F, Draelos Z, Gallo RL, Granstein RD, et al. Standard management options for rosacea: The 2019 update by the National Rosacea Society Expert Committee. *J Am Acad Dermatol* 2020; 82: 1501-10. <https://doi.org/10.1016/j.jaad.2020.01.077>.
- Alikhan A, Sayed C, Alavi A, Alhusayen R, Brassard A, Burkhart C, et al. North American clinical management guidelines for hidradenitis suppurativa: A publication from the United States and Canadian Hidradenitis Suppurativa Foundations:

- Part I: Diagnosis, evaluation, and the use of complementary and procedural management. *J Am Acad Dermatol* 2019; 81: 76-90. <https://doi.org/10.1016/j.jaad.2019.02.067>.
26. Patel N, McKenzie SA, Harview CL, Truong AK, Shi VY, Chen L, et al. Isotretinoin in the treatment of hidradenitis suppurativa: a retrospective study. *J Dermatolog Treat* 2021; 32: 473-5. <https://doi.org/10.1080/09546634.2019.1670779>.
  27. Layton AM, Knaggs H, Taylor J, Cunliffe WJ. Isotretinoin for acne vulgaris—10 years later: a safe and successful treatment. *Br J Dermatol* 1993; 129: 292-6. <https://doi.org/10.1111/j.1365-2133.1993.tb11849.x>.
  28. Chu S, Michelle L, Ekelem C, Sung CT, Rojek N, Mesinkovska NA. Oral isotretinoin for the treatment of dermatologic conditions other than acne: a systematic review and discussion of future directions. *Arch Dermatol Res* 2021; 313: 391-430. <https://doi.org/10.1007/s00403-020-02152-4>.
  29. Obagi S. *Procedures in Cosmetic Dermatology Series: Chemical Peels*. 3<sup>rd</sup> ed. 2020.
  30. Spring LK, Krakowski AC, Alam M, Bhatia A, Brauer J, Cohen J, et al. Isotretinoin and timing of procedural interventions: A systematic review with consensus recommendations. *JAMA Dermatol* 2017; 153: 802-9. <https://doi.org/10.1001/jamadermatol.2017.2077>.
  31. Bs C, Vadlamudi SL, Shenoy C. Safety of performing superficial chemical peels in patients on oral isotretinoin for acne and acne-induced pigmentation. *J Clin Aesthet Dermatol* 2021; 14: 41-3.
  32. Kar BR, Tripathy S, Panda M. Comparative study of oral isotretinoin versus oral isotretinoin + 20% salicylic Acid peel in the treatment of active acne. *J Cutan Aesthet Surg* 2013; 6: 204-8. <https://doi.org/10.4103/0974-2077.123403>.
  33. Picosse FR, Yarak S, Cabral NC, Bagatin E. Early chemabrasion for acne scars after treatment with oral isotretinoin. *Dermatol Surg* 2012; 38: 1521-6. <https://doi.org/10.1111/j.1524-4725.2012.02460.x>.
  34. Echeverría García B, Hernández Martínez Á, Aranegui B, Torrelo Fernández A. Acné infantil: caracterización y tratamiento con isotretinoína. *Piel: Formación Continua en Dermatología* 2012; 27: 462-7.
  35. Hobbie WL, Mostoufi SM, Carlson CA, Gruccio D, Ginsberg JP. Prevalence of advanced bone age in a cohort of patients who received cis-retinoic acid for high-risk neuroblastoma. *Pediatr Blood Cancer* 2011; 56: 474-6. <https://doi.org/10.1002/pbc.22839>.
  36. Barbieri JS, Shin DB, Wang S, Margolis DJ, Takeshita J. The clinical utility of laboratory monitoring during isotretinoin therapy for acne and changes to monitoring practices over time. *J Am Acad Dermatol* 2020; 82: 72-9. <https://doi.org/10.1016/j.jaad.2019.06.025>.
  37. Nagler AR, Milam EC, Orlow SJ. The use of oral antibiotics before isotretinoin therapy in patients with acne. *J Am Acad Dermatol* 2016; 74: 273-9. <https://doi.org/10.1016/j.jaad.2015.09.046>.
  38. Barbieri JS, Spaccarelli N, Margolis DJ, James WD. Approaches to limit systemic antibiotic use in acne: Systemic alternatives, emerging topical therapies, dietary modification, and laser and light-based treatments. *J Am Acad Dermatol* 2019; 80: 538-49. <https://doi.org/10.1016/j.jaad.2018.09.055>.
  39. Graber E. Treating acne with the tetracycline class of antibiotics: A review. *Dermatol Rev* 2021. <https://doi.org/10.1002/der2.49>.
  40. Alajaji A, Alrawaf FA, Alosayli SI, Alqifari HN, Alhabdan BM, Alnasser MA. Laboratory abnormalities in acne patients treated with oral isotretinoin: A retrospective epidemiological study. *Cureus* 2021; 13: e19031. <https://doi.org/10.7759/cureus.19031>.
  41. Lee YH, Scharnitz TP, Muscat J, Chen A, Gupta-Elera G, Kirby JS. Laboratory monitoring during isotretinoin therapy for acne: A systematic review and meta-analysis. *JAMA Dermatol* 2016; 152: 35-44. <https://doi.org/10.1001/jamadermatol.2015.3091>.
  42. Hansen TJ, Lucking S, Miller JJ, Kirby JS, Thiboutot DM, Zaenglein AL. Standardized laboratory monitoring with use of isotretinoin in acne. *J Am Acad Dermatol* 2016; 75: 323-8. <https://doi.org/10.1016/j.jaad.2016.03.019>.
  43. Krishna S, Okhovat J-P, Kim J, Kim CN. Influence of  $\omega$ -3 fatty acids on triglyceride levels in patients using isotretinoin. *JAMA Dermatol* 2015; 151: 101-2. <https://doi.org/10.1001/jamadermatol.2014.2402>.
  44. Landis MN. Optimizing isotretinoin treatment of acne: update on current recommendations for monitoring, dosing, safety, adverse effects, compliance, and outcomes. *Am J Clin Dermatol* 2020; 21: 411-9. <https://doi.org/10.1007/s40257-020-00508-0>.
  45. Simha V. Management of hypertriglyceridemia. *BMJ* 2020; 371: m3109. <https://doi.org/10.1136/bmj.m3109>.
  46. Hansten PD, Horn JR. *The top 100 drug interactions: a guide to patient management*. 2019.
  47. Tan MG, Worley B, Kim WB, ten Hove M, Beecker J. Drug-induced intracranial hypertension: A systematic review and critical assessment of drug-induced causes. *Am J Clin Dermatol* 2020; 21: 163-72. <https://doi.org/10.1007/s40257-019-00485-z>.
  48. Vallerand IA, Lewinson RT, Farris MS, Sibley CD, Ramien ML, Bulloch AGM, et al. Efficacy and adverse events of oral isotretinoin for acne: a systematic review. *Br J Dermatol* 2018; 178: 76-85. <https://doi.org/10.1111/bjd.15668>.
  49. Pietrzak A, Chodorowska G, Jazienicka I, Osemłak P, Wawrzycki B, Terlecki P, et al. Psoriatic erythroderma coexisting with erythema multiforme-like lesions induced by retinoids or retinoids combined with an antibiotic: case report. *Dermatol Ther* 2011; 24: 587-90. <https://doi.org/10.1111/j.1529-8019.2012.01410.x>.
  50. Layton A. The use of isotretinoin in acne. *Dermatol Ther* 2009; 1: 162-9. <https://doi.org/10.4161/derm.1.3.9364>.
  51. Wiegand UW, Chou RC. Pharmacokinetics of acitretin and etretinate. *J Am Acad Dermatol* 1998; 39: S25-33. [https://doi.org/10.1016/s0190-9622\(98\)70441-4](https://doi.org/10.1016/s0190-9622(98)70441-4).

52. Marsden JR. Effect of isotretinoin on carbamazepine pharmacokinetics. *Br J Dermatol* 1988; 119: 403-4. <https://doi.org/10.1111/j.1365-2133.1988.tb03236.x>.
53. Desai C. Meyler's side effects of drugs: The international encyclopedia of adverse drug reactions and interactions. *Indian J Pharmacol* 2016; 48: 224.
54. Brzezinski P, Borowska K, Chiriac A, Smigielski J. Adverse effects of isotretinoin: A large, retrospective review. *Dermatol Ther* 2017; 30. <https://doi.org/10.1111/dth.12483>.
55. Vallerand IA, Lewinson RT, Farris MS, Sibley CD, Ramien ML, Bulloch AGM, et al. Efficacy and adverse events of oral isotretinoin for acne: a systematic review. *Br J Dermatol* 2018; 178: 76-85. <https://doi.org/10.1111/bjd.15668>.
56. Halvorsen JA, Stern RS, Dalgard F, Thoresen M, Bjertness E, Lien L. Suicidal ideation, mental health problems, and social impairment are increased in adolescents with acne: a population-based study. *J Invest Dermatol* 2011; 131: 363-70. <https://doi.org/10.1038/jid.2010.264>.
57. Hazen PG, Carney JF, Walker AE, Stewart JJ. Depression—a side effect of 13-cis-retinoic acid therapy. *J Am Acad Dermatol* 1983; 9: 278-9. [https://doi.org/10.1016/s0190-9622\(83\)80154-6](https://doi.org/10.1016/s0190-9622(83)80154-6).
58. Wysowski DK, Pitts M, Beitz J. An analysis of reports of depression and suicide in patients treated with isotretinoin. *J Am Acad Dermatol* 2001; 45: 515-9. <https://doi.org/10.1067/mjd.2001.117730>.
59. Singer S, Tkachenko E, Sharma P, Barbieri JS, Mostaghimi A. Psychiatric adverse events in patients taking isotretinoin as reported in a Food and Drug Administration Database from 1997 to 2017. *JAMA Dermatol* 2019; 155: 1162-6. <https://doi.org/10.1001/jamadermatol.2019.1416>.
60. Huang Y-C, Cheng Y-C. Isotretinoin treatment for acne and risk of depression: A systematic review and meta-analysis. *J Am Acad Dermatol* 2017; 76: 1068-1076.e9. <https://doi.org/10.1016/j.jaad.2016.12.028>.
61. Li C, Chen J, Wang W, Ai M, Zhang Q, Kuang L. Use of isotretinoin and risk of depression in patients with acne: a systematic review and meta-analysis. *BMJ Open* 2019; 9: e021549. <https://doi.org/10.1136/bmjopen-2018-021549>.
62. Brelsford M, Beute TC. Preventing and managing the side effects of isotretinoin. *Semin Cutan Med Surg* 2008; 27: 197-206. <https://doi.org/10.1016/j.sder.2008.07.002>.
63. Barbieri JS. Isotretinoin and risk of inflammatory bowel disease: More data to support lack of meaningful risk. *J Am Acad Dermatol* 2021; 84: 228-9. <https://doi.org/10.1016/j.jaad.2020.07.041>.
64. Alhusayen RO, Juurlink DN, Mamdani MM, Morrow RL, Shear NH, Dormuth CR. Isotretinoin use and the risk of inflammatory bowel disease: a population-based cohort study. *J Invest Dermatol* 2013; 133: 907-12. <https://doi.org/10.1038/jid.2012.387>.
65. Miziołek B, Bergler-Czop B, Stańkowska A, Brzezińska-Wcisło L. The safety of isotretinoin treatment in patients with bone fractures. *Postepy Dermatol Alergol* 2019; 36: 18-24. <https://doi.org/10.5114/ada.2019.82822>.
66. Milstone LM, McGuire J, Ablow RC. Premature epiphyseal closure in a child receiving oral 13-cis-retinoic acid. *J Am Acad Dermatol* 1982; 7: 663-6. [https://doi.org/10.1016/s0190-9622\(82\)70148-3](https://doi.org/10.1016/s0190-9622(82)70148-3).
67. Ling TC, Parkin G, Islam J, Seukeran DC, Cunliffe WJ. What is the cumulative effect of long-term, low-dose isotretinoin on the development of DISH? *Br J Dermatol* 2001; 144: 630-2. <https://doi.org/10.1046/j.1365-2133.2001.04103.x>.
68. Fayiga FF, Reyes-Hadsall SC, Sebastiany LC, Arutyunyan S, Wong A, Duarte AM. Isotretinoin associated rhabdomyolysis: Monitoring creatine kinase and educating patients. *Skin Appendage Disord* 2021; 7: 493-8. <https://doi.org/10.1159/000517831>.
69. Park H, Skopit S. Safety considerations and monitoring in patients treated with systemic medications for acne. *Dermatol Clin* 2016; 34: 185-93. <https://doi.org/10.1016/j.det.2015.11.004>.
70. Gómez-Bernal S, Rodríguez-Pazos L, Rodríguez-Granados MT, Toribio J. [Rhabdomyolysis during isotretinoin therapy]. *Actas Dermosifiliogr* 2011; 102: 390-1. <https://doi.org/10.1016/j.ad.2010.07.010>.
71. Kaymak Y. Creatine phosphokinase values during isotretinoin treatment for acne. *Int J Dermatol* 2008; 47: 398-401. <https://doi.org/10.1111/j.1365-4632.2008.03491.x>.
72. Sauret JM, Marinides G, Wang GK. Rhabdomyolysis. *Am Fam Physician* 2002; 65: 907-12.
73. Dasgupta K, Lim P, Reedstorm H. A common drug with a dangerous side effect: acute rhabdomyolysis caused by the synergistic effect of isotretinoin and exercise in an adolescent. *Cureus* 2020; 12: e10929. <https://doi.org/10.7759/cureus.10929>.
74. Pile HD, Sadiq NM. Isotretinoin., Treasure Island (FL): 2022.
75. Eichenfield LF, Krakowski AC. A novel patient support program to address isotretinoin adherence: proof-of-concept analysis. *J Drugs Dermatol* 2015; 14: 375-9.
76. Lammer EJ, Chen DT, Hoar RM, Agnish ND, Benke PJ, Braun JT, et al. Retinoic acid embryopathy. *N Engl J Med* 1985; 313: 837-41. <https://doi.org/10.1056/NEJM198510033131401>.
77. Adams J. The neurobehavioral teratology of retinoids: a 50-year history. *Birth Defects Res A Clin Mol Teratol* 2010; 88: 895-905. <https://doi.org/10.1002/bdra.20721>.
78. Dai WS, LaBraico JM, Stern RS. Epidemiology of isotretinoin exposure during pregnancy. *J Am Acad Dermatol* 1992; 26: 599-606. [https://doi.org/10.1016/0190-9622\(92\)70088-w](https://doi.org/10.1016/0190-9622(92)70088-w).
79. Jajoria H, Mysore V. Washout period for pregnancy post isotretinoin therapy. *Indian Dermatol Online J* 2020; 11: 239-42. [https://doi.org/10.4103/idoj.IDOJ\\_101\\_19](https://doi.org/10.4103/idoj.IDOJ_101_19).
80. Lee SM, Kim HM, Lee JS, Yoon CS, Park MS, Park KI, et al. A case of suspected isotretinoin-induced malformation in a baby of a mother who became pregnant one month after discontinuation of the drug. *Yonsei Med J* 2009; 50: 445-7. <https://doi.org/10.3349/ymj.2009.50.3.445>.
81. Pharmacovigilance Risk Assessment Committee (PRAC). Retinoids containing medicinal products. London: 2018.
82. Dai WS, Hsu MA, Itri LM. Safety of pregnancy after discontinuation of isotretinoin. *Arch Dermatol* 1989; 125: 362-5.

<https://doi.org/10.24245/drm/bmu.v67i5.9135>

## Linfoma no Hodgkin primario de células T periférico en piel cabelluda con afectación del cráneo y las meninges

### *Primary cutaneous peripheral T-cell non-Hodgkin lymphoma in scalp with skull and meninges involvement.*

Gerardo Barajas Llanes,<sup>1</sup> Mario Alberto Tapia Bravo,<sup>2,4</sup> Luis Miguel Moreno López,<sup>3</sup> Dalia Ibarra Morales,<sup>3</sup> Andrea A Martínez Luna,<sup>1</sup> Jesús Zepeda Muñoz<sup>1</sup>

#### Resumen

**ANTECEDENTES:** Los linfomas de células T no Hodgkin cutáneos en la piel cabelluda son poco frecuentes.

**CASO CLÍNICO:** Paciente femenina de 24 años de edad quien manifestó aumento de volumen en la región fronto-temporal derecha con extensión parieto-occipital bilateral. Ante las múltiples lesiones en la piel cabelluda a nivel frontal, parietal y occipital derecha, parietal y occipital izquierda de aspecto queloide, multilobuladas adheridas a planos profundos, se decidió realizar toma de biopsia cutánea. En la resonancia magnética de cráneo se visualizaron imágenes hiperintensas en secuencia T2 fronto-parietal izquierda que cruzaban la línea media desde parietal, temporal y occipital. La biopsia de piel reportó tejido linfoide atípico y la inmunohistoquímica positividad para CD45-RO y CD2.

**CONCLUSIONES:** Las manifestaciones clínicas en relación con la invasión de piel cabelluda y cráneo, así como estructuras adyacentes dentro del mismo, hacen este caso inusual.

**PALABRAS CLAVE:** Linfoma no Hodgkin; piel cabelluda; inmunohistoquímica.

#### Abstract

**BACKGROUND:** The involvement of cutaneous T-cell non-Hodgkin lymphoma of the scalp is rare.

**CLINICAL CASE:** A 24-year-old female patient with swelling of the right frontotemporal region with dimension extending to the bilateral parietal-occipital region. The physical examination showed a lesion on the scalp region in the right frontal, parietal and occipital, left side parietal and occipital multilobed neof ormation, with a keloid appearance, adhered to deep planes. Magnetic resonance revealed hyperintense images in the left frontal-parietal T2 sequence that crossed the midline from right to left parietal, occipital and temporal. Biopsy revealed atypical lymphoid tissue and immunohistochemistry showed positivity to CD45-RO and CD2.

**CONCLUSIONS:** The clinical manifestations related to the invasion of the scalp and skull, as well as adjacent structures within it, make this case unusual.

**KEYWORDS:** Lymphoma, non-Hodgkin; Scalp; Immunohistochemistry.

<sup>1</sup> Departamento de Neurocirugía.

<sup>2</sup> Departamento de Hematología.

<sup>3</sup> Departamento de Dermatopatología. Hospital General de México Dr. Eduardo Liceaga, Ciudad de México.

<sup>4</sup> Facultad de Medicina, Universidad Nacional Autónoma de México.

**Recibido:** julio 2022

**Aceptado:** julio 2022

#### Correspondencia

Gerardo Barajas Llanes  
gerald58rojo@hotmail.com

#### Este artículo debe citarse como:

Barajas-Llanes G, Tapia-Bravo MA, Moreno-López LM, Ibarra-Morales D, Martínez-Luna AA, Zepeda-Muñoz J. Linfoma no Hodgkin primario de células T periférico en piel cabelluda con afectación del cráneo y las meninges. Dermatol Rev Mex 2023; 67 (5): 682-686.

## ANTECEDENTES

Los linfomas no Hodgkin de células T periféricos con afectación cutánea en región de piel cabelluda, con invasión hacia estructuras intracraneales, tomando como referencia la clasificación de *World Health Organization-European Organization for Research and Treatment of Cancer* (WHO-EORTC), especifican su estructura morfológica, genética y características clínicas, también pueden ser catalogados como linfoma periférico de células T no especificado (LPCT-NES); por otra parte, llegan a tener afectación de incluso el 2% con frecuencia relativa.<sup>1,2,3</sup> Este tipo de tumores malignos con afectación en el cráneo se considera una manifestación rara.<sup>2</sup> Sin embargo, existen tres posibles variantes que pueden ser: linfomas de células T CD8+ primarios agresivos epidermotrópicos, linfomas de células T cutáneos  $\gamma/\delta$  y linfomas primarios cutáneos CD4+ de pequeño/mediano tamaño de tipo pleomórfico, con base en la clasificación WHO-EORTC.<sup>1</sup> En este reporte de caso analizamos clínica y radiológicamente a una mujer de 24 años, se concluyó el diagnóstico histopatológico de linfoma no Hodgkin de células T periférico, con afectación a la piel cabelluda, el cráneo y las meninges.

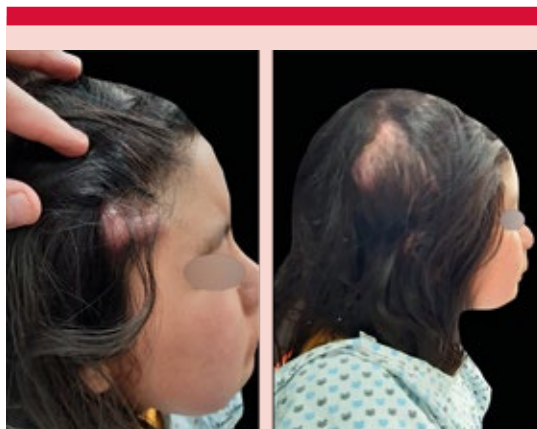## CASO CLÍNICO

Paciente femenina de 24 años de edad que inició su cuadro clínico tres meses previos a su revisión con aumento de volumen en la región fronto-temporal derecha con dimensiones de 5 x 4.5 cm, sin mostrar ningún síntoma asociado con la lesión. La evolución clínica continuó de manera rápida y constante; además, se reportó aumento de volumen en la región parietal y occipital derecha, posteriormente se extendió hacia la región parietal y occipital izquierda, observando una dermatosis localizada en los sitios de lesión que estaba constituida por placas de aspecto queiloide, adheridas a planos profundos, eritematovioláceas, infiltradas, con dimensiones

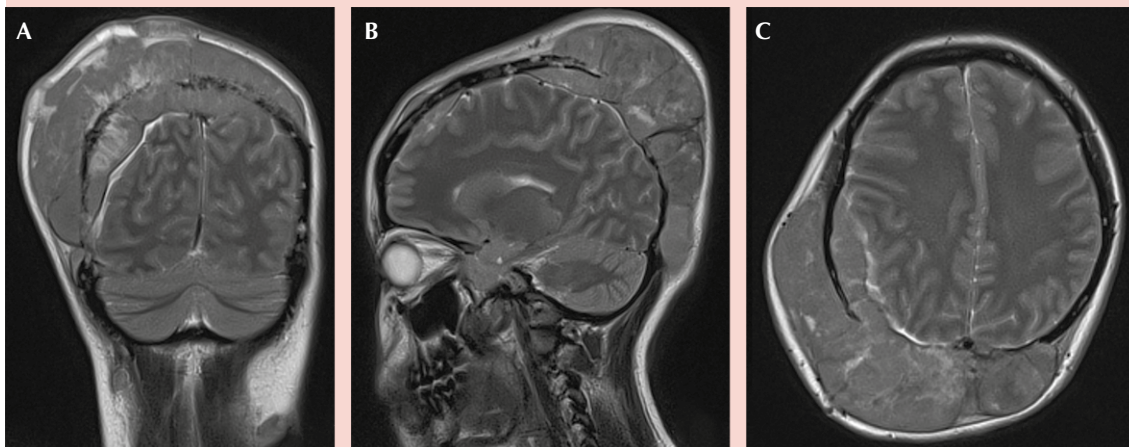
de 6 x 5 cm, de consistencia firme, indurada, no móvil, contornos y bordes regulares, sin dolor a la palpación. **Figura 1**

En la exploración general no se palparon adenomegalias ni organomegalias. Los estudios de biometría hemática y química sanguínea no revelaron alteraciones. En la resonancia magnética de cráneo se apreció aumento de volumen (hiperintensidad en secuencia T2 en tejidos blandos) en la región fronto-parietal izquierda que cruzó la línea media hacia la región parietal, occipital y temporal derecha. **Figura 2**

El tumor con afectación intra y extracraneal se confirmó por medio de estudio de neuroimagen (resonancia magnética de cráneo), de características y bordes lobulados, así como invasión hacia la duramadre en ambas regiones parietal, occipital y temporal, de igual forma en la región frontal izquierda. Sin embargo, no se observó afectación del parénquima cerebral. En la aplicación de medio de contraste con gadolinio se observó realce del tumor, con dimensiones de 119.5 x 139.9 x 115.2 mm. El seno sagital superior sin evidencia de estenosis en su lumen.



**Figura 1.** Imágenes clínicas en la piel cabelluda con neoformación multilobulada, de aspecto queiloide, adherida a planos profundos; implantación frontal y múltiples nodulaciones.



**Figura 2.** Resonancia magnética de cráneo que muestra hiperintensidad en secuencia T2. **A.** Corte coronal: lesión que cruza la línea media desde la región fronto-parietal derecha hacia la parietal izquierda. **B.** Corte sagital: región occipital y parietal derecha. **C.** Corte axial: en secuencia T2 se evidencia daño cráneo y meníngeo sin invasión al parénquima cerebral.

Las características del tejido óseo en cráneo fueron erosión en el trayecto de la lesión (**Figura 2**). Se decidió realizar biopsia de piel cabelluda dirigida hacia la región parietal derecha, en el reporte final histopatológico se concluyó el diagnóstico de linfoma primario de células T periférico e infiltrado linfoide difuso (**Figura 3A y B**). El estudio de inmunohistoquímica reveló positividad para CD45-RO y CD3 (**Figura 3C**) concluyendo con el diagnóstico de linfoma T periférico sin otra especificación (**Cuadro 1**). Al completar el protocolo de estudio se decidió egresar a la paciente; sin embargo, nunca regresó para seguimiento.

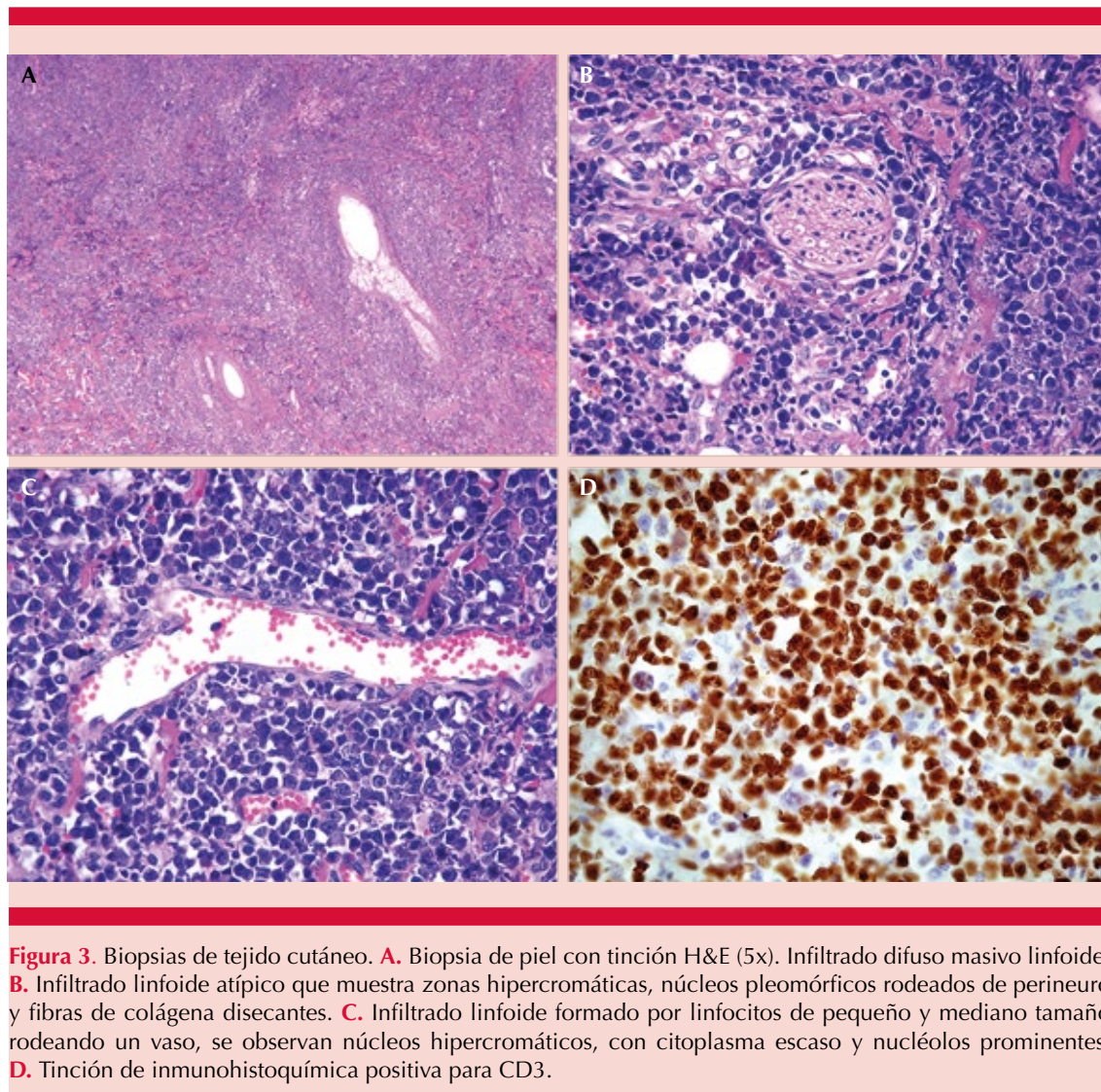
## DISCUSIÓN

Los linfomas no Hodgkin de células T periféricos con afectación en el cráneo y la piel cabelluda son poco frecuentes. En una serie de casos realizada de 1991 a 2019, se contabilizaron 16 casos con subtipo de células T; se documentó daño cutáneo en la región de la piel cabelluda en 2

de los 16 casos, siendo esta manifestación poco frecuente.<sup>4</sup> Asimismo, los linfomas periféricos de células T no especificados (LPCT-NES) pueden expresarse en ciertas ocasiones como fenotipos CD4+ con una o más proteínas, tomando en cuenta que pueden mantenerse en grupos de *natural killer*/linfoma de células T citotóxicos;<sup>5</sup> en relación con la afectación cutánea, tomando en cuenta a otros LPCT-NES pueden llegar a distinguirse histológicamente de otro tipo de linfomas cutáneos agresivos en el contexto de expresión de linfoma pleomórfico de células T pequeñas CD4+.<sup>5</sup> Los pacientes con crecimiento progresivo en la región de la piel cabelluda con múltiples lóbulos deben solicitar asistencia médica especializada aunque no muestren síntomas neurológicos.

A pesar de las herramientas diagnósticas de última generación, la clínica continúa siendo una parte fundamental para dirigir el protocolo diagnóstico, en el contexto de la determinación de la extensión de la lesión. La tomografía de





**Figura 3.** Biopsias de tejido cutáneo. **A.** Biopsia de piel con tinción H&E (5x). Infiltrado difuso masivo linfoide. **B.** Infiltrado linfoide atípico que muestra zonas hiper cromáticas, núcleos pleomórficos rodeados de perineuro y fibras de colágena disecantes. **C.** Infiltrado linfoide formado por linfocitos de pequeño y mediano tamaño rodeando un vaso, se observan núcleos hiper cromáticos, con citoplasma escaso y nucléolos prominentes. **D.** Tinción de inmunohistoquímica positiva para CD3.

cráneo arroja datos exactos de la extensión de la lesión intra y extracraneal, así como estructuras profundas cerebrales. En cuanto a la manifestación clínica con rápido crecimiento, los hallazgos histológicos con infiltrados difusos, núcleos pleomórficos y ausencia de epidermotropismo con linfocitos CD8+ son indicadores de un probable progreso meníngeo. El tratamiento farmacológico que ha demostrado mayor eficacia continúa siendo la quimioterapia con porcentaje de remisión a 5 años del 55 al 100%,

sin presencia de enfermedad<sup>4</sup> en combinación con otra técnica de tratamiento.<sup>5</sup> Con lo descrito previamente determinamos el diagnóstico definitivo de LPCT-NES, tomando en cuenta la realización del estudio de inmunohistoquímica para este caso en particular.

### CONCLUSIONES

Las manifestaciones clínicas en relación con la invasión de piel cabelluda y cráneo, así como

**Cuadro 1.** Marcadores de inmunohistoquímica de la paciente con positividad para CD45-RO y otros que orientaron el diagnóstico de linfoma de células T

Positivo	Negativo
CD45-RO	PAX-5
CD3	CD79a
MUM1	Kappa, lambda
CD2 20% focal	CD20
KI67 90% positivo	CD30
BCL2	CD138
	BCL6
	ALK
	CD68
	TdT

estructuras adyacentes dentro del mismo, hacen este caso inusual; los marcadores inmunohistoquímicos reafirman lo previamente mencionado. Consideramos que este estudio puede abrir las posibilidades hacia nuevas terapéuticas quirúrgicas, coadyuvantes con quimioterapia. Por esta razón, realizamos el protocolo de estudio que

se consideró un reto para concluir el diagnóstico definitivo, así como el tratamiento de esta paciente.

## REFERENCIAS

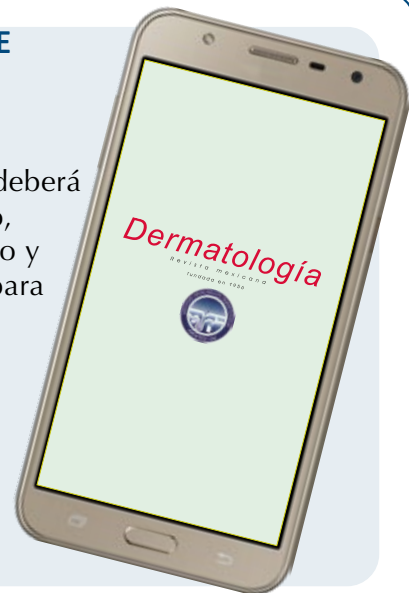1. Fahad K, Ghulam H, Hassan A, Rekha J. Peripheral T-cell lymphoma not otherwise specified (PTCL-NOS) Variety in a 58 year old male patient in oncology ward J.P.M.C. Karachi: A case report. *Tumor Res* 2016; 2: 107. .
2. Willemze R, Jaffe ES, Burg G, Cerroni L, Berti E, Meijer Chris JL, et al. WHO-EORTC classification for cutaneous lymphomas. *Blood* 2005; 105: 3768-3785. doi: 10.1182/blood-2004-09-3502.
3. Willemze R, Cerroni L, Kempf W, et al. The 2018 update of the WHO-EORTC classification for primary cutaneous lymphomas. *Blood* 2019; 133 (16): 1703-1714. doi: 10.1182/blood-2018-11-881268.
4. Favaro C de FP, Bomtempo APV, Dos Santos BS, Filho RT, et al. T-immunophenotype lymphoblastic lymphoma with secondary cutaneous involvement associated with rapid regression followed up with positron emission tomography. *JAAD Case Reports* 2020; 6 (4): 374-377. doi: 10.1016/j.jdc.2020.01.024.
5. Khurana S, Beltran M, Jiang L, Roy V, et al. Primary cutaneous T-cell lymphoblastic lymphoma: case report and literature review. *Case Rep Hematol* 2019; 2019: 3540487. doi: 10.1155/2019/3540487.

## AVISO IMPORTANTE

Ahora puede descargar la aplicación de **Dermatología Revista Mexicana**.

Para consultar el texto completo de los artículos deberá registrarse una sola vez con su correo electrónico, crear una contraseña, indicar su nombre completo y especialidad. Esta información es indispensable para saber qué consulta y cuáles son sus intereses y poder en el futuro inmediato satisfacer sus necesidades de información.

La aplicación está disponible para Android o iPhone.



<https://doi.org/10.24245/drm/bmu.v67i5.9136>

## Dermatosis terra firma-forme: una afección inusual

### *Terra firma-forme dermatosis: A unusual entity.*

Álvaro Javier Valderrama Sarria,<sup>1</sup> Sebastián Gómez Restrepo,<sup>1</sup> Jairo Victoria Chaparro<sup>2</sup>

#### Resumen

**ANTECEDENTES:** La dermatosis terra firma-forme es una alteración de la pigmentación poco conocida, observada principalmente en niños y adolescentes; se caracteriza por placas hiperpigmentadas, de superficie escamosa que le dan un aspecto sucio a la piel.

**CASO CLÍNICO:** Paciente femenina de 14 años de edad, atendida en un centro de referencia pediátrico, por padecer en las areolas placas simétricas, color marrón oscuro, rugosas al tacto, de 6 meses de evolución, en quien se confirmó el diagnóstico de dermatosis terra firma-forme después de frotar la piel con alcohol isopropílico al 70% y observar piel de aspecto sano.

**CONCLUSIONES:** Ante la presencia de placas pigmentadas de color marrón de superficie rugosa en la piel debe sospecharse dermatosis terra firma-forme, cuyo diagnóstico y tratamiento consisten en frotar la piel con alcohol isopropílico al 70%.

**PALABRAS CLAVE:** Pigmentación; queratinocitos; alcohol isopropílico.

#### Abstract

**BACKGROUND:** Terra firma-forme dermatosis is a little-known pigmentation disorder, observed mainly in children and adolescents; it is characterized by hyperpigmented plaques with a scaly surface that give the skin a dirty appearance.

**CLINICAL CASE:** A 14-year-old female patient attended in a pediatric referral center in whom the diagnosis of terra firma-forme dermatosis was confirmed after rubbing the skin with 70% isopropyl alcohol.

**CONCLUSIONS:** In the presence of brownish plaques with a rough surface on the skin, terra firma-forme dermatosis should be suspected, the diagnosis and treatment of which include rubbing the skin with isopropyl alcohol.

**KEYWORDS:** Pigmentation; Keratinocytes; Isopropyl alcohol.

<sup>1</sup> Residentes de Dermatología.

<sup>2</sup> Dermatólogo pediátrico. Coordinador de la Especialización en Dermatología. Universidad Libre-Cali, Grupo de Investigación en Dermatología.

**Recibido:** marzo 2022

**Aceptado:** julio 2022

#### Correspondencia

Sebastián Gómez Restrepo  
sebas.rs@hotmail.com

#### Este artículo debe citarse como:

Valderrama-Sarria AJ, Gómez-Restrepo S, Victoria-Chaparro J. Dermatosis terra firma-forme: una afección inusual. Dermatol Rev Mex 2023; 67 (5): 687-689.

## ANTECEDENTES

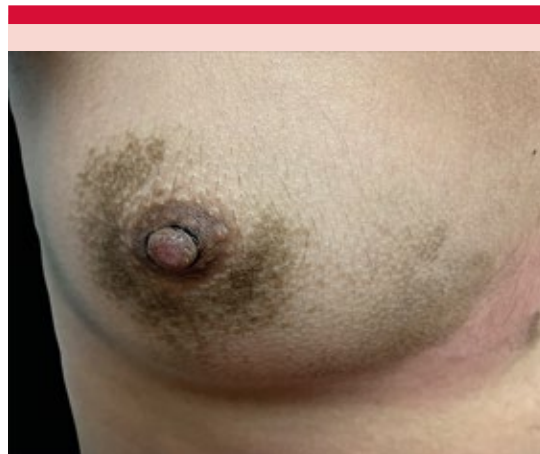La dermatosis terra firma-forme, también denominada dermatosis sucia de Duncan, es una alteración de la pigmentación poco conocida, observada principalmente en niños y adolescentes; se caracteriza por placas hiperpigmentadas, aterciopeladas, de superficie escamosa que le dan un aspecto sucio a la piel, se localizan con mayor frecuencia en la cara, el cuello, el tórax anterior o posterior, la región umbilical y la región perimaleolar. Su etiopatogenia no está clara; sin embargo, se presume existe alteración de la maduración de los queratinocitos en la que se favorece su retención en la epidermis.<sup>1</sup>

## CASO CLÍNICO

Paciente femenina de 14 años, sin antecedentes médicos, enviada desde el servicio de emergencias a la consulta de dermatología pediátrica por padecer un cuadro clínico de 6 meses de evolución consistente en la aparición progresiva de lesiones pigmentadas en las areolas, asintomáticas, que se fueron extendiendo excéntricamente; la exploración física evidenció placas simétricas, color marrón oscuro, rugosas al tacto (**Figura 1**). Con esos hallazgos se consideró el diagnóstico de dermatosis terra firma-forme; para confirmarlo se realizó maniobra de fricción de la piel con gasa embebida en alcohol etílico al 70% que removió las lesiones y reveló en el área tratada piel de aspecto sano (**Figura 2**), con lo que se logró confirmar el diagnóstico.

## DISCUSIÓN

La dermatosis terra firma-forme es un trastorno benigno de la queratinización, descrita en 1987 por Christopher Duncan; aparece en todos los grupos etarios, es más frecuente en niños prepuberales y adolescentes; sin embargo, también se han descrito casos en adultos.<sup>2</sup>



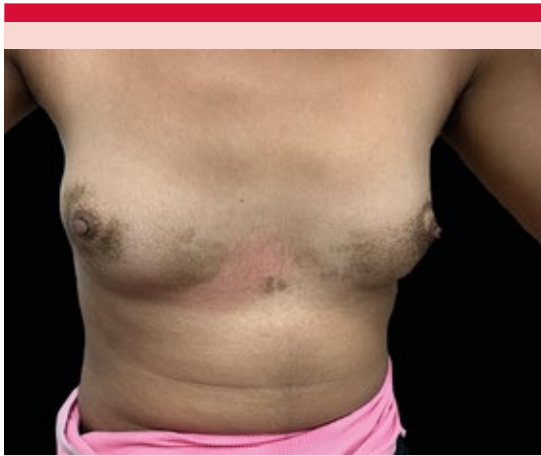**Figura 1.** Placa color marrón claro de aspecto reticulado con bordes irregulares circundando la areola derecha.

La causa no está bien dilucidada, se atribuye a una alteración en la queratinización que incluye la maduración incompleta de los queratinocitos con la subsiguiente acumulación y retención de células escamosas y pigmento melánico en la epidermis; no se ha encontrado agregación familiar ni susceptibilidad genética alguna.<sup>3</sup>

Se manifiesta con placas color marrón, asintomáticas, generalmente con una distribución bilateral y simétrica de aspecto papilomatoso o reticulado localizadas en el cuello, los hombros, la espalda o la región periumbilical.<sup>4</sup>

El diagnóstico es clínico, la desaparición de las lesiones tras frotar la piel con gasa empapada en alcohol isopropílico al 70% es confirmatorio, tal como ocurrió con nuestra paciente. **Figura 2**

Cuando se realiza estudio histológico se encuentra hiperqueratosis sin paraqueratosis, leve acantosis con aumento del pigmento melánico en la capa basal, así como edema dérmico y un



**Figura 2.** Placas simétricas color marrón rodeando ambas areolas, con eritema esternal residual después de frotar la piel afectada con gasa empapada con alcohol isopropílico al 70%.

infiltrado escaso de mononucleares. Los diagnósticos diferenciales incluyen pitiriasis versicolor, dermatosis reticulada y confluyente, queratosis seborreica, hiperpigmentación posinflamatoria y dermatosis neglecta.<sup>4,5</sup>

Debido a sus similitudes clínicas, la dermatosis terra firma-forme puede confundirse con la dermatosis neglecta, cuya génesis es explicada por la acumulación de detritos celulares, sudor y partículas externas debido a la inadecuada limpieza de la piel en el contexto de un paciente con discapacidad física o mental; en ésta las lesiones desaparecen parcialmente al frotar la

piel con agua y jabón, contrario a lo que ocurre con la terra firma-forme.<sup>6</sup>

## CONCLUSIONES

La dermatosis terra firma-forme es un padecimiento infrecuente que afecta sobre todo a adolescentes, su génesis no es clara, aunque se asocia con defectos en la queratinización. El daño de la piel está dado por placas pigmentadas de superficie áspera sin ningún otro síntoma asociado; es fácil de diagnosticar y de tratar, por lo que deben evitarse estudios y procedimientos diferentes a frotar la piel con alcohol isopropílico al 70%.

## REFERENCIAS

1. Monteagudo B, León-Muñoz E, Gil-Pallares P, Uceró-Bárcena T. Hiperpigmentación similar a nevo Spilus en un paciente con dermatosis terra firma-forme. *Piel* 2020; 36 (6): 426-428. doi: 10.1016/j.piel.2020.07.015
2. Duncan WC, Tschen JA, Knox JM. Terra firma-forme dermatosis. *Arch Dermatol* 1987; 123 (5): 567-569.
3. Erkek E, Sahin S, Çetin ED, Sezer E. Terra firma-forme dermatosis. *Indian J Dermatol Venereol Leprol* 2012; 78 (3): 358-60. doi: 10.4103/0378-6323.95455.
4. Tavlı YU, Mevlitoğlu I, Toy H, Unal M. Terra firma forme disease. *J Paediatr Child Health* 2012; 48 (11): 1046-7. doi: 10.1111/j.1440-1754.2012.02597.x.
5. Martín-Gorgojo A, Alonso-Usero V, Gavrilova M, Jordá-Cuevas E. Dermatitis neglecta or terra firma-forme dermatosis. *Actas Dermosifiliogr* 2012; 103 (10): 932-934. doi: 10.1016/j.ad.2011.12.022.
6. Sasaya EM, Ghislandi C, Trevisan F, Ribeiro TB, Mulinari-Brenner F, Gaiowski CB. Dermatitis neglecta. *An Bras Dermatol* 2015; 90 (3 Suppl 1): 59-61. doi: 10.1590/abd1806-4841.20153656.

<https://doi.org/10.24245/drm/bmu.v67i5.9137>

## Criptococosis cutánea diseminada en un paciente sin VIH

### *Disseminated cutaneous cryptococcosis in an HIV-negative patient.*

Edna Indira Rodríguez García,<sup>1</sup> Estefanía Román Mercado,<sup>2</sup> Fanny Alicia Aguas Arce<sup>3</sup>

#### Resumen

**ANTECEDENTES:** La criptococosis es una micosis oportunista de distribución universal con afinidad por el sistema nervioso central, que afecta en su mayoría a personas inmunodeprimidas; las lesiones cutáneas pueden ser la primera manifestación de una infección diseminada.

**CASO CLÍNICO:** Paciente masculino de 69 años de edad sin antecedente de enfermedades crónico-degenerativas (sin infección por VIH, trasplante de órganos, diabetes mellitus o cáncer) con máculas eritematosas no elevadas generalizadas de predominio en los miembros pélvicos, algunas zonas de ulceración y necrosis que padeció insuficiencia orgánica múltiple, con hemocultivos positivos para *Cryptococcus* sp.

**CONCLUSIONES:** En la actualidad la mortalidad por criptococosis nos obliga a considerarla uno de los diagnósticos diferenciales en toda micosis oportunista; establecer el diagnóstico temprano, el control de las enfermedades subyacentes y el inicio de un tratamiento oportuno se reflejan en las tasas de éxito de curación.

**PALABRAS CLAVE:** Cryptococcosis; micosis oportunistas; *Cryptococcus neoformans*.

#### Abstract

**BACKGROUND:** Cryptococcosis is an opportunistic mycosis of universal distribution with affinity for the central nervous system, which mostly affects immunocompromised people, skin lesions can be the first manifestation of a disseminated infection.

**CLINICAL CASE:** A 69-year-old male patient with no history of HIV infection or organ transplantation, with generalized non-elevated erythematous macules predominantly in the pelvic limbs, some areas of ulceration and necrosis that developed multiple organ failure, with positive blood cultures for *Cryptococcus* sp.

**CONCLUSIONS:** At present, the high incidence and mortality due to cryptococcosis forces us to consider it one of the differential diagnoses in all opportunistic mycosis; making an early diagnosis, controlling the underlying diseases and the establishment of an opportune treatment is reflected in the cure success rates.

**KEYWORDS:** Cryptococcosis; Opportunistic mycoses; *Cryptococcus neoformans*.

<sup>1</sup> Médico residente de Medicina Interna, Universidad Veracruzana, México.

<sup>2</sup> Médico residente de Dermatología, ISSSTE.

<sup>3</sup> Médico adscrito al departamento de Medicina Interna, Hospital General de Zona núm. 11, Veracruz, México.

**Recibido:** junio 2022

**Aceptado:** julio 2022

#### Correspondencia

Edna Indira Rodríguez García  
ednarodriguez\_11@hotmail.com

#### Este artículo debe citarse como:

Rodríguez-García EI, Román-Mercado E, Aguas-Arce FA. Criptococosis cutánea diseminada en un paciente sin VIH. Dermatol Rev Mex 2023; 67 (5): 690-696.

## ANTECEDENTES

La criptococosis es una micosis oportunista sistémica de distribución universal causada principalmente por dos especies del complejo criptococcus: *Cryptococcus neoformans* y *Cryptococcus gattii*. Es de evolución aguda, subaguda o crónica y puede afectar cualquier víscera, músculo, piel y mucosas, pero tiene afinidad particular por el sistema nervioso central.<sup>1,2</sup>

Mientras *Cryptococcus neoformans* es el principal agente causante de infecciones fúngicas en los pacientes inmunodeprimidos, *C. gattii* se ha considerado el culpable de causar criptococosis en huéspedes inmunocompetentes, con brotes recientes en Canadá y Estados Unidos.<sup>2</sup> En México se observan casos por *C. neoformans*, *C. gattii* y la variedad *grubii*. Es causa importante de mortalidad con una tasa del 17 al 37% e índice de recidiva del 50 al 90%. La mayoría se manifiesta como meningitis y aproximadamente un 10% en la piel.<sup>3,4</sup>

La criptococosis humana es una micosis de distribución mundial que afecta principalmente a enfermos inmunodeprimidos de forma oportunista y a pacientes inmunocompetentes como una afección primaria.<sup>5</sup> Es la segunda infección micótica más reportada en personas con VIH/SIDA y la tercera infección micótica invasiva más común en pacientes que se someten a trasplante de órgano sólido. Es una enfermedad excepcional en pacientes inmunocompetentes, algunos estudios reportan una incidencia aproximada del 0.2 al 0.8% en pacientes sin VIH/SIDA.<sup>6</sup>

Las primeras manifestaciones dependen del inóculo, estado inmunitario del huésped y la virulencia de la cepa. Las manifestaciones clínicas son diferentes en pacientes inmunocompetentes y en aquéllos con algún tipo de inmunodepresión. En sujetos inmunocompetentes la infección es de alivio espontáneo y poco sintomática. En huéspedes con alteraciones que afectan la

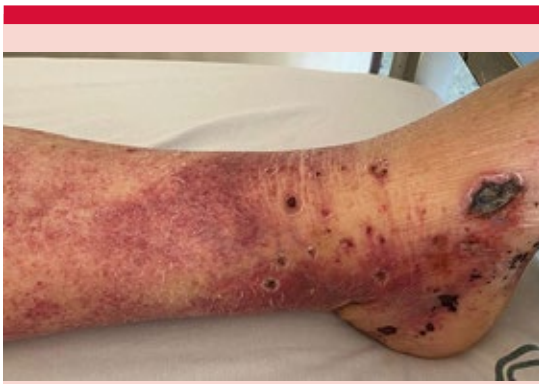inmunidad celular la enfermedad puede variar desde asintomática hasta diseminación grave. La infección cutánea es la tercera manifestación clínica más frecuente de la enfermedad, sólo precedida de la forma meníngea y pulmonar.<sup>3,7</sup>

## CASO CLÍNICO

Paciente masculino de 69 años de edad, sin antecedentes de enfermedades crónico-degenerativas, agricultor con actividades de cuidado y limpieza de aves y animales de granja. Inició su padecimiento con lumbalgia de dos meses de evolución, limitando la deambulación, por lo que recibió atención médica; se indicó higiene de columna, control de peso, AINEs y dosis única de esteroide IM (betametasona). En los siguientes 30 días evolucionó hacia el deterioro clínico, manifestando hiporexia y astenia progresivas, así como persistencia de dolor lumbar y pérdida de peso, por lo que se realizó resonancia magnética de columna lumbar que reportó hernia discal L5-S1 y canal lumbar estrecho (con reporte de imágenes redondeadas bien definidas en los cuerpos vertebrales L2, L4-L5 y a nivel de S1 erosión superior y alrededor las trabéculas con el mismo comportamiento); nuevamente se indicó manejo con esteroides (dexametasona 4 mg vía IM durante 7 días y continuar con 4 mg a la semana vía IM durante 4 semanas). Cuatro meses después de terminar dicho tratamiento aparecieron lesiones purpúricas en los miembros pélvicos, además de edema distal; durante la evaluación médica subsecuente se documentó deterioro de la función renal, por lo que se sospechó vasculitis autoinmunitaria y se prescribió manejo con deflazacort 30 mg cada 12 horas durante 2 semanas; clínicamente continuó con deterioro manifestado por astenia, adinamia, hiporexia, pérdida de peso de 15 kg y aumento en el número de lesiones cutáneas, en las extremidades inferiores inicialmente en el área pretibial constituidas por petequias y equimosis, por lo que se indicó metilprednisolona 1 g cada 24 horas durante 5 días más prednisona

50 mg cada 24 horas durante un mes. Ingresó a nuestra unidad dos semanas después de haber recibido esteroide vía IV. **Figura 1**

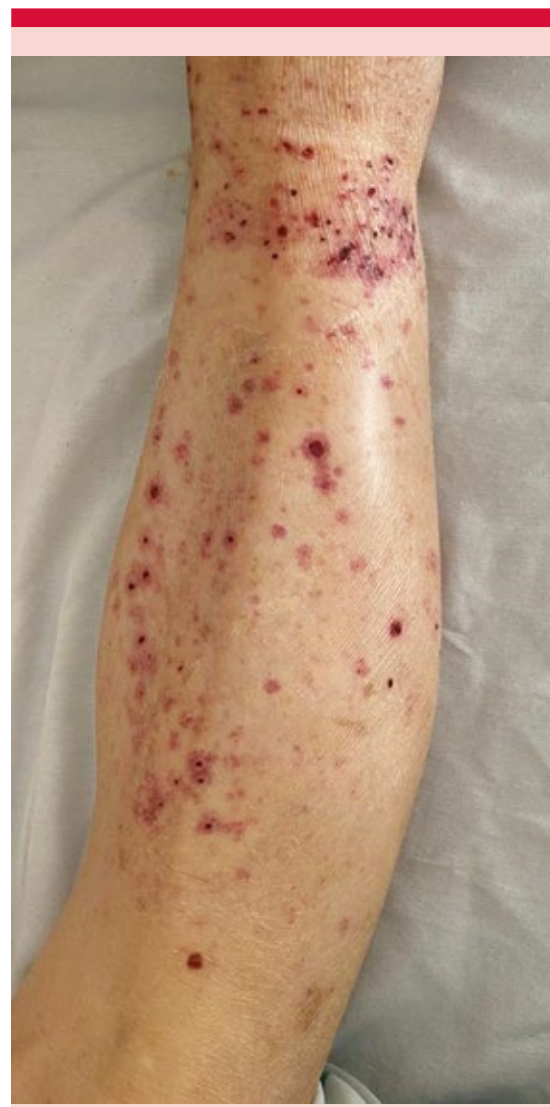A su ingreso hospitalario se encontró con una dermatosis localizada en las extremidades inferiores en la zona pretibial bilateral, constituida por lesiones petequiales y purpúricas, edema, hipertermia y dolor al movimiento; además de lesión renal aguda AKI III, con TFG de 9 mL/min/1.73m<sup>2</sup> que ameritó inicio de terapia sustitutiva de la función renal. Tres días después manifestó astenia, adinamia, deterioro de la función renal y fiebre, además de descenso de la hemoglobina a 5.3 g/dL, trombocitopenia 39,000 mg/dL, leucocitosis 34,990 c/L con desviación a la izquierda con 34,800 c/L polimorfonucleares. Se inició manejo de sepsis grave, soporte con hemoderivados y tratamiento antibiótico de amplio espectro. Como parte del abordaje diagnóstico se solicitaron cultivos, detección de VIH y radiografía de tórax. Los resultados de serología VIH fueron no reactivos, se tomó radiografía de tórax anteroposterior donde se observó un infiltrado neumónico bilateral, con mayor afectación del hemidiafragma derecho. Se reportó un urocultivo positivo a *E. coli* BLEE, frotis de sangre periférica con microcitosis +++, hipocromía ++, equinocitos ++, neutrófilos con



**Figura 1.** Lesiones ulcerocostrosas.

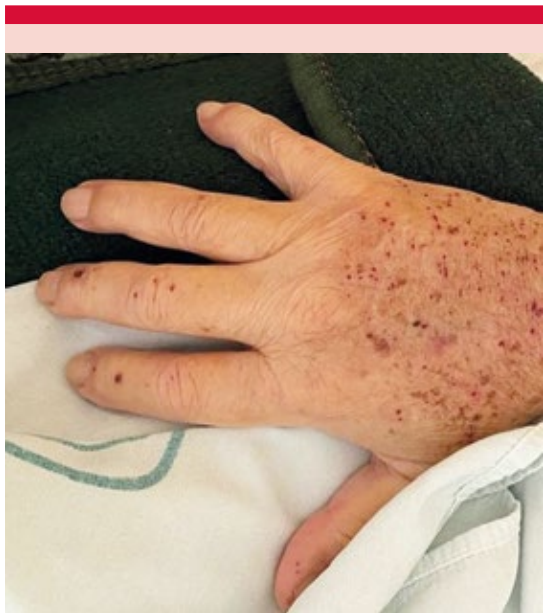granulación tóxica algunos hipersegmentados, plaquetas grandes +, 6000, DHL 290, bilirrubinas dentro de parámetros normales, no se corroboraron datos de hemólisis. **Figuras 2 y 3**

Dos semanas después continuó con deterioro de la función renal y empeoramiento de la trombocitopenia (10,000) por lo que se hemotransfundió y tomaron nuevamente hemo-



**Figura 2.** Lesiones múltiples purpúricas.





**Figura 3.** Lesiones ulcerocrostosas en la mano.

cultivos; 24 horas después se realizó aspirado de médula ósea esternal sin incidentes donde se observó celularidad normal, algunos megacariocitos en cantidad disminuida, sin células anormales, serie mieloide con promielocitos de aspecto normal, células plasmáticas reactivas, blastos 4% morfología mieloide. Se reportó hemocultivo positivo a *Cryptococcus* spp y se inició anfotericina B a dosis de 0.7 mg/kg al día.

Se realizó biopsia de piel afectada en el pie derecho que reportó vasculitis leucocitoclástica. A pesar del tratamiento antifúngico el paciente falleció a los 10 días de haberlo iniciado, con sepsis severa e insuficiencia orgánica múltiple (renal, hematológica y hemodinámica).

## DISCUSIÓN

La criptococosis es una micosis oportunista con alta mortalidad y afinidad por el sistema nervioso central, es de curso agudo, subagudo o crónico,

y afecta principalmente a personas con algún tipo de inmunodepresión, siendo excepcional en personas inmunocompetentes.

El caso comunicado corresponde a un hombre previamente sano, sin condiciones de inmunodepresión conocidas y ejemplifica las complicaciones infecciosas que pueden padecer los pacientes con administración de esteroide a dosis altas o por tiempo prolongado, y que nos obligaba a tener un alto índice de sospecha por el perfil inmunosupresor y los factores de riesgo epidemiológicos que tenía; en este caso la afección cutánea fue el dato inicial de una infección oportunista que llegó hasta la diseminación grave de la enfermedad, encontrándonos con una criptococcemia que condicionó insuficiencia orgánica múltiple y que, a pesar del inicio del tratamiento antifúngico adecuado, terminó en el deceso del paciente.

El riesgo de infecciones está directamente relacionado con la dosis de glucocorticoides, la terapia sistémica se asocia con aumento inmediato del riesgo, especialmente con patógenos bacterianos, virales y fúngicos comunes, debido a sus efectos inhibidores en la función de los fagocitos, además de la dosis, la intensidad del tratamiento y varios factores específicos del paciente que influyen en el riesgo de infección. A diferencia de la terapia sistémica, los corticosteroides inhalados y tópicos no suelen estar implicados en mayor riesgo de infecciones sistémicas.

Se sabe que la administración de glucocorticoides de moderada a alta potencia se asocia con mayor frecuencia con infecciones por oportunistas, como tuberculosis, infecciones micóticas o por helmintos cuando se administran por periodos largos, incluso la administración de corticosteroides de baja potencia se asocia con infecciones virales, como la reactivación del herpes zoster. Las infecciones oportunistas por microorganismos de baja patogenicidad suelen

aparecer sólo en inmunosupresión importante, como los pacientes que reciben glucocorticoides de forma prolongada o aquéllos con enfermedades inmunosupresoras subyacentes; en el caso comunicado, observamos un paciente sin otra afección inmunosupresora más que la administración prolongada de glucocorticoides.

Se estima que actualmente en todo el mundo cada año se produce un millón de casos de criptococosis asociados con el VIH-SIDA, y 220,000 casos de meningitis criptocócica. La mayoría de los casos de meningitis criptocócica ocurren en África subsahariana siendo ahora la causa más común de meningitis en adultos y una de las principales causas de muerte en pacientes con VIH/SIDA, en donde cada año puede matar a más personas que la tuberculosis. En el campo epidemiológico, la mayor parte de los estudios en nuestro país se han enfocado en la descripción clínica y el manejo terapéutico de los pacientes, por lo que son escasas las investigaciones relacionadas con la incidencia y prevalencia.<sup>8,9</sup>

En un estudio efectuado en 2005 se estimó que la prevalencia de la criptococosis en personas diagnosticadas con meningoencefalitis en México era del 10%, dependiendo del grupo poblacional; por ejemplo, en pacientes con SIDA alcanza hasta un 28%, mientras que en pacientes con fiebre de origen desconocido o trastornos hematológicos inmunodeficientes la infección ocurre en un 10 y 4.3%, respectivamente.

*C. gattii* se ha asociado con mayor frecuencia con infecciones en pacientes inmunocompetentes, con respecto a la distribución geográfica en México, *C. gattii* genotipo vg se encontró en pacientes que viven en climas secos y semiáridos y no en zonas tropicales y subtropicales, como está descrito en el resto del mundo. La mayoría de los casos de criptococosis en pacientes mexicanos son causados por los genotipos VNI y VNII. La presencia de los genotipos VNIV y VGII en

México se considera de distribución restringida. La criptococosis afecta a personas de cualquier edad, pero predomina entre los 30 y 60 años; en un estudio realizado en Estados Unidos se observó que la incidencia ocurrió en un 89% en pacientes con VIH.<sup>3,9</sup>

En los países médicamente desarrollados persiste baja la carga de pacientes con enfermedad criptocócica, afectando principalmente a pacientes con infección por VIH recién diagnosticada, un grupo creciente y heterogéneo de pacientes que reciben corticosteroides en dosis altas, anticuerpos monoclonales como alemtuzumab e infliximab u otros agentes inmunosupresores. En cuanto a la mortalidad de la meningoencefalitis criptocócica aguda, se observa una tasa a los tres meses del inicio del tratamiento de aproximadamente el 20% y sin un tratamiento antifúngico específico, se han notificado tasas de mortalidad del 100% en las dos semanas posteriores a la manifestación clínica.

En pacientes receptores de trasplante de órganos sólidos se documenta una incidencia del 2.8%; el 68.5% ocurre en el primer año después del trasplante, un 69% padece afectación sistémica y el 31% afectación cutánea primaria. Se documenta que la incidencia en pacientes que no tienen VIH/SIDA es de aproximadamente 0.2-0.8% por 100,000 casos, dependiendo del área geográfica. En México la mortalidad es del 17-37% y el índice de recidiva es del 50-90%.<sup>1,3,10</sup>

Se recomienda mantener un alto índice de sospecha de acuerdo con el perfil del inmunosupresor administrado, así como con los factores de riesgo epidemiológicos (antecedentes de exposición ocupacional o recreativa, vivienda, zona geográfica, etc.) a fin de proporcionar la atención médica adecuada.

El agente causal de la criptococosis es una levadura encapsulada cosmopolita ubicua de la naturaleza que se ha aislado en suelo, frutas

fermentadas, leche, madera y excremento de algunas aves, como palomas, pichones y gallinas.<sup>11</sup> El hábitat principal de *C. gattii* son los eucaliptos y de *C. neoformans* el guano de las aves. En centros urbanos la diseminación es por el polvo doméstico de los árboles.<sup>12</sup> Además del VIH, otros factores de riesgo son la administración de dosis altas de esteroides, enfermedades autoinmunitarias como lupus eritematoso sistémico y neoplasias hematológicas.

El hongo se transmite por inhalación y se disemina por vía hematogena a cualquier órgano de la economía: ganglios linfáticos, hueso, ojos; sin embargo, tiene predilección por el sistema nervioso central; la forma cutánea primaria es causada por inoculación del hongo en la piel a través de una solución de continuidad, una forma extraordinaria. La forma inicial de la enfermedad involucra a los linfocitos T *helper* (Th1) y algunas citocinas como el TNF- $\alpha$ , IFN- $\gamma$  y la IL-2, las manifestaciones dependerán del estado inmunitario del huésped, la virulencia de la cepa y el inóculo.<sup>13</sup>

El periodo de incubación es de 14 a 25 días, en caso de infección sistémica es de uno a tres meses.<sup>1</sup> La afectación pulmonar suele cursar asintomática, en el sistema nervioso central se manifiesta en forma de meningitis crónica o meningoencefalitis. Las manifestaciones cutáneas pueden ser el primer dato clínico en infecciones diseminadas, éstas ocurren en el 5% de los casos y están asociadas con meningitis criptocócica y trasplante hepático; observamos lesiones únicas o múltiples, de predominio en la cara, el cuello y el tórax, generalizadas, se manifiestan como pápulas de aspecto moluscoide, nódulos subcutáneos, vesículas, áreas de celulitis, abscesos, púrpura o edema, los bordes son violáceos y dolorosos a la palpación, si afecta las mucosas puede causar úlceras.<sup>14,15</sup>

En cuanto al diagnóstico, debe tenerse en cuenta que las manifestaciones cutáneas forman parte

de una enfermedad diseminada y siempre debe buscarse daño en otros sistemas. Es importante mencionar la utilidad que puede ofrecer la búsqueda del antígeno de *Cryptococcus* en sangre para el diagnóstico de enfermedad diseminada.<sup>16</sup>

Para el diagnóstico podemos apoyarnos en estudios de laboratorio, el examen directo del exudado con tinta china diluida muestra fácilmente el criptococo como una levadura de 4 a 8  $\mu$  de diámetro, rodeada de una cápsula mucoides de 2 a 3 veces más grande que no se colorea con la tinta. La prueba inmunológica más útil para el diagnóstico es la determinación del antígeno criptocócico en el suero o en el líquido cefalorraquídeo con sensibilidad del 93 y 100% y especificidad del 93 y 98%, respectivamente.<sup>3,14</sup>

Los cultivos a partir de exudado, orina, sangre, líquido cefalorraquídeo o médula deben realizarse en medio de Sabouraud u otros medios sin cicloheximida, que inhibe su crecimiento. El desarrollo se obtiene de 48 a 72 horas; sin embargo, debe mantenerse en incubación hasta por 4 semanas, sobre todo en pacientes que hayan recibido tratamiento antifúngico.<sup>1</sup>

La biopsia puede tomarse del pulmón, médula ósea, cerebro y piel; los datos histopatológicos que apoyan el diagnóstico pueden ser dos imágenes: hiperplasia epidérmica y masas mucosas de aspecto gelatinoso con muchas levaduras en su cápsula por la reacción inflamatoria o una reacción granulomatosa con linfocitos, eosinófilos y células gigantes de Langhans y pocas levaduras. Son de ayuda las tinciones de plata metenamina, PAS y mucicarmín para establecer el diagnóstico temprano, en el examen de hematoxilina y eosina, la cápsula que rodea las levaduras se observa clara, con mucicarmín, PAS, Giemsa roja y con Gomori-Grocott oscura.<sup>1,3</sup>

En cuanto al tratamiento de la criptococosis diseminada las guías de la IDSA lo dividen en 3 grupos de riesgo: individuos infectados por el

VIH, receptores de trasplante de órganos y huéspedes no infectados por VIH ni trasplantados. Nos enfocaremos en el tratamiento del tercer grupo de riesgo, éste consiste en una fase de inducción de 4 semanas con la administración de anfotericina B (0.7-1 mg/kg al día) con flucitosina (100 mg/kg al día divididos en 4 dosis). En cuanto a pacientes con complicaciones neurológicas la inducción debe mantenerse durante al menos 6 semanas. Posteriormente se continúa con una fase de consolidación con fluconazol (400 mg al día) durante 8 semanas. En casos de intolerancia a la anfotericina, las guías recomiendan administrar anfotericina B liposomal. Finalmente, después de la inducción y consolidación, debe prescribirse una terapia de mantenimiento con fluconazol (200 mg al día) durante al menos 6 a 12 meses.<sup>10,16</sup>

La mortalidad de esta enfermedad nos obliga a considerarla uno de los diagnósticos diferenciales en toda micosis oportunista. Establecer el diagnóstico temprano, el control de las enfermedades subyacentes y el inicio de un tratamiento oportuno se reflejan en las tasas de éxito de curación. La inmunosupresión subyacente condicionada por la administración de corticosteroides y la gravedad de la sepsis por criptococo probablemente contribuyeron a la mala respuesta al tratamiento antimicótico y al desenlace fatal de este paciente.

## REFERENCIAS

1. Arenas R. *Dermatología*. 7ª ed. Mc Graw Hill, 2019; 575-578.
2. Fang W, Zhezong F, Wanqing L. Epidemiology of *Cryptococcus* and cryptococcosis in China. *Fungal Gen Biol* 2015; 78: 7-15. <http://dx.doi.org/10.1016/j.fgb.2014.10.017>.
3. Zamora A, Herran P, Bonifaz A. Criptococosis cutánea: una revisión. *Dermatología CMQ* 2016; 14 (4): 330-340.
4. Vásquez E, Arenas R. Micosis oportunistas en pacientes inmunocomprometidos. *Gac Méd Méx* 2008; 144 (2): 131-133.
5. Chávez G, Estrada G, Estrada R, Bonifaz A, Hay R. Criptococosis cutánea asociada con linfoma de células T. *Dermatol Rev Mex* 2015; 59: 49-53.
6. Maziarz EK, Perfect JR. Cryptococcosis. *Infect Dis Clin North Am* 2016; 30: 179-206. doi: 10.1016/j.idc.2015.10.006.
7. Negrón R. Cryptococcosis. *Clin Dermatol* 2012; 30 (6): 599-609. doi: 10.1016/j.clindermatol.2012.01.005.
8. Hoang LM, Maguire JA, Doyle P et al. Cryptococcus neoformans infections at Vancouver Hospital and Health Sciences Centre (1997-2002): epidemiology, microbiology and histopathology, *J Med Microbiol* 2004; 53: 935-40. doi: 10.1099/jmm.0.05427-0.
9. Requena LS, Asensi AV, Santos J. Criptococosis cutánea. *Med Clin (Barc)* 2019; 152 (1): e5. doi: 10.1016/j.medcli.2018.03.021.
10. Navarrete C, Ortega R, Fich F, Concha M. Dermatologic manifestations associated with HIV/AIDS. *Rev Chilena Infectol* 2015; 32 (1): S57-S71.
11. Vásquez L, Molina V, Milena A, Gómez CI, et al. Criptococosis cutánea: manifestación inicial de una infección diseminada en un paciente con trasplante renal. *Rev Asoc Dermatol* 2008; 16 (2) 91-93.
12. Garza R, González S, Ocampo J. Manifestaciones cutáneas del VIH. *Gaceta Méd Méx* 2014; 150 (2): 194-221.
13. Perfect JR, Dismukes WE, Dromer F, Goldman D, et al. Clinical practice guidelines for the management of cryptococcal disease: 2010 update by the infectious diseases society of America. *Clin Infect Dis* 2010; 50: 291-322. doi: 10.1086/649858.
14. Rajasingham R, Smith RM, Park BJ, Jarvis JN, Govender NP, Chiller TM, et al. Global burden of disease of HIV-associated cryptococcal meningitis: an updated analysis. *Lancet Infect Dis* 2017; 17: 873-881. doi: 10.1016/S1473-3099(17)30243-8.
15. Lopéz R, Cordova E, Bazan E, Mondragón MA, et al. Frecuencia de serotipos de *Cryptococcus neoformans/C. gattii* en México. *Rev Latinoam Patol Clin Med Lab.* 2014; 61 (2): 125-128.
16. Vasquez O, Martínez I, Campos T. Criptococosis. Historia natural y estado actual del tratamiento. *Acta Pediátrica de México* 2005; 26 (1): 18-28.
17. Fauci AS, Dale DC, Balow JE. Glucocorticosteroid therapy: mechanisms of action and clinical considerations. *Ann Intern Med* 1976; 84 (3): 304-15. doi: 10.7326/0003-4819-84-3-304.

<https://doi.org/10.24245/drm/bmu.v67i5.9138>

## Xantomas eruptivos: lesiones dermatológicas que permiten diagnosticar enfermedades mortales

### *Eruptive xanthomas: Dermatological lesions that allow the diagnosis of fatal diseases.*

Mariana Cenicerros Cabrales

#### Resumen

**ANTECEDENTES:** Los xantomas son lesiones debidas a la acumulación de lípidos en la piel, son poco frecuentes, pero de gran relevancia debido a su relación con trastornos metabólicos graves. Existen seis tipos de xantomas, de los cuales, cuatro se relacionan con hiperlipidemias, que son: eruptivos, tendinosos, tuberosos y planos. Los xantomas eruptivos están formados por pápulas discretas amarillo-marrón, rodeadas de un halo eritematoso, de aparición brusca y situados por lo general en los glúteos y en las zonas de extensión de los codos y de las rodillas. La confirmación diagnóstica de los xantomas eruptivos se hace con el estudio histológico, en donde se observan principalmente macrófagos ricos en granulaciones lipídicas formadas por colesterol y triglicéridos en la dermis e hipodermis. El tratamiento depende de la enfermedad de base, generalmente se curan con cambios en el estilo de vida, hipolipemiantes e hipoglucemiantes.

**CASO CLÍNICO:** Paciente femenina de 61 años de edad, que tuvo xantomas eruptivos como manifestación inicial, debido a una hiperlipidemia mixta, que padeció un cuadro de pancreatitis aguda.

**CONCLUSIONES:** El papel fundamental de la dermatología radica en que las lesiones en la piel pueden ser la primera manifestación de una enfermedad sistémica y, al identificarlas, podemos prescribir un tratamiento adecuado y así prevenir complicaciones.

**PALABRAS CLAVE:** Xantoma; hiperlipidemias; hipertrigliceridemia; pancreatitis.

#### Abstract

**BACKGROUND:** Xanthomas are lesions due to the accumulation of lipids in the skin, being rare, but highly relevant given their relationship with serious metabolic disorders. There are six types of xanthomas, four types are related to hyperlipidemia, which are: eruptive, tendinous, tuberous and flat. Eruptive xanthomas are described by discrete yellow-brown papules, surrounded by an erythematous halo, of sudden appearance and generally located on the buttocks and in the areas of extension of the elbows and knees. The diagnostic confirmation of eruptive xanthomas is related to the histological study, where mainly macrophages rich in lipid granulations, formed by cholesterol and triglycerides, are observed in the dermis and hypodermis. Treatment depends on the underlying disease, generally resolving with lifestyle changes, lipid-lowering and hypoglycemic agents.

**CLINICAL CASE:** A 61-year-old female patient, who presented with eruptive xanthomas as an initial manifestation, due to mixed hyperlipidemia, which developed an episode of acute pancreatitis.

**CONCLUSIONS:** The fundamental role of dermatology lies in the fact that skin lesions can become the first manifestation of a systemic disease and, by identifying them, we can prescribe an adequate treatment, and thus prevent of complications.

**KEYWORDS:** Xanthoma; Hyperlipidemias; Hypertriglyceridemia; Pancreatitis.

Residente de Medicina Interna, Hospital General de Zona núm. 30, IMSS, Ciudad de México.

**Recibido:** julio 2022

**Aceptado:** julio 2022

#### Correspondencia

Mariana Cenicerros Cabrales  
anairam.cc@gmail.com

**Este artículo debe citarse como:** Cenicerros-Cabrales M. Xantomas eruptivos: lesiones dermatológicas que permiten diagnosticar enfermedades mortales. Dermatol Rev Mex 2023; 67 (5): 697-702.

## ANTECEDENTES

Los xantomas son lesiones dermatológicas, debido al acúmulo de lípidos en la dermis, constituidos principalmente por macrófagos ricos en granulaciones lipídicas formadas por colesterol y triglicéridos.<sup>1,2</sup>

Estas lesiones son poco frecuentes, con prevalencia de 18 casos por cada 100,000 personas; sin embargo, hay escasez de datos epidemiológicos exactos sobre la prevalencia de los tipos de xantomas, ya que se han aportado datos dispares. La mayoría de los casos (más del 95%) son xantelasma palpebrales. Según estudios anteriores, la prevalencia era del 0.3-1.1%, siendo dos veces más frecuente en mujeres que en hombres y predominando en sujetos mayores de 50 años. En contraste con estos datos, un estudio prospectivo reciente encontró una prevalencia del 4.4% de xantelasma en la población con distribución equitativa entre hombres y mujeres.<sup>3</sup>

Los xantomas eruptivos son manifestaciones cutáneas patognomónicas de hipertrigliceridemia grave, un trastorno metabólico grave con prevalencia estimada de 18 casos por 100,000 habitantes. Los xantomas eruptivos se documentaron retrospectivamente en el 10% de los pacientes con hipertrigliceridemia severa.<sup>4,5</sup>

Estas lesiones en la piel pueden constituir el signo de una enfermedad general del metabolismo lipídico, una alteración celular local o una histiocitosis generalizada.<sup>6</sup>

## CASO CLÍNICO

Paciente femenina de 61 años de edad, con antecedente de diabetes tipo 2, en tratamiento con insulina glargina 24 UI cada 24 horas, metformina 850 mg vía oral cada 12 horas; hipotiroidismo primario sin tratamiento; trastorno depresivo sin tratamiento; colecistectomía en 2012. Padre finado, también padecía dislipidemia.

La paciente acudió a urgencias por padecer dolor abdominal de un día de evolución, en el epigastrio, de intensidad 7/10 en EVA, transitorio, acompañado de náuseas y emesis, además de referir que observó lesiones en la piel de un mes de evolución. A la exploración física, se observaron múltiples pápulas de 6 mm de diámetro, redondeadas, de color amarillo-marrón, con halo eritematoso, de distribución simétrica, en ambos brazos, en ambas rodillas y en el tercio superior del tórax posterior, ocasionalmente pruriginosas.

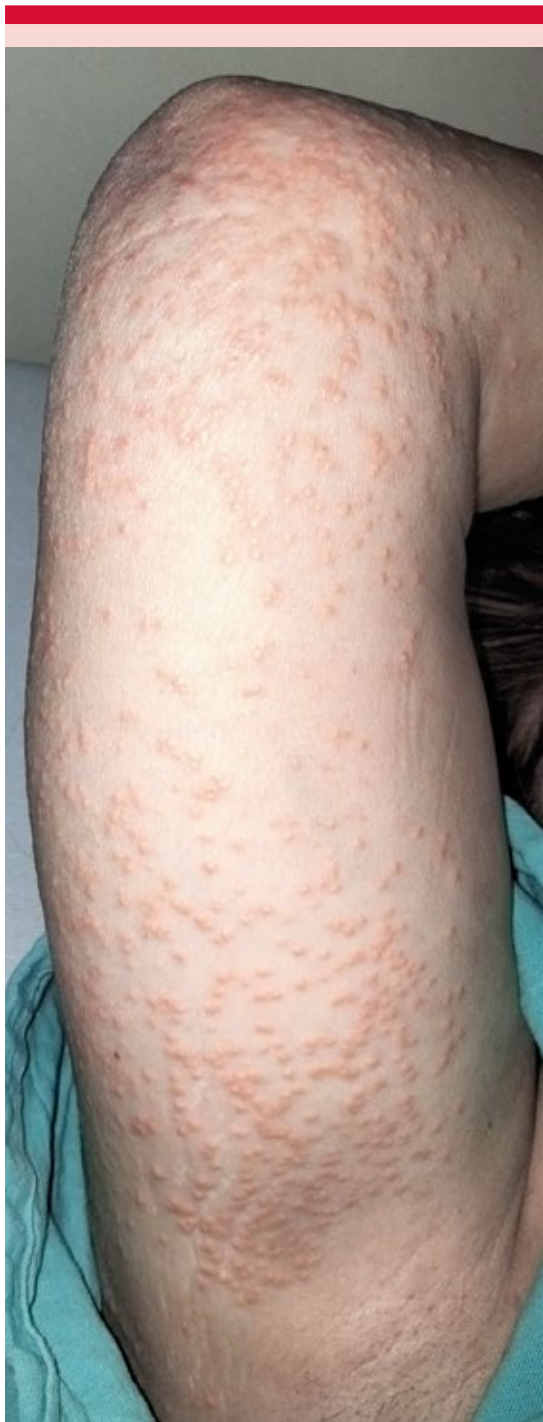### Figuras 1 y 2

En la analítica se documentaron triglicéridos de 598.5 mg/dL, colesterol total de 996.3 mg/dL, colesterol HDL de 9.4 mg/dL, colesterol LDL de 867.3 mg/dL, colesterol VLDL de 119.7 mg/dL, amilasa de 678 U/L, lipasa de 2318.6 U/L y glucosa de 373 mg/dL. La apolipoproteína B tuvo resultado de 72 mg/dL.

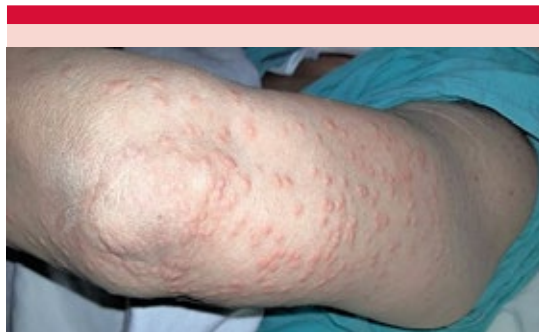En la tomografía computada simple y contrastada de abdomen destacó derrame pleural bilateral asociado con zona de consolidación basal derecha y atelectasia pasiva izquierda. Hígado con disminución de la densidad de forma difusa en relación con hepatopatía tipo esteatosis. Páncreas con líquido peripancreático que se extendía por el foramen de Winslow hacia la corredera parietocólica derecha y subhepática. En relación con pancreatitis intersticial edematosa, Balthazar C sin datos de necrosis. Aortoesclerosis. Riñón derecho con cambios inflamatorios crónicos.

### Figura 3

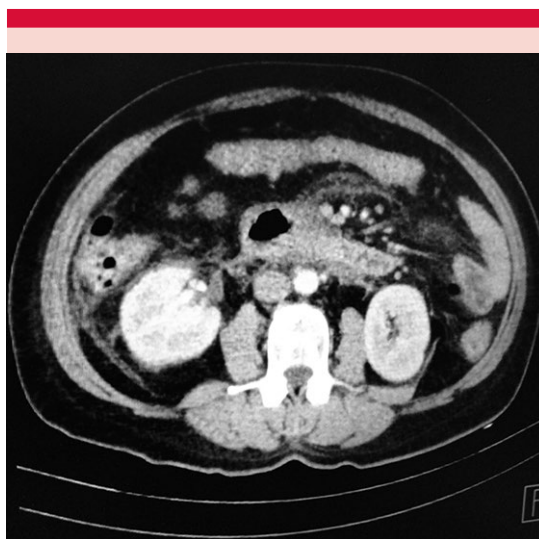Durante la hospitalización, se prescribió hidratación vía intravenosa, analgesia, estatina (atorvastatina 80 mg VO cada 24 horas), ezetimiba 10 mg VO cada 24 horas, bezafibrato 300 mg VO cada 24 horas, insulina glargina y levotiroxina. Posteriormente se suspendió ezetimiba y bezafibrato y se prescribió evolocumab, con lo cual la paciente tuvo adecuada evolución clínica y remitieron los xantomas.



**Figura 1.** Xantomas eruptivos: topografía en la extremidad superior derecha.



**Figura 2.** Xantomas eruptivos: topografía en la extremidad superior izquierda.



**Figura 3.** Tomografía computada contrastada en corte axial que muestra pancreatitis intersticial edematosa Balthazar C sin datos de necrosis.

## DISCUSIÓN

Los xantomas eruptivos pueden llegar a ser la primera manifestación de una dislipidemia primaria o secundaria. Es importante reconocerlos e indagar la causa subyacente, debido a las complicaciones que pueden llegar a ocurrir.

En el caso comunicado los xantomas eruptivos fueron la primera manifestación clínica de la dislipidemia, que causó la pancreatitis aguda.<sup>7</sup>

Existen diferentes tipos de xantomas, de acuerdo con su localización y características macroscópicas:<sup>1,8</sup>

*Xantomas eruptivos*: están formados por pápulas discretas amarillo marrón, rodeadas de un halo rojo, de aparición brusca y situados por lo general en los glúteos y en las zonas de extensión de los codos y las rodillas. Estas lesiones pueden ser dolorosas o pruriginosas, para luego desaparecer dejando hiperpigmentación transitoria. Casi siempre implican dislipoproteinemia, por lo general con hipertrigliceridemia.<sup>9</sup>

*Xantelasma o xantomas palpebrales*: es la forma más frecuente de xantoma cutáneo. Comienza en el ángulo de los párpados superiores e inferiores como pápulas blanduzcas que pueden confluir en capas amarillentas. A menudo es bilateral y simétrico. Sólo el 50% de los pacientes con un xantelasma padece hiperlipidemia.<sup>10</sup>

*Xantocromía estriada palmar*: infiltración lineal amarilla de los pliegues de flexión de las palmas y de los dedos. Es característica de una hiperlipidemia mixta de tipo III; hay que distinguirla de los xantomas planos palmares que se describen en las disglobulinemias y colestasis.<sup>3</sup>

*Xantomas planos difusos*: corresponden a una extensión en capas de lesiones maculopapulosas que suelen afectar el tronco y la raíz de los miembros de manera simétrica. Por lo general, están asociados con hemopatías (mieloma, gammapatía monoclonal benigna, etc.).<sup>3</sup>

*Xantomas tuberosos*: estos elementos nodulares (que llegan a medir varios centímetros) son indoloros, lisos, con bordes regulares. En general se asientan en las zonas de presión (codos, rodillas, glúteos) y pueden estar formados por la coales-

cencia de lesiones más pequeñas. Se observan en los pacientes que padecen hiperlipidemia.<sup>1</sup>

*Xantomas tendinosos*: son lesiones cutáneas profundas localizadas principalmente en la región del tendón de Aquiles y los extensores de los dedos. La piel que está alrededor es de color normal u oscuro. Son móviles bajo la piel e indoloras. Por lo general, constituyen un síntoma de hipercolesterolemia familiar. Es posible detectarlas y seguir su evolución mediante la ecografía.<sup>1</sup>

Los cuatro subtipos de xantomas relacionados con hiperlipidemias son: eruptivos, tendinosos, tuberosos y planos.<sup>1,3</sup>

Según la causa, las hiperlipidemias se dividen en dos grupos, en hiperlipidemias primarias (de origen familiar) y secundarias. La hiperlipidemia primaria se debe a una alteración en la estructura de una enzima que interviene en el metabolismo lipídico, una apolipoproteína o un receptor de las lipoproteínas. De acuerdo con Frederickson se clasifica en cinco tipos y dos subtipos de hiperlipidemia de origen hereditario (I, IIa, IIb, III, IV, V).<sup>1,11</sup>

Es poco frecuente que la hiperlipidemia secundaria provoque la aparición de xantomas. Éstas son causadas por endocrinopatías (diabetes, hipertiroidismo), en el curso de colestasis, durante el síndrome nefrótico, en la intoxicación alcohólica, o son de origen farmacológico (estrógenos, corticosteroides, retinoides por vía oral).<sup>1,11</sup>

Debido a la estrecha relación que existe entre los xantomas eruptivos y la hipertrigliceridemia, es importante mencionar su clasificación. Se clasifican de acuerdo con sus concentraciones y según su causa.<sup>12</sup>

La hipertrigliceridemia leve-moderada, que es bastante común, se considera con valores plasmáticos de triglicéridos entre 150 y 885 mg/dL;



suele ser el resultado de factores ambientales secundarios, como la dieta o el sobrepeso/obesidad y cierta predisposición genética, en general de tipo poligénico. La hipertrigliceridemia grave, que es menos común, se considera cuando los triglicéridos plasmáticos son superiores a 885 mg/dL; en general suelen coincidir factores desencadenantes externos con un condicionante genético de mayor trascendencia que en las formas menos graves. Existe una condición de hipertrigliceridemia muy grave cuando los valores de triglicéridos son superiores a 1770 mg/dL; en estos casos suele encontrarse con mayor frecuencia una causa genética.<sup>12</sup>

De acuerdo con su origen, la hipertrigliceridemia puede dividirse en dos grandes grupos: las formas primarias y secundarias. Las formas primarias generalmente son causadas por mutaciones monogénicas u oligogénicas siendo el factor genético el principal causante de esta enfermedad. En las formas secundarias, los factores ambientales son fundamentales, aunque también suelen coexistir con alteraciones genéticas, en general de tipo poligénico.<sup>12</sup>

El diagnóstico de los xantomas eruptivos es clínico. La confirmación diagnóstica de los xantomas eruptivos se relaciona con el estudio histológico, en donde se observan en la dermis y la hipodermis fibroblastos, macrófagos a menudo calificados como espumosos y, a veces, células gigantes llamadas de Touton, caracterizadas por una multinucleación en corona, con pequeñas gotas lipídicas citoplasmáticas. Se observa con frecuencia una reacción inflamatoria con linfocitos polimorfonucleares.<sup>1,3</sup>

Los diagnósticos diferenciales son hiperplasia sebácea, carcinoma basocelular nodular, molusco contagioso, histiocitosis de células de Langerhans, histiocitosis de células no Langerhans, granuloma anular diseminado e histiocitoma eruptivo generalizado.<sup>13</sup>

Una de las principales complicaciones de la hipertrigliceridemia es la pancreatitis; además, los xantomas son un signo cardinal de alto riesgo cardiovascular, lo que se traduce en aumento de la probabilidad de padecer enfermedades cardiovasculares ateroscleróticas, que incluyen la cardiopatía isquémica, la enfermedad cerebrovascular, la enfermedad arterial periférica y la aterosclerosis aórtica.<sup>14,15,16</sup>

En el tratamiento farmacológico de la dislipidemia la terapia con estatinas ha mejorado de manera importante los resultados cardiovasculares y es la columna vertebral de la terapia actual para reducir los lípidos, pero a pesar de las concentraciones de colesterol de lipoproteínas de baja densidad (LDL-C) bien controladas mediante la administración de estatinas, hasta el 40% de los pacientes todavía experimentan enfermedades cardiovasculares. Se están introduciendo nuevos agentes terapéuticos para abordar dicho riesgo de colesterol residual al reducir no sólo el LDL-C, sino también los triglicéridos (TG), las lipoproteínas ricas en TG (TRL) o la lipoproteína (a) (Lp [a]). La ezetimiba, los anticuerpos monoclonales de proproteína convertasa subtilisina/kexina tipo 9 (PCSK9), el ARN de interferencia pequeño (ARNsi) de PCSK9 y el ácido bempedoico agregado al tratamiento con estatinas han mostrado mejora adicional en los resultados cardiovasculares. La insulina se administra porque es un potente y rápido activador de la síntesis de lipoproteína lipasa.<sup>17,18</sup>

Los xantomas generalmente remiten al tratar la causa subyacente, como en el caso comunicado.

## CONCLUSIONES

Este caso muestra la importancia de la evaluación de las lesiones en piel, en el contexto de cualquier enfermedad, ya que identificar de manera temprana las lesiones dermatológicas del paciente sirve para orientar el abordaje diagnóstico hacia un grupo específico de enfermedades

y de esta forma iniciar el diagnóstico temprano y dar un tratamiento eficaz, previniendo así complicaciones potencialmente mortales. En el caso comunicado la paciente tenía un mes de evolución con xantomas; sin embargo, no había recibido un abordaje diagnóstico que permitiera iniciar un tratamiento temprano y prevenir complicaciones, como el cuadro de pancreatitis aguda que padeció.

El papel fundamental de la dermatología radica en que las lesiones en la piel pueden ser la primera manifestación de una enfermedad sistémica y, al identificarlas, podemos prescribir un manejo adecuado y así prevenir enfermedades graves.

## REFERENCIAS

1. Adamski W, Bligny D, Chevrant-Breton J. Xantomas. EMC - Dermatología. 2009; 43 (2): 1-12. [https://doi.org/10.1016/S1761-2896\(15\)74834-X](https://doi.org/10.1016/S1761-2896(15)74834-X).
2. Monte J, Aldea B, García MF. Xantomas eruptivos como primer signo de hipertrigliceridemia severa y comienzo diabético. *Semergen* 2020; 46 (6): 49-50. <https://doi.org/10.1016/j.semerg.2020.02.009>.
3. Zak A, Zeman M, Slaby A, Vecka M. Xanthomas: clinical and pathophysiological relations. *Biomed Pap Med Fac Univ Palacky Olomouc Czech Repub* 2014; 158 (2): 181-8. doi: 10.5507/bp.2014.016.
4. Jofre M, Lucía N, Buonsante ME, Abeldaño A. Xantomas eruptivos como manifestación de enfermedades sistémicas. *Piel: Formación continua en dermatología* 2018; 33 (9): 571-574.
5. Rojas GA, Hernández DK, Espinoza W. Xantomatosis eruptiva: presentación de un caso y revisión de la literatura. *Revista Colombiana de Endocrinología Diabetes Metabolismo* 2018; 5 (1): 44-46.
6. Koh XQ, Chandran NS. Eruptive Xanthomas. *J Pediatr* 2018; 201: 295. doi: 10.1016/j.jpeds.2018.04.053.
7. Zak A, Zeman M, Slaby A, Vecka M. Xanthomas: clinical and pathophysiological relations. *Biomed Pap Med Fac Univ Palacky Olomouc Czech Repub* 2014; 158 (2): 181-8. doi: 10.5507/bp.2014.016.
8. Koh XQ, Chandran NS. Eruptive xanthomas. *J Pediatr* 2018; 201: 295. doi: 10.1016/j.jpeds.2018.04.053.
9. Santos MA, Foulke G. Koebnerization and Eruptive Xanthomas. *J Gen Intern Med* 2019; 34 (9): 1947-1948. doi: 10.1007/s11606-019-05178-1.
10. Baykal C, Polat Ekinci A, Yazganoglu KD, Buyukbabani N. The clinical spectrum of xanthomatous lesions of the eyelids. *Int J Dermatol* 2017; 56 (10): 981-992. doi: 10.1111/ijd.13637.
11. Real J, Ascaso J. Metabolismo lipídico y clasificación de las hiperlipemias. *Elsevier* 2021; 33 (1): 3-9. doi: 10.1016/j.arteri.2020.12.008.
12. Ibarretxe D, Masana L. Triglyceride metabolism and classification of hypertriglyceridemias. *Clin Investig Arterioscler* 2021; 33 Suppl 2: 1-6. doi: 10.1016/j.arteri.2021.02.004.
13. Marogi EP, Ohiomoba RO, Stone NJ. Eruptive xanthomas: Importance of recognition to reduce delay of effective triglyceride reduction. *Am J Med* 2022; 135 (4): 444-447. doi: 10.1016/j.amjmed.2021.09.026.
14. Sarre A, Cabrera J, Rodríguez W, Díaz G. Enfermedad cardiovascular aterosclerótica. Revisión de las escalas de riesgo y edad cardiovascular. *Med Intern Méx* 2018; 34 (6): 910-923. doi: 10.24245/mim.v34i6.2136
15. Santiago L, Pinho A, Cardoso JC. Eruptive xanthomas: A cardinal manifestation of serious metabolic disease. *Acta Med Port* 2018; 31 (4): 219-222.
16. Bounouar M, Mernissi F. Xanthomes éruptifs annonçant une pancréatite aigue grave [Eruptive xanthomas announcing severe acute pancreatitis]. *Pan Afr Med J* 2014; 17: 225. doi: 10.11604/pamj.2014.17.225.2521.
17. Gaxiola E, Magdaleno C. Xantomas eruptivos como manifestación inicial de dislipidemia. Presentación de un caso. *Rev Med UAS* 2021; 11 (1): 56-60.
18. Jang AY, Lim S, Jo SH, Han S, col. New trends in dyslipidemia treatment. *Circ J* 2021; 85 (6): 759-768. doi: 10.1253/circj.CJ-20-1037.

<https://doi.org/10.24245/drm/bmu.v67i5.9139>

## Hiperpigmentación asociada con estasis venosa tratada con luz pulsada intensa

### *Pigmentation associated to venous stasis treated with intense pulsed light.*

Elideth Montserrat Iñiguez Flores,<sup>1</sup> Ely Cristina Cortés Peralta<sup>2</sup>

#### Resumen

**ANTECEDENTES:** La dermatitis gravitacional es una dermatosis inflamatoria crónica que afecta más a las mujeres que a los hombres y ocurre predominantemente en mujeres de edad media a avanzada; con frecuencia se relaciona con insuficiencia venosa crónica y con perfusión hística deficiente. La dermatosis se caracteriza por placas eczematosas, eritematosas, fisuradas, escamosas e hiperpigmentadas. El tratamiento de la dermatitis por estasis incluye identificar la causa subyacente, usar limpiadores suaves y sin fragancia para la piel, hidratarse con crema o ungüentos como vaselina, evitar la aplicación de antibióticos tópicos que contengan neomicina o bacitracina y tomar medidas para reducir la estasis venosa.

**CASO CLÍNICO:** Paciente femenina de 50 años con dermatosis en los miembros inferiores asociada con insuficiencia venosa profunda caracterizada por manchas marrones y telangiectasias. El tratamiento consistió en el uso de luz pulsada intensa que produjo mejoría cosmética al lograr reducción de la lesión.

**CONCLUSIONES:** En pacientes con manchas hiperpigmentadas se han propuesto diversos tratamientos, entre los cuales están varios tipos de láser, con resultados variables. La luz pulsada intermitente puede considerarse una alternativa, ya que sus efectos adversos son casi nulos, los cuidados postratamiento son de fácil apego para el paciente y no se ha observado repigmentación después de 6 meses de haber recibido el tratamiento.

**PALABRAS CLAVE:** Insuficiencia venosa crónica; manchas hiperpigmentadas; hiperpigmentación posinflamatoria.

#### Abstract

**BACKGROUND:** Gravitational dermatitis is a chronic inflammatory dermatosis that affects more women than men and occurs predominantly in middle-aged to older women; it is often related to chronic venous insufficiency and poor tissue perfusion. The dermatosis is characterized by eczematous, erythematous, fissured, scaly, and hyperpigmented plates. Treatment of stasis dermatitis includes identifying the underlying cause, using mild, fragrance-free skin cleansers, moisturizing with cream or ointments such as vaseline, avoiding the use of topical antibiotics containing neomycin or bacitracin, and taking measures to reduce venous stasis.

**CLINICAL CASE:** A 50-year-old female patient with dermatosis on the lower limbs associated with deep venous insufficiency characterized by brown spots and telangiectasia is presented. The treatment consisted of the use of intense pulsed light for a cosmetic improvement by achieving a reduction of the lesion.

**CONCLUSIONS:** Different treatments have been proposed for hyperpigmented spots, including several types of laser, with variable results. Intermittent pulsed light can be considered an alternative because the adverse effects are almost nil, post-treatment care is easy for the patient to adhere to, and no repigmentation is observed after 6 months of receiving treatment.

**KEYWORDS:** Chronic venous insufficiency; Hyperpigmented spots; Post-inflammatory hyperpigmentation.

<sup>1</sup> Estudiante de Medicina.

<sup>2</sup> Profesor de cátedra del Departamento de Dermatología. Escuela de Medicina, Tecnológico de Monterrey, Monterrey, Nuevo León, México.

**Recibido:** junio 2021

**Aceptado:** agosto 2022

#### Correspondencia

Ely Cristina Cortés Peralta  
dracristinacortes@tec.mx

**Este artículo debe citarse como:** Iñiguez-Flores EM, Cortés-Peralta EC. Hiperpigmentación asociada con estasis venosa tratada con luz pulsada intensa. Dermatol Rev Mex 2023; 67 (5): 703-709.

## ANTECEDENTES

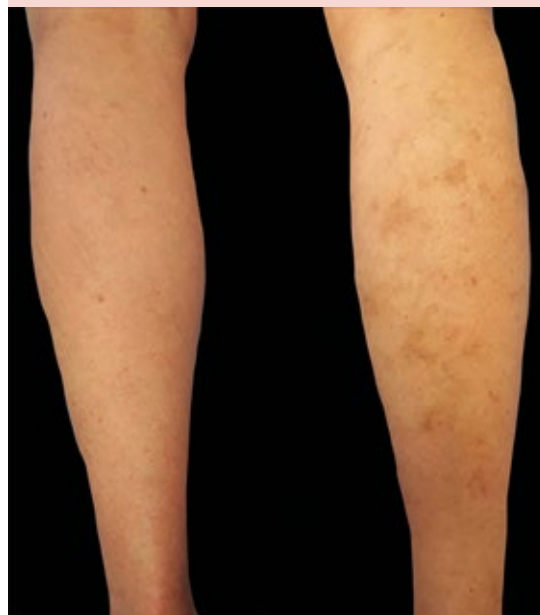La dermatitis por estasis afecta más a las mujeres que a los hombres y ocurre predominantemente en mujeres de edad media a avanzada. Es una afección que puede tener como causa subyacente la insuficiencia venosa crónica de las extremidades inferiores resultante del flujo retrógrado debido a válvulas venosas incompetentes, destrucción de éstas u obstrucción del sistema venoso.<sup>1,2</sup>

Esta dermatosis se manifiesta inicialmente como placas eritematosas mal delimitadas en la parte inferior de las piernas de manera bilateral, acompañadas de descamación y prurito. La pigmentación es causa frecuente de problemas cosméticos. Como diagnósticos diferenciales deben tenerse en cuenta: celulitis, dermatitis de contacto y dermatosis purpúrica pigmentada.<sup>2,3,4</sup>

Existe una variedad de tratamientos tópicos y con uso de aparatología, entre ellos una alternativa a considerar es la luz pulsada intensa, escasamente reportada en la bibliografía y en la que se ahondará en este reporte.

## CASO CLÍNICO

Paciente femenina de 50 años quien padecía una dermatosis de más de cinco años de evolución, diseminada a la región posterior de ambas piernas con predominio en el tercio medio e inferior, caracterizada por máculas de color marrón claro a oscuro, de 1 a 2 cm de diámetro, asociada con insuficiencia venosa crónica, asintomática (**Figura 1**). La paciente había sido tratada mediante termoablación endovascular con láser un año antes y con escleroterapia para los vasos telangiectásicos superficiales con glicerina 0.036 g/mL 3 meses previos a su consulta. La paciente refirió no ingerir ningún medicamento adicional, sólo uso ocasional de medias de compresión. Su principal inconformidad era de tipo estético por la pigmentación que había sido resistente a



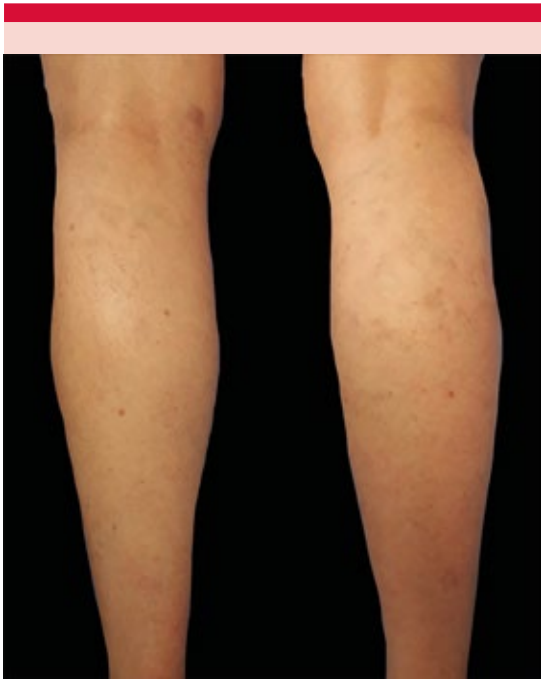**Figura 1.** Parte posterior de ambas piernas antes del tratamiento con luz pulsada intensa.

soluciones tópicas a base de vitamina K. Bajo consentimiento informado, se decidió el uso de luz pulsada intensa (Diana, Adisat, México).

Se realizaron dos sesiones en total con espacio de 3 meses entre cada una, utilizando los siguientes parámetros: 560 nm, 15 ms, 28 a 30 J/cm<sup>2</sup>. Se observó mejoría marcada tras la primera sesión (**Figura 2**) con reducción significativa de las manchas. No se ha observado repigmentación a los cuatro meses de evolución, ni se observaron efectos adversos.

## DISCUSIÓN

La circulación venosa de las extremidades inferiores está compuesta por el sistema venoso profundo, las venas superficiales y las venas comunicantes; la dirección del flujo va desde el sistema superficial al profundo. La insuficiencia



**Figura 2.** Parte posterior de ambas piernas postratamiento con luz pulsada intensa.

venosa crónica se debe a la afección de una o varias venas de las extremidades inferiores. La fisiopatología exacta es debatida, pero implica una predisposición genética, incompetencia de las válvulas, paredes vasculares debilitadas y aumento en la presión intravenosa. El principal problema es la disfunción valvular, que se produce por pérdida en la capacidad de las válvulas para encajar entre sí. Aunado a esto, en lugar de que la sangre fluya de distal a proximal y de superficial a profunda, la incompetencia de las válvulas permite que la sangre fluya en la dirección inversa. Todo esto conduce a hipertensión venosa y las venas más grandes pueden alargarse y volverse tortuosas. El esfuerzo cortante en las células endoteliales venosas debido al flujo sanguíneo turbulento o inverso y la inflamación son factores causales importantes de la enfermedad venosa.<sup>5,6</sup>

Los síntomas localizados incluyen dolor, ardor, prurito y hormigueo en el sitio de las venas varicosas. Los síntomas generalizados se manifiestan de manera unilateral o bilateral y consisten en dolor, pesadez, calambres, palpitaciones e hinchazón en las extremidades inferiores; a menudo empeoran al final del día, especialmente después de estar de pie por mucho tiempo y se alivian al elevar las piernas. Los signos de una insuficiencia vascular subyacente más grave pueden incluir cambios en la pigmentación de la piel, eccema, infección, tromboflebitis superficial, ulceración venosa, pérdida de tejido subcutáneo y lipodermatoesclerosis.<sup>6</sup>

El eccema que se manifiesta en este padecimiento es conocido como eccema gravitacional. Los pacientes con esta dermatosis padecen prurito en la zona con una pigmentación rojiza o de color marrón y puede ser escamosa y seca o drenar líquido seroso. El mecanismo exacto todavía no está bien claro, por la localización se supone que el origen gravitacional es lo más importante. Debe aclararse que la hipertensión venosa crónica y las venas varicosas no son indispensables para la aparición de esta dermatosis, por lo que se asocia más con una perfusión hística deficiente.<sup>1,7</sup>

Se ha demostrado que el contenido de oxígeno en la sangre de la vena femoral de las extremidades afectadas está aumentado y que la sangre venosa en esta zona tiene un tiempo de circulación más rápido de lo normal, lo que explica el desarrollo de cortocircuitos arteriovenosos en las áreas afectadas. Una alternativa que se ha propuesto es que la presión venosa del interior de la pantorrilla, durante la deambulación, se transmite a la circulación capilar de la piel y tejidos subcutáneos. Esto distendería el lecho capilar y ensancharía los espacios intercelulares del endotelio vascular, lo que permite la extravasación de líquidos, eritrocitos y fuga de moléculas de fibrinógeno al espacio intersticial, donde se formarían complejos de fibrina alrededor de los capilares y una barrera pericapilar

a la difusión de oxígeno y otros nutrientes que son elementales para la vitalidad normal de la piel. Las plaquetas se acumulan en la microvasculatura y desencadenan microtrombos, proceso que da lugar a microangiopatía. Por tanto, es probable que la inflamación crónica y la microangiopatía sean los responsables de la dermatitis gravitacional.<sup>1</sup>

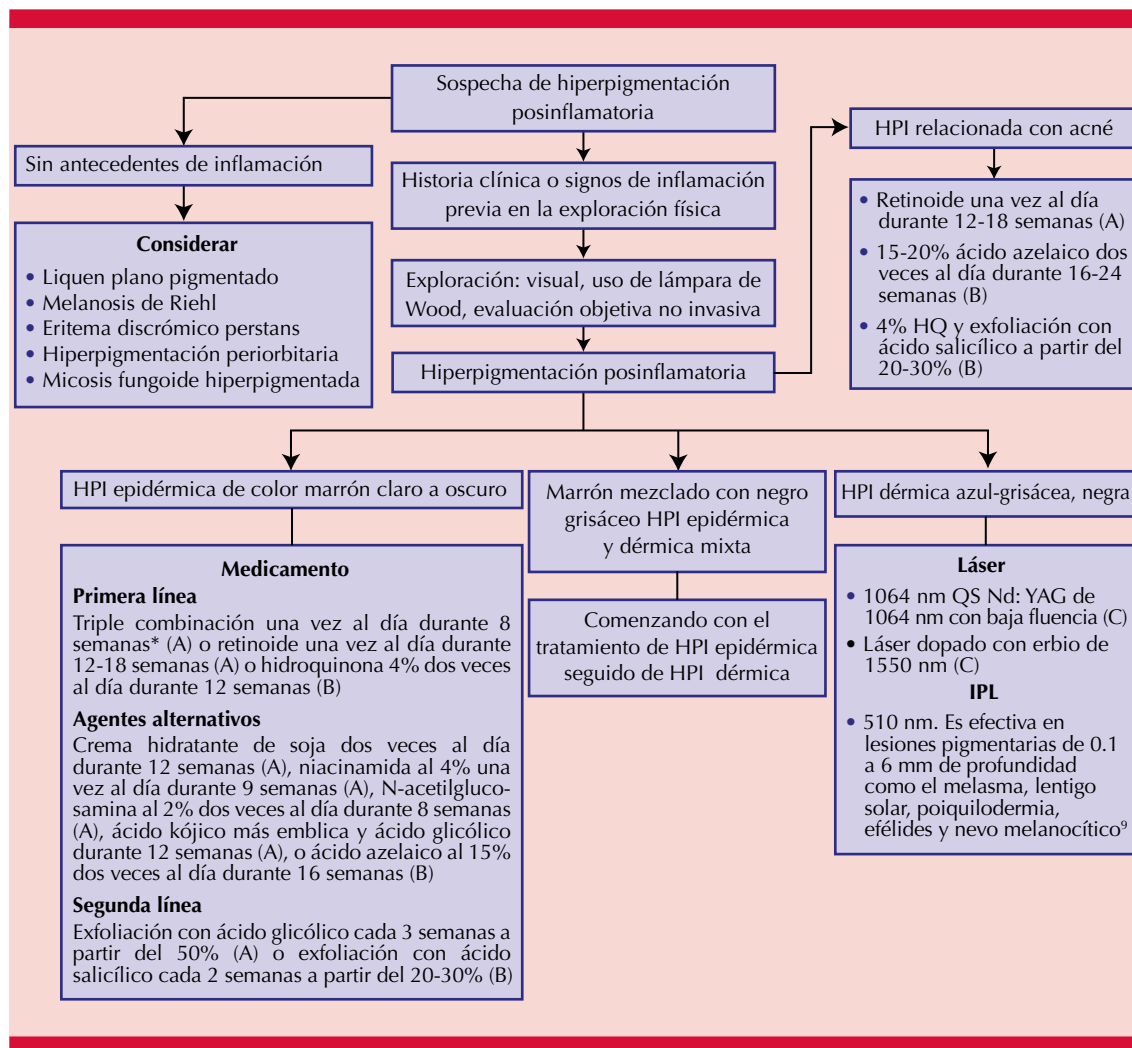
La aparición de manchas hiperpigmentadas posinflamatorias es un proceso que se inicia con la oxidación del ácido araquidónico para producir eicosanoides implicados en la señalización celular. Las prostaglandinas, leucotrienos, citocinas y especies reactivas de oxígeno y nitrógeno liberados durante la respuesta inflamatoria estimulan la proliferación de melanocitos y aumentan la melanogénesis; los principalmente asociados son: leucotrieno C4, leucotrieno D4, prostaglandina E2, histamina y tromboxano B2. Las concentraciones altas de estos metabolitos se asocian con concentraciones elevadas de tirosinasa inmunorreactiva, lo que resulta en mayor síntesis y transferencia de melanina de melanosomas a queratinocitos. El eccema es posiblemente mantenido por diversos traumatismos, incluidos la fricción y el rascado. Otra causa frecuente de empeoramiento del eccema es la aplicación tópica de sensibilizantes alérgicos.<sup>1,8</sup>

Lo que se observa en el estudio histopatológico depende del estadio evolutivo de la lesión en estudio. En la fase eccematosa aguda predomina el edema intercelular (espongiosis), con acumulación de líquido en forma de vesículas y ampollas, esto se acompaña de un infiltrado linfocitario perivascular en la dermis superficial, que se extiende a la epidermis (exocitosis). La siguiente fase es la subaguda, ahí se observa que la espongiosis es menos evidente, puede ser muy sutil y, a diferencia de la fase eczematosa aguda, no hay formación de vesículas, la epidermis se engrosa de forma variable y los linfocitos están presentes en la dermis y epidermis en menor

número. La fase crónica muestra una hiperplasia epidérmica con un patrón psoriasiforme, la inflamación y la espongiosis son leves o están ausentes. También es posible observar signos de hipertensión venosa, los vasos sanguíneos y linfáticos locales aparecen dilatados y con su pared engrosada. En las vénulas hay hiperplasia endotelial y en las arteriolas, proliferación de la íntima. Los capilares están dilatados y se ven en mayor número. No son infrecuentes las imágenes de obliteración de las luces vasculares y depósitos de hemosiderina. En las lesiones más avanzadas se observa fibrosis y esclerosis.<sup>1</sup>

El tratamiento de la dermatitis por estasis incluye identificar la causa subyacente, usar limpiadores suaves y sin fragancia para la piel, hidratarse con crema o ungüentos como vaselina, evitar el uso de antibióticos tópicos que contengan neomicina o bacitracina y tomar medidas para reducir la estasis venosa. Para el tratamiento de esta última, puede recurrirse a una terapia conservadora o una intervencionista. La conservadora consiste en minimizar estar de pie por periodos prolongados, elevación de piernas, pérdida de peso y uso de compresión con el objetivo de mejorar la presión venosa ambulatoria. Las técnicas quirúrgicas abiertas fueron reemplazadas por técnicas mínimamente invasivas, como la ablación térmica endovenosa y la escleroterapia, esta última es el procedimiento comúnmente utilizado como tratamiento cosmético de venas varicosas, reticulares o telangiectasias. Entre los efectos adversos de la escleroterapia está la hiperpigmentación cutánea, la cual se observa en alrededor del 15 al 20% de los casos.<sup>7-11</sup>

En pacientes con manchas hiperpigmentadas posinflamatorias y otro tipo de manchas hipercrómicas se han propuesto diversos tratamientos (**Figura 3**),<sup>12</sup> entre los cuales se encuentran varios tipos de láser, con resultados variables. Cabe señalar que estos estudios adolecen de pequeños tamaños de la muestra y resultados no estandarizados.<sup>12</sup>



**Figura 3.** Algoritmo para el diagnóstico y tratamiento de la hiperpigmentación posinflamatoria.

En todos los casos debe recomendarse protección solar de amplio espectro y evitar el sol (B). El tratamiento debe cambiarse o combinarse con otros después de administrar el tratamiento actual con el tiempo adecuado y si el paciente considera que la hiperpigmentación no alcanza su satisfacción.

Recomendación de práctica de grado: A: Recomendación sólida (buena evidencia para respaldar el uso del procedimiento: ensayo controlado con distribución al azar). B: Recomendación (evidencia razonable para respaldar el uso del procedimiento: sin ensayo controlado con distribución al azar). C: Opción (evidencia deficiente para apoyar el uso del procedimiento: serie de casos).

\* Se toman parámetros de lesiones pigmentarias donde el melanosoma es el cromóforo diana en el tratamiento de las lesiones de origen melanocítico.<sup>13</sup>

Recuperada de la referencia 12.

HPI: hiperpigmentación posinflamatoria; IPL: luz pulsada intensa.

La emisión de luz policromática incoherente de alta intensidad de manera pulsada puede considerarse una alternativa de tratamiento contra esta dermatosis; el efecto térmico que causa es más o menos selectivo y se ejerce un control de la longitud de onda del espectro de la luz, así como de su frecuencia y la duración de la pulsación. La emisión del espectro se encuentra en los rangos de 500 a 1300 nm utilizando la colocación de filtros, lo que provoca la emisión de tres espectros en un solo haz de luz; esta versatilidad conlleva a poca selectividad en un rango de milisegundos en comparación con el láser –cuya pulsación es baja– para que la relajación termal prevenga daño en el tejido. Es importante tomar en cuenta los siguientes aspectos antes del tratamiento: no deben administrarse medicamentos fotosensibilizantes, anticoagulantes, evitarse en pieles bronceadas y en fototipos de piel IV, V y VI, ya que pueden ocurrir quemaduras transitorias, hiper o hipopigmentaciones.<sup>13</sup>

El tratamiento de las lesiones pigmentarias melanocíticas y no melanocíticas (por pigmento exógeno) se fundamenta en el principio de la termólisis selectiva; el pigmento de localización más superficial puede tratarse con láser de longitud de onda más corta (como la luz pulsada de 510 nm); para la eliminación del pigmento más profundo se requiere un láser de longitud de onda más larga. La luz pulsada intensa tiene tres mecanismos básicos de producción de la alteración melanocítica: fragmentación, vacuolización y una combinación de ambas. Los macrófagos captan el pigmento fragmentado y al cuarto mes posradiación hay aumento de melanófagos y disminución del 90% del número de melanocitos. Debe tomarse en cuenta que la terapia es efectiva en lesiones pigmentarias de 0.1 a 6 mm de profundidad, como el melasma, lentigo solar, poiquilodermia y efélides. Las recomendaciones después del tratamiento son: evitar la exposición al sol, aplicar compresas frías en el área tratada, emolientes, cremas antiinflamatorias o antibióticos tópicos y fotoprotección durante ocho semanas. Debe darse seguimiento al tratamiento por un lapso mínimo

de seis semanas, ya que algunas veces después del tratamiento puede observarse una reacción tipo urticariana local retardada que puede durar de 12 a 24 horas. Este tipo de terapia puede repetirse cada tres semanas.<sup>13</sup>

Son escasos los reportes en la bibliografía del uso de esta terapia como alternativa en pigmentación asociada con insuficiencia venosa, con buenos resultados tras pocas sesiones de tratamiento. No se observa repigmentación después de 6 meses de seguimiento postratamiento y no se ha reportado ningún efecto adverso.<sup>14</sup>

## CONCLUSIONES

La dermatitis gravitacional es una enfermedad crónica que requiere un tratamiento integral para poder tener una curación óptima. Lo primordial será la identificación de la causa subyacente, una vez iniciado el tratamiento de ésta, podrá considerarse el tratamiento de las manchas hiperpigmentadas. Se han propuesto diversos tratamientos de estas lesiones, entre los que están varios tipos de láser, con resultados variables. La luz pulsada intermitente puede considerarse una alternativa, ya que sus efectos adversos son casi nulos, los cuidados postratamiento son de fácil apego para el paciente y no se observa repigmentación después de 6 meses de haber recibido el tratamiento.

Para futuras investigaciones, pueden considerarse variables, como la raza del paciente, los años de padecimiento, la causa subyacente y el tratamiento recibido, tiempo entre tratamientos y un seguimiento más prolongado.

## REFERENCIAS

1. Sánchez-Saldaña L. Dermatitis gravitacional. *Dermatol Perú* 2011; 21 (1): 13-17.
2. Kim D, Kang W. Role of dermal melanocytes in cutaneous pigmentation of stasis dermatitis: a histopathological study of 20 cases. *J Korean Med Sci* 2002; 17 (5): 648-654. DOI:10.3346/jkms.2002.17.5.648.



3. Meesters A, Pitassi L, Campos V, Wolkerstorfer A, et al. Transcutaneous laser treatment of leg veins. *J Lasers Med Sci* 2014; 29 (2): 481-492. DOI:10.1007/s10103-013-1483-2.
4. Wu D, Goldman M. Successful treatment of chronic venous stasis hyperpigmentation of the lower limbs with the picosecond alexandrite laser. *Dermatol Surg* 2018; 44 (6): 881-883. DOI:10.1097/DSS.0000000000001333.
5. Creager M, Loscalzo J. Capítulo 303: Enfermedad venosa crónica y linfedema. In: Kasper D, Fauci A, Hauser S, et al, editors. *Harrison. Principios de medicina Interna*. New York, McGraw-Hill Interamericana, 2016.
6. Raetz J, Wilson M, Collins K. Varicose veins: Diagnosis and treatment. *Am Fam Phys* 2019; 99 (11): 682-688.
7. Agnihotri R, Shinkai K. Stasis dermatitis. *JAMA Dermatol* 2021; 157 (12): 1524. DOI:10.1001/jamadermatol.2021.3475.
8. Kaufman B, Aman T, Alexis A. Postinflammatory hyperpigmentation: epidemiology, clinical presentation, pathogenesis and treatment. *Am J Clin Dermatol* 2018; 19 (4): 489-503. DOI:10.1007/s40257-017-0333-6.
9. Goldman M, Kaplan R, Duffy D. Postsclerotherapy hyperpigmentation: A histologic evaluation. *J Dermatol Surg Oncol* 1987; 13 (5): 547-550. DOI:10.1111/j.1524-4725.1987.tb00940.x.
10. Goldman M, Sadick N, Weiss R. Cutaneous necrosis, telangiectatic matting, and hyperpigmentation following sclerotherapy etiology, prevention, and treatment. *Dermatol Surg* 1995; 21 (1): 19-29. DOI:10.1111/j.1524-4725.1995.tb00107.x.
11. Mlosek R, Wozniak W, Malinowska S, Migda B, et al. The removal of post-sclerotherapy pigmentation following sclerotherapy alone or in combination with crosssection. *Eur J Vasc Endovasc Surg* 2012; 43 (1): 100-105. DOI:10.1016/j.ejvs.2011.10.005.
12. Chaowattanapanit S, Silpa-archa N, Kohli I, Lim HW, et al. Postinflammatory hyperpigmentation: A comprehensive overview: Treatment options and prevention. *J Am Acad Dermatol* 2017; 77 (4): 607-621. DOI:10.1016/j.jaad.2017.01.036.
13. Murillo R. Luz pulsada intensa: aplicaciones en dermatología. *Rev Hosp Juárez Mex* 2011; 78 (4): 240-243.
14. Pimentel C, Rodríguez-Salido M. Pigmentation due to stasis dermatitis treated successfully with a noncoherent intense pulsed light source. *Dermatol Surg* 2008; 34: 950-951. DOI: 10.1111/j.1524-4725.2008.34184.x.

### Fundación para la Dermatitis Atópica (FDA) en México

Siendo la Dermatitis Atópica uno de los padecimientos más prevalentes, crónicos en niños, y que requiere de explicaciones precisas y apoyo a la investigación, para todo eso se creó la Fundación México. Tiene como sede el prestigiado Servicio de Dermatología del Instituto Nacional de Pediatría, y lo lidera la Dra. Carola Durán McKinster, y está conformado por su selecto grupo de especialistas. Sus objetivos son claros y precisos: afiliación de pacientes, dar información, conducir talleres, ayuda directa a los pacientes. Su página web es: <http://www.fundacion-dermatitis-atopica.com.mx/>

### Misión y Visión de la FDA

“Su misión. Poner al alcance de los niños mexicanos con Dermatitis Atópica y sus familiares información clara, precisa y profesional sobre qué es, cómo tratar y cómo superar la enfermedad, basados en un enfoque no sólo de salud clínica sino psicológica y social.”

“Su visión. Convertir a la Fundación para la Dermatitis Atópica en la entidad de referencia más relevante del país, para dirigir y orientar tanto a pacientes y familiares, como a otras entidades clínicas y sociales que puedan identificar esta enfermedad en su entorno, a fin de brindar los cuidados clínicos y emocionales de más niños con Dermatitis Atópica, para devolverles una mejor calidad de vida que redunde en una mejor integración y un mejor desempeño de estos pequeños en su entorno social.”

<https://doi.org/10.24245/drm/bmu.v67i5.9140>

## Simuladores de pilomatrixoma en niños

### *Pilomatrixoma simulators in children.*

Alexa Velez Ortiz,<sup>1</sup> Marimar Sáez De Ocariz,<sup>2</sup> Luz Orozco Covarrubias<sup>2</sup>

#### Resumen

**ANTECEDENTES:** El pilomatrixoma es un tumor cutáneo benigno, se origina en las células de la matriz del folículo piloso y es el tumor de anexos más frecuente en niños. El diagnóstico de pilomatrixoma es clínico y se confirma con el estudio histopatológico.

**CASOS CLÍNICOS:** *Caso 1:* paciente femenina de 6 años de edad con una neoformación subcutánea en la cara interna del muslo izquierdo bien delimitada, de consistencia dura, asintomática a la palpación, con coloración azulada en la piel suprayacente. En términos clínicos se diagnosticó como probable pilomatrixoma. Histopatológicamente se diagnosticó malformación vascular veno-linfática. *Caso 2:* paciente masculino de 14 años de edad con neoformación subcutánea en el tercio distal del brazo derecho, bien delimitada, de forma irregular, dolorosa a la palpación, con coloración azulada en la piel suprayacente. En términos clínicos se diagnosticó como probable pilomatrixoma. Histopatológicamente fue compatible con tumor de células granulares.

**CONCLUSIONES:** El pilomatrixoma es el segundo tumor cutáneo más frecuente en niños. El tratamiento consiste en la extirpación quirúrgica completa. Cuando son múltiples pueden asociarse con algún síndrome genético. Los tumores o lesiones que pueden simular un pilomatrixoma son múltiples, por lo que el estudio histopatológico es obligado y el abordaje integral de los niños es fundamental.

**PALABRAS CLAVE:** Pilomatrixoma; niños; diagnóstico.

#### Abstract

**BACKGROUND:** *Pilomatrixoma is a benign tumor that originates from the hair follicle matrix. The diagnosis of pilomatrixoma is clinical and histopathological confirmation is required.*

**CLINICAL CASES:** *Case 1: A 6-year-old female patient presented with a subcutaneous tumor on the internal surface of the left thigh. Physical examination revealed an asymptomatic, firm, well defined, subcutaneous nodule with bluish discoloration of the overlying skin. The clinical diagnosis was pilomatrixoma. The histopathological diagnosis was a veno-lymphatic malformation. Case 2: A 14-year-old male patient presented with a subcutaneous tumor on the external surface of the right arm. Physical examination revealed a painful, well defined, irregular shape subcutaneous nodule with bluish discoloration of the overlying skin. The clinical diagnosis was pilomatrixoma. The histopathological diagnosis was a granular cell tumor.*

**CONCLUSIONS:** *Pilomatrixoma is the second most common skin tumor in the pediatric population. The treatment of pilomatrixoma is surgical excision. Multiple pilomatrixomas may be sporadic, familial, or associated with an underlying genetic syndrome. Differential diagnoses of pilomatrixoma in a child include multiple tumors that may simulate pilomatrixomas. The histopathological study is required and the integral management of children is imperative.*

**KEYWORDS:** *Pilomatrixoma; Children; Diagnosis.*

<sup>1</sup> Residente de Pediatría Médica  
<sup>2</sup> Servicio de Dermatología  
Instituto Nacional de Pediatría, Ciudad de México.

**Recibido:** agosto 2022

**Aceptado:** agosto 2022

#### Correspondencia

Luz Orozco Covarrubias  
draorozcoml@gmail.com

**Este artículo debe citarse como:** Velez-Ortiz A, Sáez-De Ocariz M, Orozco-Covarrubias L. Simuladores de pilomatrixoma en niños. Dermatol Rev Mex 2023; 67 (5): 710-716.

## ANTECEDENTES

El pilomatrixoma (pilomatrixoma, epiteloma calcificante de Malherbe) es un tumor cutáneo benigno que se origina en las células de la matriz del folículo piloso. Predomina en el sexo femenino, la mayor parte ocurre en la primera y segunda década de la vida y es el tumor de anexos más frecuente en niños. Se han documentado mutaciones en el gen CTNNB1 que codifica la  $\beta$ -catenina, un componente de la vía de señalización WNT implicada en la diferenciación y la proliferación celular. Afecta predominantemente la cabeza y el cuello y se caracteriza por un tumor firme, asintomático, de crecimiento lento; la piel suprayacente puede o no mostrar alteraciones. La existencia de lesiones múltiples, particularmente más de 6, puede estar asociada con síndromes genéticos, como: distrofia miotónica, síndrome de Turner, síndrome de Gardner, etc. La histología de los pilomatrixomas es característica, se visualiza un nódulo en la dermis con células basaloides en la periferia y células anucleadas (fantasma) eosinófilas centrales, la calcificación es común. El tratamiento es la extirpación quirúrgica completa para evitar recidivas.<sup>1-4</sup>

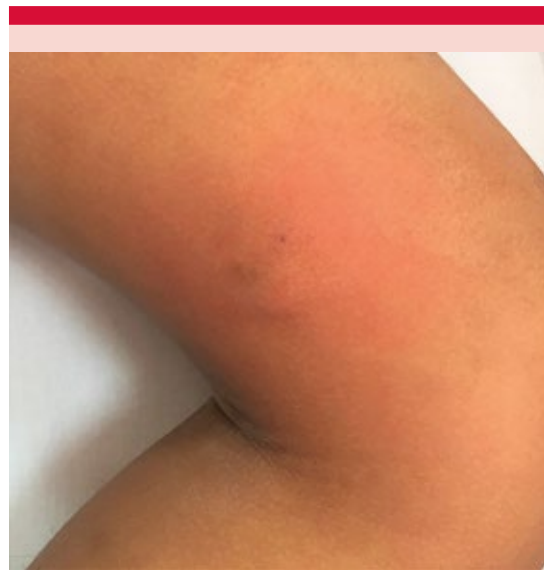El diagnóstico de pilomatrixoma es clínico y el diagnóstico diferencial clásico en dermatología y dermatopatología se considera básicamente con quistes (dermoide, epidermoide) y con algún otro tumor de origen folicular. Sin embargo, en especialidades no dermatológicas la lista de diagnósticos diferenciales incluye diversos tumores de diferentes orígenes. La correlación entre el diagnóstico clínico y el histopatológico es del 16 al 46%.<sup>1,5</sup> Si bien en 78 pilomatrixomas diagnosticados clínicamente en nuestro servicio en 5 años tuvimos una correlación del 95% con el diagnóstico histopatológico (74/78) y la cirugía fue curativa, consideramos de interés dar a conocer estos dos casos en los que clínicamente se pensó en pilomatrixoma y la histopatología

fundamentó lesiones que ameritaron abordajes diferentes de los niños.

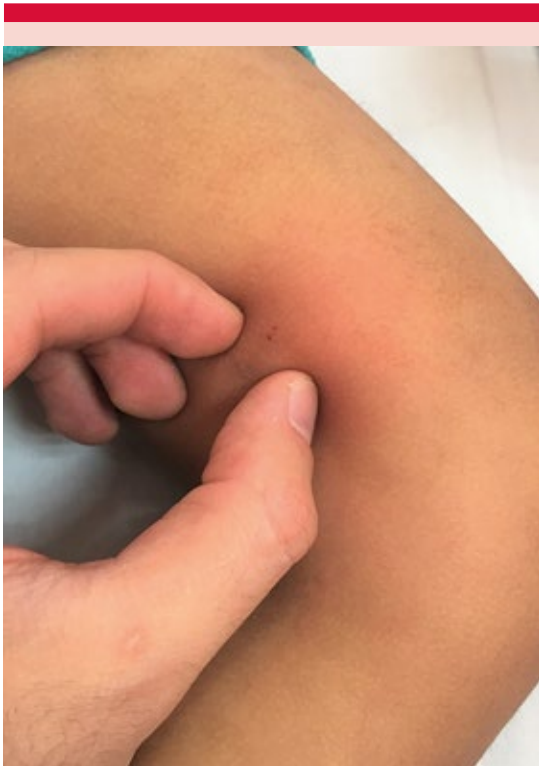## CASOS CLÍNICOS

### Caso 1

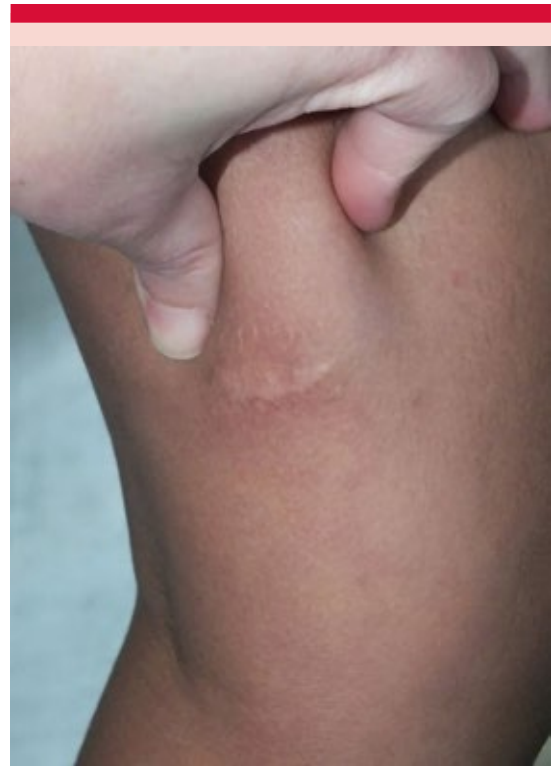Paciente femenina de 6 años de edad sin antecedentes personales ni heredofamiliares para el padecimiento actual. La paciente fue referida a nuestro servicio por padecer una dermatosis localizada a la extremidad inferior izquierda de la que afectaba la cara interna del muslo; constituida por una neoformación subcutánea, bien delimitada, de 2 x 2 cm de diámetro aproximadamente, de consistencia dura, asintomática a la palpación, con coloración azulada en la piel suprayacente (**Figuras 1 y 2**). Los padres refirieron dos meses de evolución con aumento de volumen rápido, dolor leve al caminar, dolor nocturno ocasional y a cambios de temperatura (frío). Fue vista fuera del instituto por su médico,



**Figura 1.** Neoformación subcutánea, con coloración azulada en la piel suprayacente.



**Figura 2.** Neoformación subcutánea, bien delimitada, de 2 x 2 cm de diámetro aproximadamente, de consistencia dura.



**Figura 3.** Note el aumento de volumen a los 2 años de la resección con algunos trayectos venosos en la piel suprayacente.

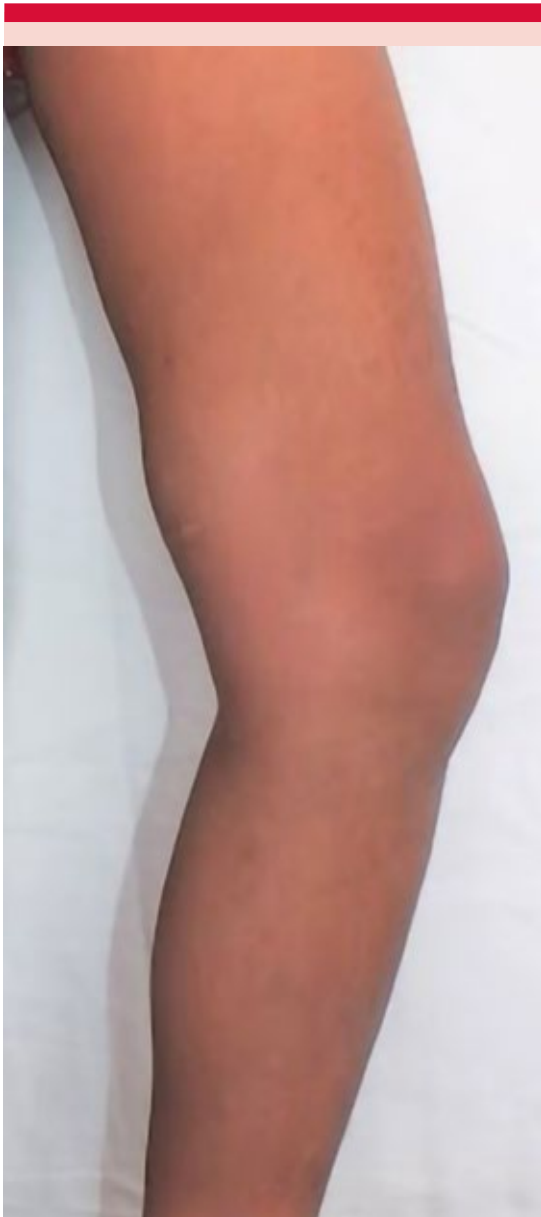recibió tratamiento con antiinflamatorio no esteroide sin mejoría, le practicaron un ultrasonido que reportó una “lesión similar a lipoma”, por lo que los padres decidieron acudir al instituto.

En términos clínicos, se diagnosticó como probable pilomatrixoma y se realizó resección de la lesión sin complicaciones. Histopatológicamente se diagnosticó malformación vascular venolinfática, completamente reseca. El marcador D2-40 fue positivo en el endotelio linfático. A los 2 años de la resección la paciente mostró aumento de volumen leve (**Figura 3**), mal definido, de consistencia blanda, con algunos trayectos venosos en la piel suprayacente y dolor ocasional, por lo que se indicó uso de medias

compresivas. A los 3 años de la resección mostró una neoformación subcutánea firme (**Figura 4**) de un mes de evolución; el ultrasonido Doppler confirmó recidiva de la malformación que fue sometida a dos sesiones de escleroterapia. Hasta el momento la paciente muestra fibrosis del área y alivio de la malformación. **Figura 5**

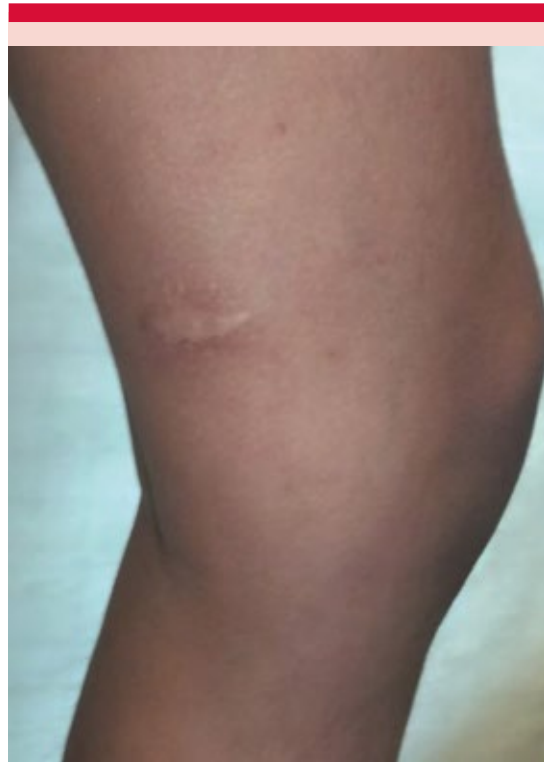#### Caso 2

Paciente masculino de 14 años de edad con probable síndrome de Noonan. Fue referido al servicio de dermatología por padecer una dermatosis localizada a la extremidad superior derecha de la que afectaba la cara externa en el tercio distal del brazo; constituida por una



**Figura 4.** Neoformación subcutánea firme a los 3 años de la resección de un mes de evolución.

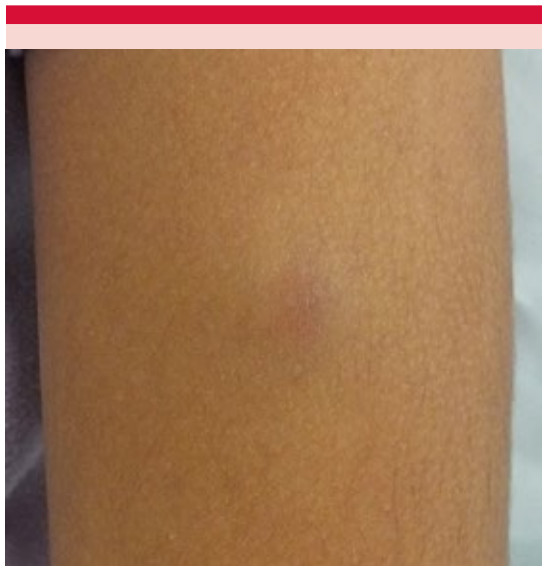neoformación subcutánea, bien delimitada, de forma irregular, de 1 x 1.5 cm de diámetro aproximadamente, dolorosa a la palpación, con coloración azulada en la piel suprayacente



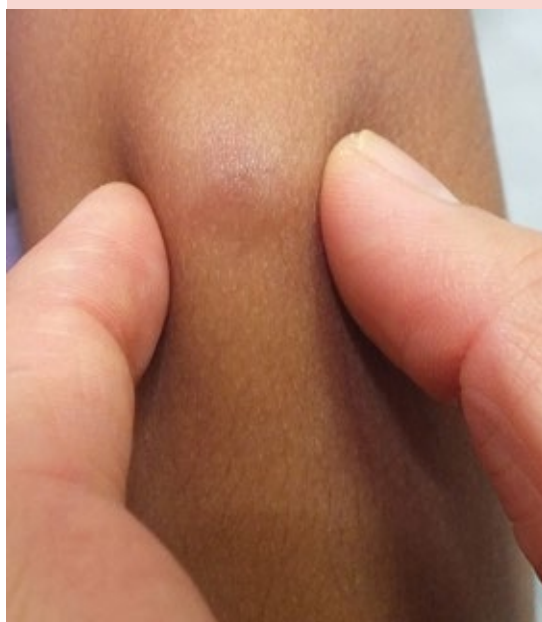**Figura 5.** Note la fibrosis del área con alivio de la malformación posterior a dos sesiones de escleroterapia.

(**Figuras 6 y 7**). Refirió 2 a 3 años de evolución, asintomático y negó tratamiento previo.

En términos clínicos se diagnosticó como probable pilomatrixoma y se realizó resección de la lesión sin complicaciones. Las características clínicas de la pieza quirúrgica no fueron compatibles con un pilomatrixoma. Histopatológicamente (H&E) se encontró una tumoración caracterizada por infiltrado celular agrupado en lóbulos, con tejido conectivo. Las células ovoides mostraban núcleos grandes y citoplasma eosinofílico granular, algunos gránulos rodeados por un halo blanquecino. Se encontraron glándulas ecrinas. Sin datos de atipia, ni mitosis, ni necrosis. Se le realizó tinción PAS-diastasa que fue positiva en algunas zonas; S100 +, CD68 +



**Figura 6.** Neoformación subcutánea, bien delimitada, con coloración azulada en la piel suprayacente.



**Figura 7.** Neoformación subcutánea, bien delimitada, de 1 x 1.5 cm de diámetro aproximadamente, de forma irregular.

y enolasa +. El diagnóstico histopatológico fue compatible con tumor de células granulares.

## DISCUSIÓN

El pilomatrixoma es el segundo tumor cutáneo más frecuente en niños, en nuestro servicio es el tumor cutáneo extirpado quirúrgicamente con más frecuencia.

Las malformaciones vasculares son secundarias a errores congénitos en la morfogénesis vascular. Están presentes desde el nacimiento, aunque la edad en que se manifiestan, sus características clínicas y su evolución se relacionan con el tipo de malformación vascular. Las malformaciones venosas representan alrededor del 50% de las malformaciones vasculares y las malformaciones veno-linfáticas alrededor del 6%. Predominan en el sexo masculino (1:1.2), el 40% se localizan en las extremidades y más del 90% son unifocales. Se manifiestan mayormente como masas blandas, de coloración azulada. Las malformaciones veno-linfáticas son alteraciones vasculares de bajo flujo, los vasos dilatados y ectásicos favorecen el estancamiento de la sangre por lo que cursan con eventos trombóticos de repetición (coagulopatía intravascular localizada) con la consecuente trombólisis. Este fenómeno ocurre en alrededor del 40% de los casos y explica la consistencia de la tumoración en nuestra paciente.<sup>6,7,8</sup>

Las características clínicas de la tumoración en nuestra paciente eran compatibles con un pilomatrixoma, aunque la topografía (extremidades inferiores) no es la más común; sin embargo, el tiempo de evolución (2 meses) y particularmente la evolución (aumento de volumen rápido) y los síntomas (dolor leve al caminar, dolor nocturno ocasional y a cambios de temperatura) no son explicables por un pilomatrixoma.

Las malformaciones vasculares de bajo flujo inicialmente asintomáticas pueden manifestarse

con dolor particularmente cuando afectan articulaciones, tendones y músculo. La causa de dolor más frecuente y los cambios en la consistencia se relacionan con los eventos de trombosis intravascular localizada.<sup>6,7,8</sup>

El tumor de células granulares es un tumor de tejidos blandos que se origina en las células de Schwann. Recientemente se han documentado mutaciones de pérdida de función en ATP6AP1 y ATP6AP2. Los tumores cutáneos afectan con mayor frecuencia la cabeza y el cuello. En niños generalmente son tumores benignos, solitarios y asintomáticos. Sin embargo, la benignidad debe corroborarse mediante el estudio histopatológico. La importancia del tumor de células granulares en niños, particularmente cuando son múltiples, radica en la posible asociación con síndromes genéticos como el síndrome de Noonan, neurofibromatosis tipo 1 y otras rasopatías. Cuando son múltiples debe considerarse la posibilidad de afectación de otros órganos y diferenciarse entre tumores multifocales y metastásicos.<sup>9,10,11</sup>

Las características clínicas de la tumoración en nuestro paciente eran compatibles con un pilomatrixoma, aunque la topografía (extremidades superiores) no es la más común de los tumores de células granulares, puede afectar las extremidades y, al igual que el pilomatrixoma, puede causar dolor, aunque ambos tumores suelen ser asintomáticos. El tiempo de evolución tampoco es un dato que ayude a diferenciar entre estos tumores, sin considerar la frecuencia del tumor de células granulares (raro) en niños en comparación con el pilomatrixoma (muy frecuente). Probablemente en un niño con alguna rasopatía que muestre un tumor de estas características debemos considerar la posibilidad de un tumor de células granulares sin importar que sea un tumor solitario, como en nuestro paciente con probable síndrome de Noonan. La asociación de tumor de células granulares y síndrome de Noonan se ha referido en la bibliografía; sin

embargo, Marcoval y su grupo<sup>9</sup> no encontraron dicha asociación en su casuística.

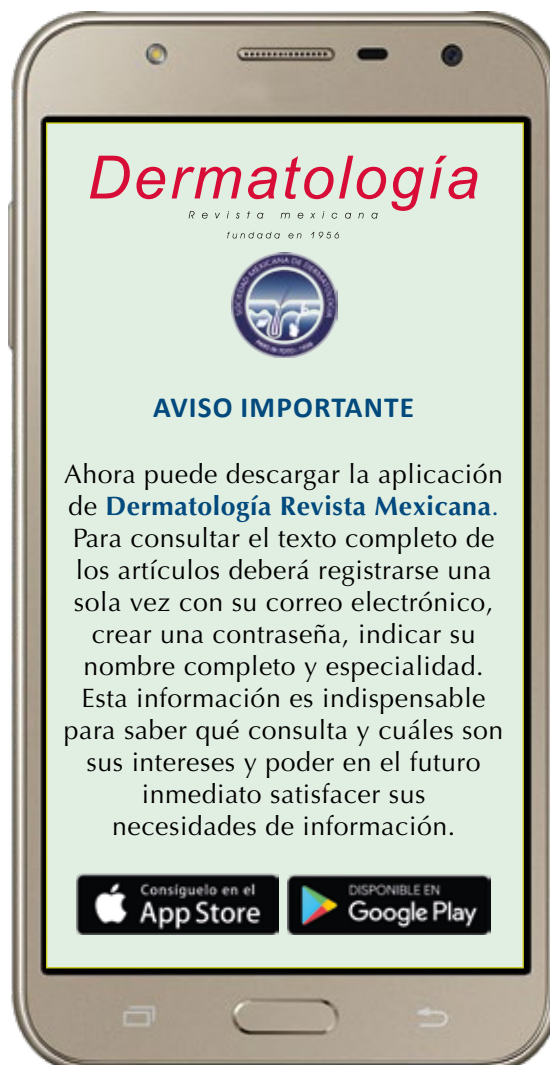## CONCLUSIONES

El diagnóstico del pilomatrixoma en principio es clínico y el tratamiento es quirúrgico. Nuestra correlación clínico-patológica refleja el reconocimiento clínico mayoritario de este tumor independientemente de las diferentes formas clínicas de manifestación. Sin embargo, estos dos casos nos recuerdan que debemos estar alerta a los detalles clínicos que se salen de lo esperado y nos obligan a plantear la posibilidad de estar frente a un tumor diferente (tumor de células granulares) e incluso ante una lesión no tumoral (malformación veno-linfática). En el caso del tumor de células granulares la extirpación quirúrgica fue curativa y el seguimiento del paciente es por su enfermedad de base; sin embargo, en el caso de la malformación el abordaje de la paciente cambió de perspectiva. Desde luego, estos dos casos insisten en que todo espécimen extirpado debe someterse a estudio histopatológico.

## REFERENCIAS

1. Jones CD, Ho W, Robertson BF, Gunn E, Morley S. Pilomatrixoma: A comprehensive review of the literature. *Am J Dermatopathol* 2018; 40 (9): 631-8. DOI: 10.1097/DAD.0000000000001118.
2. Ciriacks K, Knabel D, Waite MB. Syndromes associated with multiple pilomatrixomas: When should clinicians be concerned? *Pediatr Dermatol* 2020; 37 (1): 9-17. DOI: 10.1111/pde.13947.
3. Lafargue JA, Stefano PC, Vivoda JL, Yarza ML, Bellelli AG, Castro MN, et al. Pilomatrixomas in children: Report of 149 cases. A retrospective study at two children's hospitals. *Arch Argent Pediatr* 2019; 117 (5): 340-347. <http://dx.doi.org/10.5546/aap.2019.eng.340>.
4. Hu JL, Yoo H, Kwon ST, Kim S, Chung JH, Kim H, et al. Clinical analysis and review of literature on pilomatrixoma in pediatric patients. *Arch Craniofac Surg* 2020; 21 (5): 288-293. <https://doi.org/10.7181/acfs.2020.00528>.
5. Kumaran N, Azmy A, Carachi R, Raine P, Macfarlane J, Howatson A. Pilomatrixoma-accuracy of clinical diagnosis. *J Pediatr Surg* 2006; 41: 1755-8. DOI: 10.1016/j.jpedsurg.2006.05.005.

6. Rendón-Elías FG, Hernández-Sánchez M, Albores-Figueroa R, Montes-Tapia FF, Gómez-Danéza LH. Congenital vascular malformations update. *Medicina Universitaria* 2014; 16 (65): 184-198.
7. Behraves S, Yakes W, Gupta N, Naidu S, Chong BW, Khademhosseini A, et al. Venous malformations: clinical diagnosis and treatment. *Cardiovasc Diagn Ther* 2016; 6 (6): 557-569. DOI: 10.21037/cdt.2016.11.10.
8. Domp Martin A, Acher A, Thibon P, Tourbach S, Hermans C, Denys V, et al. Association of localized intravascular coagulopathy with venous malformations. *Arch Dermatol* 2008; 144 (7): 873-877. DOI:10.1001/archderm.144.7.873
9. Marcoval J, Bauer-Alonso A, Llobera-Ris C, Moreno-Vilchez C, Peñín RM, Bermejo J. Tumor de células granulares. Estudio clínico de 81 pacientes. *Actas Dermosifiliogr* 2021; 112 (5): 441-446. <https://doi.org/10.1016/j.ad.2020.11.012>.
10. Muscardin LM, Paradisi M, Provini A, Cota C, Marzetti G. Multiple cutaneous granular cell tumors, joint hypermobility and mild facial dysmorphism in a child. *Int J Dermatol* 2006; 45 (7): 847-850. DOI: 10.1111/j.1365-4632.2004.02476.x
11. Oro-Ayude M, Mesa-Alvarez L, Alvarez-Alvarez C, Feal C, González-Sixto B, Batalla A, et al. Multifocal granular cell tumors in a 10-year-old-boy. *Pediatr Dermatol* 2021; 38 (5): 1375-1377. DOI: 10.1111/pde.14798.





<https://doi.org/10.24245/drm/bmu.v67i5.9141>

# Angiohistiocitoma de células multinucleadas

## *Multinucleated cell angiohistiocytoma.*

Anais García Domínguez,<sup>1</sup> Luis Enrique Cano Aguilar,<sup>3</sup> Israel Antonio Esquivel Pinto,<sup>2</sup> María Elisa Vega Memije,<sup>4</sup> Sonia Toussaint Caire,<sup>4</sup> Claudia Ileana Saenz Corral<sup>4</sup>

### Resumen

**ANTECEDENTES:** El angiohistiocitoma de células multinucleadas es un tumor fibrohistiocítico que afecta frecuentemente a mujeres mayores de 40 años. En términos clínicos, se manifiesta como una dermatosis que afecta las extremidades superiores, inferiores y la cara, caracterizada por neoformaciones planas, nodulares o papulares, color rosado-violáceo, de 3 a 10 mm, asintomáticas. Los hallazgos clínicos son inespecíficos, por lo que realizar un estudio histopatológico es de suma importancia para establecer el diagnóstico. Por lo general los pacientes tienen excelente evolución.

**CASO CLÍNICO:** Paciente femenina de 35 años, que acudió a consulta por padecer una dermatosis diseminada a la mejilla derecha, el hombro derecho y los brazos, bilateral y asimétrica, caracterizada por máculas color violáceo, irregulares, de límites definidos y de 0.4 a 0.7 cm de diámetro. En la imagen dermatoscópica se observaron áreas ligeramente eritematosas, difusas y con parches blanquecinos en la periferia. En la biopsia por escisión se observaron múltiples vasos sanguíneos y capilares de neoformación, así como abundantes células grandes, de aspecto fusiforme, multinucleadas, localizadas en la dermis papilar y reticular. En la inmunomarcación se observó positividad para CD34, factor XIIIa, vimentina y CD117, sugerentes de angiohistiocitoma de células multinucleadas.

**CONCLUSIONES:** El angiohistiocitoma de células multinucleadas es una afección poco frecuente de comportamiento benigno. Los datos histológicos, de inmunomarcación y la evolución clínica habitual de estas lesiones indican que es un proceso reactivo y que puede optarse por un manejo expectante de manera segura.

**PALABRAS CLAVE:** Tumor fibrohistiocítico; biopsia de piel; vasos sanguíneos; capilares.

### Abstract

**BACKGROUND:** *Multinucleated cell angiohistiocytoma is a fibrohistiocytic tumor that frequently affects women over 40 years of age. Clinically, it presents as flat, nodular or papular neoformations that affect the upper and lower limbs and the face. The clinical findings are nonspecific, so performing a skin biopsy is of the utmost importance to establish the diagnosis based on histopathological data. Patients generally have an excellent evolution.*

**CLINICAL CASE:** *A 35-year-old female patient presented with bilateral and asymmetric irregular, purplish-colored macules that affected the right cheek, right shoulder and arms. In the dermoscopic image, diffuse and slightly erythematous areas with whitish patches were observed in the periphery. In the excisional biopsy multiple newly formed blood vessels and capillaries were observed, as well as abundant, large, fusiform, multinucleated cells located in the papillary and reticular dermis. In immunostaining, CD34, factor XIIIa, vimentin and CD117 were positive.*

**CONCLUSIONS:** *Multinucleated cell angiohistiocytoma is a rare entity with benign behavior. Histological data, immunostaining and the usual clinical evolution of these lesions indicate that it is a reactive process and an expectant management can be safely chosen.*

**KEYWORDS:** *Fibrohistiocytic tumor; Skin biopsy; Blood vessels; Capillaries.*

<sup>1</sup> Dermatóloga. Consulta privada. Médica Árbol de la Vida, Metepec, Estado de México.

<sup>2</sup> Dermatólogo. Consulta privada. Clínica Dermatol, Ciudad de México, México

<sup>3</sup> Residente de Dermatología.  
<sup>4</sup> Adscrita a la División de Dermatología. Hospital General Dr. Manuel Gea González, Ciudad de México, México.

**Recibido:** agosto 2022

**Aceptado:** agosto 2022

### Correspondencia

Claudia Ileana Saenz Corral  
saenz\_claudia@hotmail.com

**Este artículo debe citarse como:** García-Domínguez A, Cano-Aguilar LE, Esquivel-Pinto IA, Vega-Memije ME, Toussaint-Caire S, Saenz-Corral CI. Angiohistiocitoma de células multinucleadas. *Dermatol Rev Mex* 2023; 67 (5): 717-722.

## ANTECEDENTES

El angiohistiocitoma de células multinucleadas es un tumor fibrohistiocítico benigno que fue descrito por Smith y Wilson Jones en 1985.<sup>1</sup> Esta neoplasia cutánea se reportó como pápulas rojas localizadas en las extremidades superiores, inferiores y en el dorso de las manos de mujeres mayores de 60 años.<sup>1</sup> En 1989, el angiohistiocitoma de células multinucleadas se reconoció como una entidad clínica e histológicamente distintiva. En la actualidad existe controversia sobre su origen específico, ya que se considera una dermatosis inflamatoria. Sin embargo, el diagnóstico clínico es complicado para el dermatólogo, debido a su morfología inespecífica y baja incidencia.<sup>2</sup> En múltiples estudios se han identificado tres hallazgos característicos: 1) proliferación difusa de vasos sanguíneos con pared engrosada; 2) células multinucleadas, atípicas, de forma estelar y dispersas en toda la lesión con arreglo en anillo y 3) un estroma de tejido fibroso.<sup>3,4</sup>

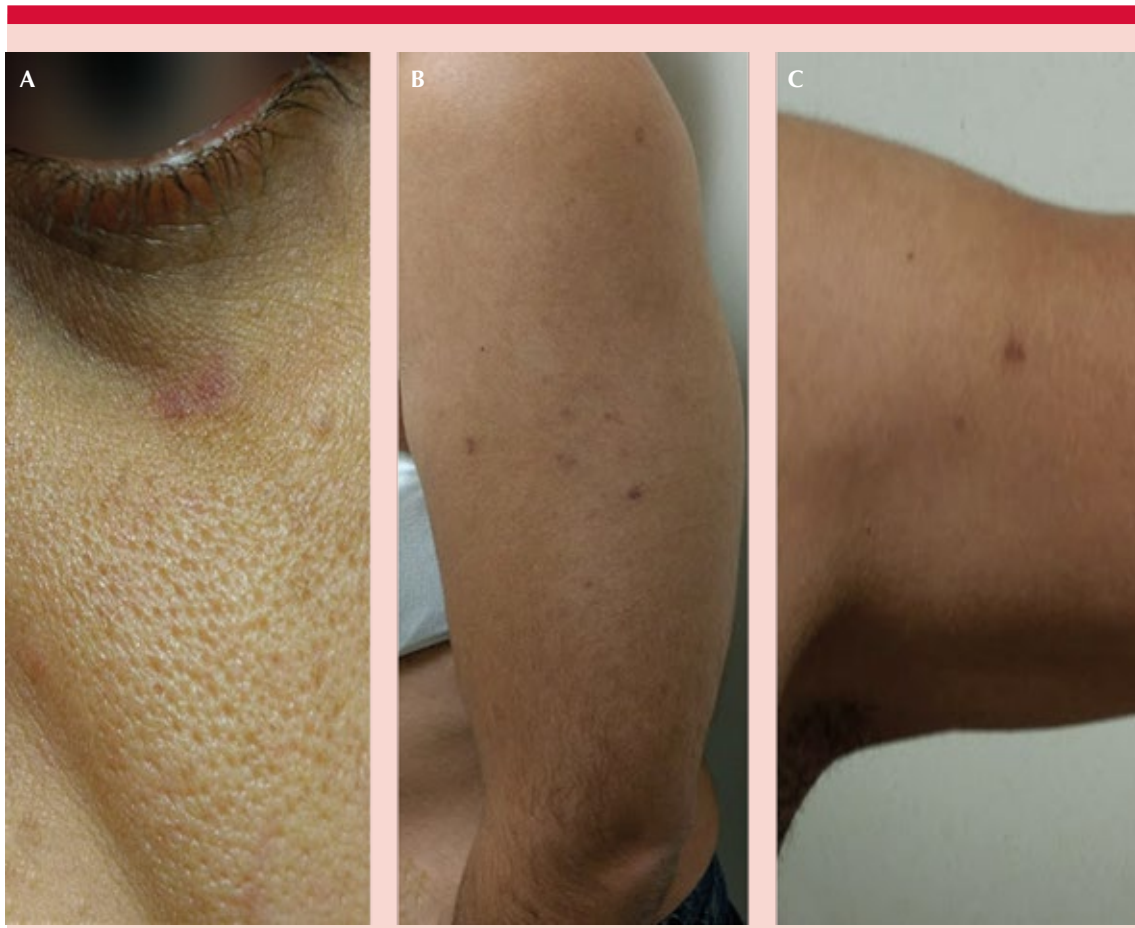## CASO CLÍNICO

Paciente femenina de 35 años, originaria y residente de la Ciudad de México, sin antecedentes médicos de importancia, que acudió a consulta de dermatología por padecer una dermatosis diseminada a la cara, el tronco y las extremidades superiores de 7 meses de evolución, asintomáticas y sin tratamiento previo. A la exploración física se observó una dermatosis diseminada a la cara en la mejilla derecha, el tronco en el hombro derecho y la cara externa de los brazos, bilateral y asimétrica, monomorfa, caracterizada por múltiples máculas eritematovioláceas, irregulares, de límites bien definidos, milimétricas, de 0.4 a 0.7 cm de diámetro (**Figura 1**). En la imagen dermatoscópica se observaron áreas ligeramente eritematosas, difusas y con parches blanquecinos en la periferia (**Figura 2**). La paciente refirió que las lesiones aparecieron de forma gradual y se mantenían sin cambios. Con base en el

cuadro clínico y la evolución de la dermatosis, se estableció el diagnóstico clínico de dermatofibromas múltiples vs sarcoma de Kaposi vs mastocitosis cutánea. Se realizó una biopsia por escisión en la que en el estudio histopatológico se observó un estrato espinoso con acantosis discreta e hiperpigmentación del tercio inferior de la epidermis (**Figura 2**). En la dermis papilar y hasta la dermis reticular profunda, se observaron fibras de colágena discretamente engrosadas, entremezcladas con vasos sanguíneos y capilares de neoformación, así como abundantes células grandes, de aspecto fusiforme, multinucleadas (con 2 a 4 núcleos). Estos núcleos eran basófilos, de forma ahusada y con patrón de cromatina fina. Entremezclado con esta proliferación, se observó un discreto infiltrado inflamatorio intersticial conformado por linfocitos, algunos mastocitos e histiocitos. Se realizó inmunomarcación donde se observó: CD34 positivo en vasos sanguíneos, factor XIIIa positivo en fibroblastos y células multinucleadas, vimentina positiva en células multinucleadas y CD117 positivo en los escasos mastocitos (**Figura 3**). Estos hallazgos fueron concordantes con el diagnóstico de angiohistiocitoma de células multinucleadas. El resto de las lesiones recibieron tratamiento conservador y actualmente la paciente continúa en seguimiento por el servicio de Dermatología.

## DISCUSIÓN

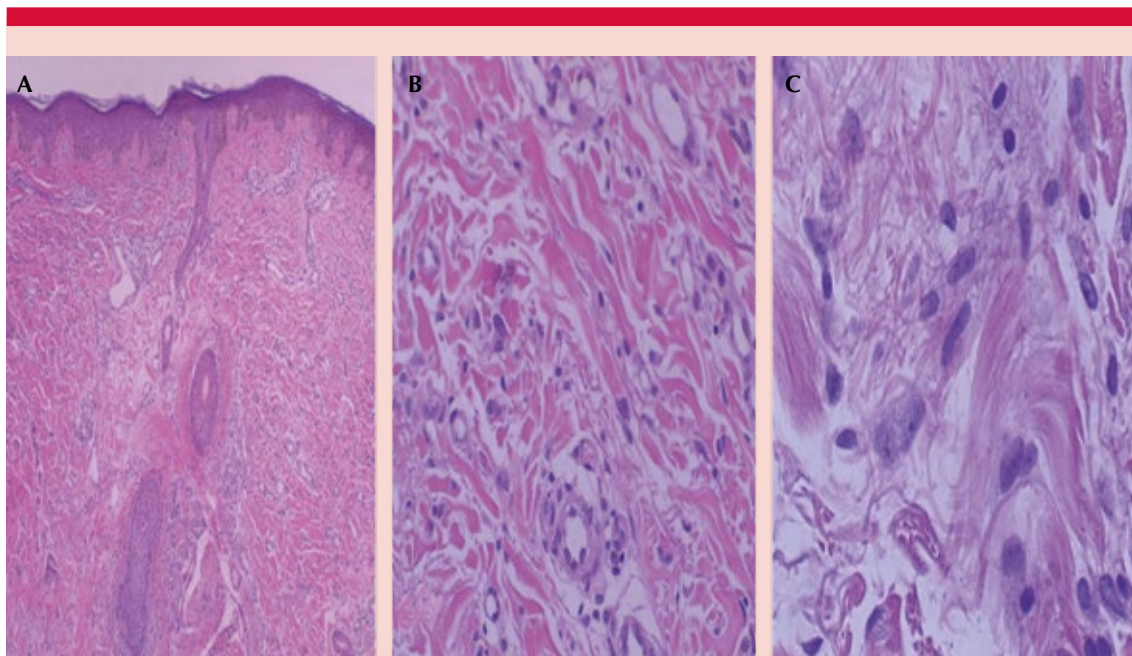
El angiohistiocitoma de células multinucleadas es una lesión de origen desconocido que predomina en mujeres, con una relación mujer:hombre de 3:1.<sup>5</sup> La incidencia cambia en relación con el número de lesiones. En caso de ser generalizado, este tumor suele aparecer en la tercera o cuarta década de la vida. En cambio, se ha reportado en la quinta y la octava década de la vida cuando esta neoplasia se manifiesta de manera localizada.<sup>2,5,6</sup> Frew y colaboradores publicaron una serie de 146 casos, de los que el 79% (n = 115) eran mujeres y la edad media de aparición fue de 50.1 años.<sup>6</sup>



**Figura 1.** Dermatitis bilateral, diseminada a la cara en la mejilla derecha (A), la cara dorsal de ambos brazos (B) y el tronco en el hombro derecho (C), caracterizada por múltiples manchas milimétricas de aproximadamente 0.4 a 0.7 cm de diámetro con forma irregular, bordes bien definidos y color violáceo.

La etiopatogenia del angiohistiocitoma de células multinucleadas se desconoce. Algunos autores lo consideran de causa reactiva o inflamatoria con base en su evolución clínica benigna, su tendencia a localizarse en zonas expuestas al traumatismo y su regresión espontánea.<sup>5,6</sup> En general, los pacientes no muestran alguna comorbilidad asociada con la dermatosis; sin embargo, se han reportado casos relacionados con cirrosis biliar primaria y la enfermedad de Castleman.<sup>2</sup>

En la actualidad existen aproximadamente 150 casos reportados en la bibliografía.<sup>7,8</sup> Las lesiones afectan predominantemente el dorso de las manos, aunque también pueden localizarse en los brazos, los miembros inferiores y la cara. Jia y su grupo<sup>9</sup> refieren que la topografía más afectada es la mano, seguida de la cara, las piernas y el abdomen. De la misma manera, se han reportado algunos casos diseminados, generalizados o con distribución lineal de las lesiones.<sup>9</sup> Morfológicamente, estas neoformaciones suelen



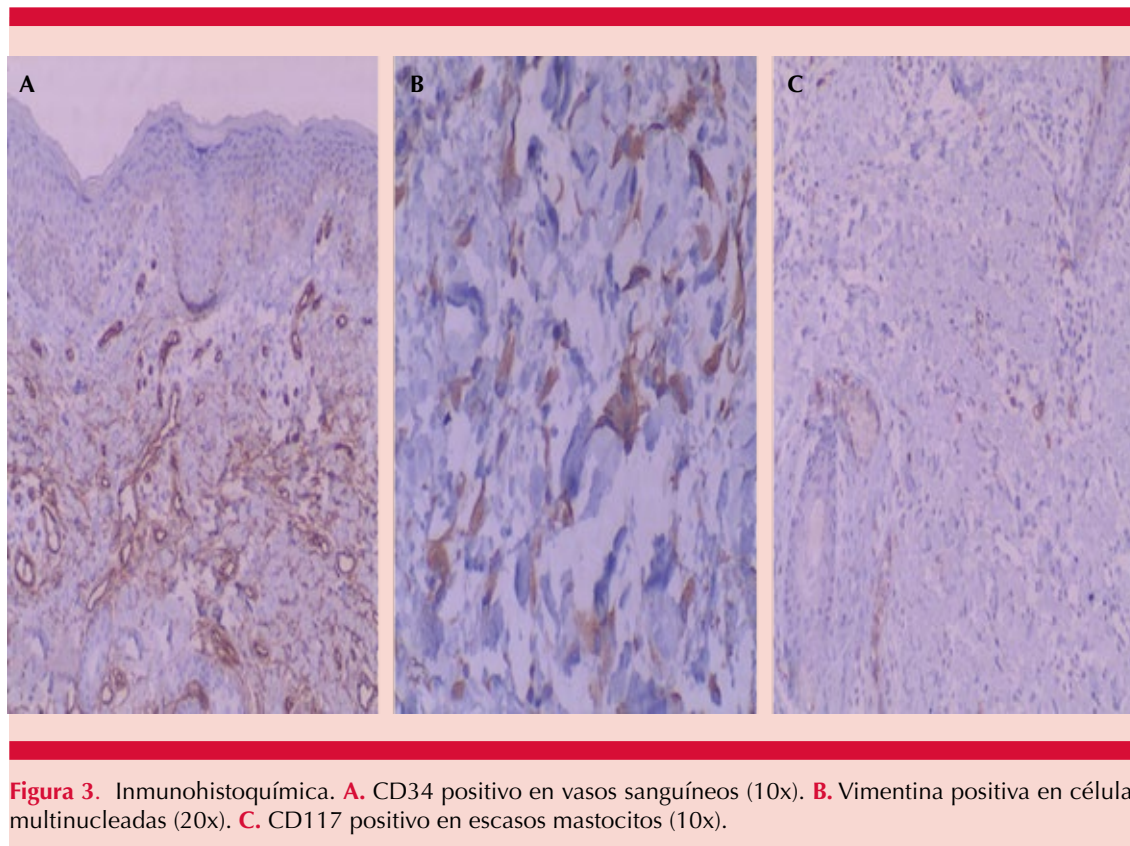
**Figura 2.** A. Biopsia de piel que muestra epidermis con estrato córneo en red de canasta, el estrato espinoso muestra acantosis discreta e hiperpigmentación del tercio inferior. En la dermis papilar y hasta la dermis reticular profunda, se observan las fibras de colágena discretamente engrosadas, entremezcladas con vasos sanguíneos capilares de neoformación (H&E 4x). B. Abundantes células grandes, de aspecto fusiforme, multinucleadas (con 2 a 4 núcleos), los núcleos son basófilos, de forma ahusada y estelares, con patrón de cromatina fino (H&E 20x). C. Algunos linfocitos y mastocitos (H&E 40x).

describirse como pápulas, manchas o nódulos color violáceo, rosado o rojo, según el fototipo del paciente.<sup>5,6,7,10</sup> En relación con su evolución, estas lesiones aparecen, crecen y se mantienen estables por años, como en el caso de nuestra paciente.

Existen pocos reportes en la bibliografía sobre la descripción dermatoscópica del angiohistiocitoma de células multinucleadas.<sup>9,11</sup> Valeron-Almaan y su grupo<sup>11</sup> describen como hallazgos dermatoscópicos predominantes la existencia de áreas rojizas de aspecto desenfocado, alternando con áreas o parches blanquecinos. En su estudio, proponen que las primeras corresponden a las numerosas dilata-

ciones vasculares características y las últimas se relacionan con zonas de engrosamiento de fibras de colágena, como ocurre en otras lesiones con fibrosis dérmica.<sup>11,12</sup> En nuestro caso se observaron áreas eritematosas difusas y escasas áreas blanquecinas periféricas.

El estudio histopatológico es esencial para su diagnóstico. De manera general, se han descrito los siguientes hallazgos: una proliferación de vasos sanguíneos en la dermis reticular, cuyas paredes son engrosadas. En la dermis circundante se observan células multinucleadas con citoplasma alargado dentro de un estroma fibroso, las cuales son similares a fibroblastos activados.<sup>3,6,7,13</sup> De la misma manera, suele ob-



**Figura 3.** Inmunohistoquímica. **A.** CD34 positivo en vasos sanguíneos (10x). **B.** Vimentina positiva en células multinucleadas (20x). **C.** CD117 positivo en escasos mastocitos (10x).

servarse un infiltrado inflamatorio compuesto por linfocitos, células plasmáticas y neutrófilos.<sup>3</sup> Se han descrito abundantes mastocitos en conjunto con las células multinucleadas,<sup>7</sup> por lo que se cree que éstos pudieran estar implicados en la etiopatogenia, al estimular la hiperplasia vascular como ocurre en las proliferaciones de las células fibrohistiocitarias.<sup>14</sup>

Otro estudio necesario para su diagnóstico definitivo es la inmunohistoquímica, donde los vasos sanguíneos son positivos a CD34 y al factor VIII. Por otro lado, las células multinucleadas se han reportado positivas para la vimentina, el CD68 y el anti-factor XIIIa y son característicamente negativas para la proteína S-100, el MAC387 y la alfa-1-antitripsina.<sup>6</sup> La reactividad a CD68 es variable, positiva en algunos casos y negativa en otros.<sup>5,6,7</sup> Esta heterogeneidad en la reactividad

de CD68 se ha atribuido a los diferentes estadios de evolución de las neoformaciones.<sup>6</sup> Otro marcador que podría explicar el predominio de esta afección en mujeres es el receptor de estrógenos alfa, ya que este receptor se encuentra positivo en algunos angiohistiocitomas de células multinucleadas. En nuestro caso se documentó la existencia de mastocitos (CD117 positivo), el aumento en el número de vasos sanguíneos (CD34 positivo en células endoteliales), la vimentina y el factor XIIIa (en las células multinucleadas).<sup>6,7,15</sup>

Los diagnósticos diferenciales son múltiples, debido a la clínica inespecífica que muestra. Las lesiones similares a angiohistiocitoma de células multinucleadas son los dermatofibromas, granuloma piógeno, los angiofibromas, liquen plano, picaduras por insectos, sarcoidosis y el sarcoma de Kaposi.<sup>2,3,7,9</sup>

En la actualidad existen múltiples opciones terapéuticas reportadas en la bibliografía que van desde tratamiento tópico con tacrolimus, la resección quirúrgica, el uso de láser de argón, la criocirugía, el láser de dióxido de carbono y la luz pulsada intensa.<sup>5,16</sup> En la actualidad no existen series prospectivas que reporten el porcentaje de pacientes con alivio espontáneo; sin embargo, el angiohistiocitoma de células multinucleadas tiene un comportamiento benigno y puede optarse por el manejo expectante, como el caso que se comunica, quien tiene un tiempo de seguimiento de seis años y no ha mostrado curación.<sup>1,5</sup>

## CONCLUSIONES

El angiohistiocitoma de células multinucleadas es una lesión poco frecuente de comportamiento benigno. Algunos datos demográficos, clínicos y dermatoscópicos pueden orientar al dermatólogo clínico hacia el diagnóstico. Sin embargo, debido a su baja frecuencia y amplia variedad de manifestaciones clínicas, es necesario realizar el estudio histopatológico e inmunomarcación para determinar el diagnóstico definitivo. Aunque la etiopatogenia del angiohistiocitoma de células multinucleadas se desconoce, se considera un proceso reactivo. Existen múltiples opciones de tratamiento que van desde la escisión completa de la lesión hasta el uso de láser. A pesar de ser opciones terapéuticas adecuadas, este tumor suele mostrar regresión espontánea, por lo que el manejo expectante y seguimiento estrecho es una alternativa en estos pacientes.

## REFERENCIAS

- Smith NP, Wilson Jones E. Multinucleate cell angiohistiocytoma: a new entity. *Br J Dermatol* 1985; 113: 15. <https://doi.org/10.1111/j.1365-2133.1985.tb12966.x>.
- Ross CL, Chung J, Ross NA, Lee JB. Generalized multinucleate cell angiohistiocytoma: Histopathological and immunohistochemical analyses of 10 lesions. *Am J Dermatopathol* 2021; 43 (12): 976-979. doi: 10.1097/DAD.0000000000001954.
- Shapiro P, Nova MP, Rosmarin LA, Halperin AJ. Multinucleate cell angiohistiocytoma: A distinct entity diagnosable by clinical and histologic features. *J Am Acad Dermatol* 1994; 30: 417-22. doi: 10.1016/s0190-9622(94)70049-4.
- Ye B, Liu Y, Cao Y. A new treatment for multinucleated cell angiohistiocytoma. *Dermatol Ther* 2020; 33 (1): e13149. DOI:10.1111/dth.13149.
- Doane JA, Purdy K, Pasternak S. Generalized multinucleate cell angiohistiocytoma. *J Cutan Med Surg* 2015; 19: 323-325. doi: 10.2310/7750.2014.14129.
- Frew JW. Multinucleate cell angiohistiocytoma: clinicopathological correlation of 142 cases with insights into etiology and pathogenesis. *Am J Dermatopathol* 2015; 37: 222. doi: 10.1097/DAD.0000000000000075.
- Wang M, Abdul B, Wang C, Zhao Y, Muriesh M, Wang S, et al. Generalized multinucleate cell angiohistiocytoma: case report and literature review. *J Cutan Pathol* 2017; 44: 125-134. doi: 10.1111/cup.12853.
- Costa AA, Wedy GF, Junior WB, Criado PR. Multinucleate cell angiohistiocytoma: an uncommon cutaneous tumor. *An Bras Dermatol* 2020; 95 (4): 480-483. doi: 10.1016/j.abd.2019.10.005.
- Jia QN, Qiao J, Qu T. Generalized multinucleate cell angiohistiocytoma with possible origin from fibroblasts: A clinicopathological study of 15 cases. *J Dermatol* 2021; 48 (1): 114-119. doi: 10.1111/1346-8138.15610.
- Coco V, Guerriero C, Di Stefani A, Pennacchia I, Peris K. Linear and bilateral multinucleated cell angiohistiocytoma. *J Dermatol Case Rep* 2016; 10: 58-61. doi: 10.3315/jdc.2016.1237.
- Valeron-Almaan P, Dehesa L, Santana N, Vilar J, Carretero G. Hallazgos dermatoscópicos del angiohistiocitoma de células multinucleadas: ¿una variante de dermatofibroma? *Actas Dermosifiliogr* 2011; 102: 69-71.
- Zaballos P, Puig S, Llambich A, Malveyh J. Dermoscopy of dermatofibromas: a prospective morphological study of 412 cases. *Arch Dermatol* 2008; 144: 75-83. doi: 10.1001/archdermatol.2007.8.
- Sass U, Noel JC, André J, Simonart T. Multinucleate cell angiohistiocytoma: report of two cases with no evidence of HHV-8 infection. *J Cutan Pathol* 2000; 27: 258-261. <https://doi.org/10.1034/j.1600-0560.2000.027005258.x>.
- Zegler B, Zegler BG, Burgdorf WHC. Dermatofibroma a critical evaluation. *Int J Surg Pathol* 2004; 12: 333-344. doi: 10.1177/106689690401200406.
- Teixeira V, Serra D, Pereira N, Tellechea O. Multinucleate cell angiohistiocytoma: a new case report with dermoscopy. *Dermatol Online J* 2014; 17: 20-23.
- Fernández-Jorge B, del Pozo J, García-Silva J, Barja JM, Yebra-Pimentel MT, Fonseca E. Multinucleate cell angiohistiocytoma: treatment using intense pulsed light. *Dermatol Surg* 2009; 35: 1141-3. doi: 10.1111/j.1524-4725.2009.01203.x.

<https://doi.org/10.24245/drm/bmu.v67i5.9142>

## Impétigo en niños

### *Impetigo in children.*

Gustavo A Lizardo Castro,<sup>1</sup> Karina Alejandra Castro Delgado<sup>2</sup>

#### Resumen

**ANTECEDENTES:** El impétigo es la enfermedad infectocontagiosa más común en niños, con prevalencia global estimada de más de 162 millones en cualquier tiempo, con mayor incidencia en climas tropicales y en poblaciones de bajos ingresos. En términos clínicos, existen dos tipos de impétigo: el no ampolloso, que es el más frecuente, causado principalmente por *Staphylococcus aureus* y *Streptococcus pyogenes*, y el impétigo ampolloso causado exclusivamente por *Staphylococcus aureus*.

**CASOS CLÍNICOS:** Se comunican tres casos pediátricos: caso 1 con impétigo no ampolloso, casos 2 y 3 con impétigo ampolloso. En los casos 1 y 3 se cultivó *Staphylococcus aureus*, sensible a oxacilina. Los tres casos recibieron tratamiento con dicloxacilina oral, por la extensión y severidad del cuadro y por el antecedente de varios casos de impétigo en la vecindad del caso 3. Dicho tratamiento resultó eficaz en los casos 1 y 2, pero en el 3 se obtuvo una respuesta parcial, por lo que se indicó trimetoprim/sulfametoxazol, con alivio del cuadro.

**CONCLUSIONES:** El impétigo puede responder eficazmente al tratamiento tópico o sistémico o a la combinación de ambos. El surgimiento de cepas de *Staphylococcus aureus* resistentes a la meticilina ha ocasionado fallas en la eficacia de los betalactámicos, por lo que en esos casos, la administración de trimetoprim/sulfametoxazol, clindamicina o doxiciclina (en mayores de 8 años) ha resultado eficaz.

**PALABRAS CLAVE:** Impétigo; *Staphylococcus aureus*; *Streptococcus pyogenes*; resistencia antimicrobiana; niños; betalactámicos.

#### Abstract

**BACKGROUND:** Impetigo is the most common infectious disease in children, with an estimated global prevalence of more than 162 million in any time, with a higher incidence in tropical climates and in populations with low income. Clinically there are two types of impetigo, non-bullous which is the most frequent, mainly caused by *Staphylococcus aureus* and *Streptococcus pyogenes*, and bullous impetigo caused exclusively by *Staphylococcus aureus*.

**CLINICAL CASES:** Three pediatric cases are presented: case 1 with non-bullous impetigo, cases 2 and 3 with bullous impetigo. In cases 1 and 3 *Staphylococcus aureus* sensitive to oxacillin was cultured. The three cases received management with oral dicloxacillin, due to the extent and severity of the condition and, due to a history of several cases of impetigo in the neighborhood of case 3. This treatment was effective in cases 1 and 2, but in case 3 a partial response was obtained, so it was indicated trimethoprim/sulfamethoxazole, with relieve of the disease.

**CONCLUSIONS:** Impetigo may respond effectively to topical or systemic treatment, or a combination of both. The emergence of strains of *Staphylococcus aureus* resistant to methicillin has caused failures in the efficacy of beta-lactams, so in these cases, the administration of trimethoprim/sulfamethoxazole, clindamycin or doxycycline (in older than 8 years) has been effective.

**KEYWORDS:** Impetigo; *Staphylococcus aureus*; *Streptococcus pyogenes*; Antimicrobial resistance; Children; Beta-lactams.

<sup>1</sup> Servicio de Dermatología, Departamento de Pediatría, Hospital Escuela Universitario. Tegucigalpa, Honduras. Docente.

<sup>2</sup> Residente del tercer año del Posgrado de Dermatología. Universidad Nacional Autónoma de Honduras (UNAH).

**Recibido:** agosto 2022

**Aceptado:** agosto 2022

#### Correspondencia

Gustavo Lizardo Castro  
glizardoc@yahoo.com

**Este artículo debe citarse como:**  
Lizardo-Castro GA, Castro-Delgado KA. Impétigo en niños. Dermatol Rev Mex 2023; 67 (5): 723-731.

## ANTECEDENTES

Los niños son frecuentemente afectados por infecciones de piel y tejidos blandos, con un espectro variable, que va desde una afectación exclusiva de la piel (impétigo) a una infección más profunda (celulitis, absceso, fascitis, etc.). El impétigo es la infección de piel más común en niños tratados en atención primaria, especialmente entre 2 y 5 años de edad. La prevalencia global estimada de impétigo en la niñez es del 12.3%, con un pico en poblaciones de climas tropicales y de bajos ingresos.<sup>1,2</sup>

Hay dos formas distintas de impétigo: no ampolloso (también llamado contagioso, costroso o común) y ampolloso (también llamado bulloso). El primero es el más frecuente, causado usualmente por *Staphylococcus aureus* (*S. aureus*) y *Streptococcus*  $\beta$ -hemolítico del grupo A (EBHGA); en cambio, el patógeno responsable de la forma ampollosa es *S. aureus*. *Streptococcus pyogenes* (*S. pyogenes*) es la especie más importante del EBHGA y a menudo se refieren en la bibliografía como sinónimos, por lo que en este escrito utilizaremos el término de *S. pyogenes*.<sup>3</sup> El diagnóstico es clínico y el estudio bacteriológico sólo sería necesario en las formas recurrentes, atípicas o para estudios epidemiológicos. La emergencia en las últimas décadas en todo el mundo de cepas de *S. aureus* meticilino-resistentes adquiridas en la comunidad plantea controversias en la elección del tratamiento empírico inicial, por lo que se ha recomendado tomar en cuenta la prevalencia local, patrones de resistencia, edad del paciente y factores de riesgo.<sup>2,4</sup> La infección suele ser localizada y rara vez causa diseminación sistémica. La glomerulonefritis posestreptocócica es una complicación posinfecciosa causada por cepas nefritogénicas de *S. pyogenes*, pero la fiebre reumática no se ha asociado con impétigo.<sup>1,3</sup>

El propósito de este escrito es comunicar tres casos de impétigo en niños, uno con impétigo

no ampolloso y dos con la forma ampollosa. Los tres casos fueron tratados con dicloxacilina oral, resultando eficaz en los casos 1 y 2, pero no en el caso 3, por lo que se le indicó trimetoprim/sulfametoxazol, con alivio del cuadro clínico.

## CASOS CLÍNICOS

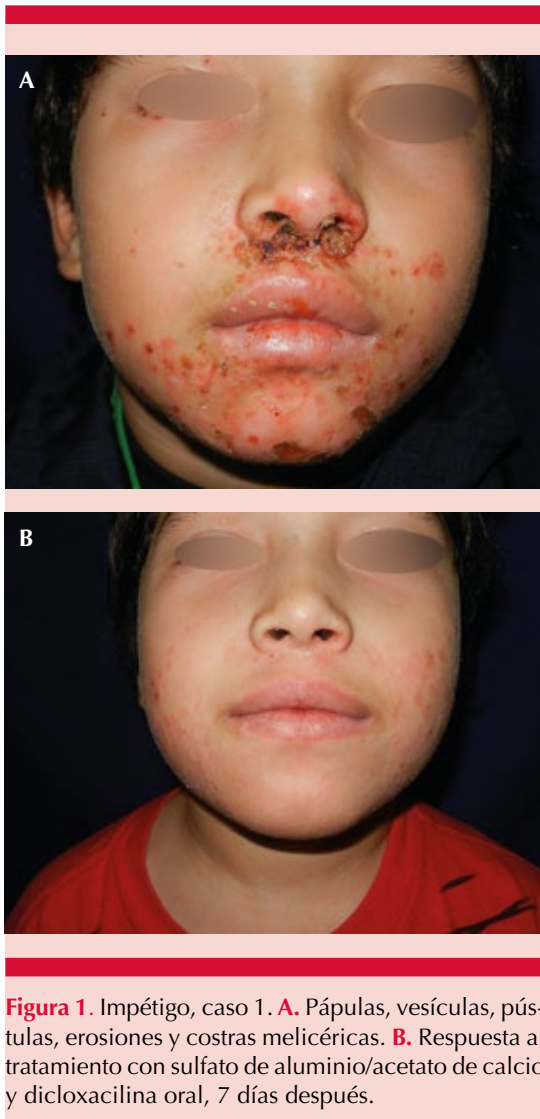
### Caso 1

Paciente masculino de 8 años de edad, sin antecedentes de importancia, quien acudió al Servicio de Dermatología del Hospital Escuela Universitario, Tegucigalpa, Honduras, con dermatosis no pruriginosa, de tres semanas de evolución, localizada en la cara, de predominio periorifical. Al examen físico se observaron pápulas, vesículas y pústulas sobre base eritematosa y múltiples erosiones sobre todo en el maxilar inferior; además, abundantes costras melicéricas en las fosas nasales y la columela (**Figura 1A**). Con diagnóstico clínico de impétigo no ampolloso, se tomó tinción de Gram y cultivo del contenido de las pústulas. Se indicó limpieza con sulfato de aluminio/acetato de calcio tres veces al día y, por la evolución y numerosas lesiones, cobertura antibiótica con dicloxacilina oral a dosis de 18 mg/kg/día, cada 12 horas durante 7 días, con remisión del cuadro (**Figura 1B**). El cultivo reportó *Staphylococcus aureus*, sensible a oxacilina.

### Caso 2

Paciente femenina de 6 meses de edad, procedente del Distrito Central, Honduras, fue atendida en el Servicio de Dermatología del Hospital Escuela, por padecer lesiones distribuidas en la cara, el cuello y el tórax de 6 días de evolución, constituidas por vesículas (**Figura 2A**) y ampollas sobre base eritematosa, que al romperse ocasionaron erosiones y costras delgadas (**Figura 2A**). Con diagnóstico de impétigo ampolloso y considerando la edad y las áreas afectadas, se indicó tratamiento con



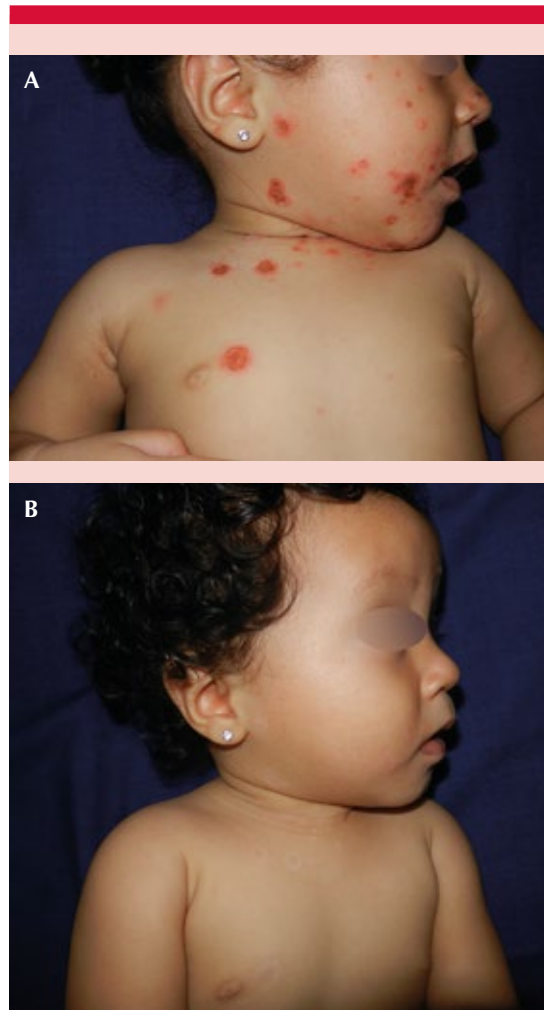

**Figura 1.** Impétigo, caso 1. **A.** Pápulas, vesículas, pústulas, erosiones y costras melicéricas. **B.** Respuesta al tratamiento con sulfato de aluminio/acetato de calcio y dicloxacilina oral, 7 días después.

dicloxacilina a dosis de 25 mg/kg/día, cada 12 horas durante 7 días, con alivio del cuadro clínico (**Figura 2B**).

### Caso 3

Paciente femenina de 4 años de edad, procedente de área rural, acudió al Servicio de Dermatología del Hospital Escuela Universitario, Tegucigalpa, Honduras, refirió lesiones cutáneas constituidas por vesículas y ampollas de variable tamaño de



**Figura 2.** Impétigo, caso 2. **A.** Vesículas y ampollas rotas, erosiones y escamas delgadas, sobre base eritematosa. **B.** Alivio del cuadro clínico con dicloxacilina oral durante 7 días.

8 días de evolución, con el antecedente de que varios niños de su comunidad habían padecido lesiones similares en el último mes. Fue a consulta al Centro de Salud de su comunidad, donde se le indicó tratamiento con amoxicilina durante 5 días, sin obtener mejoría. Al examen físico se observaron lesiones diseminadas en la

cara, costras melicéricas en las fosas nasales, la columela y la región supralabial, además, erosión en la comisura labial derecha (**Figura 3A**); en la pierna derecha se observaron tres ampollas, la de mayor tamaño conservaba en sus bordes el techo de la ampolla, rodeando una gran área erosionada y costrosa y una pequeña costra hemática (**Figura 3B**); en cambio, las dos ampollas restantes eran pequeñas y mostraban sus correspondientes techos y delgadas escamas en sitios de ruptura (**Figura 3B**); también mostró lesiones ampollares en ambos muslos y la mano derecha. Con diagnóstico de impétigo ampolloso, se tomó tinción de Gram y cultivo del contenido de las lesiones. Por lo extenso del cuadro y por el antecedente de un brote en su comunidad, se inició tratamiento con dicloxacilina vía oral, a dosis de 25 mg/kg al día cada 12 horas. En su control a los 10 días de iniciado el tratamiento, se observó mejoría, pero con persistencia de la lesión en la fosa nasal derecha y la comisura labial homolateral (**Figura 3C**), así como alivio parcial de las lesiones de la pierna derecha (**Figura 3D**). La tinción de Gram reportó cocos grampositivos en pares y el cultivo *S. aureus* sensible a oxacilina. Por la ineficacia de la dicloxacilina, se indicó trimetoprim/sulfametoxazol a dosis de 10 mg/kg/día, durante 10 días, obteniendo alivio completo del cuadro. **Figura 3E y F**

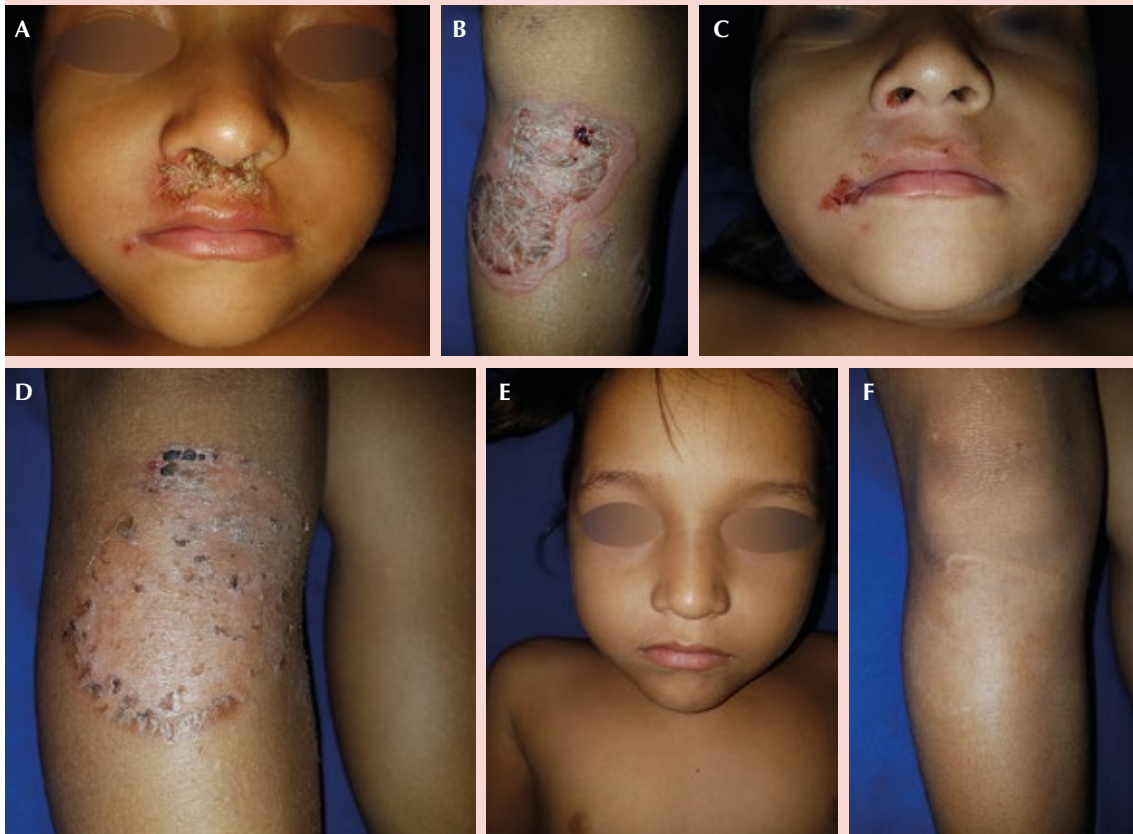## DISCUSIÓN

Las infecciones bacterianas de la piel son sumamente prevalentes en la población pediátrica, con incremento en su incidencia en los últimos años y comprenden una variedad de manifestaciones cutáneas desde localizadas hasta sistémicas. El impétigo se define como lesiones vesiculares purulentas que afectan la epidermis sin dejar cicatriz.<sup>4</sup> Es una infección bacteriana endémica asociada con la niñez; se ha estimado una prevalencia global de más de 162 millones de niños entre 2 y 5 años de edad, en cualquier tiempo, con mayor incidencia en climas tropicales, subtropicales y de bajos ingresos, donde

la pobreza, el hacinamiento y la insalubridad son contribuyentes.<sup>5,6</sup> Afecta frecuentemente a niños menores de 6 años y corresponde aproximadamente al 10% de los problemas de piel observados en clínicas pediátricas.<sup>1,7</sup> El impétigo es una infección extremadamente contagiosa, que puede diseminarse rápidamente vía contacto directo de persona a persona o mediante fómites. Se ha clasificado como impétigo primario, cuando se origina por una infección bacteriana directa en una piel previamente sana, e impétigo secundario, cuando ocurre en una piel alterada, ya sea por traumatismos menores o por dermatosis, como la dermatitis atópica, psoriasis, escabiasis, herpes simple, entre otros.<sup>7,8</sup>

La causa del impétigo es principalmente *S. aureus* y *S. pyogenes*, patógenos implicados primordialmente en todas las infecciones de la piel y tejidos blandos, desde superficiales como el impétigo hasta profundas e invasivas que amenazan la vida, como la fascitis necrotizante y la septicemia. Otros agentes menos comunes de impétigo son *Streptococcus* del grupo C, *Streptococcus* del grupo G y bacterias anaerobias.<sup>5</sup> *S. aureus* es un coco grampositivo, se agrupa en racimos y se comporta como comensal, formando parte de la microbiota humana normal, que coloniza la cavidad nasofaríngea, los pliegues inguinales y las axilas en aproximadamente un 30% de la población. Al salir del sitio de colonización, puede convertirse en patógeno al invadir cualquier sitio de la economía.<sup>9,10,11</sup> *S. pyogenes* es coco grampositivo y tiende a crecer en cadenas. *S. aureus* y *S. pyogenes* tienen propiedades beta-hemolíticas y producen gran variedad de enzimas extracelulares y toxinas que les confieren diferentes factores de patogenicidad y virulencia, que conducen a su alta morbilidad y mortalidad.<sup>3,12</sup>

Un desafío importante en las últimas dos a tres décadas es el incremento de cepas de *S. aureus* meticilino-resistente asociado con la comunidad, que es genéticamente distinto del



**Figura 3.** Impétigo, caso 3. **A.** Costra melicérica en la región supralabial y las fosas nasales y pequeña erosión en la comisura labial derecha. **B.** Ampolla de gran tamaño rota, con bordes que rodean el área costrosa y pequeña costra hemática; dos ampollas pequeñas que conservan sus techos, con escamas delgadas en sitios de ruptura. **C y D.** Remisión parcial de las lesiones, tratadas con dicloxacilina oral durante 10 días. **E y F.** Remisión completa con la administración de trimetoprim/sulfametoxazol durante 10 días.

asociado con hospital.<sup>13,14</sup> Se ha encontrado que la leucocidina de Pantón-Valentine confiere un potencial de virulencia mayor y comúnmente se encuentra en *S. aureus* metilino-resistente, pero también se ha encontrado en *S. aureus* metilino-sensible.<sup>1,13,15</sup> La leucocidina de Pantón-Valentine podría estar implicada en la resistencia antimicrobiana encontrada en casos de impétigo no ampolloso, ectima, forúnculos, etc., pero no en casos de impétigo ampolloso, ya que éste, al ser causado por toxinas epidermolí-

ticas de *S. aureus*,<sup>5,16</sup> implicaría la participación de otros mecanismos de resistencia (verbigracia en el caso 3), como la producción de betalactamasas por ese patógeno.<sup>17,18</sup>

Se reconocen dos tipos de impétigo: no ampolloso y ampolloso. Con el transcurrir del tiempo, se ha observado alternancia en el predominio de estas dos bacterias, como causa principal de impétigo, pero en las últimas dos décadas *S. aureus* ha ocupado el primer lugar. Se ha

documentado en casos de impétigo no ampolloso que el 70% corresponde a *S. aureus*, del 20 al 25% a infección mixta de estafilococos y estreptococos y del 5 al 10% de casos son causados por estreptococos. El impétigo ampolloso es casi exclusivamente causado por cepas de *S. aureus* que producen toxinas epidermolíticas, que ocasionan pérdida de la adhesión celular en la epidermis superficial.<sup>5,16,19</sup> Además hay participación de la respuesta inmunitaria innata, al ser activada por la estimulación de los receptores *Toll-like*, desencadenada por los microorganismos. Las condiciones que pueden predisponer a un paciente a la aparición de infecciones de la piel incluyen: varicela, herpes simple, escabiasis, pediculosis, rascado, picaduras de insectos, quemaduras, traumatismos y excesiva humectación, entre otros.

En la fisiopatología del impétigo, hay que considerar que la piel es la primera línea de defensa, por lo que un desequilibrio de la homeostasia entre el microbioma de la piel y el huésped se ha asociado con enfermedad; se requiere la participación de múltiples factores (parcialmente entendidos) que sugieren como principales la genética y el ambiente. La resistencia natural a la infección es el resultado, entre otros, del bajo pH de la piel (menor de 5.6), formación de ácidos grasos libres, que inhiben el crecimiento de ciertas bacterias y de la barrera cutánea normal, que ayuda a prevenir la colonización de organismos patógenos.<sup>1,5</sup>

La aparición de impétigo depende de los siguientes factores: adherencia bacteriana a las células del huésped, invasión de tejidos con evasión de las defensas del huésped y la diseminación de toxinas. En el caso del impétigo por *S. pyogenes*, la fibronectina, que es una molécula de adhesión, le permite adherirse al colágeno e invadir la piel lesionada, condición requerida para la colonización. En contraste, *S. aureus* coloniza primero el epitelio nasal y de este reservorio, la colonización de la piel ocurre. Al incrementarse

el número de bacterias donde la barrera cutánea es interrumpida, ya sea por microabrasiones, traumatismos, picaduras de insectos, etc., la invasión de estas bacterias colonizantes ocurre y puede aparecer el impétigo.<sup>5,12,20</sup> Tras la invasión, la respuesta inflamatoria del huésped conduce a una fuga microvascular, producción de citocinas-quimiocinas inflamatorias y reclutamiento de neutrófilos.<sup>10</sup>

Mientras el impétigo no ampolloso es ocasionado por infección directa de *S. aureus*, el impétigo ampolloso (y síndrome de la piel escaldada) es causado por las toxinas epidermolíticas liberadas por *S. aureus*. Los queratinocitos se encuentran en la epidermis y como parte de su estructura se encuentran los desmosomas, que son filamentos proteicos adherentes que unen su citoesqueleto con el de los queratinocitos vecinos. En dichos desmosomas se expresa la desmogleína 1. Las toxinas epidermolíticas A y B, conocidas también como toxinas exfoliativas, producidas por *S. aureus* fago grupo II, son proteasas de serina (enzimas con actividad hidrolasa), que se unen a la desmogleína 1 y alteran su función, produciendo separación de los queratinocitos (acantólisis), formando de esta manera ampollas dentro de la epidermis.<sup>5,7,16</sup> La naturaleza y severidad de la infección resultante dependerán del tipo de microorganismo y del sitio de inoculación.<sup>5</sup>

En términos clínicos, hay dos formas distintas de impétigo, el no ampolloso y ampolloso. El impétigo no ampolloso es el más común, generalmente afecta la cara y las extremidades y se caracteriza por pequeñas máculas o pápulas eritematosas que rápidamente evolucionan a vesículas o pústulas de corta duración, que dejan erosiones superficiales con una típica costra color miel, referida como costra melicérica (**Figura 1A**).<sup>7</sup> La forma ampollosa se manifiesta con pequeñas vesículas (**Figura 2A**) que aumentan rápidamente de tamaño, formando ampollas de contenido transparente y poco después turbio, que al romperse dejan una superficie erosionada,

eritematosa con apariencia exudativa, un collarite de escamas, rodeado de eritema (**Figuras 2A y 3B**). Las lesiones afectan comúnmente la cara, el tronco, las axilas, el cuello y el área del pañal. Las infecciones no complicadas de impétigo pueden curarse espontáneamente en 2 a 3 semanas sin cicatriz; sin embargo, pueden diseminarse por autoinoculación.<sup>2,7</sup>

Las complicaciones son raras, ocurren por la diseminación local o sistémica de la infección e incluyen celulitis, osteomielitis, artritis séptica, neumonía y sepsis, que pueden ocurrir si el paciente no recibe tratamiento y se estima una mortalidad del 5 al 10% en dichos casos. En pacientes con impétigo no ampolloso causado por *S. pyogenes* pueden ocurrir complicaciones no infecciosas, como escarlatina, psoriasis en gotas y glomerulonefritis posestreptocócica (2-4 semanas después), en aproximadamente un 5% de casos.<sup>2,3,19</sup>

El diagnóstico es principalmente clínico. La identificación de los patógenos causales se basa en la tinción de Gram y cultivo del exudado o pus de las lesiones cutáneas o, bien, en la reacción en cadena de la polimerasa, donde se encuentre disponible. El crecimiento de bacterias a partir de cultivos también permite obtener sensibilidad antimicrobiana (antibiograma) y así dirigir el tratamiento antibiótico; este enfoque es importante especialmente cuando el agente causal es *S. aureus*, que puede ser resistente a varios antibióticos, como el caso 3 descrito, con resistencia a la dicloxacilina (**Figura 3C y D**), pero el tratamiento sin estos estudios es razonable en casos tópicos.<sup>2,21</sup>

El diagnóstico diferencial del impétigo no ampolloso incluye herpes simple, dermatitis atópica, escabiasis, dermatofitosis y eccema. En cambio, el impétigo ampolloso debe diferenciarse de quemaduras térmicas, síndrome de Stevens-Johnson y de otras enfermedades ampollares, como el penfigoide ampolloso.<sup>2,5</sup>

Las estrategias de manejo del impétigo varían, dependiendo de si la condición es localizada o diseminada, los patrones de resistencia local a los antimicrobianos y las pautas establecidas. El tratamiento puede ser tópico o sistémico: los desinfectantes tópicos actualmente no representan un tratamiento válido contra el impétigo, pero pueden prescribirse para la prevención de recurrencia. Los antibióticos tópicos tienen la ventaja de aplicar dosis altas del producto en el sitio afectado, con limitada absorción sistémica. Se recomienda previa limpieza y remoción de las costras mediante compresas húmedas, sobre todo del impétigo no ampolloso, como el caso 1 (**Figura 1A**). Los riesgos potenciales del tratamiento local son la sensibilización y resistencia antibiótica. Los antibióticos tópicos son una opción viable para el tratamiento del impétigo no ampolloso y ampolloso con un número limitado de lesiones. La mupirocina, ácido fusídico y retapamulina (no disponible en Honduras) han demostrado ser los más efectivos, en aplicación de 2 veces al día durante 7 días.<sup>5,21</sup> La mupirocina al 2% y el ácido fusídico al 2% son eficaces contra *S. pyogenes* y cepas de *S. aureus* sensibles y resistentes a la metilina.<sup>22,23</sup> El tratamiento antibiótico triple (bacitracina, neomicina y polimixina) tiene alguna actividad, pero no es efectivo y puede ocasionar dermatitis por contacto.<sup>2,5</sup> La ozenoxacina es un novedoso antimicrobiano tópico, que es una quinolona no fluorada contra organismos grampositivos, con actividad contra *S. aureus* sensible y resistente a la metilina y *S. pyogenes*, pero aún no existe claridad en sus ventajas clínicas. Escasa evidencia apoya su administración en el tratamiento del impétigo en sitios no endémicos y se requieren más estudios clínicos para establecer su eficacia y seguridad.<sup>19,24</sup>

Cuando el impétigo se asocia con numerosas lesiones, con la existencia de muchos pacientes infectados o con brotes de casos de glomerulonefritis posestreptocócica, se recomienda prescribir antimicrobianos orales, en adición al tratamiento

tópico, con el fin de reducir los contagios y las cepas nefritogénicas de *S. pyogenes* en la comunidad.<sup>2,21</sup> Si está disponible, la sensibilidad antibiótica deberá guiar el manejo. En caso de tratamiento empírico el patrón de resistencia local deberá considerarse. La dicloxacilina, amoxicilina-clavulanato y cefalexina oral son alternativas válidas, prescritas en lactantes, niños y adolescentes; así como la oxacilina si se requiere tratamiento parenteral. Sin embargo, si la prevalencia local de *S. aureus* meticilino-resistente es mayor del 10%, deben administrarse antimicrobianos no betalactámicos como la clindamicina, trimetoprim/sulfametoxazol y doxiciclina (niños mayores de 8 años), al igual que linezolid o vancomicina en infecciones severas. La duración del tratamiento es de 7-10 días, según el cuadro clínico.<sup>2,5,21</sup> Ante la controversia de la ineficacia del trimetoprim/sulfametoxazol frente a *S. pyogenes*, Bowen y su grupo, en una revisión sistemática reciente, destacó la eficacia del trimetoprim/sulfametoxazol en el tratamiento del impétigo en sitios endémicos, donde *S. pyogenes* es el principal patógeno; además, concluyeron que es un fármaco apropiado como monoterapia para pacientes ambulatorios con otras infecciones de piel y tejidos blandos no complicadas, como celulitis y abscesos mixtos por grampositivos, donde *S. pyogenes* pueda estar implicado.<sup>6</sup>

Ante la existencia de impétigo recurrente (dos o más episodios en un periodo de seis meses), es importante optimizar medidas de higiene personal (baño, lavado de manos, ropa) y saneamiento del medio ambiente (sofás, perillas, grifos, sanitarios). Ante el aislamiento de *S. aureus* meticilino-resistente, se aconseja descolonización nasal (y en ocasiones corporal con clorhexidina al 4%) del paciente y sus contactos, con mupirocina al 2% (dos veces al día durante 7 días).<sup>4,10,25</sup> Se ha demostrado que el tratamiento sistémico se asocia con reducción de la incidencia de recurrencias.<sup>10,20</sup>

El pronóstico del impétigo por lo general es excelente. En los raros casos complicados con diseminación sistémica de la infección o en casos de glomerulonefritis posestreptocócica, los pacientes deberán recibir pronta y oportuna atención específica, para evitar secuelas y un desenlace fatal. La rara complicación no supurativa de la glomerulonefritis posestreptocócica, cuya ocurrencia se da aun con un tratamiento oportuno, amerita un seguimiento apropiado para evitar o reducir la progresión a insuficiencia renal terminal.<sup>3</sup>

## CONCLUSIONES

El impétigo es la más superficial de las infecciones de piel y tejidos blandos, cuyos principales patógenos son *S. aureus* y *S. pyogenes*, organismos con múltiples propiedades que les confieren gran potencial de patogenicidad y virulencia. Sin embargo, afortunadamente las complicaciones son poco frecuentes.

Ante casos típicos de impétigo no ampolloso y ampolloso, el manejo empírico es razonable, tanto tópico como sistémico, tomando en consideración la edad del paciente, la severidad del cuadro clínico, la existencia de brotes, sobre todo de cepas nefritogénicas de *S. pyogenes*, y los patrones de resistencia local a los antimicrobianos, debido a la creciente tendencia de casos de *S. aureus* meticilino-resistente adquiridos en la comunidad. En casos recurrentes o de manifestación atípica, la tinción de Gram y el cultivo están indicados.

## REFERENCIAS

1. Castaño-Jaramillo LM, Beltrán-Arroyave C, Santander-Peláez LC, Vélez A, y col. Características clínicas y microbiológicas de las infecciones de piel y tejidos blandos por *Staphylococcus aureus* en niños de un hospital en Medellín durante los años 2013 a 2015. Rev Chilena Infectol 2017; 34 (5): 487-490. doi: 10.4067/S0716-10182017000500487.
2. Galli L, Venturini E, Bassi A, Castelli G, et al. Common Community-acquired Bacterial Skin and Soft-tissue Infections in

- Children: An Intersociety Consensus on Impetigo, Abscess, and Cellulitis Treatment. *Clin Ther* 2019; 41 (3):532-551. doi: 10.1016/j.clinthera.2019.01.010.
3. Leung TN, Hon KL, Leung AK. Group A *Streptococcus* disease in Hong Kong children: an overview. *Hong Kong Med J* 2018; 24 (6): 593-601. doi: 10.12809/hkmj187275.
  4. Moyano M, Peuchot A, Giachettid AC, Morenoa R, et al. Infecciones de piel y partes blandas en pediatría: consenso sobre diagnóstico y tratamiento. *Arch Argent Pediatr* 2014; 112 (1): e96-e102. <http://dx.doi.org/10.5546/aap.2014.e96>.
  5. Ghazvini P, Treadwell P, Woodberry K, Nerette E, et al. Impetigo in the pediatric population. *J Dermatolog Clin Res* 2017; 5 (1): 1092.
  6. Bowen AC, Carapetis JR, Currie BJ, Fowler V, et al. Sulfamethoxazole-trimethoprim (cotrimoxazole) for skin and soft tissue infections including impetigo, cellulitis, and abscess. *Open Forum Infect Dis* 2017; 4 (4): ofx232. Doi: 10.1093/ofid/ofx232.
  7. Dollani LC, Marathe KS. Impetigo/staphylococcal scalded skin disease. *Ped Rev* 2020; 41 (4): 210-12. Doi: 10.1542/pir.2018-0206.
  8. Wang V, Boguniewicz J, Boguniewicz M, Ong P, et al. The infectious complications of atopic dermatitis. *Ann Allergy Asthma Immunol* 2021; 126 (1): 3-12. doi: 10.1016/j.anai.2020.08.002.
  9. Kwiecinski JM, Horswill AR. *Staphylococcus aureus* bloodstream infections: pathogenesis and regulatory mechanisms. *Curr Opin Microbiol* 2020; 53: 51-60. doi: 10.1016/j.mib.2020.02.005.
  10. Creech CB, Al-Zubeidi DN, Fritz SA. Prevention of recurrent staphylococcal skin infections. *Infect Dis Clin North Am* 2015; 29 (3): 429-464. doi: 10.1016/j.idc.2015.05.007.
  11. Castañón-Sánchez CA. Patogenia molecular de *Staphylococcus aureus*. *Evid Med Invest Salud* 2012; 5 (3):79-84. <https://www.medigraphic.com/pdfs/evidencia/eo-2012/eo123b.pdf>.
  12. Garzón JP, Ramírez Martínez S, Muñoz Molina L. *Staphylococcus aureus*: generalidades, mecanismos de patogenidad y colonización celular. *NOVA* 2019; 17 (32): 25-38. Doi: 10.25058/24629448.3631.
  13. Boyle-Vavra S, Daum R. Community-acquired methicillin-resistant *Staphylococcus aureus*: the role of Panton-Valentine leukocidin. *Lab Invest* 2007; 87: 3-9. <https://doi.org/10.1038/labinvest.3700501>.
  14. Klein S, Menz MD, Zanger P, Heeg K, et al. Increase in the prevalence of Panton-Valentine leukocidin and clonal shift in community-onset methicillin-resistant *Staphylococcus aureus* causing skin and soft-tissue infections in the Rhine-Neckar Region, Germany, 2012-2016. *Int J Antimicrob Agent* 2019; 53 (3): 261-267. doi: 10.1016/j.ijantimicag.2018.10.026.
  15. Friesen J, Neuber R, Fuhrmann, Kietzmann H, J et al. Panton-Valentine leukocidin positive *Staphylococcus aureus* in skin and soft tissue infections from primary care patients. *Clin Microbiol Infect* 2020; 26 (10): 1416.e1-1416.e4. <https://doi.org/10.1016/j.cmi.2020.06.029>.
  16. Pérez-De la O AD, García-Romero MT. Impétigo ampolloso. *Acta Pediatr Mex* 2017; 38 (5): 351-354. Doi: 10.18233/apm38no5pp351-3541475.
  17. Ardanuy C, Cercenado E, Morosini MI, Torres C, et al. Detección fenotípica de mecanismos de resistencia en grampositivos. España: SEIMC; 2011. [consultado en 15 de junio 2022]. Disponible en: <https://www.seimc.org/contenidos/documentoscientificos/procedimientosmicrobiologia/seimc-procedimientomicrobiologia39.pdf>.
  18. Gastelo Acosta R, Maguiña Vargas C. Mecanismos de resistencia bacteriana. *Diagnóstico* 2018; 57 (2): 82-86. <https://doi.org/10.33734/diagnostico.v57i2.82>.
  19. Gahlawat G, Tesfaye W, Bushell M, Solomon Abrha S, et al. Emerging treatment strategies for impetigo in endemic and nonendemic settings: a systematic review. *Clin Ther* 2021; 43 (6): 986-1006. doi: 10.1016/j.clinthera.2021.04.013.
  20. Hogan PG, Rodríguez M, Spenner AM, Brenneisen J, et al. Impact of systemic antibiotics on *Staphylococcus aureus* colonization and recurrent skin infection. *Clin Infect Dis* 2018; 66 (2): 191-7. doi: 10.1093/cid/cix754.
  21. Stevens DL, Bisno AL, Chambers HF, Patchen E, et al. Practice guidelines for the diagnosis and management of skin and soft tissue infections: 2014. *Clin Infect Dis* 2014; 59 (2): 147-159. <https://doi.org/10.1093/cid/ciu296>.
  22. Anusha Rani MV, Bhuvaneshwari E, Venkatakrishna A. Comparison of efficacy and cost-effectiveness of topical fusidic acid and topical mupirocin in the treatment of impetigo. *Natl J Physiol Pharm Pharmacol* 2019; 9 (12): 1225-1229. doi: 10.5455/njppp.2019.9.0933205102019.
  23. Cinthujah B, Sucilathangam G, Balakumaran, Revathy, CA, et al. A study of bacterial isolates from impetigo and their resistance pattern to mupirocin. *Int J Curr Microbiol App Sci* 2019; 8 (9): 570-576. <https://doi.org/10.20546/ijcmas.2019.809.068>.
  24. Wren C, Bell E, Eiland LS. Ozenoxacin: a novel topical quinolone for impetigo. *Ann Pharmacother* 2018; 52 (12): 1233-1237. doi: 10.1177/1060028018786510.
  25. Liu C, Bayer A, Cosgrove SE, Daum R, et al. Clinical practice guidelines by the infectious diseases society of America for the treatment of methicillin-resistant *Staphylococcus aureus* infections in adults and children. *Clin Infect Dis* 2011; 52 (3): e18-e55. doi: 10.1093/cid/ciq146.

<https://doi.org/10.24245/drm/bmu.v67i5.9143>

## Carcinomas cribiformes en la piel

### *Cribiform carcinomas in the skin.*

Lizette Arizmendi Ocampo,<sup>1</sup> Diana Aguilar Medina,<sup>1</sup> María Bracho Borro,<sup>1</sup> Mario Magaña<sup>2</sup>

#### Resumen

**ANTECEDENTES:** Desde el punto de vista histopatológico, el término cribiforme se usa en patología general para describir un patrón caracterizado por agregados celulares epiteliales sólidos con pequeños orificios que simulan a una criba o coladera. Este patrón cribiforme está descrito en neoplasias muy agresivas de diversos órganos internos como lo son: la glándula mamaria, la próstata, el colon, el endometrio, el pulmón, el tubo digestivo y las glándulas salivales mayores.

**CASOS CLÍNICOS:** Comunicamos tres casos de pacientes con neoplasias cutáneas malignas cribiformes, de alto grado de dificultad diagnóstica, en las que fue necesario el uso de inmunomarcadores para precisar el diagnóstico como tumor primario en uno y en dos como metastásicos, con la identificación del primario en el pulmón y otro en la glándula mamaria.

**CONCLUSIONES:** El carcinoma cribiforme cutáneo primario (CCCP) es más común en mujeres que en hombres, la edad de aparición va desde los 20 hasta los 50 años con promedio de 44 años. La topografía más usual es en las extremidades inferiores, con menor frecuencia en el tronco, la cabeza y el cuello. El tamaño de las lesiones en el momento del diagnóstico es variable y su crecimiento es lento. La morfología es papular, nodular o tumoral y de consistencia firme.

**PALABRAS CLAVE:** Carcinomas cribiformes; metástasis; metástasis de piel.

#### Abstract

**BACKGROUND:** Histopathologically, the term *cribiform* is used in general pathology to describe a pattern characterized by small holes in solid epithelial aggregates that resemble a sieve or strainer. This *cribiform* pattern is described in several carcinomas of various internal organs such as: the mammary gland, prostate, colon, endometrium, lung, digestive tract, and major salivary glands and represents a feature of aggressive biological behavior.

**CLINICAL CASES:** We present the cases of *cribiform* carcinomas of three patients with skin lesions, in whom with immunohistochemical markers it was possible to confirm the diagnosis and to identify the primary tumor. The first one as a primary cutaneous *cribiform* carcinoma, another one with skin metastasis from the lung, and the last patient with an underlying mammary gland ductal carcinoma.

**CONCLUSIONS:** Primary cutaneous *cribiform* carcinoma is more common in women than in men, the age of onset rang from 20 to 50 years with an average of 44 years. The most common topography is in the lower extremities, less frequently on the trunk, head and neck. The size of the lesions at the time of diagnosis is variable, and their growth is slow. The morphology is papular, nodular or tumoral and of a firm consistency.

**KEYWORDS:** *Cribiform carcinomas; Metastasis; Skin metastasis.*

<sup>1</sup> Residentes de Dermatología.

<sup>2</sup> Profesor y Jefe del Servicio de Dermatología.

Hospital General de México Dr. Eduardo Liceaga, Ciudad de México. Facultad de Medicina, Universidad Nacional Autónoma de México.

**Recibido:** enero 2023

**Aceptado:** julio 2023

#### Correspondencia

Mario Magaña  
mariomg@dermaypatologia.com  
mario.magaña@salud.gob.mx

#### Este artículo debe citarse como:

Arizmendi-Ocampo L, Aguilar-Medina D, Bracho-Borro M, Magaña M. Carcinomas cribiformes en la piel. Dermatol Rev Mex 2023; 67 (5): 732-741.



## ANTECEDENTES

En patología general se ha usado por muchas décadas el término *cribiforme* para hacer referencia a un amplio grupo de carcinomas de diversos órganos que adoptan esa morfología en una o varias zonas de su crecimiento: próstata, pulmón, estómago, colon, tiroides, glándula mamaria y genitales internos femeninos.<sup>1</sup> Los agregados celulares de linaje epitelial exhiben espacios redondos de diversos tamaños que confieren ese patrón y tiene gran relevancia pronóstica. Este término proviene del latín antiguo *cribrum* que significa criba o coladera. Recientemente algunos carcinomas cribiformes como los de la próstata, del pulmón, del estómago y del colon se han reclasificado como de mayor agresividad. Hace 25 años se identificó y describió el carcinoma cribiforme primario de la piel y con diferenciación apocrina. En este trabajo comunicamos tres casos de carcinoma cribiforme (CC) diagnosticados en la piel, uno primario y dos metastásicos. Consideramos de la mayor relevancia que el dermatólogo conozca este tema y esté informado sobre esta afección, ya que seguramente está subdiagnosticada.

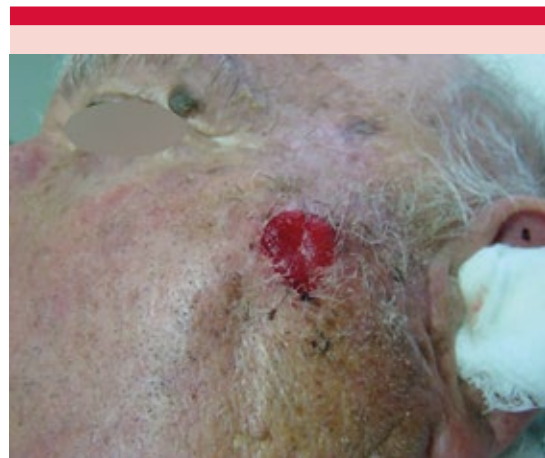## CASOS CLÍNICOS

De la base electrónica de datos del Laboratorio de Dermatopatología del Centro de Dermatología & Dermatopatología ([www.dermatopatologia.mx](http://www.dermatopatologia.mx)) de la Ciudad de México, obtuvimos tres casos de carcinoma cribiforme diagnosticados durante los últimos años de acuerdo con criterios microscópicos ampliamente aceptados: neoplasias de linaje epitelial cuyo patrón arquitectural de crecimiento es en forma de glándulas con espacios o luces de diversos tamaños y formas ovales o circulares sin estroma o en mínima proporción entre ellas.<sup>1</sup> La información clínica se obtuvo de las solicitudes de estudio histopatológico. Como parte de los criterios de inclusión fue necesario que los tejidos bloqueados en parafina fueran óptimos para su análisis histopatológico; todos los

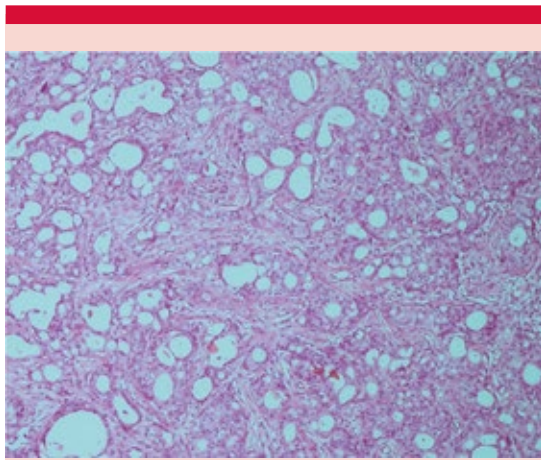
tejidos habían sido fijados en formol amortiguado al 10%, se obtuvieron cortes de 6 micras que se tiñeron rutinariamente con H&E. En los tres casos también se efectuaron cortes de 5 micras para ser procesados por inmunohistoquímica con anticuerpos monoclonales (marcas BioSB, Biocare Cell Marque y Biosystem) contra diversas moléculas, todo el material se estudió por uno de nosotros (MM) bajo un foto-microscopio digital marca Olympus modelo BX43.

### Caso 1

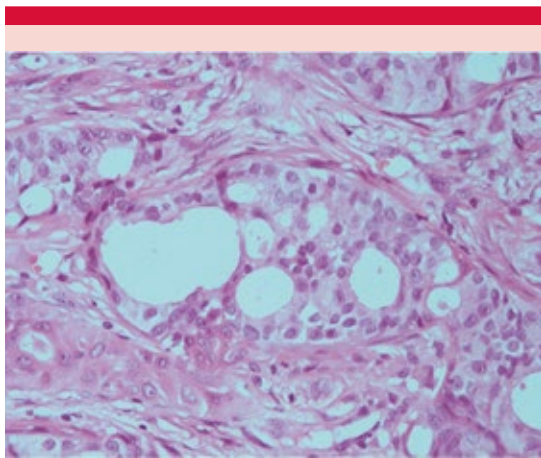
Paciente masculino de 82 años de edad que manifestó un nódulo sangrante en la región cigomática izquierda de 1.5 cm y de 4 meses de evolución (**Figura 1**). El resto de la exploración física no mostró otros datos de relevancia. En la histopatología del tumor se observó una neoplasia epitelial constituida por agregados celulares con un patrón cribiforme evidente (**Figuras 2 y 3**). Ante ello el primer paso fue diferenciarlo de un carcinoma cribiforme metastásico o de un carcinoma adenoideo quístico, ya sea metastásico o primario debido a la cercanía con la glándula



**Figura 1.** Paciente núm. 1, nódulo con la epidermis denudada, sangrante, en la región cigomática izquierda de un hombre de 82 años de edad.



**Figura 2.** Neoplasia epitelial con la epidermis ulcerada, que ocupa todo el grosor de la piel y exhibe un patrón cribiforme.



**Figura 3.** Acercamiento del campo microscópico de la figura previa en el que es posible identificar claramente el patrón cribiforme y la secreción por decapitación característica.

parótida. Los criterios diferenciales utilizados para distinguirlo del carcinoma adenoide quístico se precisan en el **Cuadro 1**.

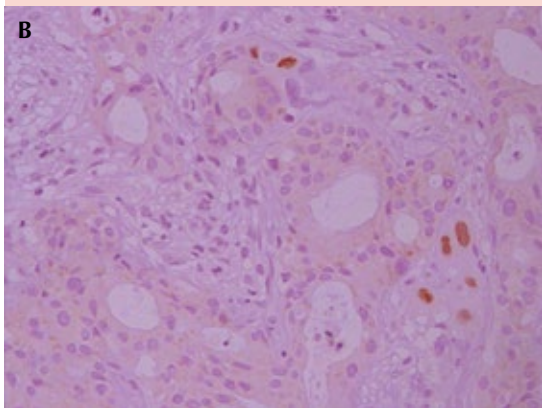
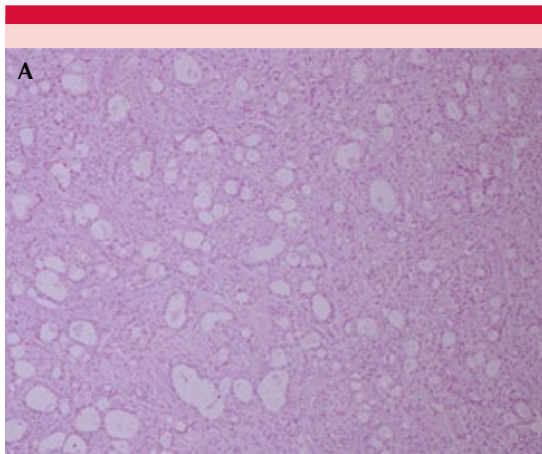
Sobre esos criterios se descartó la posibilidad de un carcinoma adenoide quístico, ya fuera

**Cuadro 1.** Criterios diferenciales entre carcinoma cribiforme y carcinoma adenoide quístico

Carcinoma cribiforme	Carcinoma adenoide quístico
<ul style="list-style-type: none"> <li>• Exhibe patrón cribiforme toda la neoplasia</li> <li>• Islotes de forma y tamaño variables e interconectados</li> <li>• Espacios pequeños y variables</li> <li>• Hay verdaderos túbulos</li> <li>• No hay depósito de membrana basal</li> <li>• Núcleos pleomórficos</li> <li>• Exhibe secreción por decapitación</li> <li>• Neurotropismo habitualmente ausente</li> </ul>	<ul style="list-style-type: none"> <li>• No lo exhibe en toda la neoplasia</li> <li>• Islotes neoplásicos relativamente uniformes y no interconectados</li> <li>• Espacios mayores y más uniformes</li> <li>• No los hay</li> <li>• Frecuentemente no lo hay</li> <li>• Núcleos más monomórficos</li> <li>• No la hay</li> <li>• Neurotropismo usualmente presente</li> </ul>

cutáneo primario o metastásico. Con el propósito de avanzar en la identificación de otra posible enfermedad metastásica efectuamos inmunotinciones de p63 y podoplanina (D2-40) que fueron negativas (**Figura 4**), lo que va a favor de enfermedad metastásica y surgió la necesidad de identificar el primario.<sup>2</sup>

Ante tal escenario fue preciso recordar que las glándulas salivales, el estómago, el colon, las vías biliares, la próstata, el pulmón, la glándula mamaria, el ovario y el endometrio son órganos capaces de desarrollar carcinoma cribiforme y metastatizar a la piel; tratándose de un paciente del sexo masculino descartamos las últimas tres posibilidades. Con la exploración física se excluyeron las glándulas salivales y quedaron 5 posibilidades, por lo que se procesaron los siguientes marcadores: MUC-1 y CK7 que resultaron positivos (**Figuras 5 y 6**); la CK7 es negativa en el tubo gastrointestinal, pero la MUC-1 es positiva en el tubo gastrointestinal y en adenocarcinomas de ovario, mama, pulmón y epitelio transicional. Con ello nos concentramos en las vías biliares, próstata y pulmón, al no haber ictericia clínicamente quedaron las posibilidades de próstata y

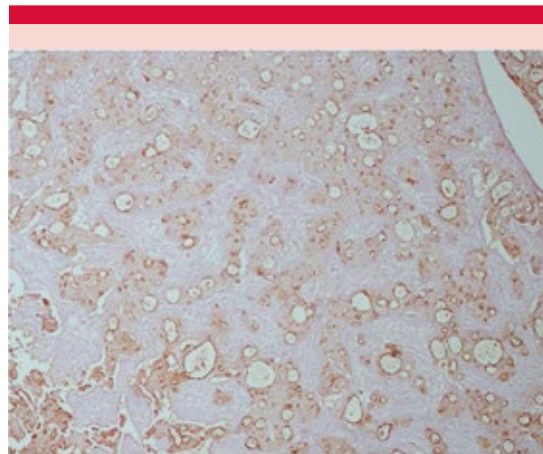


**Figura 4. A.** Negatividad para la podoplanina o D2-40. **B.** Negatividad para el marcador p63.

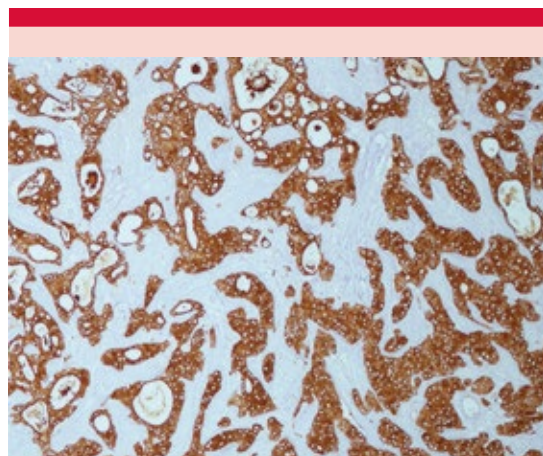
pulmón, pero resultaron negativos los siguientes marcadores: el antígeno prostático específico, el antígeno carcinoembrionario y las CK20 y CK10. Concluimos que se trataba de un carcinoma cribiforme cutáneo primario, el paciente fue referido a un centro hospitalario de su lugar de origen en Guadalajara, Jalisco, y falleció a los 4 meses por razones que desconocemos, ya que la familia se negó a proporcionar mayor información.

### Caso 2

Paciente masculino de 72 años con un nódulo en el brazo derecho, tercio medio, cara externa

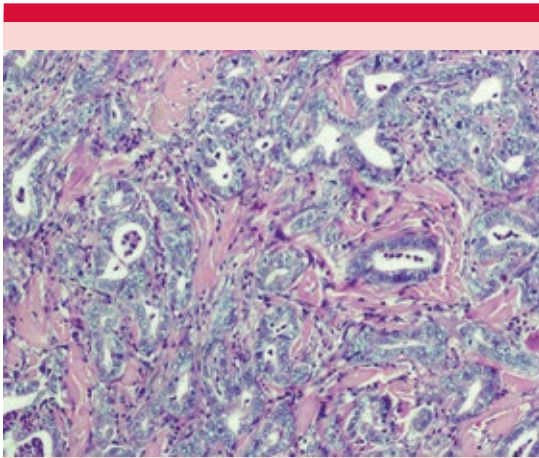


**Figura 5.** Marcador MUC-1 positivo.

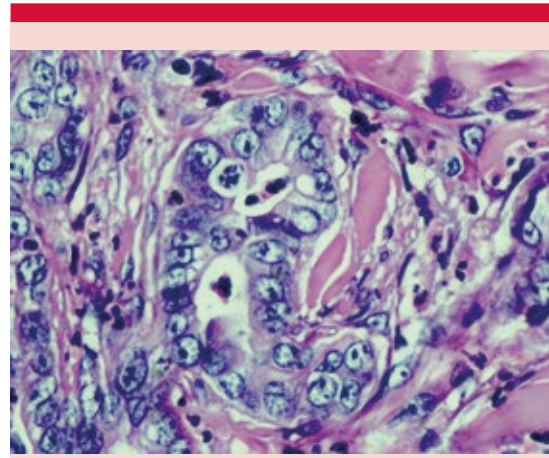


**Figura 6.** Citoqueratina 7 positiva.

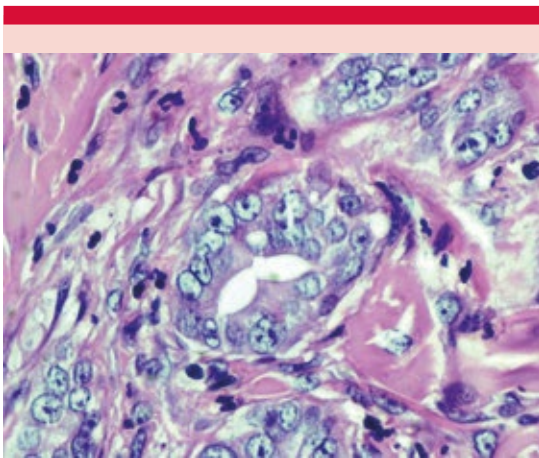
de un mes de evolución. Con antecedentes de un tumor ocular por lo que perdió el ojo derecho y un linfoma de Hodgkin ganglionar 30 años atrás y en ese momento en remisión. Se tomó biopsia del nódulo que mostró una neoplasia con patrón cribiforme (**Figura 7**). En la histopatología se observó un carcinoma cribiforme con escaso estroma entre los ductos (**Figuras 8 y 9**). Se efectuaron las siguientes reacciones



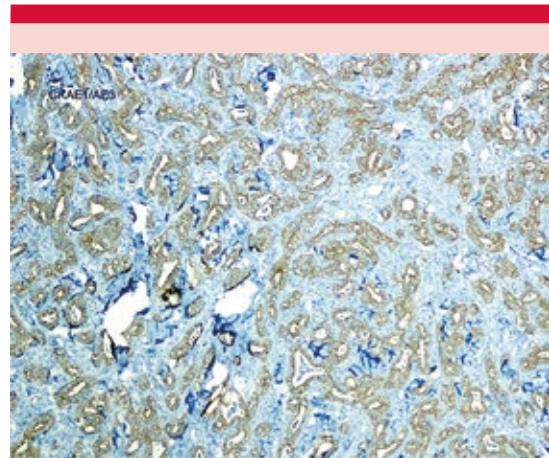
**Figura 7.** Nódulo metastásico en la piel del brazo derecho del paciente núm. 2, todo el grosor de la dermis está afectado por una neoplasia epitelial con patrón cribiforme.



**Figura 9.** Atipias y mitosis atípicas como parte de la constelación de criterios para el diagnóstico de carcinoma cribiforme, en este caso un carcinoma acinar del pulmón como el primario.



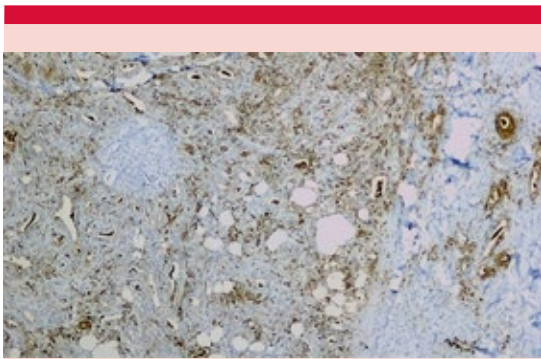
**Figura 8.** Acercamiento de la figura anterior en el que se aprecian claramente los agregados celulares epiteliales con el mencionado patrón cribiforme.



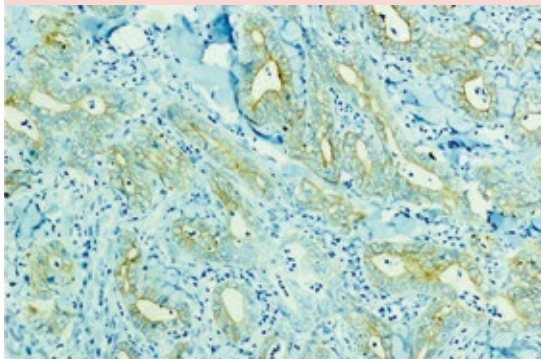
**Figura 10.** Positividad para las citoqueratinas.

de inmunohistoquímica: CKAE1/AE3 positivo, ACE positivo, CK7 positivo y TTF-1 positivo (**Figuras 10 a 12**), con CK20 negativo, CD10 negativo, vimentina negativo. Se concluyó que se trataba de un carcinoma cribiforme acinar

primario del pulmón, el paciente se refirió al Instituto Nacional de Cancerología en donde se confirmó nuestro diagnóstico, pero él ya no aceptó el tratamiento y falleció a los 6 meses del diagnóstico.



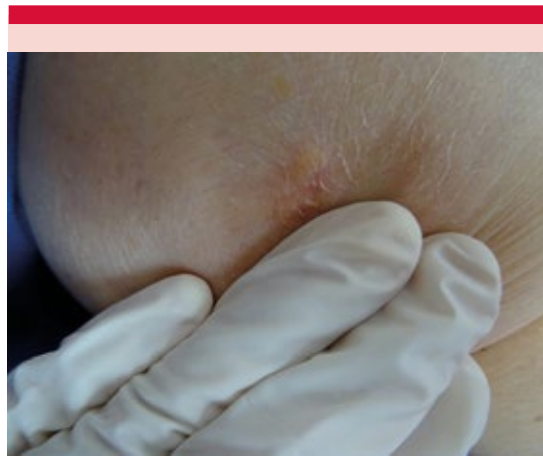**Figura 11.** Antígeno carcinoembrionario positivo.



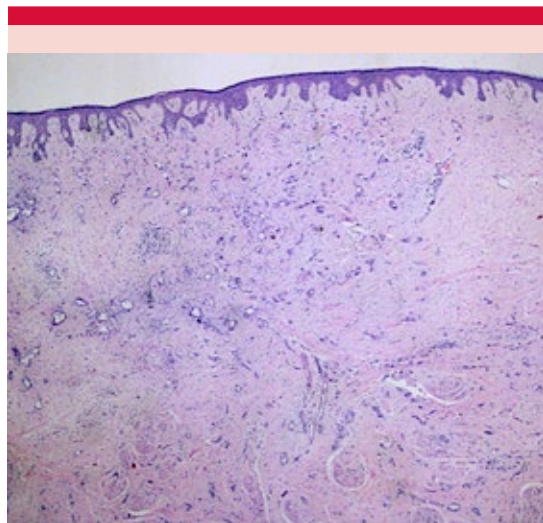
**Figura 12.** El marcador TTF-1 es claramente positivo en el caso del paciente núm. 2.

### Caso 3

Paciente femenina de 72 años de edad, con dos placas induradas en la glándula mamaria izquierda de dos meses de evolución, estas lesiones eran más palpables que visibles (**Figura 13**). Se efectuó biopsia de ambas, que mostraron los mismos cambios: una neoplasia epitelial que infiltraba todo el grosor de la piel (**Figuras 14 a 16**) con un patrón francamente cribiforme; se efectuó la inmunotinción para HER2 que fue positiva y ello fue suficiente para establecer el diagnóstico de

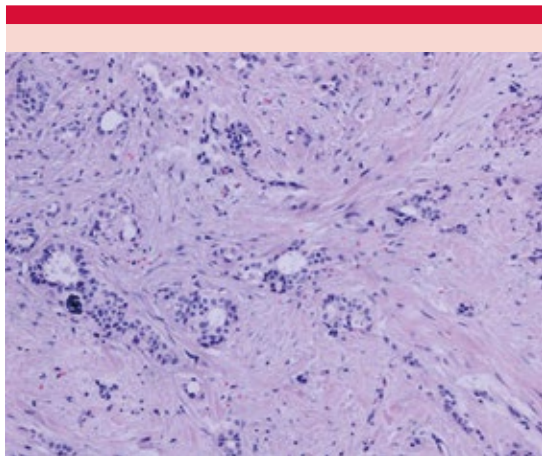


**Figura 13.** Dos placas induradas, más palpables que visibles, a ambos lados de la areola mamaria.

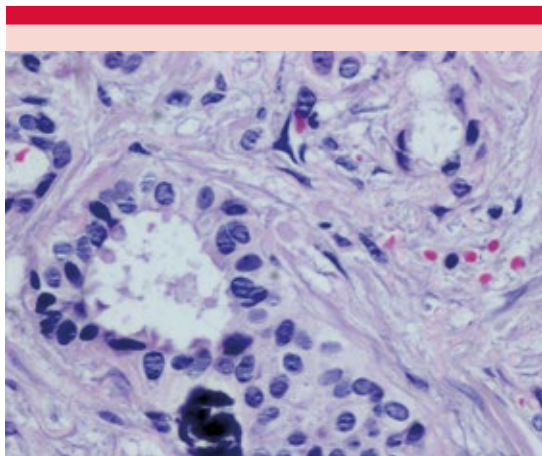


**Figura 14.** Todo el grosor de la piel de la región mamaria está infiltrado por una neoplasia con patrón cribiforme.

infiltración a la piel por carcinoma cribiforme ductal mamario subyacente (**Figura 17**). La paciente fue referida a una unidad hospitalaria en donde se atendió de manera satisfactoria.



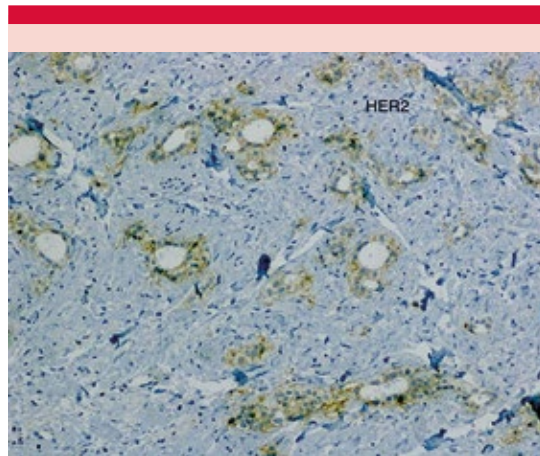
**Figura 15.** Acercamiento del campo anterior en el que se aprecian con mayor detalle los cambios histopatológicos.



**Figura 16.** En esta neoplasia con primario en la glándula mamaria se aprecia claramente la secreción por decapitación.

## DISCUSIÓN

El carcinoma cribiforme cutáneo primario (CCCP) fue descrito por Requena y su grupo en 1998, quienes detallaron las características clínicas e histopatológicas de esta neoplasia



**Figura 17.** Inmunotinción para HER2 claramente positiva.

con diferenciación apocrina de bajo grado de malignidad.<sup>3</sup>

Desde el punto de vista histopatológico, el término cribiforme se ha usado en patología general por muchas décadas para describir un patrón caracterizado por agregados sólidos de células epiteliales con pequeños orificios entre dichos agregados epiteliales y que por ello simulan a un colador.<sup>3,4</sup>

El siguiente caso bien documentado en la bibliografía lo publicaron en 2005 Adamski y colaboradores; se trataba de un hombre de 37 años de edad con un nódulo firme de 1.0 x 1.5 cm en la rodilla izquierda de tres meses de evolución; en la histopatología se demostró un carcinoma cribiforme cutáneo primario indudable con los siguientes marcadores: CK7+ y con CK20, proteína S-100 y GCDFP-15 negativos.<sup>5</sup>

En 2009, un grupo de autores de España y de Alemania<sup>6</sup> reunieron 26 casos de carcinoma cribiforme cutáneo primario y confirmaron que ésta es una neoplasia de bajo grado de malignidad poco reconocida, pero que es posible diagnos-

ticar al microscopio una vez que el patólogo sabe de su existencia.<sup>6</sup> Ellos realizaron estudios histopatológicos y de inmunohistoquímica con resultados muy interesantes: de sus 26 casos 7 fueron hombres y 19 mujeres, con edades desde 23 hasta 77 años (promedio: 47.8 años). La topografía más común fue: 10 en las extremidades superiores, 9 en las extremidades inferiores, 4 en el tronco, 1 en la cabeza y otra en el cuello. El tamaño de las lesiones variaba entre 1 y 3 cm y todas sus evoluciones eran de meses a años. La morfología de todas las lesiones era de apariencia nodular, de consistencia firme, cubierta por piel aparentemente sana. En términos clínicos, 11 de ellas se consideraron "histiocitomas", 3 como quistes, 1 como carcinoma basocelular vs tumor de anexos, 1 como mastocitoma y 1 como fibroma, 9 de ellas no fueron clasificadas, lo que permite advertir que sus caracteres clínicos no son de ayuda para el diagnóstico, por lo que es imprescindible el estudio microscópico para su correcta clasificación.

Poco más adelante, en 2015, Arps y su grupo publicaron sus hallazgos en relación con seis casos de carcinoma cribiforme cutáneo primario, cuyos caracteres clínicos fueron similares a lo previamente documentado: nódulos aislados, en las extremidades de adultos. En la histopatología los criterios ya señalados se reforzaron y con los marcadores se obtuvieron los siguientes datos: CK7, CK5/&, AEM, ACE, S-100, BerEP4 y c-Kit positivos; con negatividad para CK20, ER/PR, receptor androgénico y GCDFFP-15.<sup>7</sup>

En breve, la inmunohistoquímica en el carcinoma cribiforme cutáneo primario exhibe diversos perfiles, por supuesto todos muestran reacción positiva para moléculas epiteliales, pero no hay un perfil repetitivo ni constante; si analizamos las series y los casos publicados aunado a nuestro paciente número 1, es posible afirmar que la CK7 es la única positiva en forma constante y la CK20 es negativa en forma constante también; ningún otro marcador se repite.

La piel es un lugar poco frecuente de aparición de metástasis de neoplasias internas y su afectación se estima entre el 0.5 y 9% de los pacientes del total de las metástasis.<sup>8,9</sup> No obstante, cualquier tumor maligno puede producir metástasis cutáneas y existe gran variabilidad en cuanto al tipo de neoplasia que lo hace con más frecuencia en función de la serie consultada.<sup>9,10,11</sup> Su manifestación clínica es muy variada, desde máculas, placas, pápulas, nódulos, tumoraciones y úlceras. La localización habitual de las metástasis cutáneas varía en relación con la edad y el origen primario, por ejemplo, el de pulmón es la pared torácica, los brazos, el cuello, la cabeza y la pared abdominal.<sup>10</sup>

Las manifestaciones cutáneas de los tumores de pulmón son poco frecuentes y van del 0 al 4%. Le confieren un pronóstico muy adverso a la enfermedad con supervivencia media de 3 a 5 meses.<sup>11</sup> En menos del 1% de los casos las metástasis cutáneas representan la primera manifestación de la neoplasia pulmonar (como en nuestro paciente número 2) y en estos casos la sospecha clínica se torna fundamental.<sup>12</sup>

En muchas ocasiones son un hallazgo en las fases finales de una enfermedad neoplásica y su detección empeora el pronóstico. Sin embargo, en algunos casos, permite diagnosticar una neoplasia desconocida e iniciar el tratamiento de la misma.

El cáncer de mama es una de las neoplasias malignas más frecuentes en la mujer. Esta neoplasia suele causar metástasis en el pulmón, el hígado y el hueso; es raro, pero también pueden generarse metástasis a la piel. Ésta puede ser una manifestación del cáncer de mama inicial, como en nuestro caso número 3 o, bien, puede ser parte de un tumor recurrente.<sup>8,9</sup>

La incidencia de la manifestación cutánea del carcinoma de mama es del 23.9%<sup>13</sup> y la incidencia general de metástasis de cualquier neoplasia en la piel es del 5.3%.<sup>14</sup>

Los sitios más comunes de manifestación cutánea del carcinoma de mama son el abdomen y la espalda, pero pueden ser también las extremidades y la región de la cabeza y el cuello. Tienen una amplia gama de manifestaciones clínicas, que van desde nódulos duros únicos o múltiples indoloros hasta la induración y el edema de la piel de la mama, lo que se conoce como apariencia de piel de naranja (*peau d'orange*).<sup>15</sup> De igual manera las lesiones cutáneas pueden ser uno de los signos iniciales de la recurrencia del cáncer de mama.<sup>16</sup>

El cáncer de mama oculto se define como la manifestación clínica de un carcinoma metastásico, principalmente en los ganglios linfáticos axilares, derivado de un tumor primario de mama maligno que es indetectable mediante exámenes clínicos y evaluación radiológica. Es una afección rara, que representa del 0.3 al 1% de todos los cánceres de mama. Las metástasis cutáneas pueden considerarse manifestaciones aún más raras que ocurren en alrededor del 0.7 al 0.9% de los pacientes con esa enfermedad. Por tanto, el cáncer de mama avanzado está implicado en la aparición de metástasis cutáneas.<sup>17</sup>

Las metástasis del pulmón a la piel son excepcionales también; se ven más en el hombre que en la mujer en forma de una lesión y rara vez de varias, que por lo general son pápulas o nódulos y con menos frecuencia tumoraciones o úlceras; aparecen en la cabeza y menos comúnmente en otras topografías. Su tipo histológico predominante varía de serie a serie estudiada, pero lo habitual es adenocarcinoma (como nuestro paciente número 3) o, bien, carcinoma epidermoide y por lo general implica mal pronóstico.<sup>11,18</sup>

Hasta el momento no se han descrito metástasis por carcinoma cribiforme cutáneo primario. El tratamiento de esta lesión es con resección quirúrgica. El ganglio centinela se ha realizado en 2 casos que han sido negativos y en nuestra opinión no está justificada su realización. Se

acepta ampliamente que el carcinoma cribiforme cutáneo primario es una neoplasia con diferenciación apocrina, de bajo grado de malignidad, poco común y difícil de sospechar clínicamente su diagnóstico.

### Agradecimiento

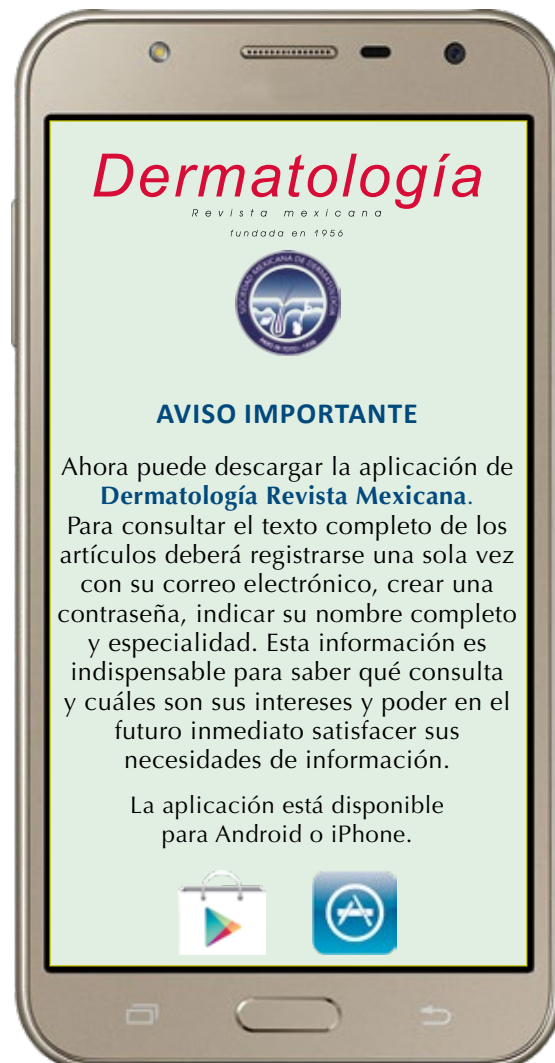Este trabajo está dedicado con afecto y gratitud a la Dra. Guadalupe ML Guerrero Avendaño.

### REFERENCIAS

1. Branca G, Ieni A, Barresi V, Tuccari G, Caruso RA. An updated review of cribriform carcinomas with emphasis on histopathological diagnosis and prognostic significance. *Oncol Rev* 2017 ;11 (1): 317. doi: 10.4081/oncol.2017.317.
2. Plaza JA, Ortega PF, Stockman DL, Suster S. Value of p63 and podoplanin (D2-40) immunoreactivity in the distinction between primary cutaneous tumors and adenocarcinomas metastatic to the skin: A clinicopathologic and immunohistochemical study of 79 cases. *J Cutan Pathol* 2010; 37 (4): 403-10. doi: 10.1111/j.1600-0560.2010.01517.x.
3. Requena L, Kiryu H, Ackerman AB. Cribriform carcinoma. In: Requena L, Kiryu H, Ackerman AB, editors. *Neoplasms with apocrine differentiation*. Philadelphia: Lippincott-Raven, Ardor Scribendi; 1998: 879-905.
4. Requena L, Sangüeza O. Cutaneous adnexal neoplasms [electronic resource]/by Luis Requena, Omar Sangüeza. 1<sup>st</sup> ed. 2017. Springer International Publishing; 2017. doi:10.1007/978-3-319-45704-8.
5. Adamski H, Le Lan J, Chevrier S, Cribier B, et al. Primary cutaneous cribriform carcinoma: a rare apocrine tumour. *J Cutan Pathol* 2005; 32 (8): 577-80. doi: 10.1111/j.0303-6987.2005.00375.x.
6. Rütten A, Kutzner H, Mentzel T, Hantschke M, et al. Primary cutaneous cribriform apocrine carcinoma: a clinicopathologic and immunohistochemical study of 26 cases of an under-recognized cutaneous adnexal neoplasm. *J Am Acad Dermatol* 2009; 61 (4): 644-51. doi: 10.1016/j.jaad.2009.03.032.
7. Arps DP, Chan MP, Patel RM, Andea AA. Primary cutaneous cribriform carcinoma: report of six cases with clinicopathologic data and immunohistochemical profile. *J Cutan Pathol* 2015; 42 (6): 379-87. doi: 10.1111/cup.12469.
8. Hu SC, Chen GS, Wu CS, Chai CY, et al. Rates of cutaneous metastases from different internal malignancies: experience from a Taiwanese medical center. *J Am Acad Dermatol* 2009; 60 (3): 379-87. doi: 10.1016/j.jaad.2008.10.007.
9. Fernández-Antón Martínez MC, Parra-Blanco V, Avilés Izquierdo JA, et al. Cutaneous metastases of internal tumors. *Actas Dermosifiliogr* 2013; 104 (10): 841-53. doi: 10.1016/j.ad.2012.06.005.



10. Ardavanis A, Orphanos G, Ioannidis G, Rigatos G. Skin metastases from primary lung cancer. Report of three cases and a brief review. *In Vivo* 2006; 20 (5): 671-3.
11. Marcoval J, Penín RM, Llatjós R, Martínez-Ballarín I. Cutaneous metastasis from lung cancer: retrospective analysis of 30 patients. *Australas J Dermatol* 2012; 53 (4): 288-90. doi: 10.1111/j.1440-0960.2011.00828.x.
12. Martínez C, Echeverría B, Khedaoui R, Borbujo J. Metástasis cutánea de carcinoma de pulmón. *Actas Dermo-Sifiliográficas* 2018; 109: 372-374. doi:10.1016/j.ad.2017.05.019.
13. Navaratnam AV, Chandrasekharan S. Remote cutaneous breast carcinoma metastasis mimicking dermatitis. *Indian J Dermatol* 2015; 60 (1):106. doi: 10.4103/0019-5154.147881.
14. Krathen RA, Orengo IF, Rosen T. Cutaneous metastasis: a meta-analysis of data. *South Med J* 2003; 96 (2): 164-7. doi: 10.1097/01.SMJ.0000053676.73249.E5.
15. Helm TN, Lee TC, Helm MF. Dermatologic manifestations of metastatic carcinomas clinical presentation, *Medscape*; 2022. [https://emedicine.medscape.com/article/1101058-clinical?form=fpf&scode=msp&st=fpf&socialSite=apple&icd=login\\_success\\_ap\\_match\\_fpf&isSocialFTC=true](https://emedicine.medscape.com/article/1101058-clinical?form=fpf&scode=msp&st=fpf&socialSite=apple&icd=login_success_ap_match_fpf&isSocialFTC=true).
16. Virmani NC, Sharma YK, Panicker NK, et al. Zosteriform skin metastases: clue to an undiagnosed breast cancer. *Indian J Dermatol* 2011; 56 (6): 726-7. doi: 10.4103/0019-5154.91838.
17. da Costa REAR, Dos Reis CA, Moura RD, Nascimento AL, et al. Cutaneous metastasis of occult breast cancer: a case report. *Pan Afr Med J* 2021; 40: 23. doi: 10.11604/pamj.2021.40.23.31009.
18. Hidaka T, Ishii Y, Kitamura S. Clinical features of skin metastasis from lung cancer. *Intern Med* 1996; 35 (6): 459-62. doi: 10.2169/internalmedicine.35.459.

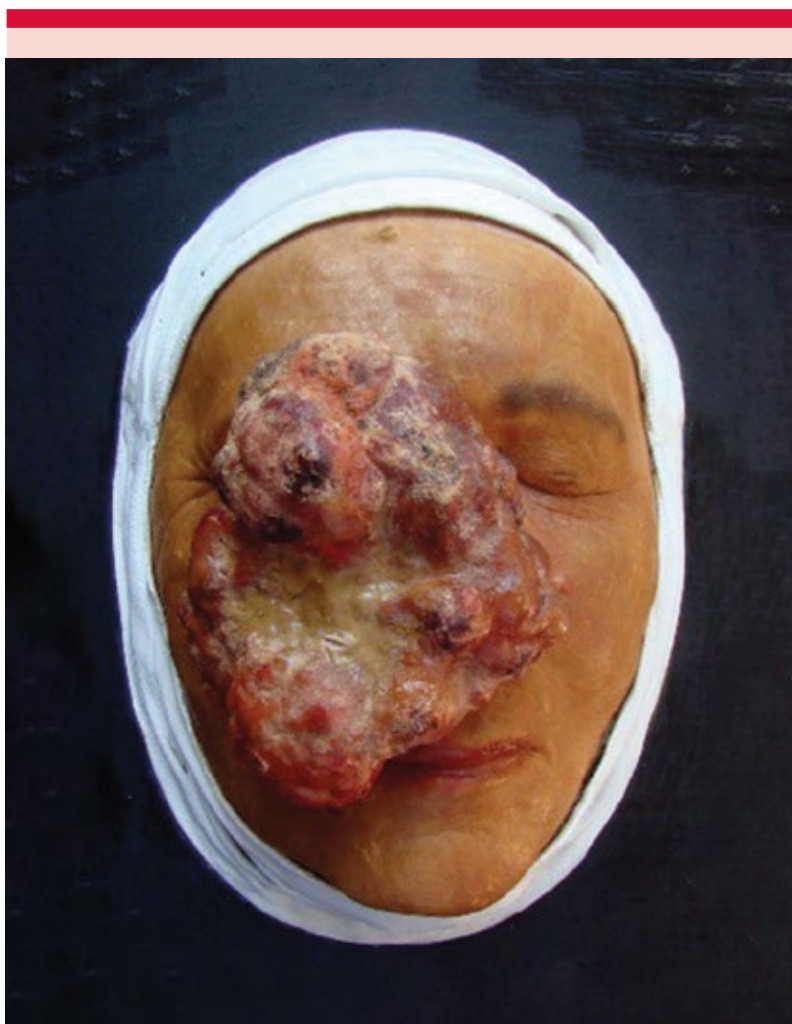

<https://doi.org/10.24245/drm/bmu.v67i5.9144>

## **Moulage en dermatología: un arte vintage que vale la pena recordar**

### *Moulage in Dermatology: A vintage art worth remembering.*

Diana Alejandra Aguilar Medina,<sup>1</sup> Diana Elizabeth Medina Castillo,<sup>2</sup> Pablo Campos Macías,<sup>3</sup> Alexandro Bonifaz<sup>1</sup>



**Figura 1.** Carcinoma epidermoide.  
Alba Ramírez, Argentina.

<sup>1</sup> Servicio de Dermatología, Hospital General de México Dr. Eduardo Liceaga, Ciudad de México.

<sup>2</sup> Consulta privada, Metepec, Estado de México, México.

<sup>3</sup> Hospital Aranda de la Parra, León, Guanajuato, México.

**Recibido:** marzo 2023

**Aceptado:** abril 2023

**Correspondencia**

Diana Alejandra Aguilar Medina  
dradianaaguilar31@gmail.com

**Este artículo debe citarse como:**  
Aguilar-Medina DA, Medina-Castillo DE, Campos-Macías P, Bonifaz A. *Moulage* en dermatología: un arte *vintage* que vale la pena recordar. *Dermatol Rev Mex* 2023; 67 (5): 742-746.

El *moulage* era el antiguo arte de moldear o hacer modelos en cera para representar determinadas condiciones médicas, mismas que tenían el fin de ayudar a los médicos de aquella época a evaluar y diagnosticar diversas enfermedades; incluso, se presume que en ese entonces los alumnos tenían mejor rendimiento y mayor inmersión en su escenario clínico por la facilidad que tenían estas obras de transferir realismo y autenticidad a los ojos de los clínicos.<sup>1</sup>

Los seres humanos nos caracterizamos por la recreación a escala de las cosas que vemos o estudiamos para poder ejemplificarlo de manera más objetiva y realista. En siglos pasados se utilizó esta técnica para representar las características clínicas y patológicas de ciertas enfermedades, esto con el fin de enseñar a los alumnos una especie de arte combinada con medicina, donde la impresión de los modelos tridimensionales perduraría en la memoria de quien los observa. Al final, los *moulage* no son más que obras de arte en el sentido en que el arte es una imitación de la naturaleza, pero también son obras científicas por su exactitud.<sup>2</sup> **Figura 1**

La técnica de modelado en cera fue conocida inicialmente por griegos y romanos, se utilizó en la enseñanza de anatomía a principios del siglo XIV por Alessandra Giliani; aproximadamente un siglo después Andrea del Verrocchio creó los moldes del cuerpo humano para escuelas estimulando a su alumno Leonardo da Vinci a realizar modelos de órganos como el cerebro y así muchos artistas y pintores famosos recrearon modelos anatómicos, mismos que no eran utilizados para la medicina en esos momentos de la historia. Tres siglos después el papa Benedicto XIV concedió al anatomista Ercole Lelli realizar disecciones anatómicas y confeccionar modelos de cera a partir de ellas; esto fue de gran importancia para su aplicación en la anatomía humana.<sup>3</sup>

Estos modelos hechos de cera alcanzaron su máxima perfección en Italia durante el siglo

XVII; sin embargo, esta técnica se extendió por distintas partes de Europa, en especial en París y Viena y fue en el siglo XIX que se utilizaron como modelos de enseñanza clínica representando una amplia gama de modelos médicos de enfermedades de las diferentes ramas de la medicina, como pediatría, neurología, dermatología, entre otras; específicamente en la rama de la dermatología, mismos que hacían hincapié en el aspecto morfológico de las lesiones.<sup>4</sup>

Los *moulageurs* dermatológicos, que son los creadores de esta técnica, utilizaban cera fundida con ingredientes orgánicos e inorgánicos, se moldeaban sobre yeso para posteriormente pintarse de varios colores y al final insertar pelo y ojos de cristal para agregarle un toque de mayor realismo. Fue así como el poeta alemán Johann Wolfgang von Goethe se fascinó por este nuevo arte, que decidió llevar la idea a su país, siendo el primer promotor del arte del *moulage* con los consecutivos *moulageurs* Franz Heinrich Martens, Joseph Towne y Anton Elfinger; estos últimos no lograron éxito en la enseñanza de estos modelos tridimensionales.

Dentro de la historia, destaca el Museo del Hospital Saint Louis, mismo que tiene obras importantes de la época y es también el lugar donde nació la dermatología en 1801 con el Dr. Jean Louis Alibert. El *moulage* tuvo buena aceptación internacional a lo largo de los años y se esparció por otros países siendo que en 1889 inició la época del florecimiento de esta técnica. La dermatología francesa se caracterizó por ser la cuna de grandes dermatólogos y descubridores de enfermedades de la piel y pasados 30 años después de la muerte de Jean Louis Alibert, uno de los primeros dermatólogos modernos en el Hospital de Saint Louis, se introdujo esta técnica por Charles Lailler, quien conoció a Jules Pierre Francois Baretta, artesano creador de frutas de cartón piedra por allá de 1863, mismo que más tarde se convertiría en uno de los *moulageurs* más importantes de

la historia. Lailler, seducido por sus obras, lo invitó a visitar el hospital para encargarse de la reproducción de las enfermedades de la piel, Baretta aceptó y con el tiempo perfeccionó su técnica de modelado; su primer modelado se introdujo en 1867, lupus eritematoso de la cara. La colección aumentó rápido y el museo resultó insuficiente, por lo que se agregaron obras de otros autores. A principios de 1866 Devergie, jefe del servicio, donó una serie de acuarelas siendo así que en 1867 se abrió el primer museo del hospital, añadiendo a su colección modelados donados por Lailler y 12 piezas donadas por Bazin. Años después, en 1882, se inició la construcción de un nuevo museo, se inauguró el 5 de agosto de 1889, el día de inicio del primer congreso internacional de dermatólogos. Se expusieron ese día más de 2300 modelados de Baretta que impactaron a los asistentes, siendo el detonador para la reproducción del método de moldeado en cera en otros países. Hubo varios *moulageurs* a lo largo de la historia del Hospital Saint Louis, lo que lo convirtió en el hospital con la mayor colección del mundo; en la actualidad uno puede visitar la colección en este histórico nosocomio.<sup>4,5</sup>

La escultura es un área importante en la historia, un Miguel Ángel, un Vasari, un Tolsá, pero ver los *moulages* del museo en lo que es el área antigua del Hospital Saint Louis es simplemente sentirse en una sala del Museo de Louvre, obligaría a considerar a artistas como Jules Pierre Francois Baretta en la lista de grandes escultores, personales que, sin ser médicos, como Da Vinci, lograron entender y hacer una realidad tangible la conjunción de ciencia y arte.

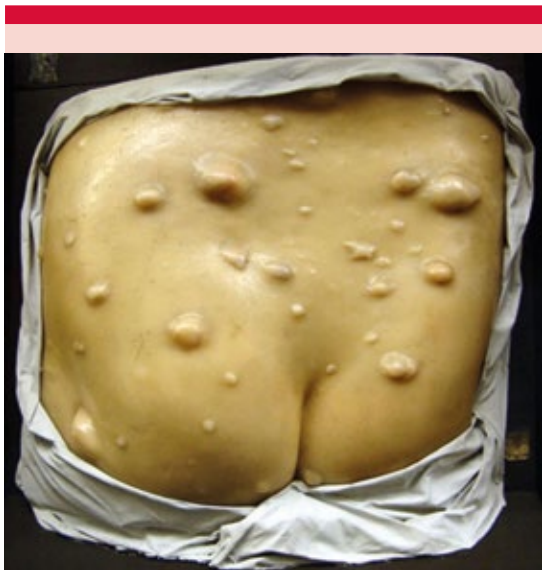
Fuera de Europa, universidades de Estados Unidos compraron modelos de cera para su colección, donde actualmente la mayor colección de modelos anatómicos y dermatológicos se encuentra en *Scott and White Memorial Hospital* de la ciudad de Temple, Texas. En Japón, Keizo Dohi, fundador de la dermatología japonesa,

aprendió en Viena este arte instruyendo a Yu Ito a realizar el arte del moldeado en cera y así se crearon las colecciones en Tokio, Hokkaido, Chiba, Nigata, Nagoya, Kioto y Nagasaki. El moldeado con cera fue adquirido en menores proporciones en países como Australia, Suiza y países de Sudamérica como Brasil, Argentina y México. Pese al auge que tuvo y su época de florecimiento le siguió un periodo de incertidumbre y destrucción durante y después de la segunda Guerra Mundial; los *moulages* comenzaron a almacenarse y la profesión de *moulageur* se desvaneció cayendo en el olvido, e incluso después de la llegada de la fotografía se hizo inminentemente obsoleto el uso de estos modelos para la enseñanza.<sup>2,3</sup>

Además del museo en el Hospital de Saint Louis, en México contamos con el Museo de la Escuela de Medicina creado por los doctores Rafael Lucio y Leopoldo Río de la Loza con obras hechas por el artista francés Vasseur Tramond quien representó enfermedades dermatológicas importantes de esa época. Existe una colección en esta institución y aunque se presentan algunas al parecer hay una serie almacenada en el acervo.<sup>6</sup> **Figura 2**

Otros museos de renombre por mencionar son el Museo de Historia Josephinum en Viena, el Museo Olavide de Granada, el Museo de Valladolid, España, y por último el Museo de Historia Natural de Florencia, Italia.<sup>7</sup> **Figura 3**

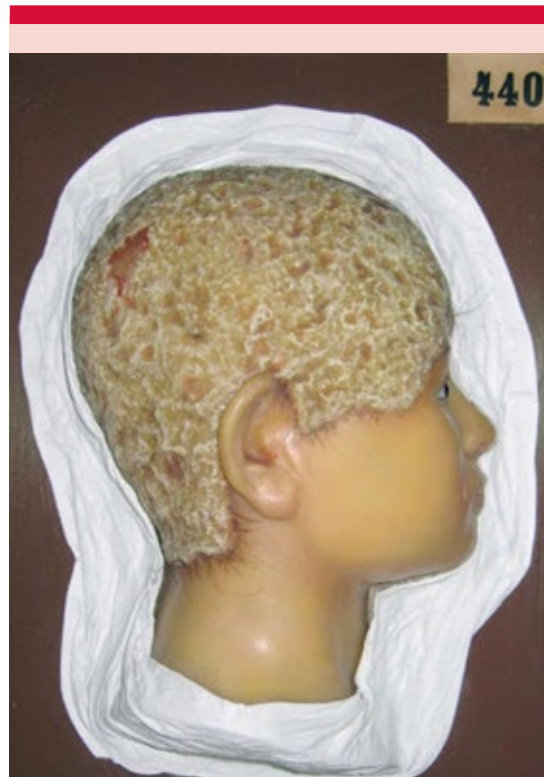El moldeado fue decayendo de manera paulatina, actualmente no hay artesanos que se dediquen a este arte; sin embargo, algunos *moulages* siguen siendo restaurados. Debemos recordar que estos modelos no sólo muestran enfermedades, sino que ejemplifican la historia de las enfermedades; enseñan padecimientos infecciosos que fueron plagas mundiales, tumores, enfermedades autoinmunitarias. Son obras de arte precisas que demuestran de manera exacta y refinada las enfermedades de los pacientes. **Figura 4**



**Figura 2.** Neurofibromatosis múltiple. V Tramond. Museo de la Escuela de Medicina, México.

Debemos tener en cuenta que, en los últimos 100 años, las enfermedades de la piel han aumentado en cantidad y morfología. Las lesiones cutáneas son estructuras tridimensionales con ángulos específicos y, a pesar de la fotografía y las nuevas tecnologías, ninguna de éstas logra representar de manera precisa y real las lesiones dermatológicas. Incluso en la actualidad hay autores que niegan el hecho de que el arte del *moulage* y el *mouleur* desaparecieran y presumen de artistas que continúan realizando estas técnicas de moldeado en cera.<sup>8</sup>

La piel habla y nosotros la escuchamos por medio de las lesiones elementales, cada enfermedad desencadena una clínica diferente y los dermatólogos nos volvemos los detectives. Hay múltiples enfermedades y probablemente muchos diagnósticos serán los mismos que se dieron en el pasado, enfermedades antiguas, pero debe tomarse en cuenta que estas enfermedades se han modificado y quizá cambien

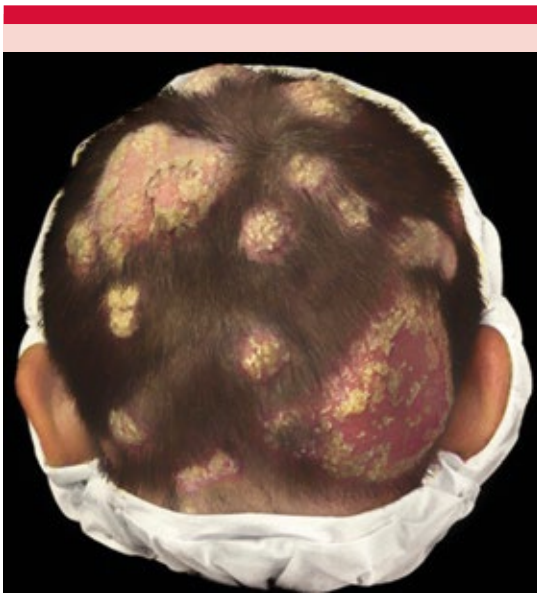


**Figura 3.** Tiña fávica. Moldeado de cera procedente del Hospital de San Juan de Dios. Museo Olavide, España.

los diagnósticos, la causa y la morfología de éstas.

Las futuras líneas de investigación en este campo podrían incluir estudios de métodos mixtos que exploren si el *moulage* influye en el compromiso de los participantes y cómo lo hace, evaluando el nivel de autenticidad que se requiere para reproducirlo; se habla de escalas de valoración de realismo para poder medir de manera objetiva la autenticidad de la pieza. Aún cuesta saber si el *moulage* formará parte esencial de la educación basada en simulación para mejorar el realismo y el aprendizaje de los alumnos.<sup>9</sup>

¿Podría ser posible que volviera el arte del *moulage*? Cuesta saber si volverá; sin embargo,



**Figura 4.** Tiña inflamatoria o querión de Celso.

valdría la pena retomararlo, al menos en el campo de la dermatología para educar a los estudiantes a ver las lesiones de manera más precisa, más real, que incluso podría llevarnos a un nuevo renacimiento del *moulage* dermatológico.<sup>8,10</sup>

Aparentemente ha muerto, pero no, en algunas áreas tuvo gran transformación, a medida que avanza la tecnología se ha transformado la técnica con nuevos materiales como polímeros y resinas, mismos que están siendo utilizados en la impresión tridimensional. Las nuevas facetas del *moulage* moderno están siendo utilizadas para la fabricación de prótesis faciales y dentales; incluso, tanta ha sido la evolución de este método que ha transformado el arte del maquillaje de efectos especiales. Los prostéticos, que son materiales sintéticos que utilizan látex, simulan procesos patológicos, golpes y heridas; incluso transforman completamente a los actores en seres ficticios o simplemente cambian su apariencia y rasgos faciales o físicos. En el campo de la moda, el *moulage* se utiliza como una técnica de corte y confección de diferentes prendas.<sup>1,10-13</sup>

Cuando uno está frente a un *moulage* no deja de percibir que es una verdadera obra de arte, es un fragmento de la escultura en cera, cuyo único objetivo es mostrar la realidad como una ayuda directa al diagnóstico y la enseñanza. En la dermatología lo visual es fundamental y por eso se ha pasado desde los primeros dibujos, pinturas, *moulages*, la fotografía impresa, luego las diapositivas y ahora la fotografía digital que está guardada en los teléfonos y que permite una enseñanza rápida y ligera.

## REFERENCIAS

1. Felix HM, Simon LV. Moulage in medical simulation. StatPearls, StatPearls Publishing, 2022.
2. Schnalke T. A brief history of the dermatologic moulage in Europe. Part III: Prosperity and decline. *Int J Dermatol* 1993; 32 (6): 453-63. DOI: 10.1111/j.1365-4362.1993.tb02823.x.
3. Cooke RA. A moulage museum is not just a museum: Wax models as teaching instruments. *Virchows Arch* 2010; 457 (5): 513-20. DOI: 10.1007/s00428-010-0983-8.
4. Schnalke T. A brief history of the dermatologic moulage in Europe. Part II. Breakthrough and rise. *Int J Dermatol* 1992; 31 (2): 134-41. DOI: 10.1111/j.1365-4362.1992.tb03256.x.
5. Schnalke T. A brief history of the dermatologic moulage in Europe. Part I. The origin. *Int J Dermatol* 1988; 27 (2): 134-9. DOI: 10.1111/j.1365-4362.1988.tb01296.x.
6. <https://pem.facmed.unam.mx/index.php/2021/02/13/sala-de-ceras/>
7. Nocito AL, Berra HH. Moulages: Art and History of Medicine. *Am J Dermatopathol* 2018; 40 (8): 605-609. DOI: 10.1097/DAD.0000000000001142.
8. Krishna SK. Modern moulage. *Indian J Dermatol Venereol Leprol* 2011; 77 (1): 64. DOI: 10.4103/0378-6323.74987.
9. Stokes-Parish JB, Duvivier R, Jolly B. Investigating the impact of moulage on simulation engagement - A systematic review. *Nurse Educ Today* 2018; 64: 49-55. DOI: 10.1016/j.nedt.2018.01.003.
10. Vazquez T, Forouzandeh M, Sisk M, Florez-White M, et al. The modern-day moulage: incorporating three-dimensional scanning and printing to enhance dermatology education and teledermatology. *J Eur Acad Dermatol Venereol* 2019; 33 (10): e383-e384. DOI: 10.1111/jdv.15676
11. Levy M, Schortz RH, Blumenfeld I, Lepley JB. A flexible moulage for the fabrication of an orbital prosthesis. *J Prosthetic Dentistry* 1980; 43 (4): 436-438. DOI: 10.1016/0022-3913(80)90217-6.
12. Kadam D, Pillai V, Bhandary S, Hukkeri R, et al. Facial contour deformity correction with microvascular flaps based on the 3-dimensional template and facial moulage. *Indian J Plast Surg* 2013; 46 (3): 521-8. DOI: 10.4103/0970-0358.122000.
13. <https://www.alamy.es/imagenes/moulage.html?sortBy=relevant>.

Sección realizada por residentes de Dermatología, pasantes y diplomados en Micología.

<https://doi.org/10.24245/drm/bmu.v67i5.9145>

**Shimshak S, Dai C, Comfere N, Sokumbi O. Characterization of primary cutaneous T-cell lymphoma following solid organ transplantation (Caracterización de linfomas cutáneos de células T después de trasplantes de órgano sólido). Int J Dermatol 2023; 62 (4): 494-500. doi: 10.1111/ijd.16300.**

**Introducción:** el trasplante de órganos sólidos se ha asociado con numerosas complicaciones, entre ellas los trastornos linfoproliferativos postrasplante. Aproximadamente 90% de estos últimos son linfomas de células B, mientras que los de células T corresponden al 3-14% de estos casos. El subtipo de linfoma cutáneo de células T más común es la micosis fungoides y la variante foliculotrópica parece ser más prevalente en pacientes postrasplantados que en la población general. El objetivo de este estudio fue caracterizar los aspectos clínicos e histopatológicos de los linfomas cutáneos de células T en pacientes que recibieron un trasplante de órgano sólido.

**Métodos:** se realizó una revisión retrospectiva de todos los pacientes sometidos a trasplantes de órganos sólidos en un centro médico-académico desde enero de 1998 hasta diciembre de 2013. Se seleccionaron casos en los que los pacientes padecieron linfoma cutáneo de células T tras ser sometidos a trasplante de órgano sólido y se excluyeron aquellos en quienes el linfoma apareció antes o si no cumplía los criterios para el diagnóstico. Se obtuvieron datos

sobre la demografía, el órgano trasplantado, manifestación clínica de la dermatosis, estudios histopatológicos, de inmunohistoquímica y moleculares, así como regímenes inmunosupresores de cada paciente.

**Resultados:** únicamente 8 casos de linfoma cutáneo de células T cumplieron con los criterios de inclusión, 6 pacientes eran hombres y 2 mujeres. El tiempo promedio entre el diagnóstico del linfoma cutáneo de células T y el trasplante fue de 8.2 años, el 50% de los trasplantes fueron de hígado, el 37.5% de riñón y el 12.5% de corazón. Siete de ocho pacientes tenían fototipos claros de piel. Se observaron 4 subtipos de linfoma cutáneo de células T: 3/8 micosis fungoides foliculotrópica, 2/8 micosis fungoides no foliculotrópica, 1/8 linfoma cutáneo periférico de células T y 2/8 síndrome de Sézary. De los 8 pacientes, 2 tenían invasión de ganglios linfáticos y 5/8 invasión a otros sitios extranodales. Cuatro pacientes recibían tacrolimus, 2 ciclosporina y 2 ambos medicamentos como inmunosupresores. Todos los reportes histopatológicos demostraron infiltrado linfocítico con epidermotropismo. La expresión de CD8 únicamente se mostró en una muestra. Los tratamientos del linfoma cutáneo de células T incluyeron: ajuste del régimen inmunosupresor (4/8), quimioterapia (2/8), fotoféresis extracorpórea (1/8), fototerapia (3/8), retinoides (1/8), esteroides tópicos (5/8) e inmunomoduladores tópicos (3/8). Tres pacientes permanecían vivos al momento de realizar el estudio.

**Discusión:** los trastornos linfoproliferativos postrasplante son extremadamente raros y este estudio representa la primera revisión retrospectiva sobre ellos. Se mostró que existe un promedio de 8.2 años entre el diagnóstico del linfoma y el trasplante de órgano sólido, comparado con los 5.3-6.4 años reportados en otras revisiones, lo que se atribuye a un curso más indolente. Todos los pacientes estaban en regímenes con tacrolimus, ciclosporina o ambos, lo que apoya estudios previos donde se encontró que existían tasas más altas de trastornos linfoproliferativos postrasplante en pacientes tratados con inhibidores de calcineurina. La micosis fungoides foliculotrópica fue el subtipo histológico más frecuente en el estudio, lo cual es similar a lo encontrado en una serie de casos europeos. Este hallazgo puede deberse a que la micosis fungoides foliculotrópica tiene mayor predilección por hombres, los cuales representan la mayor parte de la población del estudio y otra probable causa es que pueden sobrevenir linfomas cutáneos de células T más agresivos y resistentes por el daño inmunológico. El tratamiento de primera línea de los trastornos linfoproliferativos postrasplante es el reajuste del régimen inmunosupresor y el tratamiento tópico, lo que concuerda con los resultados del estudio; 3 pacientes del estudio seguían con vida y los demás tuvieron un tiempo promedio de vida de 7.2 años después del diagnóstico; esto contrasta con la supervivencia específica de la enfermedad a 5 años del 75% en casos de micosis fungoides foliculotrópica y del 88% en casos de micosis fungoides en la población general. Debido a esta diferencia en el pronóstico, se ha sugerido un enfoque de tratamiento más agresivo para los pacientes con trastornos linfoproliferativos postrasplante.

**Conclusiones:** la rareza de los trastornos linfoproliferativos postrasplante ha dificultado la caracterización adecuada de la manifestación clínica, las características histopatológicas y la demografía de los pacientes hasta la fecha. Los hallazgos notables del estudio incluyen la rareza

de linfoma cutáneo de células T postrasplante, el predominio de receptores de trasplante de hígado en nuestra cohorte y la representación desproporcionada de micosis fungoides foliculotrópica como el subtipo histológico predominante de linfoma cutáneo de células T en nuestra cohorte. Parece ser que las tasas de mortalidad más altas de los trastornos linfoproliferativos postrasplante en comparación con las del linfoma cutáneo de células T sin trasplante y el retraso en el diagnóstico subrayan la necesidad de valoración dermatológica continua en esta población de pacientes. No pueden obtenerse más conclusiones debido al pequeño tamaño de la muestra.

*Jorge Alberto Cortez Vila*

**Rosenø NAL, Lørup EH, Richardson C, Alarcón I, Egeberg A. Exploring disease comorbidities and temporal disease progression of psoriasis: an observational, retrospective, multi-database, cohort study (*Explorando las comorbilidades y la progresión en el tiempo de la psoriasis: estudio de cohorte observacional, retrospectivo y de múltiples bases de datos*). *Br J Dermatol* 2023; 188: 372-379. doi: 10.1093/bjd/ljac086.**

**Introducción:** la psoriasis es una enfermedad sistémica con inflamación crónica. Existen múltiples comorbilidades asociadas con la psoriasis, como artritis psoriásica, enfermedad arterial coronaria, hipertensión, síndrome de intestino irritable, esteatohepatitis no alcohólica y trastornos neuropsiquiátricos. Este estudio utilizó el Registro Nacional de Pacientes de Dinamarca para identificar la secuencia de comorbilidades diagnosticadas antes y después del diagnóstico de psoriasis. Estos datos pueden usarse para predecir las comorbilidades de alto riesgo en el futuro y así prevenir posibles complicaciones graves.

**Métodos:** se trató de un estudio observacional, retrospectivo y de cohorte. Se incluyeron pacien-



tes que recibieron un diagnóstico de psoriasis entre el 1 de enero de 1999 y el 1 de enero de 2013. Se identificó cada diagnóstico de comorbilidad que había sido recibido en al menos el 0.8% de la cohorte. Se realizó un análisis estadístico utilizando el riesgo relativo para determinar la fuerza de asociación entre la psoriasis y una comorbilidad. Se denominó una comorbilidad fuertemente relacionada con la psoriasis como un “par de diagnóstico”. Los pares de diagnóstico con un riesgo relativo menor a 1 y un valor de p menor a 0.001 se sometieron a pruebas de direccionalidad, para identificar a los pares que tenían una secuencia estadísticamente significativa en términos del orden de diagnóstico de cada enfermedad.

**Resultados:** un total de 17,683 pacientes recibieron un diagnóstico de psoriasis y se crearon grupos de comparación que incluyeron a 17,683 pacientes sin psoriasis. Se identificaron 123 pares de diagnóstico, los cuales se evaluaron para determinar su secuencia de diagnóstico en los 5 años anteriores y posteriores al diagnóstico de psoriasis. Los pares de diagnóstico que siguieron la trayectoria de comorbilidad hacia el diagnóstico de psoriasis fueron: artritis reumatoide seguida de psoriasis, artritis estreptocócica seguida de psoriasis, enfermedad de Crohn seguida de psoriasis y trastornos mentales y del comportamiento debido al consumo de alcohol seguidos de psoriasis. Los pares de diagnóstico desde la psoriasis hacia una comorbilidad fueron los que se diagnosticaron con psoriasis y posteriormente con enfermedad hepática alcohólica, psoriasis con enfermedad hepática y psoriasis con osteoporosis. Otros incluyeron demencia no especificada, episodio depresivo y trastorno depresivo mayor. En cuanto a las trayectorias con más de dos diagnósticos, los pacientes siguieron la trayectoria de psoriasis hacia diabetes mellitus no insulino dependiente y trastornos del metabolismo de las lipoproteínas; la trayectoria de psoriasis a diabetes mellitus no insulino dependiente y hacia diabetes mellitus

insulino dependiente, y la trayectoria de psoriasis hacia hipertensión primaria esencial y hacia fibrilación y aleteo auricular.

**Discusión:** este estudio identificó comorbilidades altamente asociadas diagnosticadas en un plazo de 5 años después del diagnóstico de psoriasis, lo cual permitió crear una red de trayectorias de comorbilidad, que muestra los patrones de enfermedades a lo largo del tiempo. La asociación de la psoriasis con enfermedades como diabetes destaca la importancia de comprender los mecanismos específicos existentes entre la piel y el sistema inmunológico. Aunque la evidencia sugiere que la diabetes puede ser un factor de riesgo de la psoriasis y viceversa, el análisis realizado aquí indica únicamente una trayectoria desde la psoriasis hacia la diabetes. Es interesante destacar que la trayectoria entre la psoriasis y la artritis psoriásica no se esclareció en las pruebas de direccionalidad, por lo que no pudo determinarse qué diagnóstico ocurrió primero.

**Conclusión:** las asociaciones estadísticamente significativas de enfermedades identificadas y las secuencias en las que se diagnostican comúnmente sugieren que dichas trayectorias podrían ser impulsadas por mecanismos biológicos.

*Simón Guzmán Bucio*

**Park A, Wong L, Lang A, Kraus C, et al. Cutaneous T-cell lymphoma following dupilumab use: A systematic review (Linfoma cutáneo de células T después del uso de dupilumab: revisión sistemática) Int J Dermatol 2023; 62 (7): 862-876. doi: 10.1111/ijd.16388.**

**Introducción:** dupilumab es el primer medicamento biológico autorizado para tratar la dermatitis atópica (DA) moderada a severa, resistente a tratamientos de primera línea. Su administración se ha asociado con ciertos efectos adversos, como cefalea, reacción en el sitio de

inyección y conjuntivitis. Los estudios recientes han encontrado una posible relación entre su administración y la aparición o progresión de linfoma cutáneo de células T (LCCT). Aunque el mecanismo exacto por el cual el fármaco se ha asociado con este linfoma no se conoce, se ha sugerido que esto podría ocurrir debido a que al actuar sobre la subunidad alfa del receptor de IL-4, permanecen concentraciones altas de IL-13 en la circulación que pueden unirse al receptor alfa 2 de IL-13, el cual tiene un papel potencial en la proliferación celular, invasión y evasión inmunitaria de varios tipos de cáncer.

**Metodología:** se llevó a cabo una revisión sistemática utilizando buscadores como PubMed y Embase. Se incluyeron los estudios que informaban casos de aparición o de progresión de linfoma cutáneo de células T después de la aplicación de dupilumab, se excluyeron los que informaban mejoría clínica del linfoma cutáneo de células T después de ese tratamiento.

**Resultados:** se seleccionaron 12 estudios, que incluían un total de 27 pacientes (15 hombres y 12 mujeres); 23 tenían el diagnóstico de DA, 3 de micosis fungoides (MF) y uno de dermatitis psoriasisiforme; 19 pacientes con DA manifestaron MF, 3 síndrome de Sézary y uno linfoma cutáneo de células T no especificado. Los 3 pacientes que inicialmente tenían MF demostraron progresión de la enfermedad (estadios IVa). El paciente con dermatitis psoriasisiforme fue diagnosticado con MF. El tiempo promedio para el diagnóstico fue de 7.8 meses. El tiempo promedio de toma de biopsia posdupilumab fue de 7.35 meses. La mayoría de los pacientes fueron diagnosticados en etapas tardías de la enfermedad. Se realizó rearrreglo TCR a 15 pacientes y 9 resultaron negativos. Las opciones de tratamiento contra el linfoma cutáneo de células T incluyeron descontinuar dupilumab y explorar otras terapias.

**Discusión:** existe una posible asociación entre el inicio del tratamiento con dupilumab y el

diagnóstico de linfoma cutáneo de células T, ya que el tiempo promedio de diagnóstico indica esta relación. Por tanto, es fundamental reconocer tempranamente a los pacientes que reciben este tratamiento para detectar casos en etapas iniciales y reducir el riesgo de progresión y mortalidad. La vigilancia debe ser rigurosa en todos los pacientes, pero especialmente en los que no responden al tratamiento o muestran cambios morfológicos. Los estudios genéticos de TCR pueden tener resultados engañosos, lo que representa un desafío diagnóstico en estos casos. La mayoría de los pacientes experimentaron progresión o aparición de linfoma cutáneo de células T, aunque se han reportado casos en los que ocurre lo contrario. Los autores recomiendan suspender la administración de dupilumab en pacientes con linfoma cutáneo de células T. Se requieren más investigaciones para comprender mejor la relación entre la terapia con dupilumab y el linfoma cutáneo de células T.

**Conclusiones:** los autores sugieren realizar biopsias alrededor de 3 a 4 meses después de comenzar con dupilumab en pacientes que no responden o progresan con cambios morfológicos, para facilitar la detección temprana de linfoma cutáneo de células T y prevenir su progresión. La vigilancia estrecha es decisiva, ya que la progresión de la enfermedad puede ocurrir a pesar de la mejoría clínica inicial. También mencionan que los estudios de reordenamiento del gen TCR a menudo arrojan resultados no concluyentes o negativos, lo que insiste en la necesidad de realizar un abordaje diagnóstico meticuloso. Se precisan más estudios con hallazgos histopatológicos tempranos para comprender mejor el linfoma cutáneo de células T asociado con la administración de dupilumab.

*Jorge Alberto Cortez Vila*

**Zou P, Du Y, Yang C, Cao Y, Trace element zinc and skin disorders (Cinc un oligoelemento y**

**trastornos cutáneos). Front Med 2023; 1093868. doi: 10.3389/fmed.2022.1093868.**

El cinc se considera un oligoelemento esencial para los seres humanos, está presente en más de 300 enzimas implicadas en la regulación de la actividad de orgánulos celulares, es cofactor de varias metaloproteinasas necesarias para la proliferación celular, participa en el metabolismo, procesos de catálisis, formación de estructuras, regulación de actividades, entre otros; desempeña un papel importante en la reepitelización y cicatrización de las heridas, inhibe la regresión del folículo piloso, así como su recuperación, se encuentra abundantemente en proteínas de unión a ácidos nucleicos, las cuales están implicadas en el crecimiento y desarrollo del cuerpo humano.

Su mayor concentración se encuentra principalmente en el músculo en un 60%, en el hueso en un 30% y en la piel en un 5%. Este oligoelemento se absorbe principalmente en el intestino delgado para posteriormente ingresar a la circulación sanguínea y ser liberado en diferentes tejidos; se excreta en las heces, en la orina y en la exfoliación de la epidermis.

El cinc tiene efectos fisiológicos, mantiene la integridad de las barreras tisulares, previene la infección por patógenos, participa en la modulación y estimulación inmunológica activando genes pro y antiinflamatorios; tiene efectos antiandrógenos, antiproliferativos y citotóxicos en hongos; mantiene funciones de antioxidación, reparación del ADN y es indispensable en el proceso de hematopoyesis.

Se considera que la alteración en la homeostasia del cinc puede estar implicada en procesos fisiopatológicos; su deficiencia puede estar relacionada con múltiples enfermedades cutáneas debido a su alta concentración en este órgano.

En esta revisión se evidenciaron los resultados obtenidos de diversos estudios, buscando

brindar una referencia terapéutica en el tratamiento de ciertas dermatosis. Se analizaron ensayos clínicos con distribución al azar, estudios de caso, estudios prospectivos, doble ciego, control de casos, ensayos clínicos, estudios piloto, estudios retrospectivos, simple ciego, ensayos comparativos, ensayos no controlados, ensayos abiertos, ensayo de grupos paralelos, estudio doble ciego cruzado, prueba de doble brazo, estudio unicéntrico, ensayo clínico doble ciego con distribución al azar controlado con placebo, estudio de grupos control, entre otros; en éstos se evaluó el alivio clínico de las dermatosis con la aplicación de preparaciones de cinc, de las que el sulfato de cinc fue el más prescrito, ya que éste cuenta con mayor concentración de este oligoelemento. Tomaron en cuenta enfermedades infecciosas, inflamatorias, endocrinas y metabólicas, trastornos del pelo, enfermedades pigmentarias, enfermedades malignas y premalignas.

Los resultados de los diferentes estudios muestran datos no tan concluyentes y controvertidos, por lo que se considera necesario contar con estudios con mayor evidencia clínica para considerar al cinc tratamiento único o complementario en trastornos de la piel, así como el estudio a detalle de los procesos fisiopatológicos implicados en dermatosis relacionadas con pérdida de la homeostasia de este oligoelemento, para posteriormente hacer uso de esta alternativa con mayor seguridad.

*Elizabeth Hernández Aguilar*

**Abdelkader HA. Basement membrane thickness helps to differentiate hypopigmented mycosis fungoides from clinical and pathological mimickers (El grosor de la membrana basal ayuda a diferenciar la micosis fungoide hipopigmentada de los imitadores clínicos y patológicos). Int J Dermatol 2023; 62 (8): 1013-1019. doi: 10.1111/ijd.16721.**

**Introducción:** la micosis fungoide hipopigmentada es una variante de la micosis fungoide que puede confundirse con otras afecciones como vitíligo, parapsoriasis hipopigmentada en placa, discrasia hipopigmentada de linfocitos T, hipopigmentación posinflamatoria, pitiriasis alba, pitiriasis liquenoide crónica, hipomelanosis progresiva macular, tiña versicolor y sarcoidosis. La relación clínico-patológica determina el diagnóstico, desafortunadamente en casos tempranos puede ser difícil por la falta de criterios diagnósticos y la existencia de elementos atípicos. Un estudio reciente reportó que el engrosamiento de la membrana basal epidérmica puede contribuir a su diagnóstico, por lo que este estudio explora el valor del tamaño de la membrana basal epidérmica en diferenciar la micosis fungoide hipopigmentada de otros padecimientos.

**Metodología:** se realizó un estudio retrospectivo con las biopsias de 21 pacientes diagnosticados con micosis fungoide hipopigmentada de 2019 a 2021 y con otras 25 biopsias de posibles diagnósticos diferenciales, como discrasia hipopigmentada de linfocitos T, parapsoriasis hipopigmentada en placa, hipomelanosis progresiva macular, vitíligo, hipopigmentación posinflamatoria, pitiriasis liquenoide crónica, pitiriasis alba e hipomelanosis idiopática guttata. Se excluyeron diagnósticos con datos incompletos o diagnósticos no confirmados. Todas las muestras se tiñeron con tinción de PAS y se midió la membrana basal epidérmica en sus puntos más gruesos con un programa de análisis de imagen. Un valor de  $p$  igual a 0.05 se consideró estadísticamente significativo.

**Resultados:** el promedio del grosor de la membrana basal del grupo con micosis fungoide hipopigmentada fue de 42.6 micrómetros y del grupo con otros diagnósticos diferenciales fue de 22.5 micrómetros, lo que muestra una diferencia estadísticamente significativa ( $p < 0.001$ ). El mejor punto de corte para el valor promedio del grosor de la membrana basal para detectar

micosis fungoide hipopigmentada fue de 32.7 micrómetros ( $p < 0.001$ ) con sensibilidad del 85.7% y especificidad del 96%. El engrosamiento de la membrana basal se observó en sitios donde los linfocitos se acercan por su superficie inferior, mientras que entre más infiltración mostraban a la epidermis se observaba atenuación de la membrana (este fenómeno ocurrió en casos con micosis fungoide hipopigmentada, discrasia hipopigmentada de linfocitos T y pitiriasis liquenoide crónica).

**Discusión:** el estudio destaca la importancia del grosor de la membrana basal para distinguir la micosis fungoide hipopigmentada de otras causas de lesiones hipopigmentadas. Se encontró que el tamaño promedio de la membrana basal fue significativamente mayor en los casos de micosis fungoide hipopigmentada en comparación con los casos sin este padecimiento. Este hallazgo sugiere que la evaluación del grosor de la membrana basal epidérmica puede ser una herramienta de diagnóstico útil de la micosis fungoide hipopigmentada. También los autores especulan que la rotura de la membrana basal, posiblemente causada por metaloproteinasas de la matriz, puede contribuir al engrosamiento de la membrana basal en la micosis fungoide hipopigmentada. Entre las limitaciones que reconocen los autores está el diseño retrospectivo y tamaño de muestra pequeño, se insiste en la necesidad de realizar más estudios a gran escala para validar estos hallazgos.

**Conclusión:** se sugiere que la medición de la membrana basal mayor a 33 micrómetros puede utilizarse como criterio histopatológico que favorece el diagnóstico de la micosis fungoide hipopigmentada.

*Jorge Alberto Cortez Vila*

**Kridin K, Lyakhovitsky K, Onn E, Lyakhovitsky A, et al. Investigating the epidemiological relationship between vitiligo and psoriasis: a**

**population-based study (Investigando la relación epidemiológica entre el vitíligo y psoriasis: estudio basado en la población).** Arch Dermatol Res 2023; 315: 395-400. <https://doi.org/10.1007/s00403-022-02358-8>.

**Introducción:** el vitíligo es una enfermedad autoinmunitaria inflamatoria crónica, que se caracteriza por manchas hipopigmentadas bien delimitadas, como consecuencia de la destrucción de melanocitos cutáneos. Se ha asociado con enfermedades autoinmunitarias, como trastornos tiroideos, diabetes mellitus, enfermedad celiaca, alopecia areata y artritis reumatoide.

La psoriasis es una enfermedad inflamatoria crónica inmunomediada, se caracteriza por placas eritematosas cubiertas por escama plateada, se manifiesta como consecuencia de la proliferación y diferenciación anormal de los queratinocitos; se ha relacionado con comorbilidades cardiovasculares al igual que con trastornos autoinmunitarios, como artritis reumatoide, enfermedad inflamatoria intestinal, diabetes mellitus tipo 1, enfermedad celiaca y enfermedad de Graves.

Ambas enfermedades tienen predisposición genética, su patogénesis es multifactorial, existiendo factores ambientales que desencadenan el proceso inmunitario. En el vitíligo la activación autoinmunitaria es mediada por células T, que participan en la activación de vías como Th1 y Th17 que irán contra los melanocitos; con respecto a la psoriasis hay interacción de un proceso inmunitario mediado por vías Th1, Th17 y células del estroma de la piel. Se considera que la psoriasis y el vitíligo tienen vías inflamatorias en común, así como locus genéticos, y que éste es el motivo por el que estas enfermedades pueden estar asociadas. En el estudio, se buscó evaluar la relación bidireccional entre vitíligo y psoriasis, estimando el riesgo de psoriasis *de novo* en pacientes con vitíligo y la probabilidad de que los pacientes con psoriasis manifiesten vitíligo.

**Método:** para investigar la asociación bidireccional entre vitíligo y psoriasis se incluyeron dos diseños de estudio, el primero contempló un estudio de cohorte retrospectivo en el que se siguió longitudinalmente a los pacientes con vitíligo para poder estimar la incidencia de nuevos casos de psoriasis en estos pacientes. El segundo estudio fue de casos y controles donde se buscaba valorar la prevalencia de psoriasis en pacientes con vitíligo de diagnóstico reciente. Como fuente de consulta utilizaron datos de Clalit Health Services (CHS), el mayor proveedor de servicios de salud en Israel, se considera una fuente confiable de datos epidemiológicos en la población general, ya que aproximadamente el 50% de las personas que viven en Israel están afiliados a estos servicios. Se revisó la base de datos entre 2002 y 2019 buscando casos incidentes de vitíligo, para ser considerados tenían que cumplir con uno de los criterios de inclusión: contar con documento con diagnóstico de vitíligo emitido por un dermatólogo certificado por la junta, contar con diagnóstico de vitíligo dado en salas de dermatología. Se contempló un grupo control de 5 personas que no tenían vitíligo, para la asignación a los controles se buscaron individuos con misma edad, sexo y origen étnico, los cuales se reclutaron cuando se les dio el diagnóstico. Los resultados se ajustaron contemplando variables demográficas, así como comorbilidades, ya que estos factores pueden predisponer a la psoriasis, por lo que fueron controlados para evitar confusiones.

**Resultados:** se contemplaron 123,326 participantes, los cuales cumplían con criterios de inclusión; de éstos, 20,851 tenían vitíligo y 102,475 eran controles de la misma edad, sexo y etnia; la edad media al momento del diagnóstico del vitíligo fue de 34.7 años; el 50.7% eran mujeres y el 73.4% eran judíos. En el estudio de cohorte retrospectivo, las tasas de incidencia de psoriasis mostraron 7.9 casos por cada 10,000 personas para los pacientes con vitíligo y una incidencia de 4.7 casos por cada 10,000

personas para los controles. Los pacientes con vitíligo mostraron un riesgo elevado de psoriasis, afectando principalmente a mujeres, así como a pacientes más jóvenes menores de 32.4 años. El análisis multivariante, que ajustó las comorbilidades y datos demográficos, mostraba que los pacientes con vitíligo tenían riesgo elevado de psoriasis. Para evaluar la probabilidad de que los pacientes con psoriasis manifesten vitíligo se realizó un estudio de casos y controles, en el que no se obtuvieron resultados significativos para la aparición de vitíligo en pacientes con psoriasis; se reportó en un análisis estratificado por edad y sexo; el único hallazgo relevante reportó que en los pacientes más jóvenes menores de 32.4 años la psoriasis puede predisponer a la aparición de vitíligo. La psoriasis en pacientes con vitíligo se asoció significativamente con edad avanzada, etnia judía, obesidad, corazón isquémico, diabetes mellitus, hiperlipidemia, tabaquismo e hipertensión.

**Discusión:** el estudio poblacional a gran escala muestra que los pacientes con vitíligo tienen un riesgo 1.7 veces mayor de sufrir psoriasis. Tener psoriasis preexistente eleva la probabilidad de manifestar vitíligo principalmente en individuos jóvenes; los pacientes con vitíligo y psoriasis comórbida eran mayores, tenían mayor prevalencia de comorbilidades principalmente cardiovasculares. Éste fue el primer estudio de cohorte retrospectivo que evidencia esta asociación. Los hallazgos del estudio concuerdan con otros en el aumento del riesgo de psoriasis en el vitíligo, pero la asociación inversa no fue tan significativa después del análisis estadístico. El vitíligo y la psoriasis activan y comparten vías de respuesta inmunitaria, como Th1 y Th17 con la producción respectiva de citocinas inflamatorias; el mecanismo por el que estas enfermedades se han asociado no se conoce con precisión, pero se considera a la predisposición genética un factor, por compartir locus genéticos comunes, así como la postulación de varias hipótesis, como el fenómeno de propagación del epítipo,

en donde el proceso autoinflamatorio activado en el vitíligo, que va contra epítomos propios del vitíligo, causa exposición de epítomos epidérmicos produciendo activación inmunológica contra estos antígenos relacionados con la psoriasis. En algunos pacientes las lesiones de vitíligo y psoriasis se localizan en la misma zona de forma concomitante, por lo que el fenómeno de Koebner se ha sugerido como mecanismo de coexistencia, en donde la piel con vitíligo puede inducir la aparición de lesiones de psoriasis y viceversa. Debido al gran tamaño de la muestra, se considera que los resultados evidenciados en el estudio proporcionan datos claros de la situación epidemiológica del tema tratado, por lo que se estima que los pacientes con vitíligo tienen 1.7 veces mayor probabilidad de padecer psoriasis.

**Conclusiones:** es necesario llevar a cabo más investigación para la comprensión del vínculo de estos dos trastornos, para poder proporcionar mejor calidad de vida a los pacientes, disminuyendo las comorbilidades y dándoles mejor tratamiento.

*Elizabeth Hernández Aguilar*

**Kamrani P, Hedrick J, Marks JG, Zaenglein AL. Petroleum jelly: A comprehensive review of its history, uses, and safety (Jalea de petrolato: revisión completa de su historia, usos y seguridad) J Am Acad Dermatol 2023; S0190-9622 (23): 01107-6. doi: 10.1016/j.jaad.2023.06.010.**

**Introducción y manufactura:** la creación de gelatina de petrolato o vaselina se atribuye al químico Robert Chesebrough, quien en 1859 descubrió que los trabajadores utilizaban “cera en barra” para tratar heridas. Este descubrimiento lo llevó a desarrollar un producto derivado de la destilación, desasfaltado y desparafinado del petróleo. Actualmente la vaselina se encuentra en dos formas, la blanca y amarilla, la primera es la versión más purificada, libre de impurezas como hidrocarburos aromáticos policíclicos (HAP).

**Carcinogenicidad:** los hidrocarburos aromáticos policíclicos son sustancias cancerígenas bien reconocidas y podrían tener vínculos con diversos tipos de cáncer cuando se ingieren por vía oral. En experimentos con animales, se ha observado que los emolientes que contienen hidrocarburos aromáticos policíclicos tienen una absorción mínima a través de la piel. Aunque los estudios en humanos de la seguridad de los hidrocarburos aromáticos policíclicos tienen limitaciones, hasta ahora no se ha detectado ninguna evidencia que indique que el uso de vaselina pueda ser carcinogénico.

**Propiedades físicas:** la vaselina es una mezcla semisólida de hidrocarburos saturados ramificados y cíclicos, compuesta por líquidos (aceite mineral) y sólidos (cera de parafina, cera microcristalina). Actúa como un humectante oclusivo anhidro, reduciendo significativamente la pérdida de agua transepidérmica en un 50 al 99%, superando la eficacia de otras cremas con base de agua. Estudios en humanos han demostrado que acelera la reparación de la barrera cutánea, aumenta el grosor del estrato córneo y favorece la exfoliación de la piel al desprender queratinocitos tras su aplicación. En casos de dermatitis atópica, aumenta la expresión de proteínas de barrera y péptidos antimicrobianos. Cuando se utiliza como vehículo de esteroides tópicos, mejora su penetración en el estrato córneo.

**Usos en medicina:** es un humectante útil en personas de piel sensible por su bajo potencial alergénico y la falta de conservadores. Por sus propiedades anhidras, resiste a la contaminación microbiana, oxidación y degradación temprana. Ha demostrado beneficios en la cicatrización de heridas y en el tratamiento de quemaduras. En estudios en humanos demostró menor riesgo de dermatitis alérgica de contacto cuando se usa como vehículo. Mejora la eficacia de la terapia con radiación ultravioleta B de banda estrecha en pacientes con psoriasis.

**Alergenicidad:** el proceso de purificación elimina de manera efectiva los hidrocarburos aromáticos policíclicos, los cuales son el alérgeno sospechoso en los casos excepcionalmente raros de reacciones alérgicas. Sin embargo, los pocos casos de alergia de contacto a la vaselina pueden complicar el diagnóstico a otros alérgenos, ya que es el principal vehículo utilizado en las pruebas de parche.

**Comedogenicidad:** los estudios iniciales informaron comedogenicidad leve cuando se aplicó vaselina bajo oclusión durante 6 semanas en estudios en humanos; sin embargo, en investigaciones posteriores se mostró alivio de las pápulas del acné. Un estudio de 910 pacientes posadolescentes con acné demostró disminución en el número de lesiones de acné después del uso de vaselina blanca.

**Seguridad en neonatos pretérmino:** el uso de vaselina en recién nacidos prematuros debe ser con estrecha vigilancia debido a su barrera epidérmica inmadura. Algunos estudios han demostrado beneficios al reducir la pérdida de agua a través de la piel. Sin embargo, investigaciones posteriores han planteado preocupaciones de mayor riesgo de infecciones. Se ha observado que el uso de vaselina puede aumentar la incidencia de candidiasis sistémica y sepsis bacteriana nosocomial en bebés prematuros de peso extremadamente bajo. No obstante, en casos de bebés que nacen con membrana colodión u otros trastornos de la capa córnea, se continúa recomendando su uso junto con medidas de control de infecciones.

**Inflamabilidad:** la vaselina por sí misma no es altamente inflamable, pero puede servir como un acelerador de incendios cuando se impregna en la tela o en la piel. Los pacientes con apósitos impregnados de vaselina y que reciban terapia con oxígeno suplementario deben evitar el contacto directo con una llama para reducir el riesgo de accidentes por incendio.

**Conclusiones:** la vaselina tiene varias aplicaciones en dermatología, como vehículo de prueba de parche y medicamentos tópicos, así como tratamiento independiente. A medida que la vaselina gana más atención, es esencial comprender su historia, perfil de seguridad y conceptos erróneos en torno a su uso.

Jorge Alberto Cortez Vila

**Nadelmann ER, Yah JE, Chen ST. Management of cutaneous immune-related adverse events in patients with cancer treated with immune checkpoint inhibitors: A systematic review (Manejo de eventos adversos en pacientes con cáncer tratados con inhibidores de punto de control: revisión sistemática).** JAMA 2021. doi: 10.1001/jamaoncol.2021.4318.

**Introducción:** la administración de los inhibidores de punto de control está en aumento por su capacidad de usar el sistema inmunitario para lograr un efecto antitumoral. Los más frecuentes son contra CTLA-4 (ipilimumab), PD-1 (nivolumab, pembrolizumab y cemiplimab) y PD-L1 (avelumab, atezolizumab y durvalumab). Se analizaron los efectos cutáneos tóxicos relacionados con el sistema inmunitario en pacientes con cáncer con la finalidad de describir los métodos de tratamiento y las respuestas al tratamiento.

**Métodos:** se realizó una búsqueda de artículos en 4 bases de datos: PubMed, Embase European, Web of Science y Google Scholar. Se incluyeron artículos publicados entre enero de 2010 y junio de 2020, en inglés, que fueran artículos originales, reportes de caso, reportes cortos, cartas de investigación y las listas de referencia. Se excluyeron los artículos publicados antes de 2010, en otros idiomas, y los artículos de revisión, libros y editoriales.

**Resultados:** se incluyeron en el análisis 879 erupciones de pacientes con edad de 25 a 93 años. El eritema multiforme, el síndrome de

Stevens-Johnson y la necrólisis epidérmica tóxica mostraron una manifestación más temprana, de 4 días a 41 semanas, mientras que el liquenoide y las reacciones inmunoampollosas se manifestaron de forma más tardía: de un día a 72 semanas y de 2 a 80 semanas, respectivamente. Se distribuyeron por categoría de la siguiente manera: *maculopapular*: 72 casos (47%) aparecieron después de monoterapia anti-PD-1/PD-L1 y 69 casos (45%) después de la combinación PD-1/CTLA-4. Sólo 31 casos fueron severos y se manifestaron entre 1 y 24 semanas después del inhibidor del punto de control. *Liquenoide*: 106 casos (86%) aparecieron entre un día y 72 semanas después de la administración de PD-1 o PD-L1 en monoterapia. Sólo 17 casos fueron severos. *Inmunoampollosos*: 56 reacciones se clasificaron en penfigoide ampollosos (22, 39%), eritema multiforme ampollosos (1, 2%), liquenoide ampollosos (1, 2%), inmunoglobulina A lineal ampollosos (1, 2%), penfigoide de membranas mucosas (1, 2%), penfigoide paraneoplásico (1, 2%) y dermatosis inespecíficas ampollosas (29, 52%). Cincuenta y dos erupciones (93%) aparecieron después de PD-1/PD-L1 en monoterapia. Treinta (54%) se describieron como severas y se desarrollaron entre 2 y 80 semanas después del inicio de la inmunoterapia. *Psoriasisiformes*: 78 casos se categorizaron de la siguiente manera: reaparición de psoriasis: 31 (40%), psoriasis *de novo*: 24 (31%), pitiriasis rubra pilaris: 1 (1%) y reacciones psoriasisiformes inespecíficas: 22 (28%). Sólo 11 (14%) fueron severas y se manifestaron entre 2 y 53 semanas después de la inmunoterapia. Se identificaron como eritema multiforme, síndrome de Stevens-Johnson/necrólisis epidérmica tóxica y 12 (63.2%) ocurrieron después del inhibidor de PD-1 en monoterapia; 18 (95%) fueron severas y se desarrollaron entre 4 y 31 semanas después.

**Discusión:** de los 879 eventos adversos encontrados, el más frecuente fue el prurito (25%), maculopapular (17%) y liquenoide (14%). Las reacciones orales (18/21, 86%), maculopapulares (123/152, 81%) y psoriasisiformes (62/78, 80%)



se trataron con esteroides tópicos. El síndrome DRESS (2/2, 100%), la enfermedad de tejidos conectivos (12/12, 100%) y síndrome de Stevens-Johnson/eritema multiforme (15/19, 79%) se trataron con esteroides sistémicos y suspensión de la inmunoterapia.

**Conclusión:** se trataron 11 categorías mayores de efectos cutáneos tóxicos relacionados con el sistema inmunitario y 16 subcategorías que proveen mejor infraestructura para caracterizar este tipo de reacciones.

Zonía Robenne Moore

**Wang B, Huang Y, Tang Y, Zhao Z, et al. Paroxetine is an effective treatment for refractory erythema of rosacea: Primary results from the Prospective Rosacea Refractory Erythema Randomized Clinical Trial (La paroxetina es un tratamiento eficaz contra el eritema resistente de la rosácea: resultados primarios del ensayo clínico aleatorio prospectivo de eritema resistente de la rosácea)** *J Am Acad Dermatol* 2023; 88 (6): 1300-1307. doi: 10.1016/j.jaad.2023.01.044.

**Introducción:** el tratamiento actual de la rosácea es limitado, la doxiciclina oral es la única opción sistémica aprobada, pero con efectos limitados, por lo que se requieren alternativas terapéuticas para tratar los síntomas. La paroxetina, un inhibidor selectivo de la recaptura de serotonina prescrito para tratar la depresión, ha mostrado alivio de los síntomas del síndrome climatérico causados por disfunción vascular. Debido a que la rosácea implica problemas de regulación vascular, se considera que la paroxetina podría ser un tratamiento potencial. Los autores de este estudio diseñaron un ensayo clínico prospectivo, con distribución al azar y doble ciego para evaluar la eficacia y seguridad de la paroxetina a una dosis de 25 mg diarios, en comparación con un placebo para tratar los síntomas moderados a graves del eritema resistente en pacientes con rosácea.

**Metodología:** se seleccionaron 112 pacientes de 18-65 años con diagnóstico de rosácea resistente y síntomas moderados a severos. Se dividieron en dos grupos: 58 recibieron 25 mg al día de paroxetina durante 12 semanas y 54 recibieron placebo. La eficacia y tolerabilidad de la paroxetina se evaluó con varias herramientas: la evaluación clínica del eritema (*Clinical Erythema Assessment score*), la herramienta de evaluación del rubor (*Flushing assessment tool*), el cuestionario de calidad de vida de rosácea (*RosaQoL*) y escalas de depresión, ansiedad y estrés.

**Resultados:** la variable principal fue la mejoría en la evaluación clínica del eritema, se observó que el 42.9% de los pacientes con paroxetina en comparación con un 20.8% del grupo placebo mostró mejoría en el puntaje de esta herramienta ( $p = 0.02$ ). La evaluación del rubor también mostró mejoría en el grupo con paroxetina, en el que el 44.9% redujo hasta en 2 puntos su severidad, contra un 25% de los que lo lograron en el grupo placebo ( $p = 0.04$ ). En cuanto al número de lesiones inflamatorias, el grupo con paroxetina mostró un número menor a 12 semanas, pero la diferencia no fue significativa ( $p = 0.57$ ). Los síntomas irritativos mostraron alivio de hasta 2 puntos en el 46.9% de los pacientes con paroxetina en comparación con un 18.8% del grupo placebo ( $p = 0.003$ ). El *RosaQoL* no difirió de forma significativa entre los grupos ( $p = 0.831$ ). De los síntomas psicológicos, únicamente hubo alivio importante de la depresión (20.4% en pacientes con paroxetina y 6.3% en grupo placebo,  $p: 0.041$ ). La paroxetina fue generalmente bien tolerada, sin diferencias notables en los efectos adversos entre ambos grupos.

**Discusión:** la paroxetina demostró ser eficaz en el tratamiento del eritema moderado a severo de la rosácea. El eritema, el rubor y los síntomas irritativos mostraron alivio significativo en el grupo que recibió paroxetina. Sin embargo, otras variables como la calidad de vida y el nú-

mero de lesiones no mostraron ese resultado. El estudio sugiere que el mecanismo de acción de la paroxetina para estabilizar la función vascular y su efecto en la regulación hipertérmica pueden contribuir a la terapia contra la rosácea. Es importante tener en cuenta que el estudio tiene algunas limitaciones, como una muestra poblacional pequeña y un tiempo de seguimiento corto. Se recomienda realizar estudios a largo plazo para evaluar el posible alivio del eritema e investigar su seguridad y tolerabilidad en este contexto.

**Conclusiones:** en general, el estudio concluye que la paroxetina se muestra prometedora como opción de tratamiento contra el eritema moderado a severo de la rosácea; sin embargo, se necesitan más estudios para confirmar su eficacia y seguridad a largo plazo.

*Jorge Alberto Cortez Vil*

**Pluta-Kubicz M, Brzoza Z. Chronic urticaria: Pathogenesis, diagnostics, therapy and influence of coexisting angioedema (Urticaria crónica: Patogénesis, diagnóstico, terapia e influencia del angioedema coexistente). J Clin Med 2023; 12: 688. doi.org/10.3390/jcm12020688.**

**Antecedentes:** la urticaria es una de las manifestaciones dermatológicas más frecuentes, ocurre normalmente de forma paroxística recurrente. Las ronchas causadas por la urticaria provocan edema incrementando la permeabilidad de los vasos sanguíneos. La urticaria puede dividirse en: aguda, que tiende a curarse en 6 semanas, y crónica, en la que los cambios en la piel persisten por más de 6 semanas. Asimismo, la urticaria crónica puede aparecer de forma espontánea o inducible. Actualmente se han identificado dos endotipos de urticaria crónica espontánea: tipos I y IIb, la tipo I está relacionada con la aparición de anticuerpos IgE frente a autoantígenos; en la tipo IIb se identifican anticuerpos IgG e IgM contra IgE y receptores de alta afinidad para IgE,

por lo que se relaciona con mayor gravedad de los síntomas y una duración prolongada de la enfermedad. Entre las urticarias inducibles distinguimos: dermografismo sintomático, urticaria por frío, por presión retardada, solar, por calor, vibratoria, colinérgica, de contacto y acuagénica. Para el diagnóstico de urticaria se recomienda realizar: pruebas de laboratorio básicas (morfolo-gía de sangre periférica, VSG, PCR, anti-TPO, anti-Tg), así como pruebas adicionales en casos más complejos. En el tratamiento de la urticaria, los antihistamínicos de segunda generación constituyen la base del tratamiento sintomático de primera línea. En caso de que la enfermedad continúe tras aplicar la dosis estándar de antihistamínicos se sugiere cuadruplicar la dosis. La tercera línea de tratamiento es añadir el anticuerpo monoclonal humano AH-omalizumab. El medicamento se administra por vía subcutánea en intervalos de 2 a 4 semanas. La cuarta línea de terapia implica el tratamiento con el uso adicional de ciclosporina en lugar de omalizumab. En caso de exacerbación de los síntomas con alguna de las estrategias mencionadas, se permite la aplicación de un ciclo corto de glucocorticoides sistémicos (máximo 10 días).

**Angioedema como forma de manifestación de la urticaria:** el angioedema es un edema del tejido subcutáneo o submucoso que se manifiesta como resultado de la extensión y aumento de la permeabilidad vascular, se caracteriza por ser bien delimitado, asimétrico y de localización alrededor de los párpados, los labios, las zonas genitales, así como las partes distales de las extremidades; también puede afectar la mucosa, principalmente de las vías respiratorias superiores, coexiste frecuentemente con habones y suele aliviarse en un periodo de 24 a 72 horas.

**El efecto del angioedema y las ronchas en la calidad de vida:** los ataques de edema en el curso del angioedema hereditario pueden provocar síntomas de depresión y ansiedad; la influencia negativa de los síntomas de urticaria crónica

espontánea en las emociones y la calidad de vida de los pacientes es indudable. La experiencia clínica demuestra que los síntomas de angioedema en el curso de la urticaria crónica espontánea, especialmente en una localización específica, provocan alteraciones emocionales, un tercio de los pacientes con urticaria crónica tienen síntomas inducidos por factores químicos o físicos y evitarlos supone una limitación significativa de su calidad de vida. El angioedema puede ser desfigurante, doloroso y en ciertas ocasiones llegar a limitar el funcionamiento de los pacientes en actividades diarias y la vida profesional. Los episodios de edema facial y de la cavidad oral provocan dificultades res-

piratorias con miedo a la asfixia, por lo que la sensación constante de miedo puede provocar trastornos del sueño, que son causa frecuente de visitas al médico.

**Conclusiones:** la urticaria es un trastorno multiforme con una fisiopatología parcialmente desconocida. El angioedema recurrente es una forma de urticaria crónica, los síntomas del angioedema, con o sin habones coexistentes, constituyen una causa significativa del deterioro de la calidad de vida de los pacientes con urticaria.

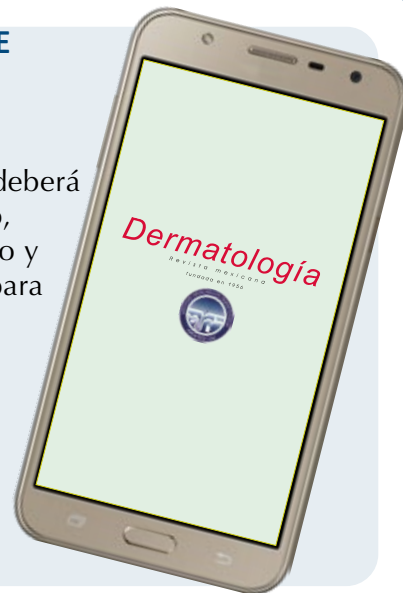Carla I Figueroa

### AVISO IMPORTANTE

Ahora puede descargar la aplicación de **Dermatología Revista Mexicana**.

Para consultar el texto completo de los artículos deberá registrarse una sola vez con su correo electrónico, crear una contraseña, indicar su nombre completo y especialidad. Esta información es indispensable para saber qué consulta y cuáles son sus intereses y poder en el futuro inmediato satisfacer sus necesidades de información.

La aplicación está disponible para Android o iPhone.



<https://doi.org/10.24245/drm/bmu.v67i5.9173>

## **Dra. Sagrario Hierro Orozco (1939-2023)**

---

### *Dra. Sagrario Hierro Orozco (1939-2023).*

Salvador Alonso Gutiérrez Ávila

El día 8 de agosto de 2023 la Dra. Hierro, conocida así por la comunidad de dermatólogos de México, falleció a los 84 años en su casa de Coyoacán después de haber dedicado su vida al servicio médico del ISSSTE y a la formación de dermatólogos por más de 50 años.

Nació en el Puerto de Veracruz, ciudad que le otorgó el título de Ciudadana Distinguida por su trayectoria y logros profesionales. Su "romance con la medicina", como así ella lo llamaba, nació en la Facultad de Medicina de la Universidad de Veracruz terminando los estudios de licenciatura en 1962. El Centro Médico Nacional 20 de Noviembre del ISSSTE le otorgó el grado de médico internista en 1966, dos años más tarde el mismo nosocomio le otorgó el título de dermatóloga. Durante sus años de formación médica se consolidó su carácter firme y persistente, que la llevó a participar de forma activa en el movimiento médico de 1964, donde exigió mejores salarios, seguridad y derechos para los médicos de su época.

En 1982 fue nombrada jefa del servicio de Dermatología en el Centro Médico Nacional 20 de Noviembre, donde en 1989 inició su labor como profesora titular, cargos que mantuvo hasta enero de 2023 cuando su estado de salud le impidió continuar ejerciendo.

De 1993 a 1988 ocupó la Subdirección Médica del Centro Médico Nacional 20 de Noviembre por su liderazgo, dedicación y fortaleza. En marzo de 2020 se le invitó a colgar su bata blanca debido a su edad y a retirarse por los riesgos que le significaba la pandemia de COVID 19,

Dermatólogo, alergólogo, internista.  
Director del Hospital General Tacuba,  
ISSSTE, Ciudad de México.

#### **Correspondencia**

Salvador Alonso Gutiérrez Ávila  
salvador.gutierrez@issste.gob.mx

#### **Este artículo debe citarse como:**

Gutiérrez-Ávila SA. Dra. Sagrario Hierro Orozco (1939-2023). Dermatol Rev Mex 2023; 67 (5): 760-761.

se negó rotundamente por sus principios, lealtad y amor a la medicina. De inicio a fin de la pandemia se mantuvo firme en su hospital; durante los momentos más difíciles de la pandemia se le recuerda dirigiendo a grupos de residentes apoyando a los diferentes servicios del hospital.

En enero de 2023, a los 83 años, su estado de salud le obligó a jubilarse; sin embargo, su mente activa y lúcida permitió que continuara asistiendo y opinando de manera virtual en las clases del posgrado que ella misma construyó años atrás. Siempre fue puntual, se le veía en el hospital desde las 05:30 am, jamás faltaba a clases y mucho menos se le podía interrumpir en su horario de consulta.

Fue una mujer leal y de principios, valiente, feminista y de pensamiento crítico; quienes la conocían sabían que era exigente y directa, para muchos intolerante. Esa personalidad se desarrolló en una época donde el sexo masculino

ejercía de manera totalitaria el patriarcado tanto en el medio laboral como social. Las dificultades para el sexo femenino de su época lograron desarrollar en ella una capacidad de adaptación, misma que demostró a través del tiempo; sabía usar máquina de escribir, pero hasta sus últimos días disfrutó de conectarse de manera virtual a las clases, continuaba escuchando la radio, pero a la vez usaba su celular de manera perfecta para enviar y recibir correos electrónicos.

Para aquellos que nos permitimos conocer a la Dra. Hierro sabíamos que, a pesar de su carácter estricto y fuerte, podíamos encontrar en ella amistad, consejo, sabiduría e instrucción. Estuvo casada con su profesión: la medicina. Su pasión fue la dermatología, que demostraba en su perfil de redes sociales con la frase: *“Derma siempre alerta”*. Nunca olvidaremos las palabras con la que nos instruyó a llegar tan lejos como ella lo logró: *“Constancia, paciencia, fe y buena voluntad”*.



<https://doi.org/10.24245/drm/bmu.v67i5.9146>

## Pioderma gangrenoso ampolloso y su asociación con enfermedades hematológicas

### *Bullous pyoderma gangrenosum and its association with hematological diseases.*

Laura Gabriela Soto Salazar,<sup>1</sup> Aída Sarai Ramírez González,<sup>1</sup> Karen Viviana Cervantes Rosales,<sup>1</sup> Luis García Valdés,<sup>1</sup> Daniela Tonanzin Guzmán Colín,<sup>1</sup> German Juanicotena Madrigal,<sup>1</sup> Margarita Consuelo Corona Torres,<sup>2</sup> Marisol Ramírez Padilla<sup>3</sup>

#### ANTECEDENTES

El pioderma gangrenoso es una dermatosis inflamatoria neutrofilica poco común. Puede aparecer con o sin asociación con un trastorno subyacente, la enfermedad inflamatoria intestinal es la enfermedad implicada con más frecuencia, seguida de la artritis inflamatoria y las neoplasias sólidas y hematológicas malignas. Existen cuatro variantes de pioderma gangrenoso principales: la clásica o ulcerativa (la más frecuente), la pustular, la vegetante y la ampollosa o atípica, las cuales difieren en manifestación clínica, localización y enfermedades asociadas.<sup>1-4</sup>

La dermatosis neutrofilica más asociada con neoplasias hematológicas malignas es el pioderma gangrenoso y dentro de éste la variedad ampollosa o atípica se encuentra con mayor frecuencia. Por su parte, la neoplasia hematológica maligna más asociada con el pioderma gangrenoso es la leucemia mieloide aguda. La manifestación del pioderma gangrenoso puede seguir, preceder o ser concomitante a la neoplasia hematológica maligna. En términos clínicos y en contraste con la variante clásica, la variedad ampollosa del pioderma gangrenoso exhibe una topografía predominante en la cabeza, el cuello y las extremidades superiores con una morfología consistente en ampollas sobre base inflamatoria, de aspecto azul-grisáceo que se rompen y evolucionan hacia úlceras superficiales. Al igual que en el pioderma gangrenoso clásico, las lesiones son dolorosas.<sup>5,6,7</sup>

<sup>1</sup> Residente de dermatología.

<sup>2</sup> Médico pasante del Servicio Social de Dermatología.

<sup>3</sup> Titular de posgrado en dermatología. Hospital Civil de Guadalajara Fray Antonio Alcalde, Guadalajara, Jalisco, México.

**Recibido:** noviembre 2022

**Aceptado:** noviembre 2022

#### Correspondencia

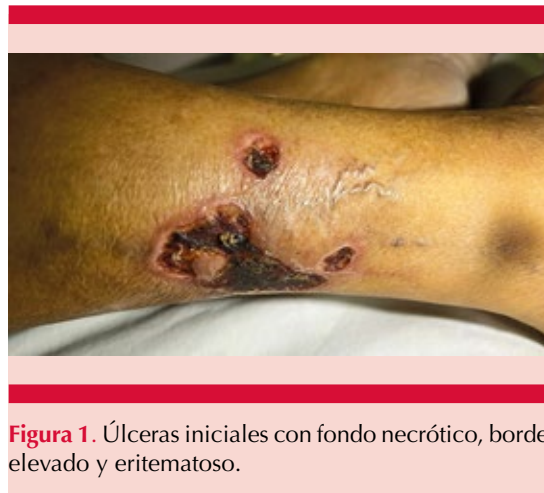Laura Gabriela Soto Salazar  
gabrielasotosalazar@gmail.com

**Este artículo debe citarse como:**  
Soto-Salazar LG, Ramírez-González AS, Cervantes-Rosales KV, García-Valdés L, Guzmán-Colín DT, Juanicotena-Madrigal G, Corona-Torres MC, Ramírez-Padilla M. Pioderma gangrenoso ampolloso y su asociación con enfermedades hematológicas. Dermatol Rev Mex 2023; 67 (5): 762-765.

El objetivo de esta carta es la exposición breve de un caso clínico que destaca la importancia de la asociación de las dermatosis inmunomediadas, como el pioderma gangrenoso, con las enfermedades hematológicas malignas.

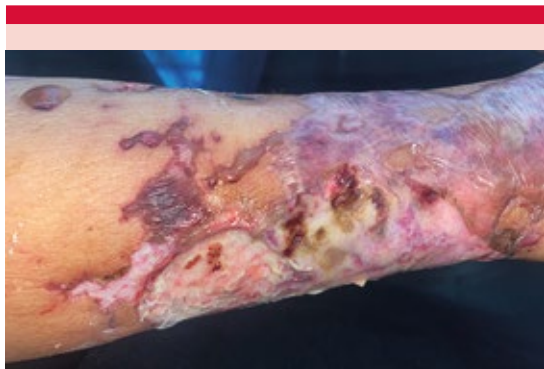### CASO CLÍNICO

Paciente femenina de 63 años de edad con antecedente de reciente diagnóstico de linfoma no Hodgkin difuso de células B grandes de alto grado (BCL2 +, KI67 89%) y enfermedad renal crónica en terapia de reemplazo renal con hemodiálisis, a quien se acudió a valorar al área de hospitalización de hematología, lugar donde había ingresado para administración de quimioterapia intravenosa. Refirió inicio de la dermatosis un año previo a la valoración por parte de nuestro servicio, con aparición de úlceras en ambas piernas que, según referían los familiares, eran autoinducidas por rasgado, motivo por el cual no habían acudido a atención médica. Al momento de la exploración encontramos una dermatosis simétrica localizada en ambas piernas, constituida por 6 úlceras, la mayor de 10 cm de diámetro y la menor de 2 cm, ambas de forma irregular con bordes eritematosos, sobreelevados y bien definidos, con fondo sucio y con escara necrótica en algunas zonas, todas las lesiones eran muy dolorosas a la manipulación (**Figura 1**). Tenía los siguientes resultados de laboratorio: hemoglobina de 8.9 g/dL, hematócrito 28%, VCM 97, plaquetas 139,000/mm<sup>3</sup>, leucocitos 21,800/mm<sup>3</sup>, neutrófilos 19,000/mm<sup>3</sup>, linfocitos 1,200/mm<sup>3</sup>, monocitos 96/mm<sup>3</sup>, eosinófilos 96/mm<sup>3</sup>, basófilos 105/mm<sup>3</sup>, tiempos de coagulación normales, fibrinógeno 774 mg/dL, glucosa 94 mg/dL, creatinina 3.0 mg/dL, urea 134 mg/dL. La ultrasonografía Doppler vascular de ambas piernas resultó sin alteraciones. Se realizó diagnóstico presuntivo de pioderma gangrenoso por lo que se tomó biopsia por sacabocados de 4 mm. Se recibió resultado de biopsia con tin-

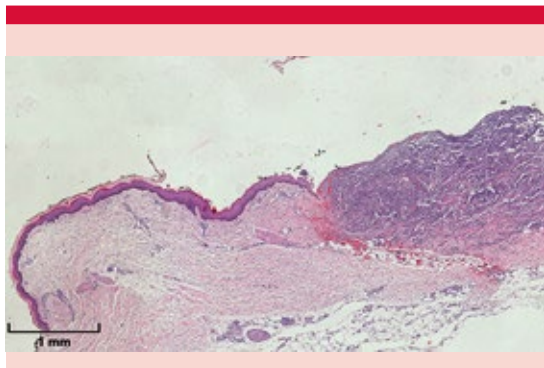


**Figura 1.** Úlceras iniciales con fondo necrótico, borde elevado y eritematoso.

ción de hematoxilina y eosina que mostró una epidermis ulcerada con dermis y tejido celular subcutáneo con infiltrado inflamatorio difuso a expensas de neutrófilos, así como algunas áreas de necrosis; con base en los criterios de Paracelsus y Delphi se confirmó el diagnóstico de pioderma gangrenoso clásico. Se inició tratamiento sistémico con 1 mg/kg de prednisona, cuidados generales de las úlceras y por parte del servicio de hematología la paciente continuó con su esquema de quimioterapia. Tras 13 días de tratamiento esteroideo sistémico y quimioterapia las lesiones mostraron empeoramiento y cambios morfológicos con aparición de ampollas tensas de contenido turbio grisáceo de base eritematosa y cuyo tamaño se limitaba a las antiguas úlceras necróticas (**Figura 2**). Se realizó un nuevo estudio histopatológico que resultó compatible con pioderma gangrenoso variedad ampulosa (**Figura 3**). En un intento de optimizar el manejo se agregó al tratamiento sistémico previamente establecido corticosteroide e inhibidor de la calcineurina tópicos con lo que mostró estancamiento en la evolución de las lesiones. Debido a complicaciones propias de la enfermedad hematológica de base la paciente tuvo un desenlace fatal.



**Figura 2.** Ampollas de contenido blanco-grisáceo que aparecieron más adelante en la evolución.



**Figura 3.** Imagen panorámica de biopsia teñida con hematoxilina y eosina donde se aprecia infiltrado inflamatorio difuso a expensas de neutrófilos, así como ampolla subepidérmica con células inflamatorias.

## DISCUSIÓN Y CONCLUSIONES

El pioderma gangrenoso clásico y el ampolloso tienen manifestación clínica distinta, como en todas las enfermedades en dermatología, tener presentes las características de cada una de estas variantes puede permitir el diagnóstico temprano que en ambos casos es de vital importancia para la adecuada evaluación sistémica en busca de probables enfermedades subyacentes.<sup>2</sup>

En el caso comunicado, es destacable la topografía en las extremidades inferiores, la cual no es la más frecuente del pioderma gangrenoso ampolloso; de la misma manera, resalta la evolución de las lesiones que precedieron al diagnóstico de leucemia por meses y se manifestaron inicialmente como variedad clásica y más adelante evolucionaron a la ampollosa.

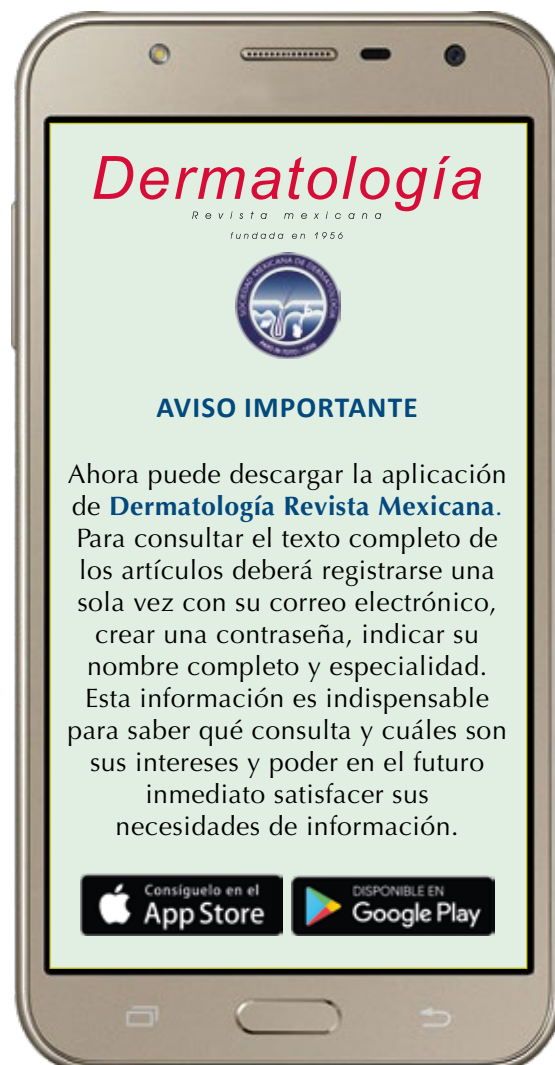
La variedad ampollosa del pioderma gangrenoso tiene mal pronóstico cuando se acompaña de una neoplasia hematológica maligna, ya que en esta situación las neoplasias hematológicas malignas suelen ser agresivas. Se ha descrito que los pacientes con pioderma gangrenoso y leucemia mieloide aguda tienen mortalidad que puede alcanzar el 75% en el primer año después del diagnóstico. Con esta información y recordando que la neoplasia hematológica maligna puede seguir, ser concomitante o preceder a la dermatosis, es importante que siempre que se establezca el diagnóstico de la variedad ampollosa del pioderma gangrenoso se realice un descart exhaustivo de una enfermedad neoplásica hematológica en pacientes que no tengan este diagnóstico previamente, esto con la finalidad de repercutir directamente en el pronóstico de los enfermos.<sup>5,6,7</sup>

## REFERENCIAS

1. Powell FC, Hackett BC, Wallach D. Pyoderma gangrenosum. In: Fitzpatrick's Dermatology in General Medicine. 8<sup>th</sup> ed. Goldsmith LA, Katz SI, Gilchrist BA, et al, editors. McGraw-Hill Companies: 2012; 1: 371.
2. Bologna J, Jorizzo JL, Schaffer JV. Dermatology. 3<sup>rd</sup> ed. Elsevier Saunders; 2012.
3. Ashchyan HJ, Butler DC, Nelson CA, Noe MH, Tsiaras WG, Lockwood SJ, James WD, Micheletti RG, Rosenbach M, Mostaghimi A. The association of age with clinical presentation and comorbidities of pyoderma gangrenosum. *JAMA Dermatol* 2018; 154 (4): 409-413. doi: 10.1001/jamadermatol.2017.5978. Erratum in: *JAMA Dermatol* 2018; 154 (5): 630.
4. Mavarakis E, Ma C, Shinkai K, Fiorentino D, Callen JP, Wollina U, Marzano AV, Wallach D, Kim K, Schadt C, Ormerod A, Fung MA, Steel A, Patel F, Qin R, Craig F, Williams HC, Powell F, Merleev A, Cheng MY. Diagnostic



- criteria of ulcerative pyoderma gangrenosum: A Delphi consensus of international experts. *JAMA Dermatol* 2018; 154 (4): 461-466. doi: 10.1001/jamadermatol.2017.5980.
- Maglie R, Genovese G, Solimani F, Guglielmo A, Pileri A, Portelli F, Hertl M, Marzano AV, Antiga E. Immune-mediated dermatoses in patients with haematological malignancies: a comprehensive review. *Am J Clin Dermatol* 2020; 21 (6): 833-854. doi: 10.1007/s40257-020-00553-9.
  - Sakiyama M, Kobayashi T, Nagata Y, Fujimoto N, Satoh T, Tajima S. Bullous pyoderma gangrenosum: a case report and review of the published work. *J Dermatol* 2012; 39 (12): 1010-5. doi: 10.1111/j.1346-8138.2012.01676.x.
  - Ashchyan HJ, Nelson CA, Stephen S, James WD, Micheletti RG, Rosenbach M. Neutrophilic dermatoses: Pyoderma gangrenosum and other bowel- and arthritis-associated neutrophilic dermatoses. *J Am Acad Dermatol* 2018; 79 (6): 1009-1022. doi: 10.1016/j.jaad.2017.11.063.



<https://doi.org/10.24245/drm/bmu.v67i5.9147>

## Cubre bocas y eritrosis pigmentaria peribucal de Brocq

### *Facemask and erythrosis pigmentosa peribuccalis (Brocq disease).*

Javier Bustos López,<sup>1</sup> Adameck Abraham Hernández Collazo,<sup>2</sup> Moisés Humberto Capilla García<sup>3</sup>

Estimados editores:

Ante la pandemia SARS-CoV-2 se ha recomendado el uso de mascarilla como medida de contención; sin embargo, la oclusión por su uso prolongado ha aumentado enfermedades cutáneas de la zona perioral y del tercio inferior de la cara debido al aumento de temperatura y humedad en la superficie cutánea causada por transpiración y aire espirado.<sup>1</sup> El aumento de temperatura ocasiona alteraciones en la tasa de excreción de sebo, que aumenta un 10% por cada grado que se eleva, además, incrementa la concentración de escualeno.<sup>1</sup> Las alteraciones en la tasa de excreción sebácea ocasionan disbiosis como aumento en la concentración de *Malassezia* condicionando melanosis seborreica (pigmentación) y *C. acnes* que ocasiona cambios inflamatorios y aumento del flujo vascular (alteraciones vasomotoras).<sup>2</sup> Los cambios en la secreción sebácea ocasionan escozor, prurito y rascado, que agrava enfermedades inflamatorias, pigmentarias y vasomotoras locales.<sup>3</sup>

La eritrosis peribucal pigmentaria medio-facial o *erythrose peribuccale pigmentaire* fue descrita por Brocq en 1923 en un grupo de pacientes con una placa de piel rugosa y seca, eritematosa y pigmentada alrededor de la boca y nariz descendiendo hacia el mentón.<sup>4</sup> Posteriormente, Ormsby y Ebert presentaron las características clínicas de una enfermedad de predominio en mujeres con afección discrómica color marrón a amarillo-rojizo con eritema va-

<sup>1</sup> Médico pasante de Servicio Social, Instituto Nacional de Pediatría, Ciudad de México.

<sup>2</sup> Dermatólogo, micólogo. Centro de Ciencias de la Salud, Universidad Autónoma de Aguascalientes, Aguascalientes, México.

<sup>3</sup> Residente de Medicina Interna, Hospital General de Zona núm. 1, IMSS, San Luis Potosí, México.

**Recibido:** septiembre 2022

**Aceptado:** noviembre 2022

#### Correspondencia

Adameck Abraham Hernández Collazo  
adameckderma@gmail.com

**Este artículo debe citarse como:**  
Bustos-López J, Hernández-Collazo AA, Capilla-García MH. Cubrebocas y eritrosis pigmentaria peribucal de Brocq. Dermatol Rev Mex 2023; 67 (5): 766-769.

riable y superficie escamosa o ecematosa con modificación de la calidad del sebo, de predominio peribucal, extendiéndose al mentón y los pliegues nasolabiales, simétrico y perfilado en los márgenes laterales, de extraordinaria resistencia al tratamiento y que causa escozor y ardor. Resalta un halo delgado, piel sin afectación alrededor de los labios. A pesar de no encontrar un origen patogénico en común en las pacientes, los autores describieron el origen vasomotor de la enfermedad. Primero, la discromía tiende a disminuir ante una presión diascópica, demostrando que es secundaria a una vasodilatación permanente con variaciones de intensidad frecuentes (*flushing*). Por otro lado, la enfermedad empeora ante la prueba de Goetsch, demostrando irritabilidad vasomotora a la respuesta simpática.<sup>5</sup> Sézary y Civatte describieron sus características histológicas de eritrosis peribucal pigmentaria: aumento en células dendríticas con ausencia de alteraciones melanocíticas epidérmicas y más bien incontinencia de pigmento, asociada con hipervascularidad y leve infiltrado inflamatorio perivascular y perifolicular con engrosamiento de las paredes foliculares.<sup>6</sup> Por tanto, su patogenia está relacionada con dos factores esenciales: microinflamación y disrupción vasomotora.<sup>5,6</sup>

En 2016 Luna describió la similitud de los hallazgos dermatoscópicos entre eritrosis peribucal pigmentaria y queratosis pilar (otro trastorno de queratinización) como escama perifolicular, aperturas perifoliculares alargadas con tapones queratósicos rodeados por un borde de glóbulos gris pizarra en patrón anular granular, al igual que la mejoría clínica al tratamiento con ivermectina tópica al 5% y fotoprotección estricta.<sup>7</sup>

Debido a los escasos reportes, su causa no está completamente establecida; sin embargo, se ha relacionado con factores coadyuvantes, como el flujo seboreico aumentado, congestión vascular rosaceiforme y con factores externos,

como la radiación solar o el uso de fragancias, cosméticos y productos de uso común como la pasta de dientes.<sup>7</sup>

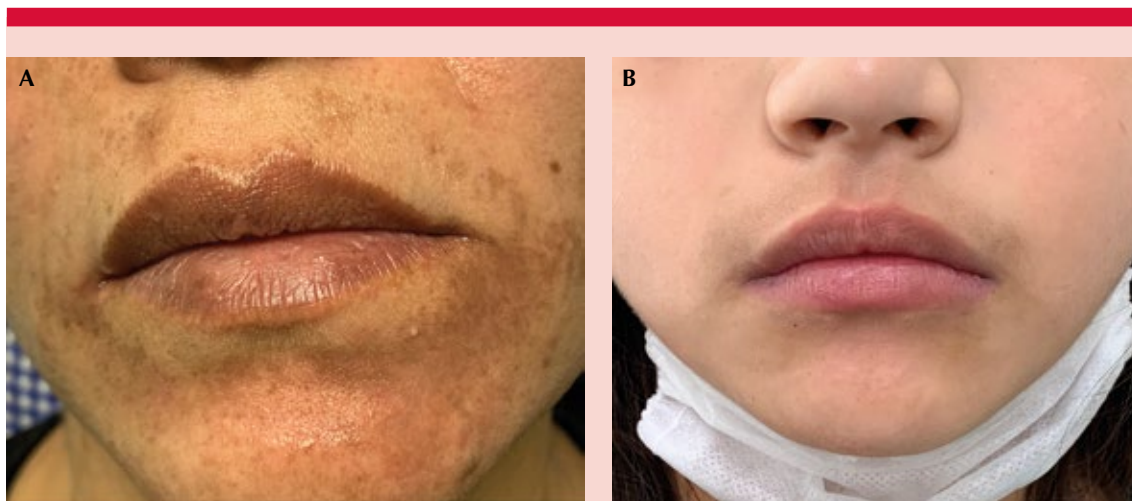En el **Cuadro 1** se presentan nueve casos con características clínicas (**Figura 1**) y dermatoscópicas (**Figura 2**) descritas en eritrosis peribucal pigmentaria, sin alteraciones endocrinas y cuyo único antecedente fue el uso prolongado de cubrebocas.

En la eritrosis peribucal pigmentaria, los hallazgos dermatoscópicos e histológicos pueden orientar al abordaje terapéutico. Por un lado, al ser una alteración vasomotora, tendrá nulo efecto el tratamiento tópico despigmentante incluso con posibilidad de empeoramiento debido a agentes contactantes,<sup>8</sup> por lo que en nuestros pacientes se decidió la administración de ácido tranexámico oral. El ácido tranexámico, además de sus efectos hemostáticos y vasculares, provee un efecto antiinflamatorio inhibiendo la unión del plasminógeno a queratinocitos que disminuye la producción de mediadores del ácido araquidónico y prostaglandinas que a su vez son estimuladores de melanocitos, ocasionando mejoría en la pigmentación.<sup>8</sup> Por otra parte, la hiperqueratosis folicular fue tratada en 3 pacientes con dosis bajas de isotretinoína (40-60 mg/semana), que además disminuye las concentraciones de escualeno y ácidos grasos libres.<sup>9</sup> Pueden agregarse inmunomoduladores tópicos como ivermectina o metronidazol,<sup>10</sup> análogos de la vitamina D3 (calcipotriol) por su efecto antiangiogénico<sup>7</sup> o ketoconazol tópico para reducir la hiperqueratosis.<sup>11</sup> Se recomienda la aplicación de emolientes fluidos de tercera generación no comedogénicos, evitar la fricción y medidas de higiene como cambio continuo de la mascarilla, aseo con dermolimpiadores suaves y agregar gasas al interior del cubrebocas que absorban el vapor exhalado por la boca y la transpiración. La eritrosis peribucal pigmentaria, al igual que el *maskne*, parece ser una enfermedad relacionada con la oclusión continua y persistente de

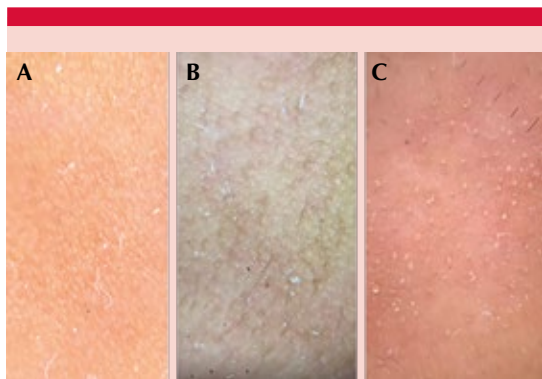**Cuadro 1.** Características clínicas y dermatoscópicas de pacientes con eritrosis peribucal pigmentaria

Sexo/ edad	Hallazgos clínico-dermatoscópicos	Antecedentes	Tratamiento prescrito
M/24	Placa de superficie rugosa con eritema, escama y pústulas + hiperseborrea	Diagnóstico previo de rosácea actualmente sin tratamiento	ISO más metronidazol tópico
F/34	Placa de eritema, escama e hiperpigmentación, pústulas y pápulas	Melasma en tratamiento previo con cosmecéuticos	AT más ISO más IPL
F/45	Eritema y pigmentación perioral con halo alrededor de los labios ( <b>Figura 1A</b> )	Ninguno	AT más ISO más metronidazol
F/48	Mancha hipercrómica en la zona perioral	Carcinoma ductal infiltrante en remisión	Ivermectina más ketoconazol
F/42	Manchas hipercrómicas marrón claro a gris con base eritematosa	Melasma en tratamiento previo con despigmentantes tópicos (hidroquinona en crema)	AT más IPL más ketoconazol
F/28	Aperturas foliculares dilatadas y pigmentación perifolicular en patrón anular granular no melanocítico ( <b>Figura 2A</b> )	Uso de protector solar mineral	AT más ISO más IPL
F/19	Manchas simétricas hipercrómicas marrón claro con escama ( <b>Figura 1B</b> ) A la dermatoscopia: telangiectasias, alargamiento de orificios foliculares y halo perifolicular gris ( <b>Figura 2B</b> )	Uso diario de maquillaje de alta cobertura	AT más IPL más metronidazol
F/52	Manchas rojizas con halo alrededor de los labios	Terapia hormonal de reemplazo por síndrome climatérico	AT más IPL más ivermectina
F/26	Hiperqueratosis e hiperpigmentación perifolicular ( <b>Figura 2C</b> )	Uso previo de crema con hidroquinona	AT más IPL más ketoconazol

ISO: isotretinoína oral; AT: ácido tranexámico oral; IPL: luz pulsada intensa.



**Figura 1.** Mancha eritematosa y pigmentada color marrón rojizo de superficie áspera en la zona del mentón; resalta el halo de piel no afectada alrededor de la mucosa labial.



**Figura 2.** Dermoscopia de luz polarizada que muestra áreas de eritema, alargamiento de aperturas foliculares con pigmentación perifolicular no melano-cítica en patrón anular granular (A), abundantes telangiectasias (B) e hiperqueratosis perifolicular (C).

las mascarillas, por lo que su frecuencia se verá en aumento mientras existan las medidas de contingencia.<sup>1,3</sup>

## REFERENCIAS

- Han C, Shi J, Chen Y, Zhang Z. Increased flare of acne caused by long-time mask wearing during COVID-19 pandemic among general population. *Dermatol Ther* 2020; e13704. doi: 10.1111/dth.13704.
- Chen YE, Fischbach MA, Belkaid Y. Skin microbiota–host interactions. *Nature* 2018; 553: 427-436. <https://doi.org/10.1038/nature25177>.
- Gomolin TA, Cline A, Russo M. Maskne: exacerbation or eruption of acne during the COVID-19 pandemic. *J Skin* 2020; 4: 438-439. <https://doi.org/10.25251/skin.4.5.7>.
- Brocq L. L'erythrose pigmentée péri-buccale. *Presse Med* 1923; 13: 728-729.
- Ormsby OS, Ebert L. Erythrose peribuccale pigmentaire de Brocq. *Arch Dermatol Syphil* 1931; 23: 429-436. doi:10.1001/archderm.1931.03880210022002.
- Sézary A, Civatte A, Lefevre P, Combe E. Dermatose pigmentée médio-faciale (forme extensive de la dermatite pigmentée péri-buccale de Brocq). *Bull Soc Franc Derm Syph* 1931; 38: 770- 773.
- Luna PC, Abad ME, González VM, Vigovich F, Casas JG, Larralde M. Erythrosis pigmentosa peribuccalis in an adolescent: dermoscopic description and management. *Pediatr Dermatol* 2016; 33: e65-e68. doi: 10.1111/pde.12756.
- Bala HR, Lee S, Wong C, Pandya AG, Rodrigues M. Oral tranexamic acid for the treatment of melasma: a review. *Dermatol Surg* 2018; 44: 814- 825. doi: 10.4103/ijid.ijd\_266\_22.
- Abdelmaksoud A, Lotti T, Anadolu R, Goldust M, Ayhan E, Dave DD et al. Low dose of isotretinoin: A comprehensive review. *Dermatol Ther* 2020; 33: e13251. doi: 10.1111/dth.13251.
- Pradhan S, Madke B, Kabra P, Lata-Singh A. Anti-inflammatory and immunomodulatory effects of antibiotics and their use in dermatology. *Indian J Dermatol* 2016; 61: 469- 481. doi: 10.4103/0019-5154.190105.
- Vandeplassche L. Anti-inflammatory effects of ketconazole: Clinical benefits in the treatment of seborrheic dermatitis. *J Am Acad Dermatol* 2007; 56: AB77. <https://doi.org/10.1016/j.jaad.2006.10.371>.

<https://doi.org/10.24245/drm/bmu.v67i5.9148>

## Manifestación clásica del liquen plano simple

### *Classic presentation of lichen planus simplex.*

Nathalya Bermúdez Barrios,<sup>1</sup> Darlyn Mariani Hernández Pérez,<sup>1</sup> Sandra Carlina Vivas Toro<sup>2</sup>

#### ANTECEDENTES

El liquen plano o liquen ruber plano es una dermatosis inflamatoria y crónica, de causa desconocida y patogenia autoinmunitaria que afecta la piel, las membranas mucosas, el pelo y las uñas. En términos clínicos, se caracteriza por pápulas violáceas de superficie plana y morfología poligonal, pruriginosas, distribuidas sobre todo de forma bilateral en las superficies flexoras de las muñecas, los tobillos, el área lumbar y los muslos.<sup>1</sup> El diagnóstico por lo general es clínico y se confirma con la biopsia cutánea, especialmente en caso atípicos.<sup>2</sup>

En el liquen plano se describen muchas variantes clínicas clasificadas según la disposición de las lesiones, el aspecto morfológico y el lugar afectado.<sup>1</sup> A continuación comunicamos un caso de liquen plano de larga evolución, cuya confirmación histopatológica determinó un tratamiento oportuno y satisfactorio para el paciente.

#### CASO CLÍNICO

Paciente masculino de 47 años de edad, natural y procedente de Valencia, estado Carabobo, Venezuela, sin antecedentes de importancia, quien acudió a consulta por padecer lesiones muy pruriginosas de meses de evolución, inicialmente localizadas en el dorso de los pies que progresaron y se generalizaron.

A la exploración física se observó una dermatosis generalizada bilateral y simétrica, caracterizada por pápulas purpúricas, poligonales, de

<sup>1</sup> Médico residente de primer año de posgrado de dermatología.

<sup>2</sup> Internista-Dermatóloga. Universidad de Carabobo, Ciudad Hospitalaria Dr. Enrique Tejera, Valencia, Venezuela.

**Recibido:** noviembre 2022

**Aceptado:** diciembre 2022

#### Correspondencia

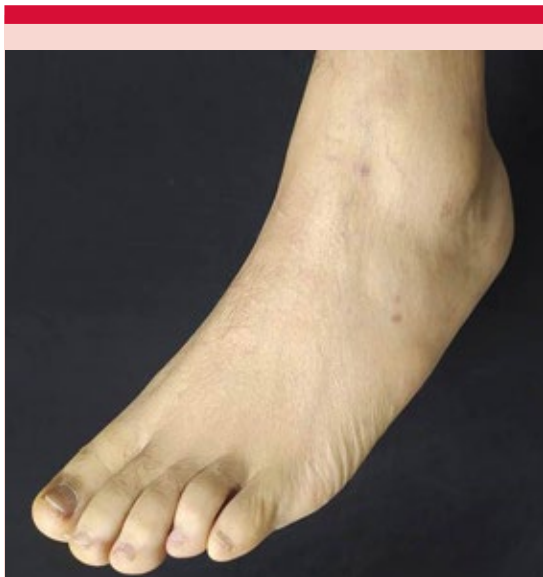
Nathalya Bermúdez Barrios  
Nathalyabb91@gmail.com

**Este artículo debe citarse como:**  
Bermúdez-Barrios N, Hernández-Pérez DM, Vivas-Toro SC. Manifestación clásica del liquen plano simple. Dermatol Rev Mex 2023; 67 (5): 770-773.

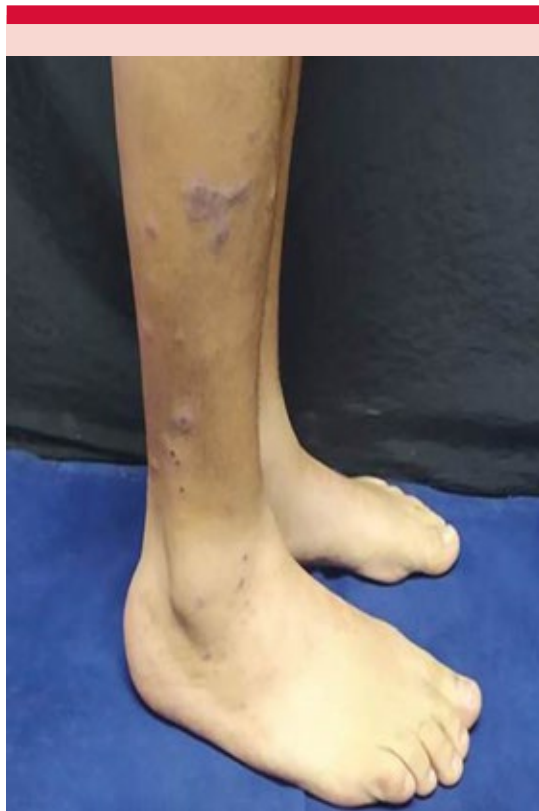superficie plana (**Figura 1**), algunas conflúan formando placas de bordes regulares, bien definidos muy pruriginosas no dolorosas de años de evolución (**Figura 2**). A la dermatoscopia se evidenció una placa eritematoviolácea de bordes regulares bien definidos; se apreciaban vasos lineales, de disposición regular; asimismo, se evidenciaron áreas difusas sin estructuras en su interior y estrías de Wickham. **Figura 3**

En la biopsia el reporte histopatológico mostró hiperqueratosis leve, acantosis e hiperplasia epidérmica, con crestas en dientes de sierra, e infiltrado linfocitario en banda, liquenoide (**Figura 4**), con lo que se estableció el diagnóstico definitivo de liquen plano.

El tratamiento de las lesiones cutáneas incluyó corticosteroides por vía tópica con clobetasol al 0.1% una vez al día durante 21 días. Por vía oral se indicó metronidazol 500 mg cada 8 horas durante 7 días con descenso de 500 mg cada 12 horas durante 7 días y finalmente 500 mg una



**Figura 1.** Pápulas purpúricas, poligonales, de superficie plana.

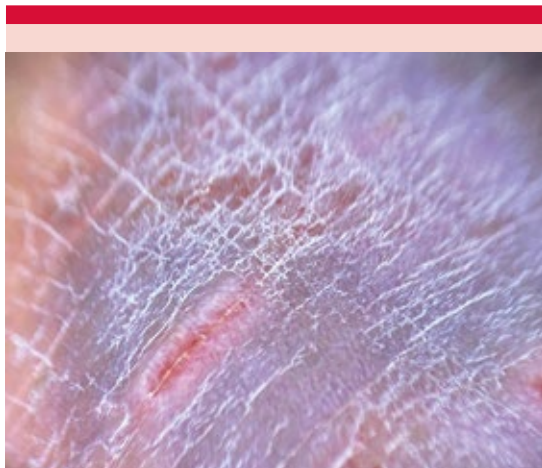

**Figura 2.** Placas de bordes regulares, bien definidos, muy pruriginosas, no dolorosas, de años de evolución.

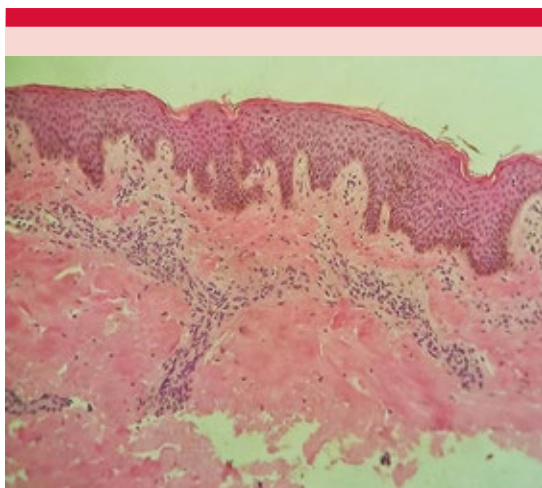
vez al día durante 7 días. Para el tratamiento sintomático del prurito se indicó antihistamínico oral (10 mg de desloratadina una vez al día durante 14 días).

## DISCUSIÓN

El liquen plano (del griego *leichen*, musgo de árbol, y del latín *planus*, plano)<sup>2</sup> es una enfermedad inflamatoria que afecta la piel, las mucosas, el pelo o las uñas.<sup>3</sup> Recibe su nombre por la semejanza que tiene con la vegetación simbiótica conocida como liquen.<sup>4</sup> El liquen plano es de distribución mundial, su prevalencia se desconoce, pero se estima del 0.22 al 1% de



**Figura 3.** Dermatoscopia: placa eritematoviolácea de bordes regulares bien definidos, se aprecian vasos lineales, de disposición regular, así como áreas difusas sin estructuras en su interior y estrías de Wickham.



**Figura 4.** En la biopsia el reporte histopatológico mostró hiperqueratosis e hiperplasia epidérmica, con crestas en dientes de sierra, e infiltrado linfocitario en banda, liquenoide.

la población adulta en todo el mundo. Esta afección parece ser más frecuente en mujeres hasta en un 65% de los casos entre 50 y 60 años. Los varones manifiestan la enfermedad en edades

más tempranas, alrededor de 30-60 años, edad que concuerda con el caso comunicado. En los niños el liquen plano es raro, se estima que del 2 al 3% de los pacientes son pediátricos.<sup>2</sup> La causa del liquen plano permanece desconocida, mientras que en la patogénesis están implicados ciertos factores, como medicamentos, virus, tumores, aloinjertos, que producirán fenómenos de carácter inmunológico. Como consecuencia de la acción de dichos factores endógenos o exógenos se desencadenaría una reacción de hipersensibilidad retardada mediada por células con dos fases: 1) inducción y proliferación; 2) evolutiva y efectora.<sup>2,5</sup>

El liquen plano clásico se caracteriza por las 4 «P»: pápulas pruriginosas poligonales y púrpuras (violáceas). Sobre la superficie de las pápulas aparece una red de finas líneas blancas, conocidas como las estrías de Wickham. Estas lesiones se distribuyen de forma simétrica y bilateral, afectando preferentemente las superficies de flexión de las muñecas y los antebrazos, las piernas, el dorso de las manos y los pies, el cuello y la región lumbosacra. En una semana las lesiones de liquen plano pueden generalizarse.<sup>6,7</sup>

El liquen plano muestra con frecuencia el fenómeno isomórfico de Koebner, que consiste en la aparición de lesiones típicas de una determinada dermatosis en áreas de piel sana que han sido previamente estimuladas mediante diversas clases de traumatismos, en este caso el más común es el rascado.<sup>2,5</sup>

El principal método diagnóstico es clínico. Por medio de la dermatoscopia, que es una herramienta útil y de fácil manejo, pueden evidenciarse vasos lineales de disposición regular, áreas difusas sin estructuras en su interior, puntos azul-gris y estrías de Wickham. Otro método es la biopsia.<sup>7</sup>

Los hallazgos histopatológicos característicos son hiperqueratosis, acantosis irregular (en



dientes de sierra), engrosamiento focal de la capa granulosa, degeneración hidrópica de las células basales y de la membrana basal, junto con un infiltrado linfocítico en banda, subepidérmico,<sup>3</sup> el cual confirma el diagnóstico.

El tratamiento clásico del liquen plano cutáneo depende de la ubicación y gravedad de las lesiones. La primera línea de tratamiento son los corticosteroides tópicos. Las terapias de segunda línea incluyen inhibidores de la calcineurina tópicos, retinoides, esteroides sistémicos, ciclosporina, metronidazol y griseofulvina. Estos últimos se administran en caso de no haber respuesta satisfactoria con el tratamiento tópico con esteroides.<sup>7,8</sup>

## CONCLUSIONES

El liquen plano es una dermatosis inflamatoria que afecta la piel, las mucosas y los anexos en la mayoría de los casos. Tiene muchas variantes de manifestación, por lo que es de suma importancia el buen estudio de las mismas.

El liquen plano ocurre con mayor incidencia en mujeres, en la quinta década de la vida; sin embargo, se plantea que en el hombre ocurre en edades más tempranas, alrededor de la ter-

cera década de la vida, lo que concuerda con nuestro paciente.

El liquen plano puede implicar dificultad diagnóstica; la dermatoscopia y la biopsia de una de las lesiones en manifestaciones atípicas permiten el diagnóstico, con un buen pronóstico y curación.

## REFERENCIAS

1. Casabella YE, Sánchez BM, Paz CN de, López DL. Liquen plano, a propósito de un caso poco frecuente. *Rev Española Podol* 2016; 27 (2): 78-81.
2. Sanchez L, Cabanillas J, Ponce M, Salluca A. Liquen plano. *Dermatología Peru* 2011; 21 (1): 27-44.
3. Palmero Callejas C, Alonso Pacheco ML, Zambrano Centeno B. Liquen plano. *Semergen* 2000; 26: 275-7. DOI: 10.1016/S1138-3593(00)73585-4.
4. Tenorio A, Tamayo L, Rodrigo R. Liquen plano. *Rev Asoc Colomb Dermatol Cir Dermatol* 2005; 36: 87-100.
5. Ayan Kusari MA, Jusleen Ahluwalia MD. Lichen planus. *N Engl J Med* 2018; 379: 567. DOI: 10.1056/NEJM1802078.
6. Casimiro LM, Corell JV. Liquen plano. *Med Cutan Iber Lat Am* 2008; 36 (5): 223-31.
7. Gupta MK, Lipner SR. Review of nail lichen planus: Epidemiology, pathogenesis, diagnosis, and treatment. *Dermatol Clin* 2021; 39 (2): 221-30. <https://doi.org/10.1016/j.det.2020.12.002>.
8. Rodríguez Acar M, Carbajal Pruneda P. Liquen plano. Revisión de la literatura. *Rev Cent Dermatol Pascua* 2006; 15: 203-8.

<https://doi.org/10.24245/drm/bmu.v67i5.9149>

Estimado Sr. Editor:

Leí con interés el artículo que lleva por título Carcinomas basocelulares en piel cabelluda radiada por tiña de la cabeza, por los doctores Martínez CJ, Careaga Cedillo I, De León Jiménez B, Cortés Peralta EC (Dermatol Rev Mex 2023; 67 [3]: 394-398) y quisiera hacer algunos comentarios:

1. Se menciona que durante los primeros 50 años del siglo pasado, la radioterapia era considerada tratamiento de primera línea contra la tiña de la piel cabelluda. Esta afirmación quizá haya sido válida para algunos países europeos, pero no para México. El equipo de radioterapia fue siempre muy caro y sólo algunos médicos podían costearlo. Lo que estaba más en boga era la depilación química con acetato de talio y en esa forma se eliminaba todo el pelo parasitado.
2. También se hace mención que la radiación ionizante es carcinogénica. Éste es un concepto muy simplista, ya que depende de quien la usa y para qué. Los médicos radioterapeutas llevan un entrenamiento muy riguroso para saber qué tipo y cuánta radiación necesita el paciente.
3. Se dice que recientemente el uso de radiación para el tratamiento de infección micótica ha disminuido. Yo más bien creo que el uso de la radioterapia para ese fin ha desaparecido desde hace un buen número de años.
4. En cuanto al caso clínico que se presenta, se señala que la paciente tenía múltiples lesiones en la piel cabelluda pero más adelante se habla de la extirpación de 2 neoplasias. ¿Qué sucedió con el resto?
5. La paciente fue radiada por *tinea capitis* a la edad de 15 años durante su infancia. A los 15 años puede ser una adolescente, pero no una infante.
6. Desde que fue radiada a los 15 años hasta los 78 años cuando aparecen las tumora-ciones, habían transcurrido 63 años. Me queda la duda de que la radioterapia haya contribuido a la aparición de las lesiones, pues es un periodo de latencia muy largo. No se menciona el tipo de piel de la paciente, su actividad, la exposición al sol, si quedaron secuelas de la radioterapia como atrofia, alopecia, etc. y si hubo exposición a químicos cancerígenos como arsénico, etc.
7. Me permito hacer un breve repaso de la radiodermatitis que es la consecuencia de haber recibido radiación sobre la piel. Podemos dividirla en 3 grados de

severidad. El primer grado se manifiesta por la aparición lenta de eritema, hiperpigmentación y pérdida de pelo. Todos los cambios en esta primera fase son reversibles. Me imagino que los médicos que hacían depilación con rayos X, se mantenían en esta fase. En el segundo grado se observa la formación de vesículas, erosiones, pérdida de pelo y retraso en la cicatrización y concluye esta fase con atrofia y telangiectasias. En el tercer grado de la radiodermatitis se incluye ulceración, infección y retraso en la cicatrización. Son frecuentes los cambios malignos en las úlceras o en las cicatrices.

Desgraciadamente no se menciona nada de los cambios en la piel fuera de la descripción de las 2 neoplasias. No sabemos si había signos de radiodermatitis que hubiera propiciado la aparición de los 2 carcinomas. Si no había signos de radiodermatitis veo difícil poder explicar el desarrollo de las 2 neoplasias 63 años después de la radioterapia.

Dr. León Neumann  
dermocirugia1@gmail.com

Estimado Editor de *Dermatología Revista Mexicana*:

Después de revisar la carta del Dr. León Neumann acerca del caso clínico, atendemos sus comentarios de la siguiente manera:

Acerca del uso de radioterapia como tratamiento de primera línea contra la tiña de la piel cabelluda en los primeros 50 años del siglo pasado, de acuerdo con Cuperus y su grupo, entre 1930 y 1960 la radioterapia era muy común para el tratamiento de enfermedades benignas de piel como psoriasis, acné y principalmente tiña de la cabeza.<sup>1</sup> Agradecemos el comentario sobre que sólo algunos médicos en México podían

costear el equipo de radioterapia, por lo que la gran parte utilizaba depilación química para tratar tiña de la cabeza.

Acerca de la radiación ionizante con efecto carcinogénico, Karagas y su grupo encontraron incremento en el riesgo relativo de carcinoma de células basales entre trabajadores de uranio, radiólogos y en niños radiados por tiña de la piel cabelluda.<sup>2</sup> La irradiación ionizante puede causar complicaciones tardías, incluido el cáncer de piel.<sup>3,4</sup> De acuerdo con Ron y su grupo y Ekmekçi y colaboradores, exposiciones a la radiación por tiña de la cabeza durante la infancia estuvieron asociadas con un incremento cuatro veces mayor de cáncer de piel, principalmente carcinoma de células basales.<sup>5,6</sup>

En cuanto a la utilización de la radiación para el tratamiento de enfermedades de piel benignas, como la tiña de la cabeza, se menciona en el artículo que ha sido sustituida por tratamientos tópicos y sistémicos, como la griseofulvina desde 1960.<sup>1,7</sup> Con múltiples lesiones nos referimos a las dos lesiones que tuvo, la más prominente de 3 x 2 cm y la siguiente de 2.4 x 0.7 cm en la región occipitoparietal izquierda. Agradecemos la consideración de la terminología, consideramos que era preferible sólo mencionar el número de lesiones sin clasificarlas como múltiples.

En referencia al tiempo de latencia de 63 años en nuestro caso clínico, se realizó una tabla comparativa en cuanto al periodo de latencia en años de ciertos estudios, los cuales iban de 35, 36.6, 39.3 y 47 años. El carcinoma basocelular inducido por radioterapia tiene un periodo de latencia de 20 a 40 años, pero con un intervalo de 2 a 70 años.<sup>6,8-14</sup>

En cuanto a la difícil explicación de la aparición de las dos neoplasias en ausencia de signos de radiodermatitis, la aparición de neoplasias puede ocurrir en áreas que han sido expuestas a radiación y pueden mostrar o no signos de daño

crónico por radiación, como hiperqueratosis y ulceración.<sup>6,15,16</sup>

Agradecemos al doctor León Neumann por compartir sus consideraciones con respecto a nuestro trabajo.

Dra. Ely Cristina Cortés Peralta  
Dr. Christopher Jesús del Río Martínez

## REFERENCIAS

1. Cuperus E, Leguit R, Albrechts M, Toonstra J. Post radiation skin tumors: basal cell carcinomas, squamous cell carcinomas and angiosarcomas. A review of this late effect of radiotherapy. *Eur J Dermatol* 2013; 23 (6): 749-57. doi :10.1684/ejd.2013.2106.
2. Karagas MR, McDonald JA, Greenberg ER, Stukel TA, Weiss JE, Baron JA, et al. Risk of basal cell and squamous cell skin cancers after ionizing radiation therapy. *J Natl Cancer Inst* 1996; 88: 1848-53 doi: <https://doi.org/10.1093/jnci/88.24.1848>.
3. Maalej M, Frikha H, Kochbati L, Bouaouina N, Sellami D, Benna F, et al. Radio-induced malignancies of the scalp about 98 patients with 150 lesions and literature review. *Cancer Radiother* 2004; 8: 81-7 doi: <https://doi.org/10.1016/j.canrad.2003.12.003>.
4. Handa Y, Miwa S, Yamada M, Ono H, Suzuki T, Tomita Y. Multiple pigmented basal cell carcinomas arising in the normal appearing skin after radiotherapy for carcinoma of the cervix. *Dermatol Surg* 2003; 29: 1233-5 doi: <https://doi.org/10.1111/j.1524-4725.2003.29394.x>.
5. Ron E, Modan B, Preston D, Alfandary E, Stovall M, Boice JD. Radiation-induced skin carcinomas of the head and neck. *Radiat Res* 1991; 125: 318-25 doi: 10.2307/3578117.
6. Ekmekçi P, Bostanci S, Anadolu R, Cengizhan Erdem C, Gürgey E. Multiple basal cell carcinomas developed after radiation therapy for tinea capitis: A case report. *Dermatol Surg* 2001; 27: 667-9. doi: 10.1046/j.1524-4725.2001.01026.x.
7. Alkeswani A, Cantrell W, Elewski B. Treatment of tinea capitis. *Skin Appendage Disord* 2019; 5 (4): 201-10. doi: 10.1159/000495909.
8. Shore RE, Albert RE, Reed M, Harley N, et al. Skin cancer incidence among children irradiated for ringworm of the scalp. *Radiat Res* 1984; 100: 192-204.
9. Allison JR Jr. Radiation-induced basal-cell carcinoma. *J Dermatol Surg Oncol* 1984; 10: 200-3 doi: <https://doi.org/10.1111/j.1524-4725.1984.tb01207.x>.
10. Iwamoto I, Endo M, Kakinuma H, Suzuki H. Multiple basal cell carcinoma developing two years after 60Co irradiation. *Eur J Dermatol* 1998; 8: 180-2.
11. Marin-Gutzke M, Sanchez-Olaso A, Berenguer B, Gonzalez B, et al. Basal cell carcinoma in childhood after radiation therapy: case report and review. *Ann Plast Surg* 2004; 53: 593-5. <https://doi.org/10.1097/01.sap.0000136972.23991.07>
12. Misago N, Ogusu Y, Narisawa Y. Keloidal basal cell carcinoma after radiation therapy. *Eur J Dermatol* 2004; 14: 182-5.
13. Mseddi M, Bouassida S, Marrekchi S, Khemakhem M, Gargouri N, Turki H, et al. Carcinomes basocellulaires du cuir chevelu secondaires à une radiothérapie pour teigne: une série de 33 malades. *Cancer/Radiothérapie* 2004; 8 (4): 270-3. doi: 10.1016/j.canrad.2004.03.006.
14. Schena D, Rosina P, Chieragato G. Onset of multiple basal cell carcinoma 60 years after X-ray treatment for tinea capitis. *J Eur Acad Dermatol Venereol* 2004; 18: 371-2 doi: <https://doi.org/10.1111/j.1468-3083.2004.00909.x>.
15. Hanke, C. W., O'Brian, J. J., Shidnia, H., & Becker, J. M. (1985). Basal-cell carcinoma resulting from radiation therapy for hypertrophic tonsils. *J Dermatol Surgery Oncol* 1985; 11 (2): 108-110. <https://doi.org/10.1111/j.1524-4725.1985.tb02976.x>
16. Meibodi N, Javidi Z, Nahidi Y, Maleki M. Clinicopathological evaluation of radiation induced basal cell carcinoma. *Indian J Dermatol* 2008; 53 (3): 137. doi: 10.4103/0019-5154.43222.

## Instrucciones para autores

1. Los artículos deben enviarse por correo electrónico ([articulos@nietoeditores.com.mx](mailto:articulos@nietoeditores.com.mx)) junto con el formato de cesión de los derechos de autor (firmado por todos los autores) y confirmar que se trata de un artículo inédito. Los trabajos no aceptados serán eliminados y se devolverán al autor principal; los autores tienen la libertad de someterlos a otras revistas. El formato de cesión de derechos puede descargarse de la página <https://dermatologiarevistamexicana.org.mx>  
Ningún material publicado en la revista podrá reproducirse sin autorización previa por escrito del editor.
2. Tipos de artículos
  - 2.1 Editorial
  - 2.2 Trabajo original
  - 2.3 Trabajo de revisión (extenso y breve)
  - 2.4 Caso clínico
  - 2.5 Carta a editor
  - 2.6 Caso para el diagnóstico
  - 2.7 Trabajo cultural
  - 2.8 Noticias
3. Los manuscritos deberán enviarse en letra Arial 12 con 1.5 de espacio y dar salto de página para cada sección.
  - 3.1. **La primera página debe comprender:** títulos completos y cortos en español e inglés, nombres y apellidos del o los autores, la adscripción de cada uno (institución, hospital, departamento o servicio) vinculada con el motivo del trabajo (no se aceptan títulos honoríficos o pasados: expresidente, miembro titular o emérito de tal cual institución, academia o sociedad) y correo electrónico del primer autor o del autor al que se dirigirá la correspondencia. Una vez que ha iniciado el proceso de edición del artículo, no podrán agregarse ni eliminarse autores ni modificarse las adscripciones consignadas en el primer envío del artículo.
  - 3.2. **Resumen.** Es la parte medular del artículo porque es la más leída, por tanto, debe ser la más cuidada. Los artículos originales llevarán resúmenes estructurados en español e inglés, donde las entradas de los párrafos sean análogas a las partes del artículo (Antecedentes, Material y método, etc.). Los resúmenes no deberán exceder 250 palabras. Los resúmenes de los artículos de revisión y de los casos clínicos también deben escribirse en español e inglés. Las cartas al editor deberán tener título, sin palabras clave ni resumen.
  - 3.3. **Palabras clave, en inglés y en español,** basadas en el MeSH (Medical Subject Headings); para obtenerlas consulte la página [www.nlm.nih.gov/mesh/MBrowser.htm](http://www.nlm.nih.gov/mesh/MBrowser.htm)
  - 3.4. El texto del artículo original está integrado por las siguientes secciones:  
*Antecedentes.* Texto explicativo que ponga en antecedentes al lector del estado que guarda el tema a desarrollar. Su extensión no deberá sobrepasar 30 líneas. *Objetivo* del estudio que, invariablemente, debe verse reflejado en los Resultados. *Materiales y métodos.* En la primera oración de este apartado debe indicarse el tipo de estudio (observacional, retrospectivo, doble ciego, aleatorio, etc.), la selección de los sujetos observados o que participaron en los experimentos (pacientes o animales de laboratorio, incluidos los testigos). Es indispensable indicar el periodo en que se realizó el estudio. Enseguida se especifican los aparatos (nombre y ciudad del fabricante entre paréntesis) y procedimientos con detalles suficientes para que otros investigadores puedan reproducir los resultados. Explique brevemente los métodos ya publicados pero que no son bien conocidos, describa los métodos nuevos o sustancialmente modificados, manifestando las razones por las cuales se usaron y evaluando sus limitaciones. Identifique exactamente todos los medicamentos y productos químicos utilizados, con nombres genéricos, dosis y vías de administración. Deben mencionarse los métodos de comprobación utilizados y el porqué de su elección ( $\chi^2$ , T de Student, etc.), así como los programas de cómputo aplicados y su versión. *Resultados.* Deben reflejar claramente el objetivo del estudio. La cantidad final de pacientes estudiados y destacar las observaciones más relevantes. *Discusión.* Incluye los aspectos nuevos e importantes del estudio, la explicación del significado de los resultados y sus limitaciones, incluidas sus consecuencias para la investigación futura. *Conclusiones.* Deben tener un nexo con los objetivos del estudio y abstenerse de hacer afirmaciones generales y extraer conclusiones que carezcan de respaldo. Proponga nuevas hipótesis cuando haya justificación para ello. El texto no debe incluir abreviaturas de ninguna especie, a pesar de la abundancia de términos, pues ello implicaría remitir al lector a la parte inicial donde se definieron éstos y ello puede conducir al abandono de la lectura por incompreensión. Los símbolos sí están permitidos (L, kg, g, cm, dL, etc.) pero no las abreviaturas, sobre todo cuando no son internacionales o multilingües. No existen dudas para los acrónimos: ADN, HDL, LDL, VLDL, mmHg, etc.
  - 3.5. Figuras y cuadros. Se utilizará el término figura para citar por igual ilustraciones, esquemas, fotografías y gráficas. Se utilizará el término cuadro para citar por igual los cuadros y las tablas.
  - 3.6. Pueden agregarse anexos con cuestionarios o encuestas utilizados durante la investigación.
  - 3.7. Pueden incluirse agradecimientos.
  - 3.8. Los cuadros y figuras deben numerarse con caracteres arábigos. Cada uno deberá tener un título breve y mencionarse en el cuerpo del artículo. Los cuadros de datos tabulados que contengan exclusivamente texto deberán elaborarse con la aplicación "Tabla" de Word; los esquemas y diagramas, con Power Point; las gráficas de pastel, barras, dispersión, etcétera, con Excel. No se aceptarán cuadros ni figuras pegados como imagen; deben estar en formato editable.
4. Para las fotografías en versión electrónica debe considerarse lo siguiente:  
Entregar cada una en archivo separado en formato TIFF o JPG (JPEG).  
Solo si el tamaño real de las imágenes resulta excesivo, éstas pueden reducirse a escala; dada la pérdida de resolución, no deben incluirse imágenes que requieran aumento de tamaño. Las figuras deben medir 10 x 13 cm aproximadamente. La resolución mínima aceptable es de 300 dpi. Si las fotografías se obtienen directamente de cámara digital, la indicación debe ser "alta resolución".
5. Dentro del archivo de texto deben incluirse los cuadros y pies de figura, al final después de las referencias.
6. Cuando los cuadros o figuras se obtengan de otro medio impreso o electrónico, deberá adjuntarse la carta de autorización de la institución donde se publicaron. Excepto los casos que carezcan de derecho de autor. Los autores deben verificar que todas las figuras y cuadros estén citados en el texto.
7. Las siglas o abreviaturas de los cuadros o figuras se especificarán al pie de los mismos.
8. Las referencias deben enumerarse consecutivamente según su orden de aparición en el texto y el número correspondiente debe registrarse utilizando el comando superíndice de Word (nunca deben ponerse entre paréntesis). Para evitar errores se sugiere utilizar la aplicación "insertar referencia" del menú principal de Word. Deben omitirse comunicaciones personales, en cambio, sí se permite la expresión "en prensa" cuando un trabajo se ha aceptado para publicación en alguna revista, pero cuando la información provenga de textos enviados a una revista que no los haya aceptado aún, deberá citarse como "observaciones no publicadas". Cuando en una referencia los autores sean más de cuatro se consignarán los primeros tres y el último seguido de la palabra y col. o et al (si es en inglés). Si los artículos tienen DOI, éste debe incluirse. Los autores deben verificar que todas las referencias estén citadas en el texto.

Ejemplos

*Publicación periódica*

-Yahya H. Knowledge, perception, and practice of patients about pityriasis versicolor in Kaduna, North Central Nigeria. *Int J Dermatol* 2017;56:1169-1174. doi: 10.1111/ijd.13654.

-Sugita T, Takashima M, Kodama M, Tsuboi R, et al. Description of a new yeast species, *Malassezia japonica*, and its detection in patients with atopic dermatitis and healthy subjects. *J Clin Microbiol* 2003;41:4695-4699. doi: 10.1128/jcm.41.10.4695-4699.2003

*Libro*

Murray PR, Rosenthal KS, Konbayashi GS, Pfaller MA. *Medical microbiology*. 4th ed. St Louis: Mosby, 2002;210-221.

*Capítulo de libro*

Meltzer PS, Kallioniemi A, Trent JM. Chromosome alterations in human solid tumors. In: Volgestein B, Kinzler KW, editors. *The genetic basis of human cancer*. New York: McGraw-Hill, 2002;93-113.

Base de datos o sistemas de recuperación en internet Online Archive of American Folk Medicine. Los Angeles: Regents of the University of California 1996. Disponible en <http://www.folkmed.ucla.edu/>. No debe ponerse la fecha de consulta, sobre todo de un libro.

*Artículos de revistas en internet*

Kaul S, Diamond GA. Good enough: a primer on the analysis and interpretation of noninferiority trials. *Ann Intern* 2006;145(1):62-69. <http://www.annals.org/reprint/145/1/62.pdf>

*Información obtenida en un sitio de internet*

Hooper JF. Psychiatry and the Law: Forensic Psychiatric Resource page. Tuscaloosa (AL): University of Alabama, Department of Psychiatry and Neurology; 1999 Jan 1 (Actualizado 2006). <http://bama.ua.edu/~jhooper/>

9. Se aconseja que en las referencias bibliográficas se incluyan citas de autores mexicanos o latinoamericanos y se les debe anexar el DOI o número de identificación del trabajo.

<p><b>Editorial</b> Debe ser por invitación, sin embargo, se puede plantear un tema a los editores. La extensión debe ser de una o dos cuartillas, puede o no tener referencias bibliográficas.</p>
<p><b>Trabajo original</b> -Debe tener resumen estructurado en español e inglés con máximo 250 palabras -Palabras clave/keywords -Antecedentes o Introducción -Objetivo -Material y método -Resultados -Discusión -Agradecimientos (opcional) -Referencias -Pies de figura Las figuras deben enviarse por aparte. Los autores deben verificar que todas las referencias, figuras y cuadros estén citados en el texto. Anexar carta de cesión de derechos firmada.</p>
<p><b>Trabajo de revisión</b> -Debe tener resumen con máximo 250 palabras -Palabras clave/keywords -Antecedentes o Introducción -Contenido de la revisión por secciones -Discusión (opcional) -Agradecimientos (opcional) -Referencias (el número de referencias será acorde al tema y se sugiere poner referencias actuales) -Pies de figura -Diez preguntas de opción múltiple (para valoración del Consejo Mexicano de Dermatología), indicando la respuesta correcta y no deberán ser interrogativas-negativas Las figuras deben enviarse por aparte. Los autores deben verificar que todas las referencias, figuras y cuadros estén citados en el texto. Anexar carta de cesión de derechos firmada.</p>
<p><b>Caso clínico</b> -Debe tener resumen estructurado en: Antecedentes, Caso clínico y Conclusiones. La extensión máxima es de 250 palabras. -Antecedentes o Introducción -Caso clínico -Discusión -Agradecimientos (opcional) -Referencias -Pies de figura Las figuras deben enviarse por aparte. Los autores deben verificar que todas las referencias, figuras y cuadros estén citados en el texto. Anexar carta de cesión de derechos firmada.</p>
<p><b>Carta al editor</b> Ésta puede ser sobre un tema en particular, donde se dé información precisa o sobre un concepto de alguna enfermedad. Puede ser en relación con algún comentario sobre algún trabajo previamente publicado en <i>Dermatología Revista Mexicana</i>. -No tiene resumen ni palabras clave -Cuerpo del documento, con o sin secciones y su discusión -Agradecimientos (opcional) -Referencias -Pies de figura Las figuras, cuadros, tablas se deben enviar por aparte. Los autores deben verificar que todas las referencias, figuras y cuadros estén citados en el texto. Anexar carta de cesión de derechos firmada.</p>
<p><b>Trabajo cultural</b> Debe tener un contenido particular que haga referencia a algún tema de dermatología. Sólo contiene el cuerpo del trabajo, con o sin secciones. -Referencias -Pies de figura Las figuras, cuadros, tablas se deben enviar por aparte. Los autores deben verificar que todas las referencias, figuras y cuadros estén citados en el texto. Anexar carta de cesión de derechos firmada.</p>

## Instrucciones para los autores

### CESIÓN DE DERECHOS DE AUTOR

Los abajo firmantes estamos conformes con lo mencionado en los incisos previos, como en el tipo de crédito asignado en este artículo:

- TÍTULO DEL ARTÍCULO

---

---

---

- NOMBRE COMPLETO DEL AUTOR O AUTORES

---

---

---

---

---

---

---

- LOS AUTORES CERTIFICAN QUE SE TRATA DE UN TRABAJO ORIGINAL, QUE NO HA SIDO PREVIAMENTE PUBLICADO NI ENVIADO PARA SU PUBLICACIÓN A OTRA REVISTA. MANIFIESTAN QUE NO EXISTE CONFLICTO DE INTERESES CON OTRAS INSTANCIAS.

- TAMBIÉN ACEPTAN QUE, EN CASO DE SER ACEPTADO PARA PUBLICACIÓN EN DERMATOLOGÍA REVISTA MEXICANA, LOS DERECHOS DE AUTOR SERÁN TRANSFERIDOS A LA REVISTA.

- NOMBRE Y FIRMA DE TODOS LOS AUTORES:

NOMBRE

FIRMA

<hr/>	<hr/>
<hr/>	<hr/>
<hr/>	<hr/>
<hr/>	<hr/>
<hr/>	<hr/>
<hr/>	<hr/>

- VISTO BUENO (NOMBRE Y FIRMA) DE AUTORIZACIÓN DE LA INSTITUCIÓN DONDE SE REALIZÓ EL TRABAJO:

NOMBRE

FIRMA

<hr/>	<hr/>
<hr/>	<hr/>
<hr/>	<hr/>

LUGAR: \_\_\_\_\_ FECHA: \_\_\_\_\_