

<https://doi.org/10.24245/drm/bmu.v67i4.8998>

# Úlcera labial hemorrágica: informe de un caso de hemangioma arteriovenoso acral

## *Hemorrhagic labial ulcer: A case report of an acral arteriovenous hemangioma.*

Rosa María Lacy Niebla,<sup>1</sup> Jaquelyn García Tirado,<sup>2</sup> Karen Uriarte Ruiz,<sup>2</sup> María Elisa Vega Memije,<sup>1</sup> Adalberto Abel Mosqueda Taylor<sup>3</sup>

### Resumen

**ANTECEDENTES:** El hemangioma arteriovenoso acral es un tumor vascular adquirido, asintomático en la mayoría de los casos y benigno. Tiene características de hemangioma y de malformación vascular. Se distingue por mostrar vasos sanguíneos de paredes gruesas, entremezclados con vasos de paredes delgadas y dilatadas. Anteriormente se conocía como aneurisma cirsoide. La variedad superficial predomina en mujeres de la cuarta y quinta décadas de la vida; la topografía más frecuente incluye la cara y las extremidades; de la mucosa bucal el sitio más afectado es la mucosa de labios.

**CASO CLÍNICO:** Paciente femenina de 51 años con una úlcera circular de 3 mm de diámetro, bien delimitada, de fondo limpio y cubierta por una costra sanguínea y con descamación difusa del borde bermellón inferior; tenía sangrado espontáneo incoercible y posteriormente cicatrizaba la lesión, pero recurría con frecuencia; la paciente refirió 14 meses de evolución. El estudio histológico de la lesión mostró numerosos vasos sanguíneos con diferente grosor de paredes y tamaños con disposición en espiral ascendente. La paciente tenía el antecedente de padecer una hepatopatía alcohólica de grado no especificado.

**CONCLUSIONES:** Se describe un caso típico de hemangioma arteriovenoso acral por su topografía y epidemiología. Se ha descrito asociación con enfermedades hepáticas. Se recomienda la extirpación quirúrgica de estas lesiones y es importante su sospecha clínica si observamos una úlcera sangrante recurrente o asintomática de larga evolución.

**PALABRAS CLAVE:** Hemangioma arteriovenoso; tumor vascular; úlcera sangrante.

### Abstract

**BACKGROUND:** Acral arteriovenous hemangioma is an acquired vascular tumor, asymptomatic in most cases and benign. It has characteristics of both hemangioma and vascular malformation. It is distinguished by thick-walled blood vessels intermingled with thin-walled and dilated vessels. In the past it was known as cirroid aneurism. Superficial acral arteriovenous hemangioma predominate in women in the fourth or fifth decades of life. In the oral cavity it is most frequently seen on the labial mucosa.

**CLINICAL CASE:** A 51-year-old female patient presented with a 14-month history of a 3 mm circular, crusted and well circumscribed lower vermilion border ulcer with incoercible spontaneous bleeding that healed, but recurred frequently. Histological study of the ulcer showed numerous blood vessels with different wall thicknesses and sizes with an ascending spiral arrangement. The patient reported chronic alcohol intake with a non-specified hepatic disease.

<sup>1</sup> División de Dermatología, Hospital General Dr. Manuel Gea González, Ciudad de México, México.

<sup>2</sup> Facultad de Medicina, Universidad Nacional Autónoma de México, Ciudad de México, México.

<sup>3</sup> Departamento de Salud, Universidad Autónoma Metropolitana-Xochimilco, Ciudad de México, México.

**Recibido:** junio 2022

**Aceptado:** julio 2022

### Correspondencia

Rosa María Lacy Niebla  
rosilacy@yahoo.com.mx

**Este artículo debe citarse como:** Lacy-Niebla RM, García-Tirado J, Uriarte-Ruiz K, Vega-Memije ME, Mosqueda-Taylor AA. Úlcera labial hemorrágica: informe de un caso de hemangioma arteriovenoso acral. Dermatol Rev Mex 2023; 67 (4): 585-590.

**CONCLUSIONS:** A typical case of acral arteriovenous hemangioma is described by both topography and epidemiology. Association with hepatic diseases is reviewed. Surgical excision is recommended for these lesions and clinical suspicion is important if a recurrent or asymptomatic bleeding ulcer of long evolution is observed.

**KEYWORDS:** Arteriovenous hemangioma; Vascular tumor; Bleeding ulcer.

## ANTECEDENTES

Biberstein y Jessner describieron por primera vez en 1956 al hemangioma arteriovenoso, también conocido como tumor arteriovenoso acral, bajo el nombre de aneurisma cirsoide debido a que histológicamente se observa un vaso en forma de espiral que asciende hacia la superficie desde la hipodermis. Algunos años más tarde fue nombrado hemangioma arteriovenoso por Girard y su grupo, quienes lo describieron como un tipo de cortocircuito arteriovenoso, argumentando que surge de múltiples puntos del plexo vascular subpapilar.<sup>1</sup>

Las anomalías vasculares se clasifican en hemangiomas y malformaciones (**Cuadro 1**). El hemangioma arteriovenoso acral muestra características clínicas e histológicas de hemangioma y de malformación vascular y se trata de un tumor vascular adquirido benigno, asintomático en la mayoría de los casos.<sup>2</sup> La topografía más frecuente incluye la cara, las extremidades y la mucosa oral. Se han reportado pocos casos en el lóbulo de la oreja y la mucosa nasal.<sup>3,4</sup> Se manifiesta como una neoformación exóftica de la piel de color rojo o azul, de tamaño variable, de entre 0.5 y 1 cm y algunas veces mayor, sobre todo cuando afecta la cara.<sup>5,6</sup> Por lo general, es una lesión única, en menos del 10% son múltiples

y cuando lo son, tienden a agruparse. La edad de aparición suele ser en la adultez media. Es usualmente asintomático y los síntomas que se observan dependen de la topografía, del tamaño y de la profundidad de la lesión.<sup>7</sup>

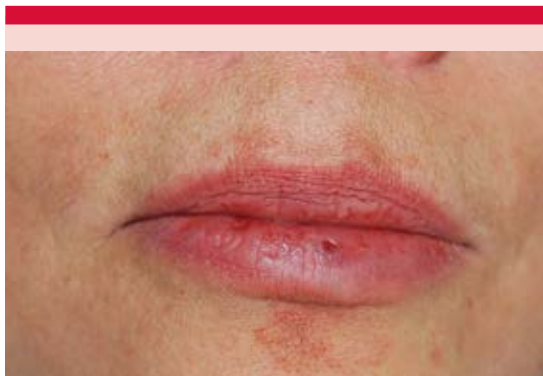## CASO CLÍNICO

Paciente femenina de 51 años, originaria y residente de la Ciudad de México, quien padeció una lesión localizada al borde bermellón inferior en la línea media, constituida por una úlcera circular de 3 mm de diámetro, bien delimitada, de fondo limpio y cubierta por una costra sanguínea y además descamación difusa del borde bermellón (**Figura 1**). La lesión tenía 14 meses de evolución, sangrado espontáneo que cedía con presión continua directa; dos meses después de su aparición cicatrizó y reapareció dos meses antes de la consulta. La paciente tenía el antecedente de consumo frecuente de alcohol con insuficiencia hepática de grado no especificado, así como de infección asintomática por SARS-CoV-2 un mes antes de la consulta. Los parámetros de citometría hemática y química sanguínea estaban dentro del rango normal.

Se realizó escisión quirúrgica de la lesión. El estudio histológico mostró una capa córnea paraqueratósica, acantosis irregular del epitelio

**Cuadro 1.** Características clínicas e histológicas de los hemangiomas y las malformaciones vasculares

Hemangiomas	Malformaciones vasculares
Aparecen después del nacimiento	Están presentes desde el nacimiento
Crecen rápidamente e involucionan después de algunos años	Crecen proporcionalmente al crecimiento del niño y no involucionan
Aumento del recambio de células endoteliales engrosadas, con membrana basal multilaminada	Endotelio maduro y estable

**Figura 1.** Úlcera circular de 3 mm, bien delimitada, de fondo limpio y cubierta por una costra hemática en el borde bermellón inferior.

a expensas de los procesos interpapilares y una úlcera en el centro de la lesión cubierta de fibrina y costra serohemática. En el corion superficial y medio se observó extravasación de eritrocitos, con numerosos vasos sanguíneos de diferentes tamaños y grosor de sus paredes, unos pequeños y delgados y otros con paredes muy gruesas, que parecían tener una disposición en espiral ascendente. En el área superior los vasos se mostraron irregulares con formación de algunas papilas que protruían hacia la luz vascular y estaban en contacto con la úlcera (**Figura 2**). Las tinciones de inmunohistoquímica para CD31 resaltaron las células endoteliales. **Figura 3**

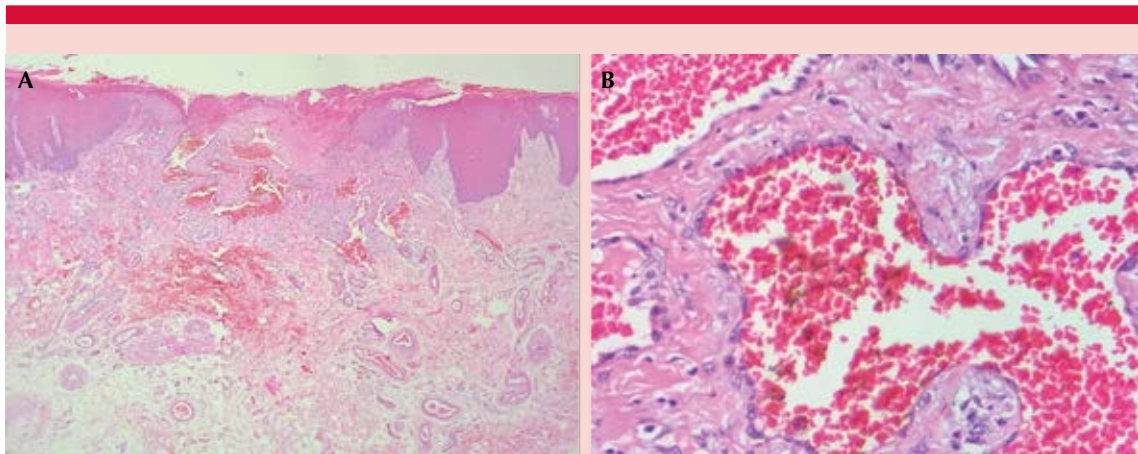
## DISCUSIÓN

El hemangioma arteriovenoso acral se clasifica en superficial y profundo. La forma superficial

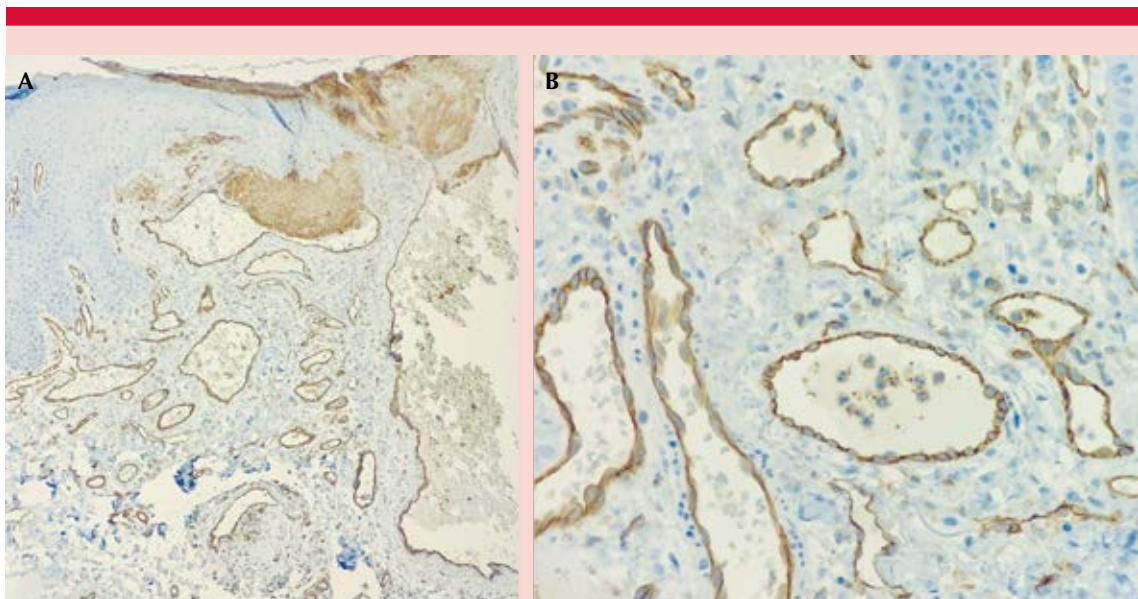
predomina en mujeres en la cuarta o quinta décadas de la vida; la topografía más frecuente a nivel bucal es la mucosa labial, como en este caso, aunque se han reportado en otras zonas de la cavidad oral; éstos pueden estar asociados con aumento de temperatura y en ocasiones son pulsátiles y se ulceran. Las formas profundas afectan a personas jóvenes y consisten en malformaciones pulsátiles debido al flujo arterial de grandes cortocircuitos y producen más comúnmente isquemia y ulceración.<sup>8</sup> Según la Sociedad Internacional para el Estudio de las Anomalías Vasculares (ISSVA), existen las anomalías vasculares no clasificables porque aún sus características clínicas e histológicas no están del todo comprendidas; dentro de este rubro se encuentra el hemangioma arteriovenoso acral.<sup>9</sup>

Se ha descrito asociación con enfermedades hepáticas como cirrosis, hepatitis C y el síndrome de Sturge-Weber, así como con el síndrome de nevo epidérmico, hamartomas vasculares y otras malformaciones vasculares. En los casos reportados se sugiere que la aparición de hemangioma arteriovenoso asociado con enfermedad hepática crónica no está relacionada con alguna enfermedad hepática específica, pero puede estar relacionada con la disfunción hepática crónica en sí.<sup>10,11</sup> No podemos concluir que la hepatopatía de la paciente se relacione con este hemangioma arteriovenoso, pero es interesante notar que esta asociación está presente en este caso.

La ecografía de las anomalías vasculares es fundamental tanto en modo B (escala de



**Figura 2.** Histopatología. **A.** Capa córnea paraqueratósica, acantosis irregular del epitelio y una úlcera cubierta por fibrina y costra serohemática (hematoxilina-eosina; aumento original: 10x). **B.** Detalle de la lesión que muestra vasos irregulares (hematoxilina-eosina; aumento original: 60x).



**Figura 3.** Inmunotinción con CD31. **A.** En la zona superior los vasos aparecen irregulares con formación de algunas papilas que sobresalen en la luz vascular en contacto con la úlcera (aumento original: 20X). **B.** Se observan vasos de diferentes tamaños (aumento original: 40X).

grises) como en modo Doppler. Una lesión de aspecto ecográfico sólido suele corresponder a un tumor vascular, mientras que las malformaciones tienen elementos de aspecto canalicular. En el caso de las malformaciones arteriovenosas, el Doppler muestra ondas de pulso arterial combinadas con otras de pulso venoso. Pueden verse vasos tortuosos, dilatados y mal delimitados.<sup>12</sup> Se observa una importante red de arterias y venas de pequeño calibre comunicadas entre sí, de paredes aumentadas de espesor y con un lecho capilar subyacente. El estroma puede ser edematoso, rico en mucina o bien, fibroso.<sup>13</sup>

En el estudio histológico de la paciente se observaron numerosos vasos sanguíneos con diferente grosor de paredes y tamaños con disposición en espiral ascendente. Desde el punto de vista histológico, el hemangioma arteriovenoso se distingue por vasos sanguíneos de paredes gruesas, entremezclados con vasos de paredes delgadas y dilatadas; estos hallazgos microscópicos son característicos. La ausencia de lámina elástica interna en los vasos de paredes gruesas sugiere que se trata de venas ectásicas; por tanto, no se considera un verdadero hemangioma, sino una malformación venosa.<sup>2</sup>

La histogénesis de este tumor es incierta, pero se ha considerado que los estímulos endocrinos e inflamatorios pueden activar una malformación vascular subyacente. También se sugiere que es secundaria a una proliferación hamartomatosa del plexo vascular subpapilar, con una o más anastomosis arteriovenosas. Se ha reportado incremento del número de mastocitos en el estroma y alrededor de los vasos, lo cual es importante, ya que estas células producen histamina, heparina, triptasa y factor de crecimiento fibroblástico y endotelial que estimulan la angiogénesis; por tanto, se sugiere que se encuentran en mayor número en la fase de crecimiento del hemangioma arteriovenoso.<sup>14</sup> El pronóstico es bueno, pues se trata de una lesión benigna

que requiere extirpación quirúrgica. No se han descrito recurrencias después de 20 años de seguimiento. Se ha observado que puede ocurrir degeneración benigna del músculo liso de la pared de los vasos o del intersticio, denominada hemangioma simplástico con positividad para CD31, CD34 y CD68.<sup>15</sup>

## CONCLUSIONES

Se recomienda la extirpación quirúrgica del hemangioma arteriovenoso acral y la sospecha clínica es importante si observamos una úlcera sangrante recurrente o asintomática de larga evolución.

## REFERENCIAS

1. Girard C, Graham J, Johnson W. Arteriovenous hemangioma (arteriovenous shunt). A clinicopathological and histochemical study. *J Cutan Pathol* 1974; 1 (2): 73-87. DOI: 10.1111/j.1600-0560.1974.tb00195.x.
2. Navarrete G, De Peña J, Vásquez M, Cruz D. Hemangioma arteriovenoso. Comunicación de un caso. *Dermatol Rev Mex* 2010; 54 (3): 159-62.
3. Kim CH, Kim WY, Shin JE, Kim YW. Arteriovenous hemangioma of the ear lobule. *J Craniofac Surg* 2015; 26 (8): 739-40. DOI: 10.1097/SCS.0000000000002249.
4. Polat S, Tanyeri HM, Bilgi S. Arteriovenous hemangioma formation following radiofrequency ablation for inferior turbinate reduction. *Ear, Nose Throat J* 2011; 90 (10): 11-3. DOI: 10.1177/0145561311109001018.
5. Koutlas IG, Jesserun J. Arteriovenous hemangioma: A clinico-pathological and immunohistochemical study. *J Cutan Pathol* 1994; 21 (4): 343-9. DOI: 10.1111/j.1600-0560.1994.tb00710.x.
6. Connelly M, Winkelmann RK. Acral arteriovenous tumor. A clinicopathologic review. *Am J Surg Pathol* 1985; 9 (1): 15-21. DOI: 10.1097/00000478-198501000-00005.
7. Grunwald MH, Cagnano E, Barki Y, Halevy S. Multiple agminated superficial arteriovenous haemangioma on the scalp. *J Eur Acad Dermatol Venereol* 2003; 17 (5): 596-7. DOI: 10.1046/j.1468-3083.2003.00811.x.
8. LeBoit P, Burg G, Weedon D, Sarasain A. World Health Organization Classification of Tumours. Pathology and Genetics of Skin Tumours. Lyon IARC Press. 2006; 41-3.
9. Cardoso L, Amed A, Figueiroa C, Hue I, Barzi V, Ribeiro L. Vascular anomalies: Review of classification, clinical and therapeutic aspects. *Surg Cosmet Dermatol* 2019; 11 (3): 175-86. DOI: <http://www.dx.doi.org/10.5935/scd1984-8773.20191131445>.

10. Akiyama M, Inamoto N. Arteriovenous hemangioma in chronic liver disease. Clinical and histopathological features of four cases. *Br J Dermatol* 2001; 144: 604-9. DOI: 10.1046/j.1365-2133.2001.04094.x.
11. Carrasco L, Pastor A, Fariña C, Martín L, Manzarbeitia F, Requena L. Acral arteriovenous tumor developed within a nevus flammeus in a patient with Sturge-Weber syndrome. *Am J Dermatopathol* 2003; 25: 341-5. DOI: 10.1097/00000372-200308000-00011.
12. Alfageme F, Salgüero I, Muñoz Z, Gullón R. Actualización en ecografía de las anomalías vasculares. *Actas Dermosifiliogr* 2016; 107 (4): 284-93. DOI: 10.1016/j.ad.2015.11.004.
13. Cuesta Montero L, Soro P, Bañuls J. Acquired digital arteriovenous malformation: Clinical, dermoscopy, ultrasound and histological study. *Eur J Dermatol* 2012; 22 (1): 138-9. DOI: 10.1684/ejd.2011.1570.
14. Bauland C, van Steensel MA, Steijlen PM, Rieu PN, Spauwen PH. The pathogenesis of hemangiomas: a review. *Plast Reconstr Surg* 2006; 117 (2): 29-35. DOI: 10.1097/01.prs.0000197134.72984.cb.
15. Goh SG, Dayrit JF, Calonje E. Symplastic hemangioma: report of two cases. *J Cutan Pathol* 2006; 33 (11): 735-40. DOI: 10.1111/j.1600-0560.2006.00552.x.

### AVISO IMPORTANTE

Ahora puede descargar la aplicación de **Dermatología Revista Mexicana**. Para consultar el texto completo de los artículos deberá registrarse una sola vez con su correo electrónico, crear una contraseña, indicar su nombre completo y especialidad. Esta información es indispensable para saber qué consulta y cuáles son sus intereses y poder en el futuro inmediato satisfacer sus necesidades de información.

La aplicación está disponible para Android o iPhone.

