

Dermatoscopia en localizaciones especiales: borde palpebral

RESUMEN

Las lesiones del borde palpebral son un reto diagnóstico para el clínico y un reto terapéutico para el cirujano. El área periorbitaria es un sitio común de asiento de cáncer de piel, representa de 5 a 10% de todos los casos. Los tipos de cáncer de piel que afectan con más frecuencia esta topografía son: cacinoma basocelular, carcinoma espinocelular, carcinoma sebáceo y melanoma. Además, el párpado es un sitio frecuente de aparición de dermatosis tumorales no malignas, infestaciones por hongos y parásitos y dermatosis inflamatorias, como la blefaritis seborreica y orzuelo. Al ser un área pilosa, pueden identificarse algunas afecciones, como alopecia areata y alteraciones del tallo piloso. Además, la existencia de tejido transicional hace que las lesiones pigmentadas puedan abordarse como lesiones de mucosas. Esta complejidad topográfica y anatómica hace del borde palpebral una localización especial en la evaluación con dermatoscopia.

Palabras clave: dermatoscopia, borde palpebral, párpado.

Luis Enrique Sánchez-Dueñas¹
Ricardo Quiñones-Venegas²
Roger Adrián González-Ramírez³
Ana Beatriz Crocker-Sandoval¹
Andrea Biviana Ruiz-Leal¹

¹ Dermatólogo, práctica privada. Guadalajara, Jalisco.

² Dermatólogo, Instituto Dermatológico de Jalisco Dr. José Barba Rubio, Guadalajara, Jalisco.

³ Dermatólogo, práctica privada. Profesor del Departamento de Introducción a la Clínica, Facultad de Medicina, Universidad Autónoma de Nuevo León, Monterrey, Nuevo León.

Dermoscopy of special locations: eyelid margin

ABSTRACT

Eyelid margin tumors represent a clinical diagnosis challenge and a technically complex approach for surgeons. This anatomic area accounts between 5% to 10% of malignant tumors. Basal cell carcinoma, squamous cell carcinoma, sebaceous carcinoma, and melanoma are the most frequent skin tumors. Eyelid margin is also commonly affected by non malignant tumors, fungal and parasite infestation and inflammatory diseases, such as seborrheic dermatitis and stye. Alopecia areata and hair shaft disorders can also affect this area and the presence of junctional tissue make this topography be studied in pigmented mucosal lesions. Eyelid margin complex is then a special location in dermoscopy.

Key words: dermoscopy, eyelid margin, palpebral.

Recibido: 15 de julio 2014

Aceptado: 23 de septiembre 2014

Correspondencia: Dr. Luis Enrique Sánchez Dueñas
Av. Rafael Sanzio 168, piso 3
45030 Zapopan, Jalisco, México
drlapeau@hotmail.com

Este artículo debe citarse como

Sánchez-Dueñas LE, Quiñones-Venegas R, González-Ramírez RA, Crocker-Sandoval AB, Ruiz-Leal AB. Dermatoscopia en localizaciones especiales: borde palpebral. Dermatol Rev Mex 2015;59:136-141.

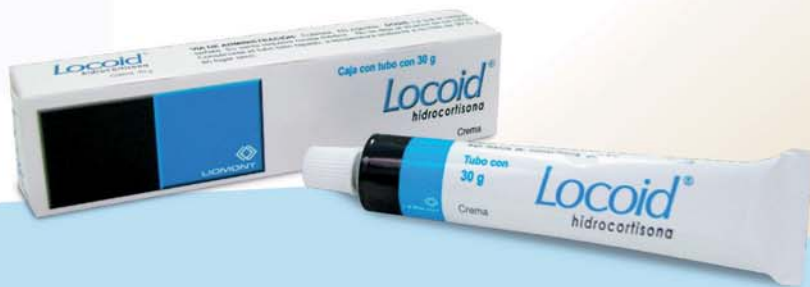Una bella piel
puede
cambiar

Locoid®

17-butilato de hidrocortisona



- Dermatitis del pañal
- Dermatitis atópica
- Dermatitis alérgica
- Dermatitis seborréica
- Neurodermatitis



LOCOID © Crema Hidrocortisona FORMA FARMACEUTICA Y FORMULACION: Cada gramo contiene: 17-butilato de hidrocortisona ...1 mg. Excipiente cpb ...1 g. INDICACIONES TERAPEUTICAS: LOCOID © (crema al 0.1%) químicamente es butirato de hidrocortisona, un éster no fluorado de la hidrocortisona, para aplicación tópica. Está indicado en las dermatosis inflamatorias, pruriginosas y/o alérgicas, no infectadas, de diversos tipos y localizaciones que responden a la corticoterapia local, p. Ej. Eczema seborréico o de contacto, dermatitis atópica, fotodermatitis, psoriasis vulgar, liquen plano, simple, crónico, escleroso y atrófico, neurodermatitis. CONTRAINDICACIONES: Los corticosteroides tópicos están contraindicados en los pacientes con historia de hipersensibilidad a cualquiera de los componentes de la fórmula, infecciones virales como varicela y herpes e infecciones bacterianas. PRECAUCIONES GENERALES: Los pacientes pediátricos pueden tener una gran susceptibilidad a los corticosteroides tópicos e inducción de la supresión del eje hipotálamo-hipófisis-suprarrenal, debido a la gran superficie corporal en relación a su peso. Las manifestaciones de la supresión adrenal incluyen retardo del crecimiento, retardo de la ganancia de peso, niveles bajos de cortisol plasmático y ausencia de respuesta a la estimulación con ACTH. La administración tópica de corticosteroides en el paciente pediátrico debe estar limitada a la cantidad mínima compatible en el régimen terapéutico. La terapia crónica con corticosteroides puede interferir con el crecimiento y desarrollo de los niños. PRECAUCIONES O RESTRICCIONES DE USO DURANTE EL EMBARAZO Y LA LACTANCIA: Los corticosteroides tópicos no deben emplearse en pacientes embarazadas, en forma extensa, en grandes cantidades o por tiempos prolongados, ya que los corticosteroides más potentes han mostrado ser teratogénicos en animales de laboratorio. No es conocido que por administración tópica los corticosteroides puedan ser absorbidos de manera suficiente para producir cantidades detectables en la leche materna. Por vía sistémica, los corticosteroides son excretados en la leche materna, en cantidades que no tienen efectos adversos sobre el lactante. No obstante, debe tenerse precaución al administrarlos a mujeres en periodo de lactancia. REACCIONES SECUNDARIAS Y ADVERSAS: Con el uso de corticosteroides tópicos se han reportado con poca frecuencia eventos adversos, pero éstos pueden suceder con más frecuencia cuando se aplica una compresa oclusiva. Los eventos adversos que pueden ocurrir se listan en orden decreciente: sensación de quemadura, prurito, irritación, sensación de sequedad de la piel, foliculitis, hipertricosis, erupciones acneiformes, hipopigmentación, dermatitis perioral, dermatitis alérgica por contacto, maceración de la piel, infección secundaria, atrofia dérmica, miliaria y estrías. INTERACCIONES MEDICAMENTOSAS Y DE OTRO GENERO: La absorción sistémica de corticosteroides ha llegado a producir supresión del eje hipotálamo-hipófisis-suprarrenal. En estos casos se debe suspender de manera gradual la medicación. Si se desarrolla irritación, la aplicación tópica debe suspenderse para instituir la terapia apropiada. En presencia de infecciones cutáneas está indicado el uso de un fungicida, un antiviral o un antibacteriano; si la respuesta favorable no se presenta rápidamente, los corticosteroides deben ser suspendidos hasta que la infección haya sido adecuadamente controlada. PRECAUCIONES Y RELACION CON EFECTOS DE CARCINOGENESIS, MUTAGENESIS, TERATOGENESIS Y SOBRE LA FERTILIDAD: No se han desarrollado estudios a largo plazo en animales para determinar el potencial carcinogénico y los efectos sobre la fertilidad de los corticosteroides tópicos. Los estudios para determinar mutagenicidad con prednisolona e hidrocortisona han revelado resultados negativos. Los corticoides generalmente son teratogénicos en los animales de laboratorio cuando son administrados en forma sistémica y a dosis relativamente bajas. Los más potentes han mostrado ser teratogénicos después de aplicación dérmica. No existen estudios adecuadamente controlados en embarazadas sobre los efectos teratogénicos con la aplicación tópica de corticosteroides, no obstante podrían ser utilizados durante el embarazo sólo si los posibles beneficios justifican el riesgo potencial para el feto. DOSIS Y VIA DE ADMINISTRACION: LOCOID © Crema debe ser aplicado en el área afectada 2 o 3 veces al día, dependiendo de la severidad de la afección. Se pueden utilizar compresas oclusivas en el tratamiento de la psoriasis. SOBREDOSIFICACION O INGESTA ACCIDENTAL: MANIFESTACIONES Y MANEJO (ANTIDOTOS): Las condiciones en las cuales hay aumento de la absorción sistémica incluyen la administración por vía oral o intramuscular de otros corticosteroides potentes, uso sobre grandes extensiones de piel, uso prolongado y administración de apósitos sobre los sitios de aplicación. En estas condiciones, los pacientes deben ser valorados periódicamente. Se pueden emplear pruebas de determinación de cortisol libre en orina y estimulación con ACTH. Al confirmar datos de supresión del eje hipotálamo-hipófisis-suprarrenal se debe suspender de manera gradual la medicación, reduciendo la frecuencia de aplicación o substituyéndola por otra menos potente. La recuperación del eje hipotálamo-hipófisis-suprarrenal generalmente es rápida y completa con la suspensión del corticosteroide; es poco frecuente que persistan los signos y síntomas de supresión del eje, pero si se presentaran, requerirían de suplementos de corticosteroides por vía sistémica. PRESENTACIONES: Caja con tubo de 15 g y 30 g. LEYENDAS DE PROTECCION: Literatura exclusiva para médicos. Uso externo exclusivamente. Su venta requiere receta médica. No se deje al alcance de los niños. Hecho en México por: Sanofi-Synthelabo de México, S.A. de C.V. Km 37,5 Autopista México-Querétaro Cuautitlán Izcalli, Edo. de México C.P. 54730 Para: Laboratorios Liomont, S.A. de C.V. A. López Mateos No. 68 Cuajimalpa, México D.F. C.P. 05000 Reg. No. 77056 SSA IV Bajo Licencia de: Astellas Pharma Europe B.V. Clave IPP: FEAR-0633002207098/RM 2006 No. SSA: 093300203A5385

ANTECEDENTES

Las lesiones en el borde palpebral son un reto diagnóstico para el clínico y un reto terapéutico para el cirujano. Las implicaciones funcionales y estéticas hacen de esta zona de la anatomía facial una particular área de estudio.^{1,2} El área periorbitaria es un sitio común de asiento de cáncer de piel; representa 5 a 10% de todos los casos. Los tipos de cáncer de piel que afectan con más frecuencia esta topografía son: carcinoma basocelular, carcinoma espinocelular, carcinoma sebáceo y melanoma.³ Además, el párpado es un sitio frecuente de dermatosis tumorales no malignas y de dermatosis inflamatorias.⁴ El área periorbitaria también es un área frecuentemente tratada con toxina botulínica y rellenos en dermatología cosmética, por ello, este sitio anatómico es una zona de la que el dermatólogo debe tener un conocimiento preciso. De toda el área periorbitaria, el borde palpebral es particularmente importante por la complejidad que le confieren sus estructuras anatómicas.⁵ En el Cuadro 1 se mencionan las principales estructuras de esta región.

Dermatoscopia del borde palpebral

El estudio *in vivo* de lesiones tumorales en el borde palpebral no figura entre los reportes y descripciones en dermatoscopia. Hasta nuestro conocimiento, no existe a la fecha un trabajo enfocado en describir las particularidades en dermatoscopia de esta localización especial.

Al ser un área pilosa, el borde del párpado ha sido sitio de estudio en descripciones tricoscópicas para la identificación de alteraciones del tallo piloso. De acuerdo con Miteva y colaboradores, la dermatoscopia puede ser de gran utilidad en identificar enfermedades del pelo limitadas a las cejas o las pestañas.⁶ Es el caso de la piedra negra, ocasionada por *Piedraia hortae* que ocurre más frecuentemente en los trópicos y que se

manifiesta por estructuras nodulares negras que se distribuyen de manera irregular a lo largo del tallo piloso de la piel cabelluda, las cejas o las pestañas, mismas que pueden identificarse fácilmente por dermatoscopia.

Esta región anatómica pilosa es asiento de otras infestaciones, como la pitiriasis palpebral, provocada por el piojo *Pthirus pubis*, que puede producir blefaroconjuntivitis con prurito y eritema en el borde palpebral. Los piojos y liendres pueden identificarse fácilmente a través del dermatoscopio y otras causas más comunes de blefaroconjuntivitis, como la tipo seborreica, pueden confirmarse o descartarse fácilmente con la herramienta manual (Figura 1A).⁷ En la dermatitis seborreica se ha descrito la existencia de vasos arborizantes (49%), vasos atípicos (73%) y escamas (63%), de acuerdo con la experiencia de Kim y su grupo con 41 pacientes; sin embargo, estos hallazgos se identificaron en la piel cabelluda.⁸ En ocasiones, el hallazgo en un paciente con eritema y edema agudo del párpado puede tener que ver con una anomalía de crecimiento folicular, como la criptotriquia (Figura 1B).

La alopecia areata puede manifestarse en las pestañas, la piel cabelluda, las cejas, la barba y el vello corporal. Los hallazgos dermatoscópicos más reportados en la bibliografía son: puntos amarillos, puntos negros, pelos cortos vellosos y pelos en signo de admiración. Para Peter y colaboradores el signo más frecuente son los puntos negros en 75%, seguidos de los pelos rotos en 67% y los puntos amarillos en 42%.⁹ De acuerdo con Bapu y colaboradores, los puntos amarillos tienen 89.6% de sensibilidad para diagnosticar alopecia areata y corresponden en la histología a la distensión del infundíbulo folicular lleno de queratina y sebo.¹⁰ No existen descripciones dermatoscópicas de alopecia areata en el borde palpebral; sin embargo, pueden distinguirse fácilmente los pelos en signo de admiración (Figura 1C y D).

Cuadro 1. Estructuras anatómicas del borde palpebral

Estructura	Descripción
Párpado	Cubierta protectora del globo ocular, dividido en superior e inferior
Pestañas	Pelos que emergen de la línea de pestañas adyacente al borde palpebral a través de dos o tres filas irregulares, donde se sitúan las glándulas sebáceas (Zeiss) y sudoríparas (Moll)
Plato tarsal	Plato de tejido conectivo denso que contribuye a la forma y soporte del párpado
Glándulas de Meibomio	Glándulas sebáceas especializadas, situadas entre el plato tarsal y la conjuntiva palpebral
Glándulas de Moll	Glándulas sudoríparas apocrinas modificadas, localizadas en el borde palpebral distal, anterior al plato tarsal
Glándulas de Zeiss	Glándulas sebáceas especializadas, localizadas en el margen del párpado. Secretan sebo hacia los folículos de las pestañas
Sulcus palpebral superior	Primer pliegue del párpado superior que cubre la unión del músculo elevador superior del párpado y el septo orbitario
Piel pretarsal	Piel que cubre el plato tarsal
Línea gris	Visible a la mitad de entre cada borde palpebral, formado por la brecha entre el tejido pretarsal; marca la unión de la piel con la conjuntiva
Punta lagrimal	Orificios de la glándula lagrimal en su aspecto medial del párpado superior e inferior
Pliegue infraorbitario	Primer pliegue del párpado inferior
Pliegue nasoyugal	Pliegue angular entre la pared nasal lateral y el párpado inferior

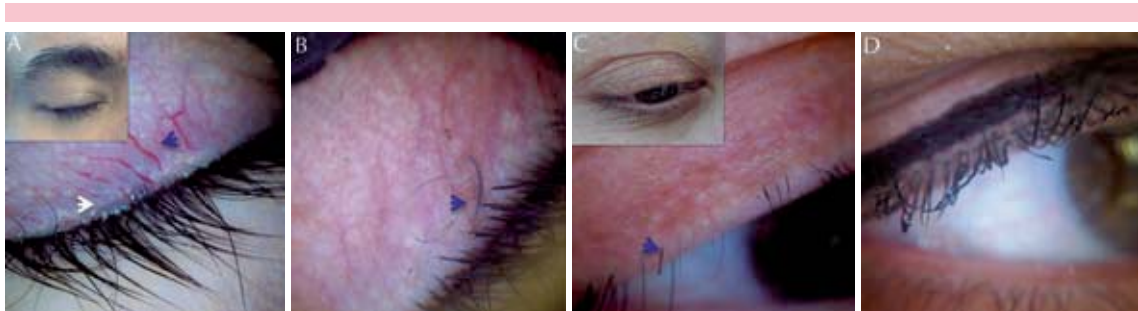


Figura 1. **A.** Paciente masculino de 29 años de edad con blefaritis seborreica (**A**) con vasos lineales gruesos (flecha azul) y escama perifolicular tubular (flecha blanca). **B.** Paciente femenino de 28 años de edad con criptotriquiya de pestaña. **C.** Paciente femenino de 38 años de edad con alopecia areata, con pelos en signo de admiración (flecha azul). **D.** Seguimiento dermatoscópico a dos meses de tratamiento con minoxidil 5%, tretinoína 0.1%, clobetasol 0.5% loción más bimatoprost 0.03% solución.

Debido a las características anatómicas y por la existencia de tejido transicional, las lesiones pigmentadas a este nivel pueden abordarse entre

las lesiones de mucosas. En 2011 se realizó un estudio multicéntrico con la finalidad de establecer las características orientadoras de malignidad

en lesiones de la mucosa y la unión mucocutánea. El estudio, respaldado por la Sociedad Internacional de Dermatoscopia, contempló 140 lesiones pigmentadas de mucosas con correlación histopatológica y arrojó como dato importante que la combinación de colores azul, gris o blanco con zonas desestructuradas tiene sensibilidad de 100% para diagnosticar melanoma maligno y de 92.9% de otros tipos de cáncer de piel.¹¹ La existencia de una red de pigmento y estructuras globulares regulares se correlaciona con lesiones benignas (Figura 2A). El melanoma maligno conjuntival lo reportaron Li y su grupo en un caso aislado, en el que encontraron puntos y glóbulos irregulares, estructuras de regresión y velo azul gris.¹²

El carcinoma basocelular es la lesión tumoral más frecuente en el borde palpebral y en toda la superficie cutánea. Los principales hallazgos dermatoscópicos clásicos en carcinoma basocelular son los vasos arborizantes, hojas de maple y nidos ovoides azul gris. Estos hallazgos son aún más comunes en carcinomas basocelulares pigmentados. Altamura y colaboradores encontraron en su estudio de 609 casos de carcinomas basocelulares de diversa topografía una frecuencia de vasos arborizantes de 57.1%, nidos ovoides azul gris en 47.5%, ulceración en 39.2%, glóbulos múltiples azul gris en 26.1%, hojas de maple en 15.9% y ruedas de carro en 9%.¹³ Al superar la complejidad en la evaluación, ya sea con dermatoscopia de contacto o sin contacto, estas estructuras pueden identificarse en carcinomas basocelulares del borde palpebral, lo que resulta de gran ayuda, sobre todo en lesiones que pueden confundirse con lesiones melanocíticas benignas (Figura 2B), así como lesiones no pigmentadas que pueden confundirse con nevos desprovistos de pigmento (Figura 3B).

No obstante la falta de descripciones dermatoscópicas específicamente a este nivel anatómico,

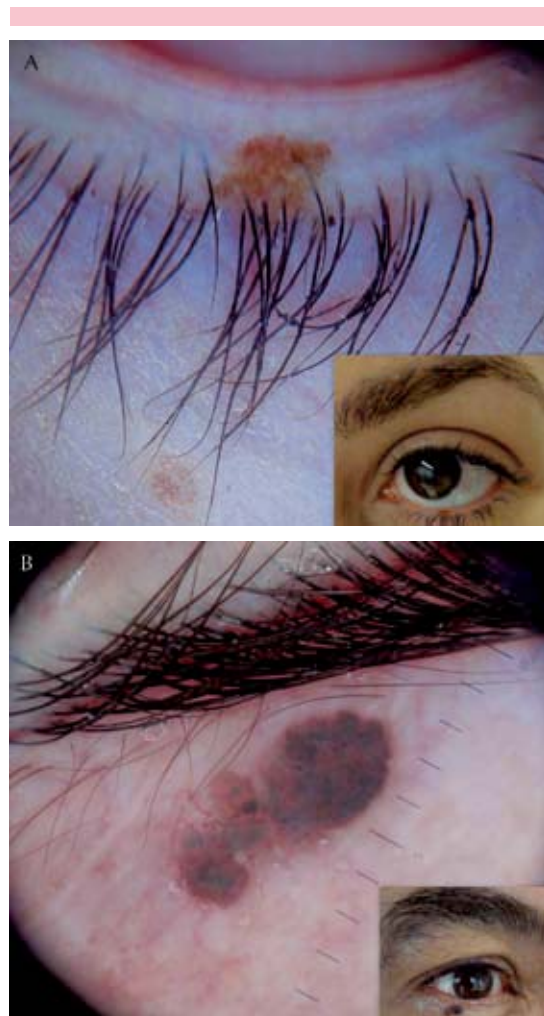


Figura 2. A. Paciente femenino de 28 años de edad, con nevo melanocítico con red de pigmento regular. **B.** Paciente masculino de 53 años de edad con carcinoma basocelular, con nidos ovoides, glóbulos azul grisáceo, vasos arborizantes y lineales irregulares.

las lesiones tumorales del borde palpebral se han estudiado a través de microscopia confocal. Cinotti y colaboradores realizaron un estudio en 47 casos con lesiones sospechosas de malignidad.² En su estudio prospectivo se identificaron lesiones sospechosas a través de los hallazgos de microscopia confocal en 35 de 47 casos, a

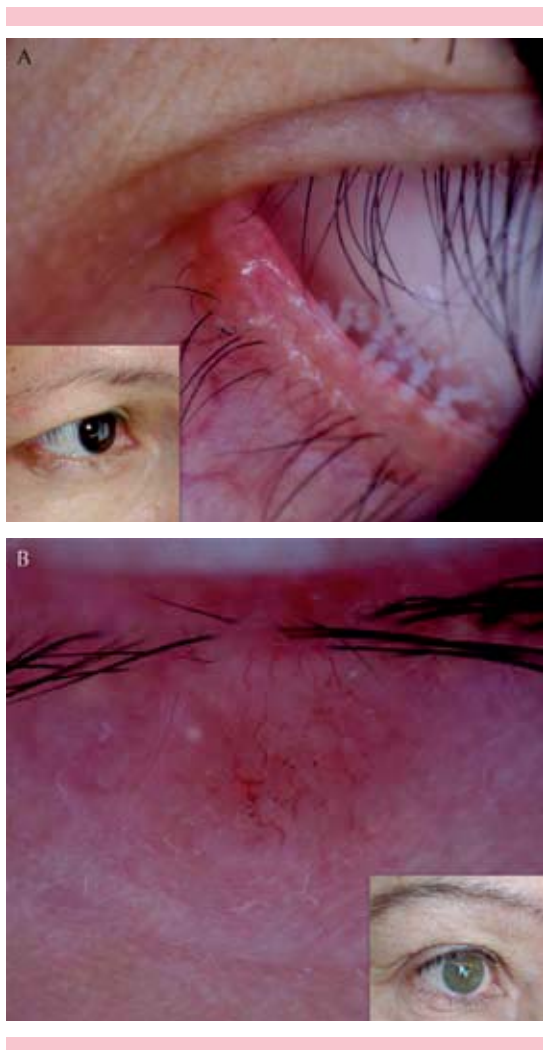


Figura 3. A. Paciente femenino de 43 años de edad con orzuelo externo, con vasos lineales irregulares sobre fondo homogéneo rojo-anaranjado. **B.** Paciente femenino de 59 años de edad con carcinoma basocelular adenoide, con vasos arborizantes con puntos de pigmento.

los que se realizó cirugía escisional de la lesión debido a hallazgos de microscopia confocal compatibles con carcinoma basocelular, carcinoma espinocelular y melanoma maligno. La sensibilidad fue de 100% y la especificidad de 69%.

COMENTARIO

El diagnóstico correcto y la rapidez del abordaje terapéutico son prioritarios en regiones de gran complejidad anatómica, como el borde palpebral. El área periorbitaria requiere un profundo trabajo de reconstrucción para preservar la función y aspecto cosmético; el conocimiento adecuado de su anatomía facilita su abordaje en este sentido. La estrecha comunicación con un equipo interdisciplinario requiere que, en ocasiones, los pacientes con lesiones tumorales del borde del párpado sean tratados en conjunto por oftalmólogos y cirujanos plásticos.

La dermatoscopia, técnica diagnóstica no invasiva, tiene como zona de abordaje ideal los terrenos planos de la piel para lograr el adecuado contacto de la lente del equipo con la superficie cutánea.¹⁴ Sin embargo, en la práctica diaria también debemos enfrentar zonas anatómicas poco accesibles o no fáciles de abordar, como las mucosas bucal y genital, las diversas curvaturas y zonas de concavidad, particularmente del oído, los espacios interdigitales y los bordes palpebrales.

La dermatoscopia en la zona del borde palpebral representa un verdadero reto por las consideraciones siguientes: 1) se trata de una zona anatómica particularmente sensible al tacto, por lo que apoyar la lente del dermatoscopio provoca el reflejo del cierre del párpado; 2) el parpadeo propio del paciente ante la luz que incide en su ojo a partir del dermatoscopio. Lo anterior hace que en la dermatoscopia de localizaciones especiales, como el borde palpebral, lograr el enfoque adecuado de la zona a evaluar con el dermatoscopio sea un verdadero reto.

REFERENCIAS

1. Mannor GE, Chern PL, Barnette D. Eyelid and periorbital skin basal cell carcinoma: oculoplastic management and surgery. *Int Ophthalmol* 2009;49:1-16.

2. Cinotti E, Perrot JL, Campolmi N, Labeille B, et al. The role of *in vivo* confocal microscopy in the diagnosis of eyelid margin tumors: 47 cases. *J Am Acad Dermatol* 2014;71:912-918.
3. Deprez M, Uffer S. Clinicopathological features of eyelid skin tumors. A retrospective study of 5504 cases and review of literature. *Am J Dermatopathol* 2009;31:256-262.
4. Gupta A, Stacey S, Amissah-Arthur KN. Eyelid lumps and lesions. *BMJ* 2014;19:348.
5. Lynde C, Gunton L, Weinberg T, Murray C. Periorbital surface anatomy for the dermatologist. *J Cutan Med Surg* 2014;18:141-144.
6. Miteva M, Tosti A. Dermatoscopy of hair shaft disorders. *J Acad Dermatol* 2013;68:473-481.
7. Lacarrubba F, Micali G. The not-so-naked eye: phthiriasis palpebrarum. *Am J Med* 2013;126:960-961.
8. Kim GW, Jung HJ, Ko HC, Kim MB, et al. Dermoscopy can be useful in differentiating scalp psoriasis from seborrheic dermatitis. *Br J Dermatol* 2011;164:652-656.
9. Peter D, George L, Pulimood SA. Trichoscopic features of various types of alopecia areata in India: Application of a hand-held dermoscope. *Australas J Dermatol* 2013;54:198-200.
10. Babu NG, Chandrashekar L, Munisamy M, Thappa DM, Mohanan S. Dermoscopic findings of alopecia areata in dark skinned individuals: an analysis of 116 cases. *Int J Trichology* 2014;6:156-159.
11. Blum A, Simionescu O, Argenziano G, Braun R, et al. Dermoscopy of pigmented lesions of the mucosa and the mucocutaneous junction: results of a multicenter study by the International Dermoscopy Society (IDS). *Arch Dermatol* 2011;47:1181-1187.
12. Li K, Xin L. Palpebral conjunctiva melanoma with dermoscopic and clinicopathological characteristics. *J Am Acad Dermatol* 2014;71:35-37.
13. Altamura D, Menzies SW, Argenziano G, Zalaudek I, et al. Dermatoscopy of basal cell carcinoma: morphologic variability of global and local features and accuracy of diagnosis. *J Am Acad Dermatol* 2010;62:67-75.
14. Maloney GR. Getting the most from your dermoscope. *J Am Acad Dermatol* 2015;72:23-24.